Sociedad Panamericana de Trauma
Panamerican Trauma Society

Sociedad de Cirujanos de Chile

XXVI CONGRESO PANAMERICANO DE TRAUMA
LXXXVI CONGRESO CHILENO E INTERNACIONAL DE CIRUGÍA

XLV JORNADAS CHILENAS DE COLOPROCTOLOGÍA

XI JORNADAS CHILENAS DE CIRUGÍA PLÁSTICA

SOCIEDAD PANAMERICANA DE TRAUMA (SPT)

SOCIEDAD DE CIRUJANOS DE CHILE

SOCIEDAD CHILENA DE COLOPROCTOLOGÍA

SOCIEDAD CHILENA DE CIRUGÍA DE CABEZA-CUELLO
Y PLÁSTICA MAXILO-FACIAL

SOCIEDAD CHILENA DE CIRUGÍA PLÁSTICA
RECONSTRUCTIVA Y ESTETICA

SOCIEDAD CHILENA DE QUEMADURAS

SANTIAGO – CHILE – 19 AL 22 DE NOVIEMBRE DE 2013.

SEDE: HOTEL SHERATON

SOCIEDAD PANAMERICANA DE TRAUMA

Presidente
Dra. Anamaría Pacheco, Chile

Vice-Presidente
Dr. Vicente Gracias, U.S.A.

Presidente - Electo
Dr. Manuel Lorenzo, U.S.A.

Vice-Presidente - Electo
Dr. Gustavo Fraga, Brasil

Director Ejecutivo
Dr. Rao R. Ivatury, U.S.A

Tesorero -Secretario
Dr. Michel Aboutanos, U.S.A.

Comité Ejecutivo - Executive Committee
Dr. Juan Carlos Puyana, U.S.A.- COLOMBIA
Dra. Anamaría Pacheco F
Dr. Manuel Lorenzo, U.S.A
Dr. Vicente Gracias, U.S.A.
Dr. Rao R. Ivatury, U.S.A.
Dr. Michel Aboutanos, U.S.A.

SOCIEDAD DE CIRUJANOS DE CHILE

Presidente:
Dr. Mario Uribe M., Chile

Vice-Presidente:
Dr. Eduardo Coddou C., Chile

Secretario General:
Dr. Cristian Ovalle L. , Chile

Tesorero:
Dra. Verónica Silva O., Chile

Past-President:
Dr. Carlos Benavides C., Chile

Directores:
Dr. Alberto Acevedo F., Chile
Dr. Günther Bocic A., Chile
Dr. Marco Bustamante Z., Chile
Dr. Carlos Farias O., Chile
Dr. Jorge Martínez C., Chile
Dr. Juan Stambuk M., Chile
Dr. Rodrigo Torres- Quevedo Q., Chile
Dr. Enrique Waugh C., Chile

Secretarias
Sociedad de Cirujanos de Chile
Srta. Margarita Ferrer S.
Sra. Yohana Velásquez A.

PRESIDENTES DE CAPITULOS

Dr. Alberto Castillo N., II Región
Dr. Marcelo Beltrán S., IV Región
Dr. Juan Bombin F., V Región.
Dr. Franco Innocenti C., VIII Región
Dr. Luis Burgos San Juan, IX Región
Dr. Pedro Pablo Pinto G., XIV, X y XI Regiones

PRESIDENTES DE DEPARTAMENTOS

Dr. Michel Bergoeing R., Cirugía Vascular
Dr. Pablo Mena S., Cirugía Torácica
Dra. Patricia Negretti C., Trauma
Dr. Carlos Farias O., Cirugía Bariátrica y Metabólica
Dr. Alberto Acevedo F., Hernias
Dr. Hernán de la Fuente H. , Hígado, Vías Biliares y Páncreas.
Dra. Marcela Amar C., Mama
Dr. Jaime Rappoport S., Educación Médica

PRESIDENTES SOCIEDADES ADHERENTES

Dr. Ernesto Melkonian T.,
Sociedad Chilena de Coloproctología
Dr. Rodrigo Hernández N.,
Sociedad Chilena de Cirugía de Cabeza-Cuello y Plástica Máxilo-Facial.
Dra. Teresa de la Cerda A., Chile
Sociedad Chilena de Cirugía Plástica Reconstructiva y Estética.
Dra. Beatriz Quezada K., Chile
Sociedad Chilena de Quemaduras

COMITÉ ORGANIZADOR DEL XXVI CONGRESO

Secretaria Ejecutiva
Dra. Anamaría Pacheco F., Chile
Dr. Carlos Benavides C., Chile
Dr. Gunther Bocic A., Chile
Dr. Carlos Carvajal H., Chile
Dr. Patricio Cortés P., Chile
Dr. Luis Herrada, Chile
Dr. Cristian Hübner, Chile
Dr. Juan Lombardi S., Chile
Dra. Verónica Silva O., Chile
Dr. Mario Uribe M., Chile

COMITÉ CIENTIFICO

Presidente:
Dr. Francisco López K., Chile
Dr. Rimsky Alvarez U., Chile
Dr. Marcelo Beltrán S., Chile
Dr. Carlos Manterola D., Chile

COMITÉ DEPARTAMENTO DE TRAUMA

Presidente:
Dra. Patricia Negretti C., M.S.C.Ch.

Dra. Norma Lasagna R., M.S.C.Ch.
Dr. Raúl Lasagña G., M.S.C.Ch.
Dr. Jaime Fischer B., M.S.C.Ch.
Dr. Juan Lombardi S., M.S.C.Ch.

INDICE

XXVI CONGRESO PANAMERICANO DE TRAUMA
LXXXVI CONGRESO CHILENO E INTERNACIONAL DE CIRUGÍA

Resúmenes de Trabajos

Seccional: Abstract General 1

Seccional: Abstract Resident..... 8

Seccional: Abstract Students 15

Seccional: Cirugía Bariátrica y Metabólica 21

Seccional: Cirugía de Cabeza , Cuello y Plástica Maxilo-facial 25

Seccional: Cirugía General 30

Seccional: Cirugía Plástica y Reparadora 33

Seccional: Cirugía Torácica 39

Seccional: Cirugía Vascular 43

Seccional: Coloproctología 49

Seccional: Digestivo 68

Seccional: Hernias 77

Seccional: Higado,Vías Biliares y Pancreas 84

Seccional: Mama 92

Seccional: Poster 96

Seccional: Videos 154

Code:	**ILOGB-8**
Date of Registration	2013-06-14 23:27:34
Title	A Look at Motorcycle Crash Recidivism and A Teachable Moment
Type of Competition	SPT General Research Competition
Type of Presentation	Both (Oral and Poster Presentation)
Abstracts	**Introduction and Objectives.** In 2000, the Florida helmet law was repealed despite unhelmeted riders being more likely to suffer serious and fatal injuries. Simultaneously, more Florida residents are riding. To reduce motorcycle crash (MCC) recidivism, we implemented a secondary prevention program by educating patients soon after a crash. We predicted a teachable moment could be used to educate hospitalized riders regarding risk reduction. **Materials and methods.** Beginning July 2011, MCC patients at a Level 1 trauma center were prospectively studied and educated (>or= 18 years, GCS=15). Patients completed a survey containing questions about prior crashes, a pretest, a risk assessment/rider responsibility educational module at bedside, a posttest, and were contacted after 3 months to evaluate information retention using posttest. A paired t-test and Wilcoxon signed-rank test were used to compare scores. Other proportion comparisons were compared using Chi-squared statistics (significance at $p<0.05$). **Results.** We screened 264 patients and consented 83. Males constituted 89% (mean age 34), 57 completed the module and 21 completed the follow-up posttest at 3-6 months (mean=4.9). We identified a crash recidivism rate of 45% (35/77), with 71% of these crashes requiring hospitalization. Both immediate and follow-up posttests revealed retention of safety information (Baseline pretest n=57 (SD) 3.53/6(1.38); Posttest n=57 (SD) 5.56/6(0.78) $p<0.0001$; Follow-up test n=17 median (IQR) 5/6(1) $p=0.0009$). **Conclusions.** Almost half of all motorcycle crash victims have been in previous crashes, and could benefit from a secondary prevention educational program in trauma centers. Patients in MCCs can be provided a brief safety intervention to increase their knowledge of risk reduction management above baseline.
Specific subject	(O) TRAUMA PREVENTION & EPIDEMIOLOGY

Código de envío:	**SLAGO-5**
Fecha de registro	2013-06-15 19:45:28
Título del trabajo	Experiencia Latinoamericana del único programa de especialización en Cirugía de Trauma y Emergencias(CTE).
Tipo de Presentación	Solamente Presentacion Oral
Tipo de Competición	Competencia General SPT
Resumen	**Introducción y Objetivos.** La severidad y el impacto del trauma civil ha creado la necesidad de ofrecer una especialización para mejorar la atencion del paciente agudo y la capacidad de respuesta. En Colombia desde el año 2009 se ofrece el primer programa en CTE. El objetivo del estudio es describir los alcances del programa CTE en sus primeros 5 años de existencia. **Materiales y métodos.** A partir del año 2009 la Universidad del Valle en Cali, ofrece un programa de dos años en CTE. El curriculum incluye CTE, Cuidado Crítico, Investigación Clínica y una rotación extramural en Estados Unidos. Los hospitales de práctica clínica adscritos al programa equivalen a centros de trauma nivel I de Estados Unidos, de alto y moderado volumen. Se identifico la casuística del Registro Internacional de Trauma. **Resultados.** En cinco años egresaron 10 fellows(2 extranjeros). En un periodo entre eneroagosto/2012, los fellows fueron expuestos a 11889 pacientes, con una edad promedio de 29.3±13.7 años, 9511(80%) eran hombres y 820(6.9%) con trauma penetrante (102 lesionados/mes, 225(27.4%) tuvieron ISS>15) la mayoría de las lesiones fueron por proyectil de arma de fuego en 492(60%) pacientes. Algunos procedimientos quirurgicos requeridos fueron: 77 laparotomias exploratorias, 11 cirugias de control de daños, 20 toracotomias de resucitacion. La mortalidad en los pacientes con trauma penetrante fue del 6.8%. Comparado con la causistica de los centros americanos, se observo un mayor promedio de laparotomias [COL=14.7/mes vs. EU=8.9/mes] **Conclusiones.** En el periodo de cinco años del programa CTE en Colombia se han entrenado 10 cirujanos todos con participacion en eventos nacionales e internacionales con trabajos de investigación. El volumen de pacientes a los que están expuestos supera el ofrecido en programa norteamericanos. Una problemática social como la violencia se ha revertido en una oportunidad para el entremiento de cirujanos para el manejo del trauma civil.
Autores	
Institución / Organización	Fundacion Valle del Lili
Patrocinador	ordonezcarlosa@gmail.com
País	Colombia
Estado/Provincia/Ciudad	Cali (Valle)
Archivo Adjunto	
Area temática postulada	(SLD) EDUCACION EN TRAUMA

Code:	**ILOGB-2**
Date of Registration	2013-05-31 13:49:48
Title	Global Art Initiative: A Funding Mechanism for Sustainable International Medical Supply Relief from High Income to Low Middle Income Countries
Type of Competition	SPT General Research Competition
Type of Presentation	Both (Oral and Poster Presentation)
Abstracts	**Introduction and Objectives.** Millions of dollars of unused medical supplies are disposed of yearly in the US and could be of benefit to International communities in need. The challenge, however, is in securing funds to pay for the shipment of the supplies globally. We established a student run Global Art Initiative and hypothesized that the shipment of international medical supplies to impoverished lower middle income counties (LMIC) could be funded through the sale of local international art in high income countries (HIC). **Materials and methods.** International connections were established between student groups from the HIC (United States) and LMIC (Ghana, Egypt, and Bangladesh). Humanitarian student run chapter consisting of approximately 300 University students organized the efforts. Works of art were created and donated by children and professional artists from the LMIC. Art was then auctioned at fundraising community-based events in the US (HIC). 100% of proceeds from donated art were used fund medical supply shipments. **Results.** Fundraising events were held in the Fall of 2012 & Spring of 2013. Art representing the local culture from LMIC including paintings, sculptures, and textiles, were obtained through contacts with local international artists and children and sold via live auction. The auction raised over $4000 to support a shipment of medical supplies internationally valued in excess of 1 million dollars on 3 missions. **Conclusions.** Surplus medical supplies represent a significant source of International relief. The Global Art Initiative provides a sustainable mechanism by which LMIC can partner internationally with philanthropic communities from HIC to fund medical supply shipments, and in so doing, increase awareness of LMIC culture through art. This invests LMIC by producing art that is valued such that
Specific subject	(O) TRAUMA PREVENTION & EPIDEMIOLOGY

Code:	**ILPGB-4**
Date of Registration	2013-05-26 14:42:43
Title	Misdiagnosed injuries in the Pre-hospital trauma care: better training urges to be implemented.
Type of Competition	SPT General Research Competition
Type of Presentation	Both (Oral and Poster Presentation)
Abstracts	**Introduction and Objectives.** It is not always that PHTLS principles are applied to daily practice. Lack of training to health care providers and a high amount of patients overwhelming the system capacity may let malpractice behavior to happen. It is the aim of this study to assess injuries misdiagnosed by pre-hospital trauma care in a capital city in southern Brazil. **Materials and methods.** A prospective observational non-controlled study with 174random trauma cases that were brought to a Level 1 Trauma Center in the city of Curitiba, between May28th and June 10th2006. We analyzed data registered in the pre-hospital rescue team form. The including criteria were all patients delivered to the trauma center by ambulances. The excluding criteria were patients not transported by ambulances and those without the proper form filled out. Statistical analysis was performed using the chi square for discrete, and the studentsâ€™ t-test for continuous variables. **Results.** Of the 174patients who met the including criteria, 75%were men with a mean age of 27y-o.Of the 11injuries to the neck identified in the Hospital evaluation, 8were missed by the pre-hospital care (OR 0.26 CI95%0.07-0.94). Also, only 7/20 injuries to the back were identified by the PHTLS team(OR 0.32 CI95% 0.13-0.78).Similarly, only 6/26 injuries to the chest(OR 0.20 CI95% 0.08-0.50),4/15 to the abdomen (OR 0.24 CI95% 0.08-0.76), 4/16 to the pelvis(OR 0.23 CI95% 0.07-0.70), 13/33 to the upper body(OR 0.34 CI95% 0.17-0.68),7/39 to the lower body (OR 0.14 CI95% 0.06-0.33) and 17/55 (OR 0.23 CI95% 0.12-0.42) were diagnosed in the pre-hospital scenario. **Conclusions.** Although it is known PHTLS principles save lives when applied in practice, further training and remarks to its importance is needed to fully implement efficient trauma systems.
Specific subject	(O) TRAUMA PREVENTION & EPIDEMIOLOGY

Código de envío:	**SLAGO-11**
Fecha de registro	2013-06-01 23:36:48
Título del trabajo	CALIDAD DE VIDA EN PACIENTES POST- TRAUMA CRANEOENCEFALICO
Tipo de Presentación	Competencia General SPT
Tipo de Competición	Solamente Presentacion Oral
Resumen	**Introducción y Objetivos.** El presente es un estudio cualitativo descriptivo evaluando la escala de Barthel, realizado en departamento de cirugía del Hospital Roosevelt durante el periodo de enero a octubre 2011. La escala de barthel fue diseñada en 1955 por Mahoney y Barthel para medir la evolución de sujetos con procesos neuromusculares y musculoesqueléticos en un hospital para enfermos crónicos de Maryland y publicado diez años después (1965). Este índice consta de diez parámetros que miden las ABVD, la elección de las mismas se realizó de forma empírica según la opinión de médicos, enfermeras y Fisioterapeutas. En 1979 Granger publicó la modificación del índice de Barthel. OBJETIVOS Identificar el nivel de dependencia de la calidad de vida en pacientes post- trauma craneoencefálico en base a la escala de Barthel y evaluar la capacidad funcional del paciente post-trauma craneoencefálico. **Materiales y métodos.** La metodología utilizada para realizar este estudio es cualitativa y descriptiva, realizada en el área de Unidad de Intensivo de Adultos del Hospital Roosevelt en pacientes con diagnóstico de Trauma Craneoencefálico, mediante la evaluación de su calidad de vida (escala de Barthel). **Resultados.** Del 100% de la muestra, el 47% presentan grado de dependencia grave, el 15% presenta grado de dependencia moderado, el 13% un grado de dependencia leve y el 3% es independiente, con lo que nos podemos dar cuenta que los pacientes quedan siempre con grado de dependencia. Más del 50% de los pacientes necesitan ayuda para vestirse, el 28% es dependiente para vestirse y el 18% es capaz de ponerse y de quitarse la ropa, abotonarse, atarse los zapatos. El 78% de los pacientes son dependientes para entrar o salir del baño y el 22% entra y sale sólo del baño. **Conclusiones.** implementar una clínica para poder dar seguimiento y atención médica, física y emocional a este tipo de pacientes para así mejorar su calidad de vida y poder acelerar su inserción al proceso reproductivo del país.
Autores	
Nombre Patrocinador	EDDY RENE RODRIGUEZ (eddyrodriguezgonzalez@gmail.com) Miembro SPT
Institución	HOSPITAL ROOSEVELT GUATEMALA
País	Guatemala
Provincia/Ciudad	Guatemala
Area temática postulada	(A) CIRUGIA DE EMERGENCIAS

Código de envío:	**SLNGB-3**
Fecha de registro	2013-06-15 21:59:08
Título del trabajo	APLICACION DE UNA NUEVA HERRAMIENTA PARA LA EVALUACION DE LOS PACIENTES CON TRAUMATISMO CRANEO ENCEFALICO: CORRELACION DE LA ESCALA DE GLASGOW CON LA ESCALA DE FOUR
Tipo de Presentación	Ambos (Presentacion Oral y Poster)
Tipo de Competición	Competencia General SPT
Resumen	**Introducción y Objetivos.** La escala de coma de Glasgow (ECG) ha sido utilizada como una herramienta fundamental para evaluar y describir la severidad de los pacientes con traumatismo cráneo-encefálico (TEC). Para superar algunas deficiencias de la ECG se ha desarrollado una nueva escala, "Full Outline of Unresponsiveness" (FOUR), que proporciona más detalles del estado neurológico. Sin embargo, no ha sido aplicada ampliamente en trauma. El objetivo de éste estudio es establecer una correlación entre las dos escalas en los pacientes con TEC y determinar si la gravedad de la lesión cerebral puede establecerse con la escala de FOUR **Materiales y métodos.** Realizamos una evaluación prospectiva de todos los pacientes ingresados por emergencia en un hospital de tercer nivel con lesión cráneo-encefálica utilizando la ECG y la escala de FOUR. Las evaluaciones se realizaron en 6 intervalos de tiempo (T1-T6). Se utilizó un modelo de correlación y regresión lineal para determinar la relación existente entre las dos escalas. **Resultados.** Se realizó 327 evaluaciones en 103 pacientes, con edad media de 59 años. El mecanismo de lesión fue: caídas: 52, colisión vehicular: 23, agresión física: 18, atropellos: 7 y desconocida: 3. Con la ECG se determinó que la gravedad de las lesiones cráneo-encefálicas fue: leve: 138, moderada: 149 y grave: 40. Existió una excelente correlación entre las dos escalas (r= 0.95). **Conclusiones.** A pesar de que los parámetros de la ECG y la escala de FOUR son diferentes expresan un alto grado de correlación. Los valores de la escala de FOUR pueden ser utilizados de una manera similar al de los de la ECG para determinar el grado de la lesión cerebral y a su vez son útiles para guiar una conducta médica adecuada. De igual manera estos valores pueden utilizarse para realizar predicciones estadísticas de sobre vida y mortalidad. Sin embargo, esto debería ser validado con estudios subsecuentes
Autores	
Institución / Organización	Hospital Vicente Corral Moscoso
Patrocinador	ebrodas@gmail.com
País	Ecuador
Estado/Provincia/Ciudad	Azuay/Cuenca
Archivo Adjunto	
Area temática postulada	(SLN) TRAUMA NEUROLOGICO

Código de envío:	**SLAGO-9**
Fecha de registro	2013-06-01 12:33:01
Título del trabajo	EFICACIA DE LA ADMINISTRACION DE LA ATROPINA MAS DIFENHIDRAMINA VERSUS ATROPINA EN INTOXICADOS POR INHIBIDORES DE LA ACETILCOLINESTERASA
Tipo de Presentación	Solamente Presentacion Oral
Tipo de Competición	Competencia General SPT
Resumen	**Introducción y Objetivos.** En el Ecuador existe un alto índice de intoxicaciones por órganos fosforados(Inhibidores de la acetilcolinesterasa), debido al uso que tienen en el campo agrícola, resaltando la importancia en cuanto a gravedad, alta mortalidad y tiempo limitado que se dispone. El presente estudio busca demostrar la eficacia de la difenhidramina combinada con atropina en el tratamiento de pacientes intoxicados por Inhibidores de la Colinesterasa. **Materiales y métodos.** Realizado en base a un ensayo clínico comparativo entre la administración de atropina y la administración de atropina mas una sola dosis de difenhidramina en pacientes con intoxicación de inhibidores de la colinestersa. La asignación a cada grupo se la realizó en forma aleatoria, de manera sistemática y a ciegas más tratamiento de soporte por igual previo y luego las terapias. **Resultados.** Pacientes intoxicados entre 20 - 35 años, solteros, intento autolìtico, 11 fueron por organofosforados, y el 9 son por carbamatos. Una vez administradas las terapias en base a atropina(1) y atropina mas difenhidramina (2), en este tipo de pacientes se pudo comprobar que la ausencia de los síntomas con el esquema 1 fue mas tardía en relación al esquema combinado (atropina mas difenhidramina) sobre todo en los pacientes intoxicados por organofosforados, no existiendo diferencias significativas en intoxicados por carbamatos con ninguno de los esquemas recibidos. Podemos observar que con el tratamiento 2(a + d) existen mejores condiciones clínicas al alta de los pacientes en relación al tratamiento 1(a). **Conclusiones.** La ausencia de síntomas con el régimen de atropina fue más tardía en relación con el esquema combinado (atropina mas difenhidramina) en los pacientes intoxicados por órgano fosforados, no existiendo diferencia significativa en los intoxicados por carbamatos en ninguno de los esquemas. Los valores de la colinesterasa que estuvieron rebajados por efecto del tóxico tuvieron una mejoría significativa con la terapia combinada atropina más difenhidramina.
Autores	
Institución / Organización	Universidad Técnica de Ambato
Patrocinador	mariosunta_1959@yahoo.es
País	Ecuador
Estado/Provincia/Ciudad	Ecuador / Ambato
Archivo Adjunto	EFICACIA DE LA ADMINISTRACIÓN DE LA ATROPINA MÁS DIFENHIDRAMINA VERSUS ATROPINA EN INTOXICADOS POR INHIBIDORES DE LA ACETILCOLINESTERASA.docx
Area temática postulada	(SLA) CIRUGIA DE EMERGENCIA(ACUTE CARE SURGERY)

Código de envío:	**SLQGB-4**
Fecha de registro	2013-06-13 19:15:50
Título del trabajo	PAPEL DE LAS TECNICAS ENDOVASCULAR EN TRAUMA VASCULAR ARTERIAL DEL ESTRECHO CÉRVICO-TORACICO
Tipo de Presentación	Ambos (Presentacion Oral y Poster)
Tipo de Competición	Competencia General SPT
Resumen	**Introducción y Objetivos.** Las técnicas endovasculares (TEV) son una alternativa en el trauma vascular de difícil acceso, siendo las vecinas al estrecho cérvico-torácico (ECT) candidatas al máximo beneficio. Se describen los pacientes con lesiones arteriales del ECT, manejados en una institución con disponibilidad permanente de TEV. **Materiales y métodos.** Revisión retrospectiva de los pacientes tratados entre 2008 y 2012. Se describen la presentación clínica, el manejo y los resultados. **Resultados.** Se incluyeron 23 pacientes, 22 hombres. La mediana de la edad fue 37 (C1-C3 23-46) años. Recibieron trauma por arma de fuego 18 pacientes, arma blanca tres, cerrado uno e iatrogenia en uno. La mediana y C1-C3 del ISS y el RTS fueron 20 (16-29) y 7.55 (6.38-7.84). Hubo compromiso de 25 segmentos. Los más frecuentes subclavia en 13 (52%) y axilar en 8 (32%). El tratamiento fue abierto en 13 pacientes (grupo ABIERTO) inicialmente endovascular en ocho (grupo ENDO) e inicialmente abierto, con manejo endovascular de complicaciones (grupo ENDOc) en dos. Diez pacientes del grupo ABIERTO tenían hipotensión o hemorragia activa, tres del grupo ENDO y dos del ENDOc. Siete pacientes del grupo ENDO fueron manejados con stent, dos de ellos con embolizaciones complementarias. En un paciente se hizo control proximal con un balón de angioplastia y reparo abierto. Los pacientes del grupo ENDOc habían sido manejados por técnica abierta, desarrollaron isquemia y fueron rescatados con trombectomía endovascular y stent. Cuatro pacientes en el grupo ABIERTO sufrieron complicaciones graves: muerte por exanguinación, infarto cerebral con posterior muerte, infección del injerto con amputación por hemorragia e isquemia. Los pacientes de ENDO y ENDOc no sufrieron complicaciones graves y sus reparos están permeables **Conclusiones.** Las TEV se emplearon exitosamente en un amplio espectro de lesiones arteriales en 2/5 de nuestros casos. Deberían ser incluidas en los algoritmos de manejo de las lesiones arteriales del ECT
Autores	
Institución / Organización	Fundación Valle del Lili. Universidad CES
Patrocinador	romero.satizabal@gmail.com
País	Colombia
Estado/Provincia/Ciudad	Cali
Archivo Adjunto	
Area temática postulada	(SLQ) TRAUMA VASCULAR

Código de envío:	**PLAGB-0**
Fecha de registro	2013-05-28 12:07:59
Título del trabajo	Sinais clínicos de fratura da base do crânio e seu desempenho no diagnóstico dessa lesão.
Tipo de Presentación	Ambos (Presentacion Oral y Poster)
Tipo de Competición	Competencia General SPT
Resumen	**Introducción y Objetivos.** Descrever o desempenho dos sinais de Fratura da Base do Crânio (FBC) na identificação precoce desse tipo de lesão. **Materiales y métodos.** Estudo prospectivo do tipo follow up com vítimas de TCE até 48 horas após trauma, com indivíduos de até 12 anos, com TCE contuso, atendidos na Emergência Cirúrgica da Casa de Saúde Santa Marcelina entre agosto de 2012 e janeiro de 2013. Essa investigação foi focada nos sinais de FBC clássicos, apreciados rotineiramente na prática assistencial: hematoma periorbital, hematoma retroauricular, otorreia e rinorreia. Nas análises, o padrão-ouro para diagnóstico de FBC foi a tomografia computadorizada. Para avaliar o desempenho dos sinais clínicos de FBC, foi calculado seu valor preditivo positivo (VPP) e negativo (VPN), a sensibilidade, a especificidade e a acurácia. **Resultados.** A casuística foi composta de 136 vítimas com TCE, das quais 28 tiveram FBC. Os sinais clínicos de FBC detectados na primeira hora tiveram VPP = 27,1%, VPN = 86,4%, sensibilidade de 67,8%, especificidade de 52,8% e acurácia de 55,9%. Vítimas com e sem FBC tiveram evidências clínicas desse tipo de fratura após a primeira hora do trauma, 21,0% entre 1 e 6 horas e 9,0% após 6 horas. Entre os indivíduos com FBC e sinais clínicos, 26,9% tiveram manifestação mais tardia desse tipo de lesão. Nas vítimas com FBC, as evidências clínicas específicas de lesão de fossa anterior tiveram acurácia de 53,6%, VPP = 42,8%, VPN = 85,5%, sensibilidade de 90,0% e especificidade de 33,3%. **Conclusiones.** Os resultados contraindiciam a valorização dos sinais de FBC na decisão do uso da via nasal para introdução de cateter e cânulas no atendimento inicial da vítima de trauma, visto que é baixa a acurácia desses sinais, sua presença tem pouco valor clínico e a ausência apresenta bom valor preditivo tardiamente.
Autores	Nurse. CIBELE ANDRES SOLAI Ponente Autor Corresponsal Miembro SPT Dr. REGINA MARCIA CARDOSO SOUSA Dr. CRISTIANE DE ALENCAR DOMINGUES Miembro SPT
Institución / Organización	Escola de Enfermagem da Universidade de São Paulo
Patrocinador	cibelesolai@hotmail.com
País	Brasil
Estado/Provincia/Ciudad	são paulo
Archivo Adjunto	
Area temática postulada	(PLA) CIRURGIA DE EMERGIENCIA

Code:	ILNRB-5
Date of Registration	2013-06-12 11:57:47
Title	Pan American Trauma Society Traveling Fellowship: An American Surgical Critical Care Fellowâ€™s Experience in Cali, Colombia.
Type of Competition	SPT Resident Research Competition
Type of Presentation	Both (Oral and Poster Presentation)
Abstracts	Introduction and Objectives. Objective: To enhance the understanding trauma and acute care surgery as a global disease by providing the opportunity of clinical exchange between a surgeon in-training in the United States and a host country. Materials and methods. Methods: A second year Surgical Critical Care Fellow from a Level One Urban Trauma Center was sent to Cali Colombia from April 1 â€“ 21, 2013. The operative experience was qualitatively and quantitatively evaluated. The academic and cultural growth, via discussion, evaluation, and mentorship, was qualitatively evaluated Results. Results: In 20 operative days, 172 total cases were performed in the following categories; Burn 112, Trauma 19, Emergent General Surgery 16, Elective General Surgery 14, Plastics 8, and Laparoscopic Bariatric Surgery 3. The experience occurred at four different hospitals in Cali, Colombia, ranging from private to university and public arenas (Centro Medico Imbanaco, Clinica Amiga, Clinica nuestra senora de los remedios, and Universidad de Valle). First time operations performed for a PGY7 level fellow were Three Port Laparoscopic Cholecystectomy, Posterior Preperitoneal Groin Hernia Repair, Laparoscopic Transdiaphragmatic Diagnostic Pericardial Window, and Forearm Pedicle Groin Flaps and Meeks Micrografting in Electrical Burn Injury Conclusions. Conclusion: In the current era of American trauma training in which penetrating trauma and total number of operative cases is concentrated to specific centers in the United States, additional methods in education and experience should be sought for the American Trauma Fellow. We report the first international trauma fellow rotation in Cali Colombia and demonstrate a vast operative experience, different than standard and current opportunities. Our experience serves as a potential template for future, more formal international trauma, burn and general surgery endeavors in education.
Specific subject	(N) TRAUMA EDUCATION

Code:	ILNRP-1
Date of Registration	2013-05-23 22:28:18
Title	Training Emergency Medicine Residents the Skill of Endotracheal Intubation: Training on Human Cadavers versus Mannequins
Type of Competition	SPT Resident Research Competition
Type of Presentation	Poster Presentation Only
Abstracts	Introduction and Objectives. There are multiple approaches to teach residents the skill of endotracheal intubation, including classroom teaching, cadaveric specimens, and simulation mannequins. The hypothesis of our study is training in the technique of intubation is equally mastered (resident confidence and competency) in training on human cadavers or simulation mannequins. Materials and methods. Emergency Medicine interns were asked to voluntarily enroll in the study prior to the beginning of intern year and randomized into 2 groups. The first group practiced intubation using mannequins. The second group practiced intubation using human cadavers. Both groups were given the same brief introductory lecture on the basics of endotracheal intubation. One week later, all the interns returned and attempted to intubate cadavers and mannequins. Competency assessment was based on the number of successful intubations, number of attempts, and use of adjunctive techniques. Interns were also surveyed after their anesthesia rotation with a Likert scale on confidence of being able to perform intubation. Results. The overall average number of attempts was 1.67 in the mannequin group and 1.85 in the cadaver group. Mannequin trained interns had a total of 24 poor techniques noted over the 2 years. The cadaver trained group had a total of 35 poor techniques over the 2 years. Adjunct use was nearly identical in the two groups. Intubation success rate during anesthesia rotation and preparation ratings were nearly identical in the two groups. However, the cadaver trained group reported feeling slightly more confident. Conclusions. Overall mannequins require fewer attempts to intubate and being mannequin trained results in fewer attempts. Adjunct use is independent of training type. The mannequin trained group had less episodes of poor technique than the cadaver trained group. A Mannequin training appears to be A equivalent or better than cadaveric training for securing an airway, although cadaver trained interns reported slightly more confidence.
Specific subject	(N) TRAUMA EDUCATION

Código de envío	SLPRO-6
Fecha de registro	2013-05-30 20:12:20
Título del trabajo	CORRELACIÓN ENTRE SATURACIÓN VENOSA DE OXÍGENO (SVO2) TRANSOPERATORIA Y APARICIÓN DE FÍSTULAS EN PACIENTES CON TRAUMA ABDOMINAL
Tipo de Competicion	Competencia Residentes SPT
Tipo de Presentación	Ambos (Presentacion Oral y Poster)
Resumen	Introducción y Objetivos. El manejo del trauma abdominal supone el reto de realizar una anastomosis o sutura intestinal en pacientes comprometidos hemodinámicamente. La decisión de cirugÃa de control de daños ante la presencia de acidosis, hipotermia y coagulopatÃa es evidente, sin embargo la situación no siempre es tan clara. En individuos con trauma se desarrollan cambios moleculares e inflamatorios por inadecuado balance entre aporte y demanda de oxÃgeno, que afectan el proceso de reparación de los tejidos con el riesgo de aparición de fÃstulas. Una forma rápida y práctica de detectar esta hipoperfusión es midiendo la SVO2 y el Lactato Sérico objetivos: Establecer correlación entre los valores de SVO2 transoperatorio y la aparición de fÃstulas intestinales en pacientes intervenidos por trauma abdominal Materiales y métodos. Estudio de cohorte prospectivo que analiza diferentes variables en relación con la aparición de fistulas en pacientes con trauma abdominal que requieren suturas en el tracto gastrointestinal, haciendo énfasis en los niveles de SVO2 Resultados. La cohorte general fue de 41 pacientes. El promedio de SVO2 fue 69% Â± 7.5 y hubo falla en la anastomosis en 9.8%(n=4) Los pacientes con falla anastomótica, presentaron un promedio de SVO2 más baja (60%Â±3) versus los no fistulizados (69.8Â±7.2) â€“ (p<0.01) Todos los pacientes de la cohorte expuesta (SVO2<65%), presentaron dehiscencia de la anastomosis, siendo estadÃsticamente significativo calculado por el método exacto de Fisher. RR:39.8 IC95%: 2.35,659.91. Conclusiones. Hay una fuerte relación entre la falla en la reparación intestinal y SVO2 < 65%. El pronóstico de una anastomosis intestinal está directamente relacionada con el estado hemodinámico y la perfusión tisular al momento de la intervención quirúrgica. El nivel de SVO2 puede apoyar al cirujano en la decisión de realizar o no una reparación en vÃscera hueca al momento de intervención quirúrgica en un paciente con trauma abdominal.
Area temática postulada	(K) TRAUMA ABDOMINAL

Code:	ILPRB-3
Date of Registration	2013-05-26 13:22:37
Title	Pre-hospital trauma care registry problems in South Brazil
Type of Competition	SPT Resident Research Competition
Type of Presentation	Both (Oral and Poster Presentation)
Abstracts	Introduction and Objectives. Trauma registry remains a great problem to most countries that are implementing trauma systems. Non-digital data assessment and storage may lead to information deterioration along the process. In order to verify the missing registry in pre-hospital trauma rescuersâ€™ form we ran this study. Materials and methods. A prospective observational non-controlled study with 288 random trauma cases brought to a Level 1 Trauma Center in Curitiba, between May 28th-June 10th 2006. We analyzed data registered in the pre-hospital rescue team form. The including criteria were all patients delivered to the trauma center by ambulances. The excluding criteria were patients not transported by ambulances and those without the proper form filled out. Statistical analysis was performed using the chi square for discrete, and the studentsâ€™ t-test for continuous variables. Results. 288 trauma cases were observed. 12 patients were excluded. Of the 276patients who met the including criteria, 75%were men with a mean age of 27 y-o. In only 8.34%of times patients were brought by doctors, while in 91.66%by paramedics. 63.4% of patients were traffic injuries victims, followed by 12.31%falls, 6.52%falls from the high, 5.79%gunshot wounds, 5.34%assaults, 3.62%stab wounds, 2.89%others. Impressively, 16 patients(5.89%) had no records of respiratory rate from the pre-hospital care assessment, 20 (7.24%) had no data of systolic blood pressure and 13(4.71%)had no pulse registry. Furthermore, 31.25%of the RR not registered were abnormal in the hospital admission evaluation, as well as 15%of the SBPs, and 23%of HR. None of the cases had information regarding time from the scene to the hospital. Conclusions. Electronic data collection shall make checklists consistently filled out. It is not well understood the importance of registering data for most of healthcare providers working in the field, especially when they do not follow the in-hospital care of trauma patients.
Specific subject	(N) TRAUMA SISTEMS

Code:	ILPRB-7
Date of Registration	2013-06-14 22:11:04
Title	Directly to the Operating Room: the 90/90 rule for severe thoraco-abdominal trauma
Type of Competition	SPT Resident Research Competition
Type of Presentation	Both (Oral and Poster Presentation)
Abstracts	Introduction and Objectives. Achieving definitive care within the Golden Hour (GH) by minimizing response times has been a constant goal of trauma systems. This study hypothesizes that bypassing the trauma bay (TB) in severe thoraco-abdominal (TA) injury can improve overall outcomes. The purpose of this study is to evaluate which pre-hospital clinical indicators can determine which patients would benefit from such a strategy. Materials and methods. Retrospective cohort study of all trauma admissions at a Level I Trauma Center that required emergent surgery (ES) from January/2006 to December/2012. All standard pre-hospital clinical data: age, gender, mechanism of injury, heart rate (HR), systolic blood pressure (SBP), GCS and transport time were analyzed. Results. During the study period a total of 8,943 patients were evaluated in the TB: 541 patients (6%) had a sustained pre-hospital SBP<90mmHg and of these 67(0.6%) had TA injuries. Fifty four (54/67; 81%) of these required ES. Of this subset of patients the overall mortality was 64.8% (35/54) and only 24 of the 35 mortalities (68.6%) were patients operated on within the GH. This revealed a delay or underutilization of the operating room (OR) in 31.4%. Upon analyses of all the standard pre-hospital clinical data among those patients who died despite performing ES within the GH and those who survived we discovered that the significant indicators were: HR>90bpm (54.2% vs. 88.9%), GCS<10 (75% vs. 33.3%) and SBP<90 mmHg. Conclusions. Overall mortality of victims of severe TA trauma is strongly influenced negatively by an underlying delay or underutilization of the OR within the GH in up to 30% of cases. We identified the following pre-hospital clinical indicators: HR>90bpm, BP<90mmHg and a GCS<10 that can accurately predict the patients that could potentially benefit from bypassing the TB and moving forward toward the streamlining of their care directly to the OR.
Specific subject	(N) TRAUMA SISTEMS

Code:	ILPRB-0
Date of Registration	2013-04-30 16:33:54
Title	Burden of Trauma at University Clinical Center of Kosova: A Need for an Organized Trauma System
Type of Competition	SPT Resident Research Competition
Type of Presentation	Both (Oral and Poster Presentation)
Abstracts	Introduction and Objectives. Kosova is one of the youngest countries in the world, that has experiences since the war ended in 1999 increasing urbanization and massive development. With this trauma has become a major public health issue, affecting principally the economically productive population. Pristina, the capital of Kosova concentrate around 11% of the country\'s population of 2 million. The University Clinic Center of Kosova (UCCK) in Pristina is the only tertiary center that serves the entire country. Materials and methods. Retrospective review of the emergency department data from the University Clinic Center of Kosova in Pristina was conducted. Results. During the last 6 years (2007-2012), 24,199 injuries have been seen at the emergency department. 93.5% were blunt trauma and 6.3% penetrating trauma. 285 fatalities have occurred from these injuries (Table 1). The emergency department fatality rate for 100.000 inhabitants during these years varies between 16.6 and 37.3 with an equally high injury rate. Blunt trauma is the principal cause mainly due to road traffic injuries, followed by work related injuries like falls due to the rapid urbanization and minimal safety measures. Violence is also an important cause of morbidity and mortality. Table 1. MVC GSW Falls Stab wounds Electrocution Burning Suicide 68.4% 10.5% 10.2% 6.7% 3.5% 0.3% 0.3% Conclusions. The burden of trauma in Kosova is very high. The implementation and development of a trauma system should help reduce the trauma burden in Kosova.
Specific subject	(N) TRAUMA SISTEMS

Código de envío	SLDRB-6
Fecha de registro	2013-06-15 22:13:51
Título del trabajo	CAPACITACION CONTINUA DEL RESIDENTE DE CIRUGIA GENERAL EN ECOGRAFIA Y TRAUMA
Tipo de Competicion	Competencia Residentes SPT
Tipo de Presentación	Ambos (Presentacion Oral y Poster)
Resumen	Introducción y Objetivos. El advenimiento de la ecografÃa,mediante la secuencia FASTpermite mejorar la atención y el manejo de victimas con Trauma Abdominal.La disponibilidad de ultrasonografÃa,la posibilidad de un diagnostico precoz y la formación en la interpretación anatómica de imágenes, lo convierten en un instrumento beneficioso en la toma de decisiones.La extensión a E-FAST surge por la necesidad de evaluar pacientes con lesiones toracoabdominales.El objetivo del trabajo fue evaluar ventajas del entrenamiento y utilización de éste método por el cirujano en formación,destacando el conocimiento anatómico y la correlación anatómo-clÃnicoquirurgica-ultrasonografica,en interpretación de imágenes,definiendo la resolución temprana Materiales y métodos. Dos periodos de entrenamiento de cirujanos en formación del Hospital Aeronáutico Central(HAC);se comparó anatomÃa normal en modelos humanos vivos normales,cadáveres,su correlación ultrasonográfica y otros métodos de imágenes.Utilizamos ecógrafo portátil,siguiendo protocolo E-FAST(Marzo/2012-Septiembre/2012).Incluimos casos clÃnicos en que se realizaron ecografÃas de urgencia(Septiembre/2012-Diciembre/2012).Evaluamos utilización de E-FAST,y correlación anatomo-clÃnico-quirúrgica/ultrasonográfica para diagnóstico de compromiso torácico y/o abdominal, Resultados. Se efectuaron 182 ecografÃas de urgencia.Utilizamos protocolo E-FAST en 61(33.52%) pacientes con politraumatismo toracoabdominal.26(42.62%)presentaron patologÃa torácica, abdominal o ambas(12(46.16%)patologÃa pleuropulmonar;8(30.77%)patologÃa abdominal(hemoperitoneo); 6(23.07%)ambas). 35(57.38%)no presento patologÃa.Los médicos cirujanos en formación que realizaron el entrenamiento identificaron:10(83.33%)con patologÃa pleuropulmonar únicamente;8(100%)que presentaron solamente hemoperitoneo; y 5(83.33%)con patologÃa torácica y abdominal. No se detectaron 3(11.54%) neumotórax,en que el E-FAST fue realizado por médicos sin entrenamiento Conclusiones. La capacitación de médicos cirujanos en ultrasonografÃa y la realización del E-FAST mejora la atención de pacientes politraumatizados.Es de fundamental importancia en el programa de educación continua,el conocimiento anatómico previo obtenido mediante la utilización de modelos comparativos para la interpretación de imágenes.El estÃmulo constante y la implementación de programas de entrenamiento en E-FAST y su correlación anatomo-clÃnico-quirúrgica-ultrasonografica mejora la atención de pacientes politraumatizados
Area temática postulada	(N) EDUCACION EN TRAUMA

Código de envío	SLKRB-10
Fecha de registro	2013-05-30 20:12:20
Título del trabajo	CORRELACIÓN ENTRE SATURACIÓN VENOSA DE OXÍGENO (SVO2) TRANSOPERATORIA Y APARICIÓN DE FÍSTULAS EN PACIENTES CON TRAUMA ABDOMINAL
Tipo de Competicion	Competencia Residentes SPT
Tipo de Presentación	Ambos (Presentacion Oral y Poster)
Resumen	Introducción y Objetivos. El manejo del trauma abdominal supone el reto de realizar una anastomosis o sutura intestinal en pacientes comprometidos hemodinámicamente. La decisión de cirugÃa de control de daños ante la presencia de acidosis, hipotermia y coagulopatÃa es evidente, sin embargo la situación no siempre es tan clara. En individuos con trauma se desarrollan cambios moleculares e inflamatorios por inadecuado balance entre aporte y demanda de oxÃgeno, que afectan el proceso de reparación de los tejidos con el riesgo de aparición de fÃstulas. Una forma rápida y práctica de detectar esta hipoperfusión es midiendo la SVO2 y el Lactato Sérico objetivos: Establecer correlación entre los valores de SVO2 transoperatorio y la aparición de fÃstulas intestinales en pacientes intervenidos por trauma abdominal Materiales y métodos. Estudio de cohorte prospectivo que analiza diferentes variables en relación con la aparición de fistulas en pacientes con trauma abdominal que requieren suturas en el tracto gastrointestinal, haciendo énfasis en los niveles de SVO2 Resultados. La cohorte general fue de 41 pacientes. El promedio de SVO2 fue 69% Â± 7.5 y hubo falla en la anastomosis en 9.8%(n=4) Los pacientes con falla anastomótica, presentaron un promedio de SVO2 más baja (60%Â±3) versus los no fistulizados (69.8Â±7.2) â€“ (p<0.01) Todos los pacientes de la cohorte expuesta (SVO2<65%), presentaron dehiscencia de la anastomosis, siendo estadÃsticamente significativo calculado por el método exacto de Fisher. RR:39.8 IC95%: 2.35,659.91. Conclusiones. Hay una fuerte relación entre la falla en la reparación intestinal y SVO2 < 65%. El pronóstico de una anastomosis intestinal está directamente relacionada con el estado hemodinámico y la perfusión tisular al momento de la intervención quirúrgica. El nivel de SVO2 puede apoyar al cirujano en la decisión de realizar o no una reparación en vÃscera hueca al momento de intervención quirúrgica en un paciente con trauma abdominal.
Area temática postulada	(K) TRAUMA ABDOMINAL

Código de envío:	PLKRO-4
Fecha de registro	2013-05-30 21:23:44
Título del trabajo	TRATAMENTO NÃO OPERATÓRIO DAS LESÕES RENAIS POR ARMA DE FOGO
Tipo de Presentación	Solamente Presentacion Oral
Tipo de Competición	Competencia Residentes SPT
Resumen	Introducción y Objetivos. Analisar a experiência do tratamento não operatório (TNO) dos pacientes com lesões renais ocasionadas por arma de fogo (PAF) na região toracoabdominal em pacientes selecionados, com destaque na avaliação da segurança desse tipo de abordagem. Materiales y métodos. Estudo prospectivo em pacientes vítimas de agressão por arma de fogo na região toracoabdominal direita com lesão renal atendidos no HJXXIII no período de janeiro de 2005 a dezembro 2012. Os critérios de inclusão neste estudo foram estabilidade hemodinâmica, estudo morfofuncional do rim pela tomografia e ausência de sinais de irritação peritoneal. Resultados. No período, 128 pacientes preencheram os critérios de inclusão do protocolo e foram submetidos à TNO de ferimento toracoabdominal direito por arma de fogo. Destes, 37 (28,9%) apresentavam lesão renal. Índices de trauma: RTS 7,8; ISS 16; e TRISS 99%. As lesões grau II e grau III foram as mais frequentes. A lesão intraabdominal associada mais comum foi a lesão hepática, presente em 81,08% dos casos. Dois pacientes (5,4%) apresentaram falha no tratamento não operatório. Conclusiones. O tratamento não operatório das lesões renais por arma de fogo, quando bem indicado, reduz o número de laparotomias desnecessárias, tem alto índice de sucesso e baixa taxa de complicações.
Autores	Dr. JosÉ Reinaldo Ribeiro Queiroz Ponente Autor Corresponsal Dr. Bruna Pozzi CÉSar Dr. Domingos AndrÉ Drumond Dr. Sizenando Starling Dr. Aline Valente Santana
Institución / Organización	HPS João XXIII
Patrocinador	jrrqjr@yahoo.com.br
País	Brasil
Estado/Provincia/Ciudad	Minas Gerais / Belo Horizonte
Archivo Adjunto	
Area temática postulada	(PLK) TRAUMA ABDOMINAL

Código de envío:	PLKRP-3
Fecha de registro	2013-05-30 20:59:46
Título del trabajo	A TATUAGEM TRAUMÁTICA ABDOMINAL COMO FATOR PREDITOR DE LESÕES ABDOMINAIS
Tipo de Presentación	Solamente Presentacion Poster
Tipo de Competición	Competencia Residentes SPT
Resumen	Introducción y Objetivos. Avaliar a relação entre a presença de tatuagem traumática no abdome, mecanismo de trauma e presença de lesões intraabdominais, nos pacientes admitidos no HJXXIII entre Janeiro de 2010 e Dezembro de 2011 Materiales y métodos. Foram revisados prontuários de pacientes atendidos no HJXXIII vítimas de trauma abdominal contuso com tatuagem traumática abdominal por cinto de segurança, entre Janeiro de 2010 e Dezembro de 2011 Resultados. Entre Janeiro de 2010 e Dezembro de 2011, 24 pacientes foram admitidos. A idade variou de 9 a 79 anos (média: 36,3 anos), sendo 11 doentes do sexo masculino (45,8%) e 13 do sexo feminino (54,1%). O mecanismo de trauma mais comum foi abalroamento (83,3%) com paciente situado no banco traseiro (66,6%). A média da pressão arterial sistólica a admissão foi 96,25 mmHg. A média do ISS foi de 17,13. A admissão 06 pacientes apresentavam irritação peritoneal, 10 pacientes com FAST positivo para líquido livre e 16 pacientes submetidos à Tomografia de Abdome. 19 pacientes (79,4%) foram encaminhados a laparotomia. Lesões de vísceras ocas foram identificadas em 15 pacientes (62,5 %) e 9 pacientes (37,5 %) apresentavam lesão de víscera maciça. 07 pacientes apresentaram fratura de coluna lombar e 03 apresentaram lesão de aorta intra-abdominal. Não houve óbitos na casuística. Conclusiones. A presença da tatuagem traumática no abdome causada pelo cinto de segurança denota trauma de alta energia e deve sempre levantar suspeita de potencial lesão de órgãos intra-abdominais e necessidade de propedêutica para o diagnóstico preciso. Há que se levar em consideração que pacientes com evidência de tatuagem traumática por cinto de segurança e fratura de coluna lombar devem ser avaliados para lesão de aorta intra-abdominal, uma vez que esta lesão quando não-diagnosticada pode trazer complicações graves e interferir no prognóstico do paciente.
Autores	Dr. ADRIANO SILVA SOARES GUIMARÃES Ponente Autor Corresponsal Dr. JULIANO FELIX CASTRO Dr. DOMINGOS ANDR&EACUTE; DRUMOND Dr. SIZENANDO STARLING Dr. MARIA HELENA DE ALMEIDA COSTA
Institución / Organización	HPS João XXIII
Patrocinador	adriano_ssg@yahoo.com.br
País	Brasil
Estado/Provincia/Ciudad	Minas Gerais / Belo Horizonte
Archivo Adjunto	
Area temática postulada	(PLK) TRAUMA ABDOMINAL

Código de envío:	SLNGB-3
Fecha de registro	2013-06-15 21:59:08
Título del trabajo	APLICACION DE UNA NUEVA HERRAMIENTA PARA LA EVALUACION DE LOS PACIENTES CON TRAUMATISMO CRANEO ENCEFALICO: CORRELACION DE LA ESCALA DE GLASGOW CON LA ESCALA DE FOUR
Tipo de Presentación	Ambos (Presentacion Oral y Poster)
Tipo de Competición	Competencia General SPT
Resumen	Introducción y Objetivos. La escala de coma de Glasgow (ECG) ha sido utilizada como una herramienta fundamental para evaluar y describir la severidad de los pacientes con traumatismo cráneo-encefálico (TEC). Para superar algunas deficiencias de la ECG se ha desarrollado una nueva escala, "Full Outline of Unresponsiveness" (FOUR), que proporciona más detalles del estado neurológico. Sin embargo, no ha sido aplicada ampliamente en trauma. El objetivo de éste estudio es establecer una correlación entre las dos escalas en los pacientes con TEC y determinar si la gravedad de la lesión cerebral puede establecerse con la escala de FOUR Materiales y métodos. Realizamos una evaluación prospectiva de todos los pacientes ingresados por emergencia en un hospital de tercer nivel con lesión cráneo-encefálica utilizando la ECG y la escala de FOUR. Las evaluaciones se realizaron en 6 intervalos de tiempo (T1-T6). Se utilizó un modelo de correlación y regresión lineal para determinar la relación existente entre las dos escalas. Resultados. Se realizó 327 evaluaciones en 103 pacientes, con edad media de 59 años. El mecanismo de lesión fue: caídas: 52, colisión vehicular: 23, agresión física: 18, atropellos: 7 y desconocida: 3. Con la ECG se determinó que la gravedad de las lesiones cráneo-encefálicas fue: leve: 138, moderada: 149 y grave: 40. Existió una excelente correlación entre las dos escalas (r= 0.95). Conclusiones. A pesar de que los parámetros de la ECG y la escala de FOUR son diferentes expresan un alto grado de correlación. Los valores de la escala de FOUR pueden ser utilizados de una manera similar al de los de la ECG para determinar el grado de la lesión cerebral y a su vez son útiles para guiar una conducta médica adecuada. De igual manera estos valores pueden utilizarse para realizar predicciones estadísticas de sobre vida y mortalidad. Sin embargo, esto debería ser validado con estudios subsecuentes
Autores	
Institución / Organización	Hospital Vicente Corral Moscoso
Patrocinador	ebrodas@gmail.com
País	Ecuador
Estado/Provincia/Ciudad	Azuay/Cuenca
Archivo Adjunto	
Area temática postulada	(SLN) TRAUMA NEUROLOGICO

Código de envío	SLIEB-0
Fecha de registro	2013-06-15 17:58:42
Título del trabajo	Incidencia de consulta por accidentes laborales en un servicio de urgencias: Un problema de salud pública
Tipo de Competicion	Competencia Estudiantes SPT
Tipo de Presentación	Ambos (Presentacion Oral y Poster)
Resumen	Introducción y Objetivos. Los accidentes laborales son una importante fuente de lesiones traumáticas sub-estimada en Colombia. Muchas de estas lesiones no llegan a los servicios de urgencias, pero generan incapacidades en los trabajadores. A partir del registro de traumaSPT-TR se puede identificar la frecuencia de consulta en la población adulta económicamente activa. Estimar la incidencia y las caracterÃsticas delas lesiones traumáticas secundarias a accidentes laborales que consultan a por urgencias a un hospital de alta complejidad. Establecer factores de riesgo asociados a severidad en los accidentes laborales. Materiales y métodos. Del registro de TraumaSPT-TR, entre enero y octubre del2012, se seleccionaron todos los pacientes entre 18y65 años que ingresaron por accidente laborales. Se analizan variables sociodemográficas, tipo de lesión, severidad del trauma (ISS), y estatus al egreso. Realizando un análisis descriptivo. Resultados. En el perÃodo observado ingresaron 8,502pacientes, de ellos, 3.424(40.3%)fueron accidentes laborales. El promedio de edad fue33.5Â±10,9años, la mayorÃa se presentaron en hombres(n=2385,69.6%). Las actividades más relacionadas fueron: expuestos a trabajos en exteriores (n=822,24%), personal de salud (n=174,5.1%) y personal militar 5.2%(179). Los mecanismos de trauma más frecuentes: caÃdas(28.9%), contusiones(20.0%) y lesiones con corto-punzantes(17.9%). Solo el 1.5%fueron lesiones gravesISS>15. Se hospitalizaron250pacientes, con una mediana de hospitalización de un dÃa. De ellos, 66/250(26.4%)requirieron UCI. Se presentaron amputaciones en el 1.2%(41)siendo las manos las más comprometidas(70.7%). La mortalidad global fue de0.3%(n=11), de ellos 7/11(63.6%)se presentaron en trabajadores relacionados a protección Conclusiones. La incidencia de accidentes laborales fue del40.3%. El mecanismo más común fueron las caÃdas. Solo el1.5% delas lesiones fueron catalogadas como severas. La mortalidad fue del0.3%. La accidentalidad en el sitio de trabajo puede ser prevenida completamente aliviando la carga de la enfermedad al sistema de salud, de aseguramiento que es quien cubre las incapacidades.
Area temática postulada	(I) SOCIO ECONOMIA Y ETICA EN TRAUMA

Código de envío	SLKEB-16
Fecha de registro	2013-06-15 22:51:51
Título del trabajo	TRAUMA ABDOMINAL EN UN CENTRO DE REFERENCIA DE CALI, COLOMBIA: RESULTADOS DEL USO DEL REGISTRO PANAMERICANO DE TRAUMA
Tipo de Competicion	Competencia Estudiantes SPT
Tipo de Presentación	Ambos (Presentacion Oral y Poster)
Resumen	Introducción y Objetivos. Antecedentes:Para Colombia, una tercera parte de las muertes por trauma presentan lesiones a nivel de la región abdominal Objetivo:Caracterizar el trauma en región abdominal en un servicio de urgencias de un hospital nivel III de Cali durante el año 2012. . Materiales y métodos. Estudio de serie de casos, de los registros de pacientes con trauma abdominal cerrado y penetrante identificados retrospectivamente en un periodo de 8 meses durante el año 2012 en el Registro Panamericano de Trauma. Se realizó un análisis descriptivo y de asociaciones de las variables Resultados. De 5290 pacientes con diagnósticos de trauma en un periodo de 8 meses, se registraron 497 casos con trauma abdominal incluidos 414, con un promedio de edad de 27,7 (DEÂ±17,9) años; relación mujer/hombre de 1:5. 18,7% (92)estaban bajo efectos de alcohol. El tiempo entre el evento y la llegada al hospital tuvo una mediana de 161.5 (p25 60, p75 405) minutos El mecanismo primario de lesión fue penetrante en el 55,18% (229); el ISS tuvo una mediana de para trauma penetrante de 9 (p25 4 p75 16,5) y para contuso 4 (p25 1,5 p75 9) fueron intervenidos 53.49%% (225) de los pacienteslos procedimientos de mayor frecuencia fueronLaparotomÃa exploratoria .25,3% Toracostomia:6.5% Como resultado de la atención fueron dados de alta el 77,35% (321) de los pacientes y el referidos a otros centros 5,7% (24) y 11,3% (47) fallecieron. Requirieron uci 15% de los pacientes con trauma Penetrante y 4.8% con Contuso Conclusiones. La presencia de trauma abdominal, tanto en edad y mortalidad son acordes con lo descrito en la literatura, sin embargo en genero hay una marcada diferencia, en la relación mujer/hombre, en esta población se obtuvo un ISS rangos de mayor severidad para trauma penetrante
Area temática postulada	(K) TRAUMA ABDOMINAL

Código de envío	SLFEB-4
Fecha de registro	2013-06-14 13:22:23
Título del trabajo	Ley de alcoholes y accidentes de transito en Chile
Tipo de Competicion	Competencia Estudiantes SPT
Tipo de Presentación	Ambos (Presentacion Oral y Poster)
Resumen	Introducción y Objetivos. En Chile, los accidentes de transito y las lesiones asociadas son un problema muy relevante por ser de amplia cobertura publica y por ser potencialmente prevenibles. El consumo de alcohol de conductores y de transeúntes es un factor de riesgo de sufrir este tipo de traumas. La Ley de Tolerancia Cero al Alcohol fue una medida generada por el Gobierno de Chile y promulgada el dÃa 15 de marzo del 2012. Posterior a la aplicación de la ley sucedió un gran descenso de las cifras de accidentabilidad pero sus efectos a mediano y largo plazo todavÃa esta en evaluación. El objetivo de este trabajo es describir los efectos de la Ley de Tolerancia Cero al Alcohol en los accidentes de transito en Chile. Materiales y métodos. Revisión bibliográfica de la documentación entregada por el Gobierno de Chile y por SciELO Chile. Resultados. Se observa que posterior a la implementación de la ley de tolerancia cero al alcohol se realizo un positivo descenso de los accidentes de transito junto con los lesionados por esta misma causa. A medida que avanzaron los meses se observo una tendencia de regresión por lo cual no hubo una mantención de los resultados obtenidos. Dentro de los resultados se presentaron reducciones en ciertas comunas de Chile, lo cual esta aportando por ahora a la reducción de accidentes de transito y lesiones. Conclusiones. Al analizar las cifras entregadas se puede destacar un doble efecto, en un comienzo produjo in importante descenso en los accidentes de transito y lesiones pero después progresivamente se normaliza las cifras. Se puede inferir de estos resultados de que es necesario elaborar y impulsar polÃticas publicas y propaganda de forma continua para poder lograr un efecto en la sociedad, ya que el efecto de polÃticas publicas aisladas no logran mantener los resultados sin apoyo.
Area temática postulada	(F) PREVENCION & EPIDEMIOLOGIA DE TRAUMA

Código de envío	SLHEP-0
Fecha de registro	2013-05-31 12:06:39
Título del trabajo	Protocolo de trauma estandarizado en un hospital universitario en un paÃs de bajos o medios recursos (PBMR): adhesión y resultados.
Tipo de Competicion	Competencia Estudiantes SPT
Tipo de Presentación	Solamente Presentacion Poster
Resumen	Introducción y Objetivos. Cuidado Estandarizado en TraumatologÃa (CET) reducen mortalidad en systemas de trauma. Un protocolo en el CET fue implementado en un hospital universitario en Colombia con el objetivo de reducir la mortalidad y morbosidad en pacientes de trauma. Materiales y métodos. Facturas monetarias y registros de mortalidad fueron analizados de 4330 pacientes adultos hospitalizados desde Agosto 1, 2010 y Junio 30, 2012, con un ICD-10 diágnostico de trauma (S01-Y98). Resultados. 4330 pacientes fueron incluidos. 2461 antes de la intervención y 1869 despues de la intervención. Tranfusiones de sangre en el salón de emergencias (1.0% s 2.7%; P<0.001), uso de fluidos hypertÃ²nicos (3.2% vs 8.9%; p<0.001), colocación de sonda foley (11.1% vs 13.8%; p<0.007), gases de sangre arterial (16.7% vs 26.4%; p<0.01), vacuna de tétanus (19.2% vs 25.9%; p<001), colocación de varios catéteres (29.5% vs 34.7%; p<0.001), antibióticos profilácticos (34.9% vs 38.0%); p=0.034), y uso de analgésicos (64.4% vs 68.1%; p=0.013). Al controlar por edad y estado cirúrgico, el protocolo estuvo asociado independientemente con una disminución en la estancia hospitalaria (9.7% vs 8.8%; p=0.029. Pacientes que fueron ingresados en la UCI tuvieron una probabilidad mayor de fallecer antes de establecer el protocolo (27.3% vs 17.3%; RR:1.80; 95%CI: 1.09-3.00; p=0.021). La mortalidad total disminuyó (3.8% vs 2.8%, RR=0.83; 95%CI: 0.67-1.03), pero no tuvo significancia estadÃstica (p=0.077). Conclusiones. Resultados indican que la implementación del CET en un hospital universitario en un PBMR han aumentado el uso de intervenciones importantes mientras que disminuye la estancia hospitalaria. Este protocolo también está asociado con la tendencia de disminuir causas de mortalidad y disminuir significativamente la mortalidad de los pacientes ingresados a la UCI.
Area temática postulada	(H) SISTEMAS DE TRAUMA

Código de envío	SLDRB-6
Fecha de registro	2013-05-30 23:25:09
Título del trabajo	Experiencia de la creación de la primera Liga Académica de Trauma y CirugÃa en Chile, un nuevo modelo de educación y formación en medicina
Tipo de Competicion	Competencia Estudiantes SPT
Tipo de Presentación	Solamente Presentacion Oral
Resumen	Introducción y Objetivos. Las ligas académicas son organizaciones formadas por estudiantes del área de la salud con interés en un área especÃfica de la medicina. Otros paÃses a nivel latinoamericano tienen una vasta historia en el desarrollo y creación de ligas de gran utilidad en el proceso de formación del futuro médico, abarcando la prevención, educación y ampliando el conocimiento teórico del tema en cuestión. En Chile, el modelo de educación médica está sustentado en el currÃculo académico que ofrece cada universidad, sin embargo, se evidencia una fuerte necesidad de extender la formación extracurricular, en el área de interés del futuro profesional del área de la salud. El objetivo de este estudio es describir la experiencia de la creación de la primera Liga Académica de Trauma y CirugÃa de la Universidad Finis Terrae en Chile y proponer este modelo de formación extracurricular como un método atractivo de educación médica que permita el espacio donde se conjugan todas las áreas de la salud en el manejo del Trauma. Materiales y métodos. Este estudio es cualitativo-descriptivo retrospectivo, se describe en detalle las actividades realizadas por la Liga registradas en un acta Noviembre 2012, posterior al XXV Congreso Panamericano de Trauma, hasta hoy. Resultados. La Liga es un punto de encuentro estudiantil y docente que permite un intercambio de opiniones y herramientas de aprendizaje entre estudiantes de medicina, enfermerÃa, kinesiologÃa y odontologÃa de distintas universidades. Además, permite aumentar la educación y conocimiento de la realidad del trauma, sus principales intervenciones y polÃticas públicas aplicadas en Chile, lo cual permite fomentar la educación y prevención del trauma en la comunidad. Conclusiones. La presencia de las ligas es fundamental para fomentar la educación y prevención en el manejo del trauma tanto, ya sea, prehospitalario, hospitalario de urgencias y quirúrgico, asÃ como para realizar prevención y conocimiento del mecanismo del trauma en la población.
Area temática postulada	(D) EDUCACION EN TRAUMA

Código de envío	SLFEB-3
Fecha de registro	2013-06-13 20:33:43
Título del trabajo	MORTALIDAD PREVENIBLE EN TRAUMA: UN ESTUDIO DE REUNIONES DE ANÁLISIS DE MORTALIDAD EN UN HOSPITAL UNIVERSITARIO EN COLOMBIA
Tipo de Competicion	Competencia Estudiantes SPT
Tipo de Presentación	Ambos (Presentacion Oral y Poster)
Resumen	Introducción y Objetivos. Las reuniones de análisis de mortalidad son una herramienta para la implementación de programas de mejoramiento de calidad en la atención por trauma. Este estudio busca analizar y caracterizar las muertes por trauma en un hospital universitario en Colombia, luego de la implementación de un protocolo organizado de reanimación en trauma. Materiales y métodos. Se realizo un análisis de las muertes por trauma desde Septiembre de 2011 hasta Abril de 2013. Se evaluaron medidas de frecuencia, incluyendo ISS, diagnósticos CIE 10, causa y mecanismo de lesión, estancia hospitalaria y área donde ocurrió la defunción. Se analizaron y clasificaron las muertes de acuerdo a las recomendaciones de la guÃa de la OMS en las categorÃas de: prevenibles (MP), potencialmente prevenibles (MPP), no prevenible pero la atención se podrÃa haber mejorado (MNPMA) y definitivamente no prevenibles (MDNP). Resultados. Se presentaron 48 muertes durante este periodo. Predominantemente pacientes adultos hombres, en accidentes de tránsito en motocicleta. La lesión mas frecuente fue lesión cerebral severa (62.5%), seguido por trauma abdominal (29.1%) y torácico (25%) tanto con heridas cerradas como penetrantes. El promedio del ISS fue de 33.79. La tasa de MP fue de 12.5%, la de MPP fue de 10.4%, la de MNPMA del 14.6% y la de MDNP fue del 62.5% Conclusiones. Luego de la implementación de un protocolo organizado de reanimación en trauma, las muertes presentadas en nuestra institución son en su mayorÃa MDNP de pacientes adultos victimas de accidentes de motocicleta con TCE severo. La deficiencia mas frecuente, en las MNPAM fue la falta de oportunidad en el proceso de atención, con una aplicación incompleta del protocolo de trauma y una cirugÃa no temprana.
Area temática postulada	(F) PREVENCION & EPIDEMIOLOGIA DE TRAUMA

Código de envío:	SLKEO-14
Fecha de registro	2013-06-14 19:48:23
Título del trabajo	Dehiscencia de anastomosis de intestino delgado en pacientes con trauma abdominal en el Hospital Santo Tomás
Tipo de Presentación	Tipo de Presentación Solamente Presentacion Oral
Tipo de Competición	Tipo de Competición Competencia Estudiantes SPT
Resumen	Introducción y Objetivos. La dehiscencia de anastomosis de colon en pacientes de trauma ha sido ampliamente estudiada. Sin embargo, hay poco en la literatura acerca de las anastomosis de intestino delgado. Materiales y métodos. Describir características clínicas de pacientes de trauma con dehiscencia de anastomosis de intestino delgado. Estudio descriptivo, retrospectivo, se analizaron todos los expedientes de los pacientes con resección y anastomosis de intestino delgado por trauma entre los años 2010 al 2012. Resultados. En el periodo del estudio se realizaron un total de 708 laparotomías por trauma, de las cuales en 96 pacientes fue necesario realizar anastomosis de intestino delgado. El 98.9 % fue de sexo masculino y el promedio de edad: 25.4 ± 5.8. Los mecanismos de lesión fueron: herida por proyectil de arma de fuego HPAF (78.7%), trauma abdominal cerrado (7.50%) y herida por arma blanca (13.75%). En el 15.46% de los pacientes se les realizó cirugía de control de daños. En el grupo de estudio hubo 8 casos de dehiscencias (8.33%). Estos presentaban un promedio de ISS de 10.2, PATI de 21.2, frecuencia cardíaca de ingreso de 117x y déficit de base de - 7.24. Siete de estos pacientes se presentaron con datos de shock; taquicárdicos a su ingreso y el 25% ameritaron uso de vasopresores durante el trans y postoperatorio. Según el tipo de anastomosis; el 71.58% se utilizó sutura mecánica y el 28.4% la anastomosis fue realizada de forma manual. Sólo un paciente desarrolló fístula (1.06%). No se presentó mortalidad en este grupo. Conclusiones. En el grupo de pacientes con dehiscensia de anastomosis de intestino delgado se observo un indice de severidad de lesiones alto y estado de shock. Es conveniente estudiar estos factores como posibles causas de escape de anastomosis en pacientes con trauma.
Autores	
Institución / Organización	Hospital Santo Tomás
Patrocinador	eduardomggb@gmail.com
País	Panamá
Estado/Provincia/Ciudad	Ciudad de Panamá
Archivo Adjunto	INTRODUCCIÓN.docx
Area temática postulada	(SLK) TRAUMA ABDOMINAL

Code:	ILPRB-0
Date of Registration	2013-04-30 16:33:54
Title	Burden of Trauma at University Clinical Center of Kosova: A Need for an Organized Trauma System
Type of Competition	SPT Resident Research Competition
Type of Presentation	Both (Oral and Poster Presentation)
Abstracts	Introduction and Objectives. Kosova is one of the youngest countries in the world, that has experiences since the war ended in 1999 increasing urbanization and massive development. With this trauma has become a major public health issue, affecting principally the economically productive population. Pristina, the capital of Kosova concentrate around 11% of the country\'s population of 2 million. The University Clinic Center of Kosova (UCCK) in Pristina is the only tertiary center that serves the entire country. Materials and methods. Retrospective review of the emergency department data from the University Clinic Center of Kosova in Pristina was conducted. Results. During the last 6 years (2007-2012), 24,199 injuries have been seen at the emergency department. 93.5% were blunt trauma and 6.3% penetrating trauma. 285 fatalities have occurred from these injuries (Table 1). The emergency department fatality rate for 100.000 inhabitants during these years varies between 16.6 and 37.3 with an equally high injury rate. Blunt trauma is the principal cause mainly due to road traffic injuries, followed by work related injuries like falls due to the rapid urbanization and minimal safety measures. Violence is also an important cause of morbidity and mortality. Table 1. MVC GSW Falls Stab wounds Electrocution Burning Suicide 68.4% 10.5% 10.2% 6.7% 3.5% 0.3% 0.3% Conclusions. The burden of trauma in Kosova is very high. The implementation and development of a trauma system should help reduce the trauma burden in Kosova.
Specific subject	(N) TRAUMA SISTEMS

Código de envío:	PLOEP-0
Fecha de registro	2013-05-13 14:31:40
Título del trabajo	Título del trabajo RECUPERAÇÃO DAS VÍTIMAS COM DIAGNÓSTICO DE LESÃO AXONIAL DIFUSA
Tipo de Presentación	Tipo de Presentación Solamente Presentacion Poster
Tipo de Competición	Tipo de Competición Competencia Estudiantes SPT
Resumen	Introducción y Objetivos. O objetivo do estudo foi descrever as características epidemiológicas de vítimas com diagnóstico exclusivo de Lesão Axonial Difusa (LAD) e verificar a associação do valor preditivo do Injury Severity Score e New Injury Severity Score com a Escala de Resultados de Glasgow Ampliada (ERGA) no momento da primeira consulta ambulatorial. Materiales y métodos. Foram analisados prontuários de 21 vítimas comdiagnóstico exclusivo de LAD e admitidas no ambulatório de LAD do Hospital das Clínicas da Faculdade de Medicina da Universidade de São Paulo (HCFMUSP), localizado no município de São Paulo, entre Janeiro de 2011 a fevereiro de 2012. Durante a entrevista foram coletadas informações clínicas e sociodemográficas e aplicada Escala de Resultados de Glasgow Ampliada (ERGA) nas vítimas de LAD. Além disso, foram analisados informações clínicas no prontuário hospitalar das vítimas de LAD durante o período da internação. Resultados. Os resultados evidenciaram predominância de indivíduos do sexo masculino (76,2%), com idade de 24 anos (dp=11,9), admitidos no período da manhã (42,8%), no sábado (23,8%), vítimas de acidente motociclístico (74,42%), encaminhadas ao hospital por unidade préhospitalar especializada (85,7%) e com escore na Escala de Coma de Glasgow menor ou igual a 8 (76,2%). 71,4% das vítimas foram internadas em Unidade de Terapia Intensiva (UTI), com média de permanência hospitalar de 7 dias (dp= 20,46), média do ISS de 25,76 (dp= 10,67) e NISS de 36 (dp= 9,99). Todas as vítimas apresentaram lesão grave no MAIS/cabeça, incapacidade grave (66,7%), incapacidade moderada acentuada (58,3%) e houve associação significativamente estatística entre o ISS e a ERGA. Conclusiones. A gravidade das vítimas com LAD é um importante indicador dos cuidados à saúde que poderão contribuir para fundamentar uma melhor prática clínica, assistência e reinserção dessas vítimas na sociedade.
Autores	M.Sc. RITA DE C&AACUTE;SSIA ALMEIDA VIEIRA Ponente Autor Corresponsal Dra. REGINA M&AACUTE;RCIA CARDOSO SOUSA Dr. VIN&IACUTE;CIUS MONTEIRO DE PAULA GUIRADO Dr. ALMIR FERREIRA ANDRADE Dr. DANIEL VIEIRA OLIVEIRA
Institución / Organización	Escola de Enfermagem da Universidade de São Paulo (EEUP)
Patrocinador	ritavieira@usp.br
País	Brasil
Estado/Provincia/Ciudad	São Paulo- SP
Archivo Adjunto	
Area temática postulada	(PLO) TRAUMA NEUROLÓGICOime

Código de envío:	PLCEB-0
Fecha de registro	2013-06-14 15:46:48
Título del trabajo	Trauma de mão e punho: analise epidemiológica e repercussões socioeconômicas em uma região na periferia de São Paulo-Experiência de um hospital terciário ligado a Universidade Federal de São Paulo.
Tipo de Presentación	Ambos (Presentacion Oral y Poster)
Tipo de Competición	Competencia Estudiantes SPT
Resumen	Introducción y Objetivos. Acidentes traumáticos incapacitantes afetam de maneira significativa a população economicamente ativa(PEA). O objetivo deste estudo é analisar o perfil epidemiológico dos traumas que envolvem mãos e punhos, bem como suas repercussões sobre a capacidade de trabalho destes pacientes em uma região estruturalmente e economicamente deficiente. Materiales y métodos. Dados de 455 pacientes admitidos entre 2011 e 2012 no Hospital Pirajussara, centro de referência terciário ligado à Universidade Federal de São Paulo–Escola Paulista de Medicina (UNIFESP/EPM) foram coletados segundo protocolo da equipe de enfermagem(sexo, faixa etária, CID, mecanismo de trauma e mortalidade)e analisados, traçando um perfil epidemiológico, com base nos dados do SEADE, desta região com baixo nível sociocultural. Estudo realizado de forma retrospectiva, observacional, em centro único. Resultados. A faixa etária mais acometida por este tipo de injúria foi a de 21-30anos(27,69%), o que impacta significativamente no total da PEA afetada (15-69 anos, 84,17%). Dentro desta, 36 amputações ocorreram no local do acidente. A maior parte dos ferimentos foi causada por acidentes de trabalho(35,77%), seguidos por acidentes automobilísticos(17,75%), domésticos(17, 23%) e quedas(16,71%). O Índice de Desenvolvimento Humano da região atendida pelo hospital utilizado como centro de pesquisa varia de 0,772 a 0,804, enquanto a renda per capta mensal varia de 1,62 a 2,36 salários mínimos. Conclusiones. A população analisada vive sob condições socioeconômicas precárias, trabalhando principalmente no setor secundário. A partir de relatos detalhados sobre o mecanismo de trauma dos pacientes, infere-se que trabalham majoritariamente com construção civil e no manuseio de máquinas industriais, o que justifica o alto índice de traumas nas mãos e punhos. Apesar de muitas vezes as empresas fornecerem equipamentos de proteção individual, a população acaba negligenciando tais medidas de segurança. O estudo possibilitará criar campanha pública de conscientização e melhorar o preparo do hospital no atendimento emergencial.
Autores	Mr. ANTHONY GUERATTO KLEPP KLEPP Ponente Autor Corresponsal Mr. MARCUS VINICIUS BOARETTO CEZILLO CEZILLO Mr. BRUNO RAFAEL MÜLLER MÜLLER Mrs. LARISSA ELIAS LANZIANI LANZIANI Mr. VITOR LUIS PEREIRA PEREIRA Dr. RODRIGO CHAVES RIBEIRO RIBEIRO Dra. ANA APARECIDA ANDRADE ANDRADE Dra. SIMONE DE CAMPOS VIEIRA ABIB ABIB
Institución / Organización	Universidade Federal de São Paulo, UNIFESP- Escola Paulista de Medicina
Patrocinador	thonyklepp@hotmail.com
País	Brasil
Estado/Provincia/Ciudad	São Paulo/ São Paulo
Archivo Adjunto	
Area temática postulada	(PLC) PREVENÇÃO E EPIDEMIOLOGIA EM TRAUMA

RESULTADOS CLÍNICOS DE PACIENTES CON IMC MENOR O IGUAL A 35 kg/m² (OBESIDAD TIPO 1) SOMETIDOS A GASTRECTOMIA TUBULAR VERTICAL LAPAROSCÓPICA

Drs. C. Martínez [1], C. Santander [1], A. Garay [1], W. Awad [1]
[1] Equipo Cirugía Bariátrica, Clínica Las Lilas.

Introducción: El objetivo de nuestro estudio es mostrar nuestros resultados clínicos en un grupo de pacientes sometidos a gastrectomía tubular vertical laparoscópica (GTVL) en términos de pérdida de exceso de peso (PEP) y resolución de comorbilidades.
Material y Método: estudio de cohorte retrospectivo. Población: todos los pacientes con obesidad grado 1 (IMC: 30-35 kg/m²) sometidos a GTVL por nuestro equipo entre enero de 2008 y diciembre de 2012. Descripción de variables biodemográficas, comorbilidades asociadas, porcentaje de pérdida del exceso de peso (%PEP) a los 6, 12, 24, 36 y 48 meses postoperatorios y estado de comorbilidades a los 12 meses postoperatorios (resolución o mejoría). Estadística descriptiva con medidas de resumen utilizando programa estadístico Stata versión 9.0 ®.
Resultados: nuestra población consiste en 304 pacientes, 266 de género femenino (87.5%) y 38 de género masculino (12.5%). Edad promedio 34.5 (± 9.9) años (rango: 15-59), IMC preoperatorio promedio 33.2 (±1.5) kg/m² (rango: 30-35). En cuanto a comorbilidades, 14.3% presenta hipertensión arterial (HTA), 81.4% resistencia insulínica (SRI), 71.4% dislipidemia, 63.4% esteatosis hepática, 11.8% apnea del sueño (SAHOS) y 41% artropatía. 6.8% de las mujeres presenta síndrome de ovario poliquístico. 2 pacientes con diabetes mellitus tipo 2, en quienes se resolvió completamente a los 12 meses postoperatorios. En cuanto a la pérdida del exceso de peso en el tiempo, el %PEP promedio correspondió a 90.3%(±36.8) rango: 20-160%, 110% (±33.3) rango: 47-206%, 112.4% (±34.8) rango: 47-181% , 112% (±36.4), rango: 55-181% y 101% (±35), rango: 57-155% a los 6, 12, 24, 36 y 48 meses postoperatorios, respectivamente.
Con respecto al estado de las comorbilidades al año postoperatorio, en los pacientes con HTA el 30% presentó remisión y 45% mejoría. La dislipidemia se resolvió en el 25% de los pacientes y mejoró en el 40% de los pacientes. El SRI se resolvió en el 67% de los pacientes.
Conclusión: En nuestra experiencia, la GTVL en pacientes con obesidad tipo 1 logra una significativa pérdida del exceso de peso a corto y mediano plazo y buena mejoría o resolución de comorbilidades.

GASTRECTOMIA EN MANGA POR PUERTO UNICO: EXPERIENCIA INICIAL

Drs. J.I. Fernández[1], C. Farías[1], C. Ovalle[1], R. Almarza[2], J. de la Maza[1], C. Cabrera[1]
Centro Integral de Nutrición y Obesidad - Clínica Tabancura[1]. Hospital Eduardo Pereira[2]

Introducción: La gastrectomía en manga transumbilical fue descrita por primera vez en el 2009; desde entonces se han públicado múltiples trabajos con diferentes tipos de acceso transumbilical. La mayoría de las publicaciones describen la utilización de diferentes elementos de asistencia; ya sea suturas percutáneas o trócares adicionales (cirugía por puertos reducidos). El objetivo de este trabajo es presentar la técnica y resultados quirúrgicos de gastrectomía en manga por incisión única (GMIU), sin elementos de asistencia y utilizando instrumental rígido convencional.
Materiales y Métodos: Se incluyeron todos los pacientes sometidos a GMIU. La técnica quirúrgica consiste en una incisión transumbilical de 2.5cm, introducción del sistema de puerto único Gelpoint preparado con tres trocares de 10mm y uno de 12mm. Fueron utilizadas pinzas rígidas convencionales en todos los pacientes. Se disecó la curvatura mayor gástrica con Enseal, desde 4cm proximal al píloro hasta el pilar izquierdo del diafragma; utilizando el fondo gástrico para levantar el lóbulo hepático izquierdo. La sección gástrica se realiza con stapler Echelon Flex, a través de trocar de 12mm; calibrada con una sonda de 36fr transpilórica. En la parte alta de la sección gástrica, se utiliza un separador hepático de 8mm a través de uno de los trócares o por el costado del dispositivo GelPoint. Se realiza hemostasia selectiva de la línea de corchetes con clips metálicos. No se realiza prueba de hermeticidad ni se dejan drenajes.
Resultados: Un total de 30 mujeres (97%) y 1 hombre (3%), fueron sometidos a GMIU. El IMC y edad promedio fue de 33±2 Kg/m^2 (rango de 30 to 38 Kg/m^2) y 35.4±10.4 años, respectivamente. El tiempo operatorio promedio fue de 48.8±10 min (rango 35 – 100 min). En un paciente se requirió insertar un trócar accesorio de 5mm. No se registraron complicaciones. No hubo mortalidad. El tiempo de hospitalización promedio fue de 2.2±0.5 días. El resultado cosmético final fue calificado como satisfactorio en el 100% de los pacientes. Conclusión: La GMIU es un procedimiento seguro con la técnica expuesta, realizable en tiempos operatorios razonables y con instrumental laparoscópico convencional. Es necesario un mayor número de pacientes y un rango más amplio de IMC para establecer sus limitaciones e indicaciones.

HALLAZGOS HISTOLÓGICOS Y MICROBIOLÓGICOS EN EL ASA DESFUNCIONALIZADA DE LA GASTRECTOMÍA VERTICAL CON BYPASS YEYUNAL

Drs. Munir Alamo [1,2], Matías Sepúlveda [1,2], Bernardo Morales[1]
1. Hospital Dipreca , Santiago, Chile. 2. Universidad Diego Portales, Santiago, Chile.

Introducción: Una de las preguntas frecuentes acerca del asa desfuncionalizada de la Gastrectomía Vertical con Bypass Yeyunal (GVBY) es si ésta será fuente de sobrecrecimiento bacteriano o síndrome de asa ciega. El objetivo de este estudio es presentar el status histológico y bacteriológico de esta asa. Métodos: 20 pacientes operadas previamente de GVBY fueron intervenidos por colelitiasis. La colecistectomía laparoscópica se realizó sin incidentes y se agregó una biopsia de yeyuno de la punta del asa desfuncionalizada realizada con un endostapler de 45 mm (Ethicon Endosurgery). Se realizaron estudios histológicos y bacteriológicos en el servicio de anatomía patológica de nuestro hospital, con tinciones, inmunohistoquímica y cultivos. Resultados: Ambas pacientes de sexo femenino, fueron operadas a los 11 y 14 meses después de su GVBY inicial. Una de las pacientes es diabética, con hemoglobinas glicosiladas y glicemias normales al momento de la operación. El porcentaje de baja del exceso de peso fue 66,4 y 96,4 respectivamente. No hubo complicaciones en los procedimientos. Ambos resultados histológicos fueron similares: 1) La mucosa yeyunal y el resto de los componentes histológicos de la pared intestinal no presentan alteraciones morfológicas de significación. 2) No se observa alteración de la flora microbiana local en evaluaciones realizadas con técnicas de PAS, GRAM y GROCCOTT. 3) El trofismo vellositario se encuentra conservado, 4) La túnica muscular, el tejido conectivo de la submucosa y subserosa, y el mesotelio de la serosa no presentan alteraciones, y 5) No se encuentra modificaciones de la trama vascular ni de los plexos nerviosos mientérico y submucoso. Los cultivos fueron negativos a las 72 horas y no existen pruebas indirectas de proliferación bacteriana (inmunohistoquímica).
Conclusión: Este estudio sugiere que el asa yeyunal desfuncionalizada en la Gastrectomía Vertical con Bypass Yeyunal no es una fuente de sobrecrecimiento bacteriano y su estructura histológica permanece inalterada.

¿ES LA GASTRECTOMÍA VERTICAL CON BYPASS YEYUNAL TAN EFECTIVA COMO EL BYPASS GÁSTRICO EN Y DE ROUX? RESULTADOS A 5 AÑOS

Drs. M. Sepúlveda [1,2], J. Saba [1,2], N. Rosso[1,3], J. Lagos[1,3] A. Sepúlveda[1], M. Alamo[1,2,3].
1. Hospital Dipreca , Santiago, Chile. 2. Universidad Diego Portales, Santiago, Chile. 3. Universidad de Valparaíso, Valparaíso, Chile

Introducción: La técnica Gastrectomía Vertical con Bypass Yeyunal (GVBY) se realiza en nuestra institución desde el año 2004 para el tratamiento de pacientes obesos. Esta técnica ha mostrado buenos resultados en términos de baja de peso y resolución de comorbilidades, con aceptable morbilidad. El objetivo de este estudio es comparar la GVBY con el Bypass Gástrico (BG), la cirugía gold standard de la actualidad.
Material y Método: Serie de casos retrospectiva de una base de datos prospectiva, donde dos equipos quirúrgicos realizaron BG o GVBY. Se incluyeron todos los pacientes con IMC preoperatorio >30kg/m^2. El análisis de baja de peso y comorbilidades fue realizado con estadísticas descriptivas, t-test y Fisher's exact test dependiendo de la variable. Resultados: A 455 se les realizó GVBY y 135 BG. Los pacientes fueron similares en edad y comorbilidades asociadas, pero diferían en proporción hombre/mujer, e IMC preoperatorio (37,9 kg/m^2 en GVBY versus 40,2 kg/m^2 in BG, p=0,0013). El tiempo operatorio fue 124 min en GVBY y 132 en BG (p<0.0001), la estadía postoperatoria fue de 3,1 días en GVBY y 3,8 en BG (p=0,1). El % de baja de exceso de peso a los 4 y 5 años fue de 79,7 y 77,1% con GVBY y 71,9 y 63,2% con BG (p = 0,156). La mejoría de hipertensión fue mayor en el grupo de GVBY (91% vs 70% p 0,008), resistencia a la insulina no mostró diferencia estadística, pero la diabetes mellitus tipo 2 mostró un 86% de mejoría en el grupo GVBY y un 71,4% en BG (p =0,011). Dislipidemia 97% vs 84% respectivamente (p=0,043). La morbilidad quirúrgica no mostró diferencia significativa. Conclusión: A pesar de las limitaciones del estudio, los datos muestran que GVBY es al menos comparable al BG, con una tendencia de la GVBY de alcanzar mejores resultados en términos de baja de peso y resolución de las comorbilidades.

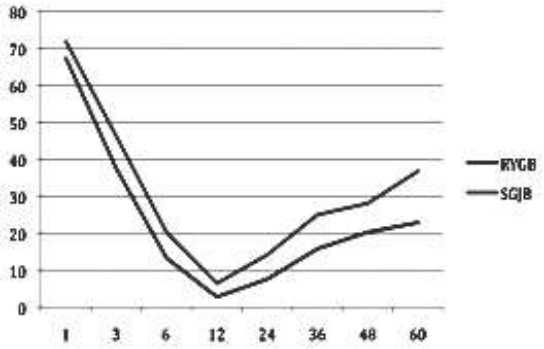

RESULTADOS EN CIRUGÍA BARIÁTRICA REVISIONAL, EXPERIENCIA DE UN EQUIPO QUIRÚRGICO.

Drs. M. Ferrario, E. Buckel, C. Derosas
Clínica Las Condes

Introducción: La obesidad es una enfermedad global cuyo tratamiento es multifactorial, los resultados de los tratamientos difieren, dado las características de cada paciente, las técnicas y el manejo integral, publicándose en algunas series que entre el 10 a 20% de los pacientes requerirán cirugía revisional,

por reganancia o por complicaciones asociadas a los procedimientos. El objetivo del presente trabajo es reportar los resultados relacionados con la cirugía bariátrica de revisión de un equipo quirúrgico de Clínica Las Condes.
Pacientes y Métodos: Se realizó una revisión retrospectiva de todos los registros clínicos de pacientes sometidos a cirugía bariátrica de revisión (CBR) desde julio de 2003 a julio de 2013. Se revisaron múltiples variables. El análisis estadístico se realizó con SPSS 20.0.
Resultados: Durante el período estudiado se operaron 941 pacientes de estos 61 fueron CBR (6,4%). De estos 20 (32,7%) fueron retiro de BGL, sin otro procedimiento asociado, principalmente por intolerancia. A 29 (47,5%) pacientes se les retiró BGL y se les realizó un procedimiento asociado, con una media de estadía de 3,5±1,7 días, de estos en 25 (86,2%) fue en el mismo acto quirúrgico, al resto con algunos meses de diferencia; la principal indicación fue la reganancia de peso. A 24 (39,3%) se le realizó de BGL a Gastrectomía vertical en manga laparoscópica (GVML). A 8 (13,1%) pacientes se les realizó re-BPGL (uno de estos Balón intragastrico-GVML-BPGL-ReBPGL). A 4 (6,5%) se le realizó de GVML a BPGL (uno de estos BGL-GVML-BPGL). La mediana de IMC preoperatorio fue de 36,72±5,1. La mediana de porcentaje de perdida de exceso de IMC (%PEIMC) a 1, 3, 6 y 12 meses fue de 29,08±18,7, 50,38±17,05, 62,7±27,6, 73,57±45,1 respectivamente. 4 (9,7% de los pacientes que fueron sometidos a un procedimiento asociado) pacientes no lograron perder mas del 50% del exceso de IMC al año de estos 1 superó el peso pre CBR. 2 (3,2% del total) pacientes presentaron complicaciones 1 hemoperitoneo, reoperado con evolución satisfactoria y 1 obstrucción intestinal aguda.
Discusión: El dominio de la CBR es una necesidad, ya que cerca de un 10% de los pacientes la requerirá, por reganancia de peso o por alteraciones en la calidad de vida por el procedimiento previo, como reflujo severo, estenosis, etc. Se puede observar que al año la mediana de %PEIMC es de 73,57% lo que se califica como tratamiento exitoso.

ULCERA MARGINAL PERFORADA POST BYPASS GÁSTRICO: MANEJO Y FACTORES ASOCIADOS.

Drs. A. Marambio, M. Gabrielli, J.F. de la Llera, F. Crovari, G. Pérez, L. Ibañez, R. Funke, F. Pimentel, A. Escalona, E. Norero y C. Boza
Departamento de Cirugía Digestiva. Pontificia Universidad Católica de Chile

Introducción: La ocurrencia de úlceras marginales en pacientes operados de bypass gástrico es un fenómeno que ha sido ya estudiado y relacionado a diversos factores. La perforación de éstas es un evento grave que suele requerir una reoperación y se asocia a morbimortalidad. La caracterización y manejo de estos pacientes aún es debatido. Objetivo: Describir una serie de pacientes operados de bypass gástrico que han evolucionado con una úlcera marginal perforada.
Material y Método: Se revisaron retrospectivamente las fichas de pacientes operados de bypass gástrico los últimos 10 años y que hayan evolucionado con una úlcera marginal perforada (2003-2013). Se analizaron las características clínicas, de tratamiento y morbimortalidad perioperatoria.
Resultados: Durante este período se operaron 2.095 pacientes de bypass gástrico de los cuales 12 se presentaron con una úlcera marginal perforada (0,57%), correspondientes a 10 mujeres y 2 hombres. El promedio de edad de este grupo fue 39 años (21-60) y el IMC promedio al momento de la cirugía inicial fue 34 (29,3-38,6). Dos pacientes tenían hipertensión, 2 diabetes mellitus tipo 2, 8 dislipidemia y 2 reflujo. Diez pacientes (83,3%) fumaban. La ocurrencia de perforación sucedió en promedio a los 27 meses (rango 3-54, mediana 23,5) de la cirugía, debutando en todos los casos como abdomen agudo. En 11 casos la resolución fue quirúrgica, mediante abordaje laparoscópico en 9 de ellos y laparotomía en 2. En todos los casos se encontró una úlcera perforada en la vertiente yeyunal de la gastroyeyunoanastomosis. En el caso restante se realizó manejo médico siendo dado de alta al octavo día. No hubo mortalidad ni morbilidad asociada a la cirugía. El promedio de estadía hospitalaria fue 6,4 días (3-11).
Conclusiones: En nuestra experiencia la ocurrencia de úlcera marginal perforada post bypass gástrico se desarrolla en un bajo porcentaje de pacientes, a nivel de la vertiente yeyunal de la gastroyeyunoanastomosis. El abordaje laparoscópico es de elección, presentando una baja morbimortalidad. La presencia de hábito tabáquico sería un factor asociado al desarrollo de esta complicación.

PLICATURA REVISIONAL: NUEVA TÉCNICA QUIRÚRGICA PARA LA FALLA DEL BYPASS GÁSTRICO EN Y-DE-ROUX

Drs. D. Daroch D, J. Salinas, J. Bachler, F. Leon, R. Funke, F. Crovari, A. Raddatz, C. Boza.
Hospital Clínico Pontificia Universidad Católica. Departamento De Cirugía Digestiva

Introducción: Existen múltiples alternativas quirúrgicas para el tratamiento de los pacientes que reganan peso posterior a un bypass gástrico (BGYR), sin embargo el procedimiento óptimo aún es materia de controversia, principalmente por la mayor morbilidad de la cirugía revisional. Con el objeto de disminuir el tamaño de la bolsa sin utilizar un stappler se ha utilizado una plicatura de la bolsa gástrica. El objetivo de este trabajo es describir la técnica y evaluar los resultados de la Plicatura Revisional (PR) en paciente sometidos a BGYR que han fracasado en la baja de peso.
Método: Estudio de cohorte retrospectivo de pacientes obesos con fracaso de BGYR sometidos a PR en nuestra institución desde julio 2012 a enero 2013. Todos los pacientes fueron evaluados por el equipo multidisciplinario.

Resultados: Cuatro pacientes obesos con fracaso de BGYR sometidos a PR fueron incluidos en este estudio. Un 75% fueron mujeres, la media de edad fue de 30,7 años (21-44) y la media de IMC preoperatorio 35,2 kg/m^2 (32-37,8). La mediana de porcentaje de pérdida de exceso de peso post-BGYR fue de 46 (3,3-48,5). Una paciente tenia resistencia a la insulina y una hígado graso. Sin complicaciones intraoperatorias ni postoperatorias. La mediana de tiempo operatorio fue de 67,5 minutos (65-70), la mediana de estadía hospitalaria fue 2 días (2-3) y el tiempo de realimentación oral fue 1 día para todos los casos. No hubo mortalidad. En el seguimiento postoperatorio el IMC fue 32,5 a al mes, 31,5 a los 3 meses y 30,7 a los 6 meses.
Conclusión: En nuestra serie la PR fue un procedimiento seguro y efectivo en el corto plazo. La principal ventaja es disminuir el volumen del estómago sin una resección con stappler, evitando el riesgo de filtración y sangrado. Estos resultados preliminares son alentadores, sin embargo se necesita más seguimiento para evaluar la caída del IMC.

EL BYPASS DUODENO-YEYUNAL ENDOSCÓPICO (ENDOBARRIER) INDUCE CAMBIOS FAVORABLES EN LAS HORMONAS QUE PARTICIPAN EN LA HOMEOSTASIS DE GLUCOSA EN PACIENTES CON OBESIDAD MÓRBIDA

Dr. R. Muñoz, PhD[1], Dr. F. Muñoz[1], Dr. A. Sharp[1], Dr. F. Pimentel[1], Enf. D.Turiel[1], Dra. V. Irribarra[2], Dr. JF. Miquel[3], Dr. A. Escalona1.
[1]Departamento de Cirugía Digestiva, [2]Departamento de Diabetes, Nutrición y Metabolismo, [3]Departamento de Gastroenterología. Facultad de Medicina. Pontificia Universidad Católica de Chile.

Introducción: El bypass duodeno-yeyunal endoscópico mejora el control glicémico en pacientes con diabetes mellitus tipo 2 (DMT2). Los cambios endocrinos asociados con este efecto no han sido caracterizados completamente. El objetivo de este estudio fue caracterizar los cambios inducidos por este dispositivo en péptidos involucrados en la regulación de la glicemia.
Materiales y Métodos: Diecisiete pacientes obesos mórbidos - siete con DMT2 - (edad media, 34,8±9,5 años) y con índice de masa corporal (IMC) de 42,6±5,2 kg/m2, fueron sometidos a una prueba estándar de estimulación oral con nutrientes (237cc de Ensure ®) antes y 12 semanas después de la implantación del Endobarrier. Muestras de sangre se obtuvieron después de un ayuno nocturno y cada diez minutos hasta 30 minutos, y luego cada 15 minutos hasta 180 minutos. Niveles plasmáticos de GLP-1 total y activo, y Glucagón fueron determinados a partir de estas muestras.
Resultados: Después de 12 semanas los pacientes habían perdido en promedio un 13±3,8% de su peso inicial. Niveles de GLP-1 total de ayuno (14±6 versus 12±7 pg/ml, p=NS) y durante la prueba estimulación oral con nutrientes (3.371±1.352 vs 3,346±1,540 área bajo curva, p=NS) no cambiaron después de 12 semanas de tratamiento. En cambio, los niveles de GLP-1 activo durante la estimulación oral con nutrientes aumentaron 2 veces 12 semanas después del implante (501 vs 1.104 unidades arbitrarias, p=<0,05). A las 12 semanas se observó una disminución de 42±6 a 30±4 pg/ml (p <0,05) en los niveles de ayuno de glucagón. De igual forma, los niveles de glucagón durante la prueba de estimulación oral con nutrientes disminuyeron en un 21% (8486±974 vs 6740±751 área bajo curva, p<0,05). Estos cambios en pacientes con DMT2 se acompañaron de una disminución en los niveles de glicemia en ayuno (161±32 a versus 118±14, p<0,05) y los obtenidos durante la prueba de estimulación oral con nutrientes (34.374±6.173 vs 27.262±3,478, p=<0,05) a las 12 semanas con respecto al basal, mientras que no hubo cambios en estos parámetros en pacientes sin DMT2.
Conclusión: La exclusión del tránsito de nutrientes a través del duodeno y yeyuno proximal obtenido con el Endobarrier logra inducir cambios favorables en los niveles plasmáticos de péptidos involucrados en la regulación de la glicemia. El aumento en los niveles de GLP-1 activo y la disminución en los niveles de glucagón podrían mediar el efecto del Endobarrier en el control del peso corporal y control glicémico de pacientes obesos con DMT2.

RESECCIÓN DE TUMORES AVANZADOS DE CABEZA Y CUELLO Y RECONSTRUCCIÓN CON COLGAJO MICROQUIRÚRGICO ANTEROLATERAL DE MUSLO - ALT (ANTEROLATERAL TIGHT FLAP). EXPERIENCIA EN HOSPITAL DR. SÓTERO DEL RÍO.

Drs. Ricardo Yañez[1], Francisco Loyola B[1,2], Alejandro Ramírez M[2], Ignacio Cifuentes O[1], Jorge Cornejo F, Esteban Torres E[1].
1. Servicio de Cirugía, Hospital Dr. Sótero del Río.
2. Pontificia Universidad Católica de Chile.

Introducción: Los pacientes con tumores avanzados de cabeza y cuello presentan un gran desafío desde el punto de vista oncológico y reconstructivo. Frecuentemente tienen patologías asociadas y lesiones que han requerido resección o irradiación previa, lo que dificulta el tratamiento oncológico dado la gran complejidad de la cirugía resectiva final y su reconstrucción. La cobertura de amplios defectos en cabeza y cuello se puede lograr con colgajos regionales o libres dependiendo de factores inherentes al paciente o al equipo quirúrgico. El colgajo ALT es frecuentemente usado en reconstrucción de cabeza y cuello secundario a resecciones oncológicas amplias.
Objetivo: Presentar los resultados de la resección oncológica de pacientes con tumores avanzados de cabeza y cuello que fueron reconstruidos con colgajo libre anterolateral de muslo.
Casos clínicos: Se presentan tres pacientes de sexo masculino, portadores de tumores avanzados de cabeza y cuello que fueron resecados y reconstruidos con colgajo libre ALT. Caso1: paciente de 58 años, antecedentes de alcoholismo y tabaquismo, presenta un cáncer espinocelular de mejilla, resecado y recidivado, con compromiso de maxilar, piso de órbita y contenido orbitario, T4N0M0. Se realiza resección tumoral con maxilectomía Tipo IIIB de Cordeiro, bordes R0. Se realiza reconstrucción con colgajo ALT. Caso 2: Paciente de 52 años, con cáncer basocelular de mejilla, resecado, irradiado y recidivado, con compromiso de maxilar y contenido orbitario, T4N0M0. Se realiza una maxilectomía Tipo IIIB, bordes R0 y reconstrucción con colgajo ALT. El colgajo tuvo sufrimiento hacia medial, pero se mantuvo cobertura del defecto. Caso 3: Paciente de 62 años, portador de Síndrome de Gorlin, con cáncer basocelular múltiple y compromiso extenso de cuero cabelludo y cráneo, con compromiso de duramadre, resecado, recidivado, T4N0M0. Se realiza resección de cuero cabelludo y cráneo comprometido, bordes R0, cobertura del defecto óseo con una malla de Titanio y reconstrucción microquirúrgica con colgajo libre.
Resultados: Desde el punto de vista funcional fue evaluado deglución, fonación, dieta y presencia/ausencia de fístulas oronasales. En los tres pacientes se obtuvo un resultado funcional y estético adecuado.
Discusión: En el grupo de pacientes presentado, con tumores avanzados de cabeza y cuello se logró realizar una resección oncológica mayor, logrando bordes negativos de resección y una cobertura adecuada con este tipo de colgajo. Este colgajo posee características que lo convierten en una buena alternativa: resección oncológica y disección de colgajo simultáneo en dos equipos, volumen adecuado, pedículo suficientemente largo y baja morbilidad en zona dadora.

FRACTURAS FACIALES EN UN CENTRO DE REFERENCIA DE TRAUMA NIVEL I. ESTUDIO DESCRIPTIVO.

Drs. E. González M., C. Pedemonte T., I. Vargas F., F. Verdugo-Avello
Unidad de Cirugía Maxilofacial, Hospital Mutual de Seguridad C.CH.C.

Introducción: Las fracturas maxilofaciales son una causa importante de morbilidad y pueden tener consecuencias, tanto estéticas como funcionales. El objetivo de este estudio descriptivo es la recopilación de información de las fracturas faciales traumáticas en una población adulta en un centro de referencia de trauma nivel I.
Materiales y métodos: Se realizó un estudio descriptivo retrospectivo en todos los casos de fracturas faciales que asistieron al servicio de cirugía maxilofacial del hospital clínico Mutual de Seguridad C.Ch.C., Santiago de Chile. En el periodo de 3 años (enero 2009 – diciembre 2011). Fueron analizadas las variables y distribución de género, edad, tipo, frecuencia de cada fractura y causa del trauma.
Resultados: La población estudiada consistió en 283 pacientes, 259 (91.5%) hombres y 24 (8.5%) mujeres con un promedio de edad de 40.5 (SD: ±20.5) años. En 499 sitios de fractura las fracturas cigomáticas fueron la locación más prevalente en ambos géneros (48%) seguido de las fracturas orbitarias (27.2%) y en tercer lugar las fracturas mandibulares (21.2%). La parte de la cara más afectada fue el tercio medio. Los traumas por accidente de tránsito fueron la causa más común (39.2%), la gran mayoría de estos accidentes fueron por accidente automovilístico.
Discusión: Los resultados mostrados en este estudio están en línea con la literatura y el análisis de este reporte provee importante información para el diseño de planes de prevención de riesgos, especialmente para desarrollar medidas en el área del tránsito.

ANÁLISIS DE LOS RESULTADOS DEL TRATAMIENTO DE LAS FRACTURAS MANDIBULARES CAUSADAS POR ACCIDENTES LABORALES.

Drs. E. González, C. Pedemonte, I. Vargas, M. Canales, F. Verdugo-Avello
Unidad de cirugía Maxilofacial, Hospital Mutual de Seguridad C.CH.C.

Introducción: La etiología de las fracturas mandibulares varia según las diferentes sociedades y culturas, condicionando diferentes patrones de fractura. El presente estudio tiene como objetivo evaluar la tendencia de los pacientes con fracturas mandibulares asociados a accidentes laborales.
Materiales y Métodos: Se realizó un estudio descriptivo retrospectivo en todos los casos de fracturas mandibulares que asistieron al servicio de cirugía maxilofacial del hospital clínico Mutual de Seguridad C.Ch.C., Santiago de Chile. En un periodo de 4 años (enero 2009 – diciembre 2012). Todas las fracturas mandibulares fueron consignadas. La información fue recopilada a través de revisión de fichas clínicas electrónicas.
Resultados: Entre los años 2009 al 2012 se presentaron en la unidad de cirugía maxilofacial del Hospital Mutual de Seguridad un total de 74 pacientes incluidos en el estudio con 101 rasgos de fracturas mandibulares. La fractura más común fue la de cóndilo mandibular (34 pacientes). Se observó una taza de complicación del 8%.
Discusión: Los resultados mostrados en este estudio están en línea con la literatura y el análisis de este reporte provee importante información para el diseño de planes de prevención de riesgos, especialmente para desarrollar medidas de protección facial.

HERIDA DE BALA CRANEOFACIAL AUTOINFLINGIDA. ANÁLISIS DEL DAÑO Y DE LA PLANIFICACIÓN DE RECONSTRUCCIÓN. CASO CLÍNICO.

Drs. Nuñez C., Quezada G., Rojas A., Gonzalez M., Verdugo-Avello F.
Centro Asistencia Barros Luco Trudeau.

Introducción: La cabeza es el sitio más comúnmente afectado en los casos de herida de bala auto-inflingido, con una morbimortalidad sobre el 80%. En condiciones de combate, hay una alta asociación entre daño craneal y ocular.
Materiales y Métodos: Se describe el caso de un paciente herido por bala autoinflingido en la zona craneofacial izquierda, se analizó el daño producido por la trayectoria de la bala y su planificación de reconstrucción quirúrgica con manejo multidisciplinario.
Resultados: En primera instancia en pabellón de urgencia se realizó una craneotomía más lobectomía frontal y exenteración ocular. Posteriormente mediante planificación con TAC y el Software Osirix® se realizó una reconstrucción craneofacial, reconstituyendo los pilares de fuerza del lado afectado para permitir un modelado de cemento acrílico. Posterior a esto se realizó una reconstrucción orbitaria para alojar una posterior prótesis ocular.
Discusión: El daño directo al globo ocular o una concusión ocular indirecta con rupturas corioretinales, daño al nervio óptico, hematoma orbitario contribuyen a un mal pronostico visual. La reconstrucción orbitaria puede requerir reparar las fracturas principales que causen desfiguramiento.

TRATAMIENTO QUIRRUGICO DEL HIPERPARATIDOISMO SECUNDARIO Y TERCIARIO

Drs. D. Pulgar, I. Díaz, J. Jans, A. Silva, M. Petric, A. León, M. Camus, I. Goñi, F. Domínguez, N. Droppelmann, R. Claure y , H. González
Pontificia Universidad Católica de Chile

Introducción: El hiperparatiroidismo se caracteriza por presentar niveles plasmáticos elevados de hormona paratiroidea (PTH). El HPT secundario ocurre generalmente asociado a insuficiencia renal crónica (IRC), siendo de manejo quirúrgico sólo los pacientes refractarios a tratamiento médico. En el HTP terciario existe hiperplasia de las glándulas paratiroides con autonomía en la secreción de PTH, siendo la cirugía su tratamiento.
Objetivo:Comparar la presentación clínica y resultados del tratamiento quirurgico de los pacientes con HPT secundario y terciario tratados en nuestro centro.
Material y Método:Estudio descriptivo y retrospectivo. Se realizó un analisis de la base de datos de pacientes con diagnóstico de HPT secundario y terciario tratados en nuestra institución entre enero del 2004 a enero de 2013. Se registraron variables demográficas, clínicas y recurrencia. Se utilizó SPSS 15.0 para el análisis estadístico.
Resultados: Durante el período descrito se intervinieron 258 pacientes por HPT en nuestra institución. 57 casos (22,2%) correspondieron a HPT secundario y 11 a HTP terciario (4,2%). Los pacientes con HTP secundario y terciario presentaron un promedio de calcemia pre operatoria de 9,7 ± 0,8 mg/dl y 11,8 ± 0,8 mg/dl, respectivamente ($p<0,001$); una fosfemia preoperatoria de 6,7 ± 2,01 mg/dl y 4,5 ± 2,2 mg/dl, respectivamente ($p<0,001$); un valor promedio de PTH preoperatoria de 1.886,7 ± 925,8 mg/dl y 655 ± 515,8 mg/dl, respectivamente ($p<0.001$). En los pacientes con HTP secundario se realizó paratiroidectomía total (PT) asociado a reimplante antebraquial, en 54 casos. En 3 pacientes se realizó paratiroidectomía parcial (PP). En la totalidad de los pacientes con HTP terciario se realizó PT más reimplante. En 56 pacientes con HTP secundario (98,2%) y 8 pacientes (73%) con HTP terciario se logró una disminución de PTH >75% del basal. Doce pacientes (17,6%) presentaron morbilidad asociada a la cirugía, siendo el síndrome de hueso hambriento la más frecuente. La mediana de seguimiento fue de 41 meses (rango: 5-116 meses). Cinco (8.7%) pacientes con HTP secundario y uno (9,1%) con HTP terciario presentaron recurrencia.

Conclusiones: Los pacientes con HPT secundario presentan valores de PTH y fosfemia pre operatorios significativamente más altos que los pacientes con HPT terciario y niveles de calcemia pre operatoria significativa más baja. La cirugía es un tratamiento seguro y eficaz en ambos grupos.

RENDIMIENTO DIAGNOSTICO DE LA CITOLOGÍA POR PUNCIÓN CON AGUJA FINA EN PATOLOGÍA TIROIDEA. EXPERIENCIA HOSPITAL SOTERO DEL RÍO 2010-2012

Drs. X. Mimica[1], I. Serra [1], M. Valenzuela[1], A. Cartes[2] ,J. Cornejo[1], P. Le Cerf [3]
[1] Servicio Cirugía, Hospital Dr. Sótero del río
[2] Servicio de Medicina interna, Endocrinología, Hospital Dr. Sótero del Río
[3] Servicio Anatomía Patológica, Hospital Dr. Sótero del Río

Introducción: la prevalencia de nódulos tiroideos en la población es alta, estimándose en alrededor de un 5% de la población general. No siempre son palpables y su frecuencia se ha hecho mas evidente con la difusión creciente de la ecografía. La punción con aguja fina es actualmente considerada una técnica standard para el estudio del nódulo tiroideo, permitiendo definir una conducta quirúrgica. Considerado su importancia se hace mandatario comparar los resultados obtenido en nuestro medio con la literatura.
Objetivo: evaluar la correlación de la citología obtenida mediante la punción con aguja fina y resultado de la biopsia definitiva de tiroides en los pacientes operados en el Hospital Sotero del Río entre enero del 2010 y diciembre del 2012.
Materiales y método: Se revisaron los informes citológicos y las biopsias definitivas de 129 pacientes obtenidas durante el periodo entre enero 2010 y diciembre del 2012.
Resultados: Del total de 372 punciones con aguja fina, 129 pacientes fueron operados. Las histologías obtenidas fueron 61 canceres papilares, 46 hiperplasias, 14 adenomas foliculares, 4 carcinomas foliculares, 2 carcinomas células de Hurtle, 1 linfoma y 1 cáncer medular. Se estimó el rendimiento diagnostico de esta técnica para la identificación de patología maligna a través del calculo de la sensibilidad 62,3, especificidad 96,7, Valor predictivo positivo 95,5, valor predictivo negativo 69,4, likelihood ratio positivo 18,8 y negativo 0,3.
Conclusión: los resultados obtenidos son comparables con los publicados en la literatura, si bien la sensibilidad se encuentra en el limite inferior cabe destacar que hay ciertos diagnósticos que no se pueden establecer con certeza con la citología como es el caso de la lesiones foliculares.

RELEVANCIA DE LA DETECCIÓN DE MICROMETÁSTASIS EN LINFONODO CENTINELA EXCLUSIVAMENTE CON INMUNOHISTOQUÍMICA EN PACIENTES CON MELANOMA MALIGNO

Drs. D. Cohn, W. Guzmán, J. Plasser, E. Rivera, M. Lavin, F. Contreras, M. Barria, L. Marín
Fundación Arturo López Perez – Universidad Los Andes

Introducción: La biopsia de linfonodo centinela es parte del manejo estándar de la pacientes con Melanoma cutáneo permitiendo la identificación de pacientes con riesgo de enfermedad metastásica en linfonodos regionales no centinelas y evitando la disección ganglionar electiva y su consecuente morbilidad. Las micrometástasis en linfonodo centinela detectadas exclusivamente por inmunohistoquímica poseen una muy baja carga tumoral por lo que se plantea conocer el resultado del manejo de estos pacientes.
Material y método: Revisión retrospectiva de los registros clínicos de los pacientes con Melanoma cutáneo tratados en la Fundación Arturo López Pérez entre los años 2002 y 2012.
Se procesaron los datos con software Stata 11.0
Resultados: Se identificaron 15 pacientes con linfonodo centinela positivo para micrometástasis de melanoma detectadas por inminohistoquímica. Edad promedio 62,9 ± 14; 53% hombres; el tamaño del primario fue de 22,9 mm ± 13,8 mm, 2 mm de profundidad, con permeación angiolinfática en el 93% de los casos. Se extirparon 1,8 linfonodos centinelas con un linfonodo comprometido, si realizó la disección ganglionar en el 33% de los casos identificando en un caso linfonodos no centinelas comprometidos. 33% de los pacientes presentaron recidiva de estas un 80% fue locoregional. La sobrevida libre de enfermedad fue 69,9 meses, en los pacientes con disección ganglionar fue 39,7 meses y aquellos sin disección 90 meses, sin una diferencia estadísticamente significativa. La sobrevida global fue de 92,2 meses en el caso de los pacientes disecados fue de 90,5 meses y aquellos sin disección 92,7 meses sin diferencia estadísticamente significativa
Discusión: 80% de los pacientes sometidos a disección ganglionar posterior a linfonodo centinela positivo no tiene compromiso de los ganglios no centinelas. Dentro de los factores de riesgo a considerar para la positividad de linfonodos no centinelas es la carga tumoral de este, tanto según el tamaño de la metástasis como la proporción de esta en el ganglio, los linfonodos centinelas positivos detectados exclusivamente con inmunohistoquímica poseen una muy baja carga tumoral, lo que permite suponer que tienen escaso compromiso de linfonodos no centinelas y, por lo tanto, escaso beneficio de la disección linfonodal regional.
Conclusión: No es posible utilizar las micrometástasis detectadas exclusivamente por inmunohistoquímica como parámetro exclusivo para definir riesgo de metástasis en linfondos no centinela. Es necesario validar escalas de riesgo en la realidad nacional.

HERIDAS PENETRANTES CERVICALES. DESCRIPCIÓN DE 59 CASOS EN EL SERVICIO DE URGENCIA DEL HOSPITAL BARROS TRUDEAU

Drs. Castillo H. F.A.[1], Pérez C. P.A.[1], Gurrea M. R.[2], Ruiz F. I.[3], Yussem F. M.[1], Aguilar C. O.[4], Borel B. C.[4], Lira E. E.[4], Olivares M. S.[4]

[1] Servicio de Cirugía, Departamento de Cirugía Sur, Universidad de Chile, Hospital Barros Luco-Trudeau.
[2] Médico Cirujano, Universidad de Chile.
[3] Interno, Universidad de Santiago de Chile
[4] Servicio de Urgencia, Hospital Barros Luco Trudeau
Hospital Barros Luco-Trudeau (HBLT), Departamento de Cirugía Sur, Universidad de Chile.

Introducción: Se define herida penetrante cervical (HPC), como aquella que atraviesa el músculo platisma. Son lesiones muy complejas de manejar, por las características anatómicas del cuello, segmento corporal en el cual existen una gran variedad de estructuras anatómicas. El propósito de este trabajo será describir la población, estructuras y zona comprometidas y complicaciones más frecuentes.
Objetivos: El propósito de este trabajo será describir la población, estructuras y zona comprometidas y complicaciones más frecuentes.
Materiales y Métodos: Se realizó un estudio descriptivo, retrospectivo usando los registros de pacientes, con diagnóstico de HPC, que ingresaron entre los años 2003 y 2013
Resultados: Se analizó una muestra de 59 pacientes, de los cuales el 88,88% (n=24) fueron de sexo masculino y el promedio de edad fue 32,51 años (de 15 a 66 años). Al ingreso un 50,8% (N=30) se encontraban hemodinámicamente inestables. El elemento lesional más frecuente fue el arma blanca, en un 83,05% (N=49) de los casos y el tipo de lesión más frecuente las penetrantes punzantes en un 49,15% (n=29), seguido por las lesiones penetrantes cortantes con un 42,37% (N=25). La zona cervical más comprometida fue la II (49,15%), y la estructura cervical afectada en mayor proporción fue la vena yugular externa (33,89%) y en segundo lugar la arteria carótida (20,33%). Un 30,5% sufrió de complicaciones y un 23,72% requirió de atención en UCI/UTI. 3 pacientes (5,08%) fallecieron en el intraoperatorio
Discusión: Las HPC son indicación de cirugía de urgencia, sobre todo en pacientes hemodinámicamente inestables. La afección de zona II, conforme a la literatura, es la más frecuente y la que más morbilidad y compromiso de estructuras vitales conlleva. Las HPC son causa de elevada morbilidad.

PUNCIÓN CON AGUJA FINA DE GLÁNDULAS SALIVALES

Drs. C. Whittle, F. Capdeville, J. Niedmann, A. Madrid, J. Aguilar, S. Seguel, G. Baldassare, Clínica Alemana, Facultad de Medicina, Universidad del Desarrollo, Santiago, CL

Introducción: Los tumores de glándulas salivales (GS) son lesiones de diagnostico clínico. Los estudios por imagen han permitido diagnosticar lesiones no palpables y categorizar el tipo de tumor. La punción con aguja fina (PAAF) es una herramienta más en la categorización de un tumor. El ultrasonido (US) permite evaluar los tumores de GS y es capaz de guiar la aguja de PAAF.
Objetivos: Describir la técnica de PAAF en nódulos de GS. Revisar en forma retrospectiva los resultados de PAAF bajo US en el estudio de tumor de GS.
Material y método: Estudio retrospectivo de 39 fichas de pacientes en un periodo de 5 años, sometidos a PAAF bajo US por tumor de GS. Previo consentimiento informado, el radiólogo evalúo la lesión por US y definió la vía de abordaje. Se anestesió localmente con lidocaína y se posicionó la aguja bajo US. La muestra se obtuvo por técnica aséptica aspirativa y se envió a estudio citohistológico.
Resultados: Fueron enviados a PAAF 39 pacientes. Promedio de edad: 59 años. 18 mujeres y 21 hombres. 31 casos de parótida y 8 de submaxilar. En US 34 lesiones se presentaron como nódulo hipoecogénico (87%) y 27 con refuerzo posterior (69%).
De los 39 pacientes enviados a PAAF en 3 casos (7,6%) se suspendió la punción por estar mal indicada.
De 36 casos puncionados el resultado cito-histológico fue: 7 adenoma pleomorfo, 5 oncocitoma, 3 tumor de Warthin, 6 tejido linfoideo, 4 mucocele acelular, 2 tumor mioepitelial, 1 probable carcinoma mioepitelial, 6 otros, 1 no concluyente, 1 sin muestra (dolor). No hubo otras complicaciones. 21 pacientes operados. La concordancia histológica fue 85%. No hubo falsos (+) para cáncer. 18 pacientes no operados, 3 punción no indicada, 5 mucocele y sialoadenitis crónica por PAAF. En 4 resultado PAAF benigno y comorbilidad importante. Esto implica que la PAAF puede ayudar a cambiar conducta.
Conclusiones: La PAAF bajo US es una herramienta útil en el diagnostico y toma de decisiones en los tumores de GS. La técnica es segura. El ultrasonido permite una excelente visión durante el procedimiento lo que permite un buen rendimiento.

IMPLANTES DENTALES EN PACIENTES ADULTOS POST TRAUMA DENTO ALVEOLAR. ESTUDIO DE COHORTE RETROSPECTIVO.

Drs. González E., Pedemonte C., Vargas I., Lazo D., Verdugo-Avello F.
Unidad de cirugía maxilofacial, Hospital Mutual de Seguridad C.CH.C.

Introducción: Para una rehabilitación estética facial post traumática mediante los implantes dentales en un área anterior maxilar traumatizada, es esencial tener una suficiente dimensión de altura ósea alveolar y una adecuada cortical ósea vestibular. Esto porque después de una extracción dentaria y/o perdida ósea-dentaria traumática habrá una reabsorción crestal alveolar dificultando los resultados de una sonrisa estética.
Materiales y Métodos: Fue realizado un estudio de cohorte retrospectivo en todos los casos de trauma dento alveolar que asistieron a la unidad de cirugía maxilofacial del hospital clínico Mutual de Seguridad C.Ch.C., Santiago de Chile. En un periodo de tres años (enero 2003 a diciembre 2005). Los criterios de inclusión fueron el reemplazo de pérdida dentaria anterior con requerimientos de tratamiento mediante implantología oral.
Resultados: Se registraron 1521 pacientes con diagnóstico de trauma dento alveolar, asociado o no a trauma facial, dentro de estos se consignaron 2421 piezas afectadas. Posterior a los criterios de inclusión y/o exclusión, un total de 135 pacientes ingresaron al estudio en los cuales se instalaron 246 implantes dentales. Se realizaron 112 implantes inmediatos, 49 procedimientos de regeneración ósea guiada, 5 tomas de injerto de la cresta iliaca y malla de titanio.
Discusión: Este estudio se confirma la necesidad de un diagnóstico detallado para planificar la rehabilitación mediante implantes dentales posterior a un trauma que conlleva a pérdida dentaria con o sin pérdida ósea alveolar.

EXPERIENCIA EN CARCINOMA PAPILAR DEL TIROIDES TIPO WARTHIN LIKE

Drs. Ingrid Zarate, Rodrigo Montes, Pablo Matamala. Ricardo Schwartz y Gustavo Vial
Cirugía de Cabeza y Cuello. Servicio de Cirugía. Clínica Las Condes.

Introducción: La variante con estroma linfoide (Warthin like) del carcinoma papilar del tiroides fue descrita en 1995. Por su baja incidencia su historia natural es aún poco conocida. El objetivo de este trabajo es describir la presentación clínica y la evolución de 8 pacientes con esta patología tratados en Clínica las Condes entre el 2009 y 2013.
Materiales y Métodos: Se revisan las fichas clínicas de todos los pacientes con carcinoma papilar del tiroides tipo Warthin Like tratados en Clínica Las Condes entre los años 2009 y 2013 (n=8), registrando los datos generales, antecedentes clínicos, terapéuticos, patológicos y evolución de la enfermedad. Para completar la información se realizó encuesta telefónica.
Resultados: Todos los pacientes son de sexo femenino. La edad media de presentación fue de 39.7 años. Todas las pacientes tenían diagnóstico clínico e histopatológico de tiroiditis de Hashimoto, 2 hipotiroideas. En la ecografía preoperatoria se visualizaron adenopatías sospechosas en nivel VI en 4 pacientes y en los niveles II-III-IV en 2 pacientes. Se realizó PAFF en todas las pacientes con reporte citológico de malignidad en el 100%. Se realizó tiroidectomía total en todas las pacientes. En 4 disección central y en 2 disección central y lateral por sospecha de metástasis linfonodales en ecografía preoperatoria o por hallazgos quirúrgicos. Se confirmó histopatológicamente la presencia de metástasis ganglionares en 5 pacientes, 2 de ellas con metástasis en grupo II-III-IV. En 2 pacientes el tumor tiroideo era mayor de 2 cm. y en 4 multifocal. No se han observado recurrencias hasta la fecha.
Discusión: Por lo breve del período de observación no es posible evaluar la agresividad clínica de esta variante histopatológica. En los hallazgos anatomopatológicos destaca la elevada incidencia de metástasis linfonodales clínicamente detectables (62.5%), significativamente mayor que la del conjunto de los carcinomas papilares tratados en nuestra Institución (17%).

VALIDACIÓN DE LA ESCALA MINCIR PARA VALORAR CALIDAD METODOLÓGICA DE ESTUDIOS DE TERAPIA.

Drs. J. Moraga, M. Burgos, C. Manterola, A. Sanhueza, S. Urrutia.
Grupo MINCIR, Departamento de Cirugía, Universidad de La Frontera.

Introducción: La calidad metodológica (CM) es un constructo multidimensional complejo que evalúa múltiples ítems como diseño, tamaño de la muestra, metodología utilizada, análisis realizados, calidad del reporte, etc. Existen escasos instrumentos para valorar CM de estudios en el ámbito de la terapia; y los existentes no están validados o se encuentran parcialmente validados. La escala MINCIR terapia tiene validez de fachada y contenido; y está pendiente continuar su proceso de validación. El objetivo de este estudio es determinar validez y confiabilidad de la escala MINCIR para valorar CM de estudios de terapia.
Material y método: Estudio de validación de escalas bietápico. Se determinó confiabilidad inter e intraobservador; y validez de criterio y constructo. Para el estudio de confiabilidad se estimó una muestra mínima de 21 artículos, considerando un nivel de confianza del 95%, precisión de 2 puntos y desviación estándar de 4,95. Para el estudio de validación se estimó una muestra de 10 artículos por ítem, según criterios de factibilidad (la escala MINCIR terapia cuenta con 6 ítems), por lo que la muestra mínima necesaria fue de 60 artículos. Los artículos utilizados para el estudio fueron seleccionados mediante muestreo probabilístico aleatorio simple. Se determinó confiabilidad intra e interobservador de la escala mediante coeficiente de correlación intraclase (CCI); consistencia interna de la escala con alfa de Cronbach; validez de criterio concurrente mediante la aplicación de pruebas de comparación múltiple de ANOVA y Ducan; y coeficiente de correlación de Pearson (CCP); y validez de constructo para grupos extremos, utilizando t-test.
Resultados: El CCI para confiabilidad inter e intraobservador de la escala fue 0,9 y 0,99 respectivamente. El alfa de Cronbach para la escala fue 0,72. Se verificó una diferencia estadísticamente significativa para validez de criterio concurrente (ANOVA con $p < 0,001$ y Ducan con $p < 0,05$); y un CCP de -0,73. Se constató una diferencia estadísticamente significativa para validez de constructo (t-test con $p < 0,001$).
Conclusión: Se determinó confiabilidad, consistencia interna y validez para la escala MINCIR terapia; concluyendo de este modo su proceso de validación.

INICIATIVA MINCIR PARA EL REPORTE DE ESTUDIOS OBSERVACIONALES DESCRIPTIVOS.

Drs. C. Manterola, P. Astudillo. Grupo MINCIR (Metodología e INvestigación en CIRugía).
Departamento de Cirugía,
Universidad de La Frontera.

Introducción: Los estudios observacionales descriptivos (EOD), constituyen alrededor del 80% de los artículos publicados en las revistas científicas quirúrgicas; sin embargo, no existen instrumentos para guiar el reporte de resultados con este tipo de diseños. En 2011, publicamos el reporte preliminar de una iniciativa que determinó la generación de una lista de chequeo para el reporte de EOD. El objetivo de este estudio es construir y validar un instrumento para el reporte de resultados con EOD.
Material y método: Estudio de validación de escalas. En una primera etapa, se diseñó una propuesta mediante recopilación de ítems y dominios a partir de extensa revisión de la literatura. En la segunda, se construyó un instrumento utilizando técnica Delphi a través de panel de expertos compuesto por 4 epidemiólogos clínicos, 5 estadísticos; 18 académicos clínicos y miembros de diversos paneles de revisores de revistas biomédicas; y 8 editores de revistas biomédicas (N=35). En una tercera etapa, se realizó un análisis de componentes principales. Para clarificar las relaciones entre los ítems y los componentes se utilizó rotación ortogonal por método Varimax. Para extracción del factor se consideró: varianza explicada; gráfico de sedimentación; número de ítem por factor; carga de factor; cargas cruzadas; significado de las variables. Cada criterio fue examinado en cada matriz. Se consideró carga factorial del ítem mayor a 0,4. Se evaluó consistencia interna con alfa de Cronbach.
Resultados: De los 20 ítems agrupados en 4 dominios que se generaron en la segunda etapa, fueron calculados 4 modelos factoriales para llegar al definitivo con un 69% de la varianza total explicada. El instrumento quedó finalmente compuesto por 13 ítems agrupados en 4 dominios (metodología I, metodología II, resultados y discusión). El alfa de Cronbach para el total de la escala fue de 0,8. Los dominios metodología I y II están compuestos por definiciones de metodología y mecanismos de control tales como: objetivos, diseño, número de sujetos, criterios de inclusión, tiempo observación, definición de variables y herramientas estadísticas. El dominio "resultados" se asoció a lo novedoso que estos puedan ser como aporte al conocimiento; y el dominio discusión si se interpretan los resultados, se plantean limitaciones e insinúan conclusiones.
Conclusión: Se construyó y validó un instrumento con adecuadas propiedades de confiabilidad y validez; que ayudará al reporte de resultados con

EOD. Esta versión clarificó la estructura del instrumento y del constructo tal como se concibió y permitió además examinar su significado.

¿EXISTEN DIFERENCIAS EN LA PRESENTACION CLINICA DE LA APENDICITIS AGUDA RETROCECAL EN COMPARACION CON OTRAS VARIACIONES DE LA POSICION DEL APENDICE?

Drs. I. Ruiz, C. Álvarez, B. Sanhueza, F. Moraga
Unidad de Emergencia Complejo Asistencial Barros Luco. Departamento de Cirugía USACH.

Introducción: el apéndice se extiende desde el ciego unos 3 cm por debajo de la válvula ileocecal. El apéndice proximal es bastante constante en la ubicación, mientras que su extremo distal puede estar situado en una amplia variedad de posiciones en relación con el ciego, las más frecuentes son la posición pélvica y retrocecal. En apendicitis aguda la ubicación más reportada es retrocecal.
Objetivos: describir los resultados de un grupo de pacientes ingresados en el turno martes en la Unidad de Emergencia (UE) de nuestro hospital con diagnóstico de apendicitis aguda retrocecal y compararlos con los resultados de las apendicitis de otras ubicaciones anatómicas.
Materiales y métodos: estudio descriptivo prospectivo. Se interrogó y examinó en base al protocolo de dolor abdominal de nuestro hospital a los pacientes ingresados con diagnóstico de apendicitis aguda. Para el estudio se los dividió en dos grupos: los apéndices retrocecales y las demás variaciones de posición. Se comparó la severidad, duración, progresión y migración del dolor, el sexo, los síntomas acompañantes, el recuento de leucocitos, la PCR, la temperatura, el pulso, el tipo de incisión operatoria y complicaciones. Se registró inmediatamente la cirugía, la localización, estado inflamatorio del apéndice y hallazgos. Además se realizó seguimiento a la presencia de alguna complicación, o si fallecieron antes de los 30 días posteriores al alta. Se excluyeron los pacientes cuya biopsia no fue informada como apendicitis aguda. Para los cálculos estadísticos se empleó la prueba de Fisher y T Student para muestras independientes considerando como valor significativo un $p<0,05$.
Resultados: se incluyeron 40 pacientes ingresados con diagnóstico de apendicitis aguda o peritonitis apendicular, cuya biopsia fue confirmatoria, 19 mujeres (47,5%) y 21 hombres (52,5%). La edad promedio fue de 29,7 años (15 a 70 años). No hubo mortalidad. El promedio de estadía hospitalaria fue 2 días (9 horas a 7 días). Se realizó seguimiento de un 73 % del total de pacientes, 5 pacientes (12,5%) tuvieron complicaciones postoperatorias, sólo 1 (2,5%) se reoperó. Hubo 17 apéndices retrocecales (42,5%), 23 apéndices pélvicos (52,5%) y 3 apéndices retroileales (7,5%). Se realizó 29 incisiones de McBurney (72,5%), 3 incisiones de Rocky Davis (7,5%) y 8 laparotomías medias infra umbilical (20%). Se realizó ampliación de la herida operatoria en 5 oportunidades (12,5%) y se convirtió en sólo 1 ocasión (2,5%).
Conclusiones: en esta experiencia no hubo diferencia en relación a la presentación clínica de apendicitis aguda retrocecal comparándola con el resto de las ubicaciones. Tampoco hay diferencias en la evolución ni en las complicaciones.

NEFRECTOMÍA LAPAROSCÓPICA DE DONANTE VIVO: EXPERIENCIA DE 75 CASOS EN HOSPITAL BARROS LUCO-TRUDEAU.

Drs. Matus C.[1], Pérez Castro P.[2], Castillo Henríquez F.[1], Alarcón P.[3], Donoso D.[3], Leiva L.[1]. Vergara J.[1], Aguiló J.[1]

[1]Servicio de Cirugía, Hospital Barros Luco-Trudeau, Departamento de Cirugía Sur, Universidad de Chile.
[2]Residentes de Cirugía General, Hospital Barros Luco-Trudeau, Departamento de Cirugía Sur, Universidad de Chile.
[3]Internos de Medicina, Universidad de Santiago de Chile.
Hospital Barros Luco-Trudeau (HBLT), Departamento de Cirugía Sur, Universidad de Chile.

Introducción: El año 1998 en el HBLT se realiza la primera Nefrectomía Laparoscópica del Donante Vivo (NLDV) en forma exitosa. La NLDV se considera un procedimiento seguro que se asocia a menores tasas de morbilidad y que pretende aumenta la tasa de donantes vivos, disminuyendo al mínimo las complicaciones en pacientes electivos, a su vez maximizando la sobrevida del injerto en el paciente trasplantado.
Objetivos : Presentar en forma preliminar la casuística de 14 años de NLDV realizada en el HBLT.
Materiales y Métodos: Estudio retrospectivo de corte transversal, se revisan datos procedentes de fichas clínicas del programa de trasplantes en el Centro de Diagnostico y Tratamiento (CDT) del HBLT. Datos analizados mediante Microsoft Excel 2010.
Resultados: Se revisan 75 casos. Dispersión equitativa entre géneros. Promedio de edad 41,2 años, nefrectomía izquierda en un 80% de los casos. Duración promedio de la cirugía de 116 minutos. Promedio de 1,6 días de hospitalización. Se observa un 8% de incidentes intraoperatorios y un 2,6% de complicaciones perioperatorias. Tasa de conversión de un 4%, principalmente debido a lesiones vasculares complejas. Complicaciones asociadas a injerto en un 3,7% de los receptores. Creatinina promedio de 1,81 a la primera semana y 1,37 al mes.
Discusión: Se presenta actualización de casuística de centro pionero en lo que respecta la realización de NLDV. Es un procedimiento seguro, con baja tasa de complicaciones tanto para el donante como para el receptor. Los datos locales son similares a otras series reportadas en la literatura.

PESQUISA DE DEPRESIÓN EN PACIENTES HOSPITALIZADOS EN UN SERVICIO QUIRURGICO

Drs. Pablo Pérez C.[1], David Guerra G.[2], Ignacio Fuentes M.[3], Gonzalo Ramírez G.[4], Felipe Castillo[1], Víctor Lermanda[5], Ximena Parada[6]

[1] Residentes de Cirugía General, Departamento de Cirugía Sur, Universidad de Chile.

[2] Residente de Psiquiatría, Universidad de Valparaíso.

[3] Interno, Universidad Andrés Bello.

[4] Interno, Universidad Católica del Maule.

[5] Psiquiatra, Hospital Naval Almirante Nef, Universidad Andrés Bello.

[6] Cirujano General, Hospital Claudio Vicuña, San Antonio, Universidad Andrés Bello.

Hospital Barros Luco-Trudeau, Departamento de Cirugía Sur, Universidad de Chile.

Introducción: La depresión es una patología frecuente que afecta 6,9% a 29,4% de la población general mayor de 15 años. Esta patología se ha relacionado con el aumento de la morbilidad y mortalidad de diversas enfermedades. En el caso de pacientes hospitalizados en servicios quirúrgicos, cobra relevancia su asociación con elementos como días de hospitalización, dolor post operatorio, recuperación funcional y discapacidad futura, incorporándose como variable pronóstica de éxito quirúrgico.

Objetivo: Determinar la prevalencia de depresión, diferenciándola según género y gravedad e identificar los rasgos de personalidad en una muestra de pacientes hospitalizados en el Servicio de Cirugía del Hospital de San Antonio.

Materiales y Método: Estudio descriptivo de corte transversal, realizado en Julio de 2010, se aplica Encuesta de Factores de Riesgo de Depresión (EFRD) a muestra al azar de 59 pacientes. A los pacientes positivos se les aplica Inventario de Beck (IDB). Resultados: La prevalencia de depresión según la EFRD es de 33,9%(n=20), posteriormente se aplicó a un total de 20 pacientes el IDB, mostrando una prevalencia total de 19%(n=11), de los cuales un 9%(n=5) presenta depresión grave, un 2%(n=1) moderada y 8%(n=5) leve.

Discusión: En la literatura es creciente el interés por conocer la influencia de la depresión sobre los resultados de enfermedades orgánicas e intervenciones quirúrgicas. En la muestra observamos una mayor prevalencia de depresión en población masculina y elevada prevalencia de sintomatología depresiva. No existe información suficiente para determinar causalidad, no obstante lo anterior, el ánimo depresivo es una condición de relativamente fácil pesquisa y pudiera influir como un elemento importante del cuidado clínico para mejorar la satisfacción usuaria y la calidad de atención en servicios de cirugía.

Palabras clave: Depresión, Inventario de Beck, Cirugía.

HERIDA PENETRANTE ABDOMINAL DE MANEJO QUIRÚRGICO EN UN HOSPITAL PÚBLICO DE SALUD: EXPERIENCIA DE 244 CASOS.

Drs. G. Guíñez, G. Vial, J. Aguayo, J. Ortega, H. Rojas

Servicio de Cirugía, Hospital Padre Hurtado. Facultad de Medicina Clínica Alemana-Universidad del Desarrollo

Introducción: Las lesiones penetrantes abdominales son una patología compleja que requiere de un manejo precoz y exhaustivo para obtener resultados satisfactorios. Conocer la realidad local de un centro hospitalario con alta incidencia de esta patología y caracterizarlo, entrega las herramientas que permiten definir, analizar y mejorar conductas. Se presenta la experiencia del Hospital Padre Hurtado (HPH).

Material y Método: Estudio retrospectivo de revisión de protocolos y epicrisis de pacientes operados por trauma abdominal penetrante en el periodo comprendido entre mayo de 2009 y Junio de 2013, registrando y analizando por sexo, edad, tiempos operatorios, hallazgos intraoperatorios y su tratamiento, mortalidad operatoria, días de estadía y mortalidad intrahospitalaria.

Resultados: Se recopilaron 244 pacientes operados con diagnóstico de herida penetrante abdominal, de los cuales 15 fueron mujeres. La edad promedio fue 30 años.

Del total de pacientes un 126 (51,6%) presentó lesión por arma de fuego.

La mortalidad global fue de 6,1%, de los cuales en un el 93% falleció en el intraoperatorio. La mortalidad en lesiones por AF fue un 11,1%, registrándose 1 fallecido por lesión con arma blanca.

De los pacientes que presentaron hemoperitoneo mayor a 2 litros (35), un 22,8% falleció. Un 17,6% de los pacientes presentaron lesión concomitante torácica.

En 20 pacientes se utilizó el clamp aórtico como medida de salvataje, de los cuales 6 sobrevivieron. Del total de pacientes operados, un 5,3% fue laparostomizado y un 16,8% requirió reoperaciones con un promedio de 3,3 cirugías por paciente. El tiempo quirúrgico promedio fue de 144 minutos. La estadía hospitalaria promedio fueron 12,8 días con una mediana de 4.

Conclusión: El trauma abdominal penetrante en centros urbanos con alto nivel de marginalidad es una patología frecuente. Su manejo precoz tanto en el prehospitalario como el intraoperatorio son determinantes para la buena evolución de los pacientes. Habitualmente los pacientes son hombres jóvenes que responden favorablemente a intervenciones agresivas que resuelven la patología en primera instancia. En esta serie se observa un elevado porcentaje de lesión por AF determinada probablemente por la ubicación geográfica de nuestro hospital y a pesar de esto la estadía hospitalaria es acotada principalmente cuando no se presenta con lesión de grandes vasos, hemoperitoneo masivo o lesiones intestinales múltiples.

En este contexto, la especialización de cirujanos dedicados a este tipo de patología se ve justificado por la tendencia mundial y la dedicación de subespecialistas para cada área determinada del quehacer quirúrgico.

MEDICIÓN DE LOS RESULTADOS ESTÉTICOS Y FUNCIONALES DESDE LA PERSPECTIVA DEL PACIENTE EN RINOPLASTÍA: CREACIÓN DEL INSTRUMENTO NOSE-Q

Dr. Stefan Danilla, Dra. María Elsa Calderón, Dr. Marco Antonio Ríos, Dr. Pedro Cuevas, Dr. Carlos Domínguez, Soc. Cristina Di Silvestre, Int. José Ignacio Vergara, Int. Felipe Soto, Al. Paula Silva, Al. Sofía Serra y Dr. Sergio Sepúlveda002E Unidad de Cirugía Plástica, Departamento de Cirugía, Hospital Clínico de la Universidad de Chile, Santiago, Chile.

Introducción: La evaluación de los resultados en cirugía plástica son por lo general presentados como fotografías de antes - después y sin ninguna valoración estadística. Desde hace algunos años se han ido desarrollando algunos instrumentos para objetivar estos cambios pero hasta ahora ninguno de ellos ha logrado un mayor impacto clínico. El objetivo del presente trabajo es desarrollar un nuevo instrumento para la medición de resultados estéticos y funcionales desde la perspectiva del paciente, diseñado para medir la satisfacción de éstos en relación a rinoplastia; que sea aplicable y reproducible.
Métodos: Revisión de la literatura, entrevistas en profundidad a pacientes, grupos focales de discusión de expertos con cirujanos plásticos y pacientes sometidos a rinoplastias. Con la información se desarrolló un marco conceptual en relación a los resultados considerados importantes para la imagen nasal y se confeccionó el instrumento Nose-Q.
Resultados: se entrevistó a cuatro pacientes y cuatro cirujanos plásticos. Las tres Subescalas identificadas para el marco conceptual incluyen: la Calidad de Vida (CdV), la Escala de Discapacidad y Dolor Post-operatorio (EDDP) y Escala de Evaluación Objetiva del Cirujano (EEOC). Se identificaron 5 dominios para la subescala CdV, que incluyen: tamaño y forma de la nariz, autoimagen y autoestima, percepción de terceros y relaciones sociales, función nasal y análisis nasal segmentario.
Conclusiones: una vez completada la evaluación psicométrica, el instrumento NOSE-Q y subescalas, proporcionará una herramienta confiable para cirujanos plásticos, investigadores y pacientes para medir el impacto y la eficacia de las rinoplastias, desde la perspectiva del paciente.

MEDICIÓN DE LOS RESULTADOS DESDE LA PERSPECTIVA DEL PACIENTE EN CIRUGÍA DE CONTORNO CORPORAL: CREACIÓN DEL INSTRUMENTO BODY-Q.

Dr. Stefan Danilla, Dr. Marco Antonio Ríos, Dra. María Elsa Calderón, Dr. Pedro Cuevas, Dr. Carlos Domínguez, Soc. Cristina Di Silvestre, Int. José Ignacio Vergara, Int. Felipe Soto, Al. Paula Silva, Al. Sofía Serra y Dr. Sergio Sepúlveda. Unidad de Cirugía Plástica, Departamento de Cirugía, Hospital Clínico de la Universidad de Chile, Santiago, Chile.

Introducción: La evaluación de los resultados en cirugía plástica son por lo general presentados como fotografías de antes - después y sin ninguna valoración estadística. Desde hace algunos años se han ido desarrollando algunos instrumentos para objetivar estas diferencias, sin embargo ninguno de ellos evalúa los cambios en la Cirugía de Contorno Corporal.
El objetivo del presente trabajo es desarrollar un nuevo instrumento para la medición de resultados estéticos y funcionales desde la perspectiva del paciente, diseñado para medir la satisfacción de éstos en relación a procedimientos de cirugía de contorno corporal como lipoescultura, abdominoplastía, lifting corporal, lifting de muslos y brazos aplicable y reproducible.
Métodos: Revisión de la literatura, entrevistas en profundidad a pacientes, grupos focales de discusión de expertos con cirujanos plásticos y pacientes sometidos a cirugías de contorno corporal. Con la información se desarrolló un marco conceptual en relación a los resultados considerados importantes para la imagen corporal y se confeccionó el instrumento BODY-Q
Resultados: Dieciséis pacientes y cinco cirujanos plásticos fueron entrevistados. Los dominios identificados para el marco conceptual incluyeron vestimenta e imagen corporal, vida afectiva y sexual, autoimagen y autoestima, relaciones sociales y síntomas físicos.
Conclusiones: Una vez completada la evaluación psicométrica, el instrumento BODY-Q y subescalas proporcionará una herramienta confiable para cirujanos plásticos, investigadores y pacientes para medir el impacto y la eficacia de los procedimientos de remodelamiento corporal, desde la perspectiva del paciente.

EFECTOS DE LA ABDOMINOPLASTÍA SOBRE LA PRESIÓN INTRAABDOMINAL Y LA DISTENSIBILIDAD PULMONAR

Drs. N. Pereira[1], C. Sciaraffia[2], F. Parada[2], C. Asfora[3], C. Moral[4]
[1] Cirujano General Hospital Clínico Universidad de Chile (HCUCh); [2]Cirujano Plástico HCUCh;[3] Matrona HCUCh;[4]Anestesista HCUCh

La obesidad y la multiparidad, generan la pérdida de la resistencia y laxitud de la pared abdominal. Esta debilidad se explica por la diástasis de los músculos rectos abdominales y la flacidez del componente miofascial. Si a lo anterior se suma ptosis abdominal, el procedimiento de elección es la abdominoplastía. Durante este procedimiento, el grado de plicatura de los rectos abdominales genera un inevitable incremento de la presión intraabdominal (PIA), pudiendo provocar una elevación de la presión intratorácica y afectar en la hemodinamia torácica, llevando a una ventilación inadecuada con hipoxia e hipercarbia.
El objetivo de este trabajo fue evaluar los cambios que ejerce la plicatura de los músculos rectos abdominales sobre la presión intraabdominal, y la distensibilidad pulmonar en pacientes sometidos a abdominoplastía.
Se incluyeron 10 pacientes consecutivas de sexo femenino, con sobrepeso u obesidad. Se excluyeron pacientes fumadoras crónicas y/o con comorbilidades respiratorias agregadas. La PIA se midió de manera transvesical según la técnica descrita por Kron a través de una sonda Foley y la distensibilidad pulmonar (*Dist-P*) se calculó con parámetros entregados por el ventilador mecánico. La PIA y la *Dist-P* se calcularon antes y después de la plicatura. Dentro de los resultados se destaca el promedio de la PIA fue 6,8 y 9,3 mmHg previo a la plicatura y posterior a la plicatura, respectivamente siendo esta diferencia estadísticamente significativa. En cuanto al promedio de la *Dist-P* previa a la plicatura fue 39,1 ml/cmH_2O, mientras que posterior a ésta fue 32,7 ml/cmH_2O sin ser significativa esta diferencia. En conclusión podemos decir que, basados en nuestros resultados, la plicatura de los rectos abdominales genera cambios fisiológicos como el aumento de la PIA y la disminución de la *Dist-P*, que en personas sanas no constituye un impacto clínicamente significativo.
El presente estudio representa la única investigación que se ha hecho respecto a la influencia de la plicatura de los rectos abdominales sobre la PIA, utilizando los estándares y normas actuales. Además muestra cómo la distensibilidad pulmonar se ve afectada con los cambios de la PIA en tiempo real.

TÉCNICA MICROQUIRÚRGICA DE SUTURA CONTINUA Y ANUDADO DISCONTINUO: LECCIONES APRENDIDAS DESPUÉS DE 650 ANASTOMOSIS MICROVASCULARES CON ESTA TÉCNICA.

Dr. A. Ramirez.
Pontificia Universidad Católica de Chile.

Introducción: El desarrollo de la microcirugía y la supermicrocirugía demandan habilidades técnicas cada vez mas complejas. La permeabilidad de las anastomosis microvasculares es un paso critico para la sobrevida de los colgajo libres.
La técnica de sutura continua con anudado discontinuo ha demostrado una disminución en el tiempo de anastomosis y un aumento en la permeabilidad anastomotica en microcirugía. Su aplicación a otras áreas como por ejemplo la anastomosis de las vías biliares en trasplante hepático ha demostrado un menor riesgo de estenosis.
Video: Se presentara un video grabado durante un caso clínico de reconstrucción con colgajo libre, mostrando los pasos para hacer una sutura microquirúrgica con técnica de sutura continua y anudado discontinuo. Se discutirán algunas consideraciones generales en este tipo de suturas, sus ventajas y desventajas.
Conclusión: La técnica de sutura microquirúrgica continua con anudado discontinuo es segura y reproducible. Se puede aplicar a diferentes situaciones clínicas en reconstrucción microquirúrgica. Su uso es particularmente útil en anastomosis de vasos pequeños o con discrepancia significativa.

RECONSTRUCCIÓN MAMARIA CON IMPLANTES. DOS CASOS CONSECUTIVOS DE TUMOR DESMOIDES

Drs. R. Cabello, E. Troncoso, C. Ibarra, D. Rodríguez, J. Sorolla, M. Fontbona, A. Bautista, M. Amar, A. Donoso
Servicio Cirugía Plástica, Hospital Militar de Santiago, Residente de Cirugía Universidad de los Andes.

Introducción: El tumor desmoides o fibromatosis es un tumor del tejido conectivo, que se caracteriza por una proliferación infiltrante de los fibroblastos, correspondiendo al 0.2% de todas las neoplasias mamarias. Presenta un patrón de crecimiento progresivo, con invasión local, sin dar metástasis, pero con alta tasa de recurrencia. Por su agresividad local la resección de este tumor debe ser radical, lo que representa un desafío para la reconstrucción. Presentamos 2 casos clínicos del Hospital Militar de Santiago con diagnóstico de tumor desmoides de la mama, su tratamiento y reconstrucción. Caso Clínico 1. Mujer de 22 años que consulta por tumor palpable de mama izquierda, no doloroso, de crecimiento rápido. Se realizó biopsia quirúrgica que confirmó el diagnóstico de tumor desmoides. Se realizó una mastectomía total sin conservación del complejo areola pezón y reconstrucción inmediata con expansor. En un segundo tiempo se cambió el

expansor por una prótesis, reconstruyendo el complejo areola pezón y se realizó una simetrización de la mama contralateral.
Caso Clínico 2. Mujer de 23 años con historia de 3 meses de evolución de un tumor de mama derecha de crecimiento progresivo, doloroso y con retracción de piel. La mamografía y ecografía mamaria muestran imágenes BI-RADS 5 en ambas mamas. La resonancia magnética confirma multicentricidad. Se realizó biopsia core bilateral que objetivó un tumor desmoides. Se realizó una mastectomía total bilateral sin conservación del complejo areola pezón, con instalación de expansores, los cuales fueron cambiados por prótesis definitivas en forma diferida.
Discusión: Los tumores desmoides son una entidad rara en la mama, sin embargo por su alto índice de recurrencia el tratamiento de primera elección es la extirpación quirúrgica radical, con una amplia escisión que puede envolver partes de la pared torácica o piel si es necesario, requiriendo extensivas reconstrucciones tisulares y restauración de la función, estabilidad y estética.

REDUCCIÓN MAMARIA CON TÉCNICA DE THOREK. EXPERIENCIA CLÍNICA E INDICACIONES DE LA TÉCNICA.

Drs. R. Cabello[1], C. Ibarra[2], E. Troncoso[2], M. Fontbona[1], A. Bautista[1], J. P. Sorolla[1], P. Wisnea[1]
[1] Servicio Cirugía Plástica, Hospital Militar de Santiago, [2] Residente de Cirugía Universidad de los Andes.

Las pacientes con gigantomastia, en general, no son candidatas a una cirugía de reducción mamaria con pedículo, debido a que no se puede obtener una distancia de esternón a pezón adecuada o pueden presentar una ptosis glandular severa post cirugía. Como alternativa quirúrgica se puede realizar una reducción mamaria con injerto libre de pezón, técnica que fue descrita por Thorek para pacientes que presentaban esta patología.
Se revisaron fichas clínicas y protocolos de 11 pacientes, que fueron sometidas a una mamoplastía de reducción con injerto libre de pezón. Este estudio corresponde a una serie de casos de pacientes tratados en el Hospital Militar de Santiago y Clínica Santa María en el Servicio de Cirugía Plástica desde el año 2007 hasta 2012. Se reclutaron un total de 11 pacientes, con una mediana de edad de 60 años.
Se realizaron marcas preoperatorias de pie, localizando de nuevo al pezón a nivel del surco inframamario, con una distancia a la clavícula entre 19 y 24 cms. El complejo areola pezón es removido como un injerto libre siendo adelgazado hasta el nivel dérmico profundo. Se efectúa la reducción mamaria obteniendo una mediana de peso en la mama derecha de 833 grs y en la mama izquierda de 775 grs. Una vez armada la mama, el injerto libre del complejo areola pezón es insertado y suturado en el nuevo sitio que ha sido desepitelizado previamente.
Dos pacientes presentaron hematomas en una mama, como complicación inmediata, que requirieron ser drenados en pabellón.
Durante el seguimiento, sólo una paciente presentó una epidermólisis del pezón, que fue manejada medicamente. En resto no presentó complicaciones, obteniendo un buen resultado cosmético. Esta técnica es simple y efectiva, siendo una alternativa en pacientes con gigantomastia, permitiendo resecar el tejido mamario adecuado para alcanzar un volumen adecuado y una buena proyección, obteniendo resultados satisfactorios en estas pacientes, con mínimas complicaciones.

USO DE LA DISTRACCIÓN PARA EL MANEJO DE CRANEOSINOSTOSIS NO SINDROMÁTICA

Drs. J. P. Sorolla[1], C. Ibarra[2], M. Ovaid, R. Cabello[1], M. Fontbona[1], A. Bautista[1], P. Wisnea[1].
[1] Servicio Cirugía Plástica Hospital Militar de Santiago, [2] Residente Cirugía General Universidad de los Andes

Introducción: La craneosinostosis es una condición patológica consistente en el cierre prenatal de una o varias suturas craneales, que se manifiesta por dismorfia facial.
Objetivo: Mostrar el uso de distractores en cirugía de craneosinostosis no sindromáticas, analizando los resultados y las complicaciones del tratamiento por medio de esta técncia y su comparación con el AVFO clásico.
Método: Se realizó un estudio retrospectivo de pacientes tratados en los servicios de Neurocirugía del Instituto de Neurocirugía (INC), Hospital Militar y Clínica alemana, entre los años 2009 a 2013. La serie consta de 65 escafocefalias (sagital), 45 plagiocefalias anterior (unicoronal) ,20 trigonocefalias (metópicas), 10 plagiocefalia occipital (unilamboideas), 5 craneosinostosis múltiples no sindromáticas , 5 braquicefalias no sindromática (bi-coronales). Trecientos treinta y dos resortes se usaron en 143 pacientes. Para la evaluación de los resultados quirúrgicos se empleó la clasificación de Whitaker. En todos los casos se utilizaron distractores tipo Lauritzen de fabricación local, ocupando alambre de ortodoncia de 1.8mm, de longitud predeterminada y aleación conocida. Se efectuó su contorneado en taller de precisión del INC de Santiago y se determinó su fuerza de torsión por estudio a empresa externa. (DICTUC). Del total, sólo 5 pacientes requirieron de cirugía convencional por sub-corrección del defecto.
Resultados: La mortalidad de la serie fue de 0 casos entre 150 pacientes, no registrándose complicaciones mayores y sin necesidad de transfusión post operatoria. El desplazamiento del resorte (5%) fue la principal complicación en los casos iniciales. La comparación funcional con respecto al AVFO no presentó diferencias significativas.
Conclusiones: Los mejores resultados se observaron en las craneosinostosis aisladas, a diferencia de los resultados más deficientes presentados en las

craneosinostosis múltiples, al igual que en los casos de compromiso metópico. Esta modalidad terapéutica en la cirugía craneofacial ha disminuido la extensión y manipulación de la técnica quirúrgica, sin comprometer los resultados cosméticos y funcionales de la misma. El uso de este tipo de distracción se ha convertido en parte del protocolo del autor en el manejo de las craneosinostosis no sindromáticas. Finalmente logramos demostrar que el uso de la distracción en craneosinostosis no sindromática es segura, y que en casos previamente seleccionados, presenta grandes ventajas por sobre los métodos convencionales hasta ahora utilizados (AVFO).

RECUPERACIÓN SENSORIAL EN RECONSTRUCCIÓN AURICULAR

Drs. J. P. Sorolla[1], C. Ibarra[2], M. Ovaid, R. Cabello[1], M. Fontbona[1], A. Bautista[1], P. Wisnea[1].
[1] Servicio Cirugía Plástica Hospital Militar de Santiago, [2] Residente Cirugía General Universidad de los Andes

Introducción: Las alteraciones sensitivas son una complicación frecuente en el manejo quirúrgico de la microtia, observándose una pérdida de la sensibilidad y posterior recuperación en el post operatorio. La recuperación sensorial es importante para la protección del pabellón auricular de posibles noxas mejorando la calidad de vida del paciente lo que se compara al resultado estético. A pesar de la importancia de esta complicación, no existen reportes sobre su recuperación tras la reconstrucción auricular.
Método: Se evaluó la recuperación de la sensibilidad en 6 pacientes sometidos a reconstrucción del pabellón auricular, 3 de los cuales presentaban microtia tipo lóbulo y 3 tipo concha. A los 6 pacientes se les realizó la prueba de Monofilamento Semmes - Weinstein durante los 6 meses posteriores al primer tiempo de reconstrucción (reconstrucción o creación del marco auricular) y durante los 6 meses después del segundo tiempo de reconstrucción (elevación del marco cartilaginoso).
Resultados: En todos los casos de microtia tipo lóbulo donde existía un pedículo subcutáneo, el área de sensibilidad se recuperaba primero en la zona baja del anti-helix, superior al pedículo vascular y desde ese punto se expandía hacia el área superior del pabellón reconstruído. El tiempo promedio de recuperación fue de 8,3 días. La zona inferior o zona roja (sensibilidad de protección) tiene un promedio de recuperación de 5 meses posterior a la primera etapa.
En la microtias tipo concha la zona roja se recuperó más tempranamente con un promedio de 3,5 meses. Sin embargo, en 2 casos de microtia tipo concha en que no existía un pedículo subcutáneo, la recuperación sensitiva se inició en la cara anterior para luego expandirse a la posterior. Al compararlos con los casos tipo lóbulo pediculados, se observó un retraso en la recuperación estadísticamente significativo.
Luego de la elevación del marco auricular la zona roja aparece en el hélix, sin embargo la sensibilidad anterior del pabellón auricular no cambió
Conclusión: El pedículo sub-cutáneo cumple un rol fundamental en el soporte de la circulación mejorando también la recuperación sensitiva en las reconstrucciones auriculares.

RECONSTRUCCION EN EXTREMIDAD INFERIOR CON DOBLE COLGAJO BIPEDICULADO (DOBLE TRIPIER), SECUNDARIO A EXPOSICION DE PROTESIS TOTAL DE RODILLA

Drs. E. Pineda [1,3], F.F. Bustos [2,3], M. Alamo. [4]
[1] Cirujano Plástico.
[2] Becado Cirugía General.
[3] Centro Medicina Regenerativa, Hospital DIPRECA.
[4] Jefe Servicio Cirugía Hospital DIPRECA.

4,5 millones de personas en USA poseen una prótesis total de rodilla. 90% de las veces unilateral. Al año se realizan 650.000 prótesis, de las cuales un 15% se complican, por infección aguda de herida operatoria (IAHO) y un 30% de éstos por infección profunda, que requiere incluso retiro de la prótesis. De estos pacientes con IAHO, un 6% requiere ser operado en el plazo de 2 años, con técnica de retiro de protesis, colgajo musculo cutáneo, e incluso amputación.
Cuando ocurre una IAHO en una artroplastia total de rodilla (ATR), el manejo precoz es imperativo. Sin embargo, el manejo optimo es controversial. Entre las opciones de reconstrucción de tejidos blandos que se esgrimen figuran expansores cutáneos; o colgajos fasciocutaneos, musculares o perforantes. Los expansores de tejidos son una opción tentativa, ya que representan un procedimiento relativamente simple, y reclutan tejido adyacente, optimizan la vascularización del tejido circundante, permitiendo un cierre *tension-free* del defecto de la rodilla. Presentan el problema de que deben ser insuflados gradualmente, lo cual implica gasto de tiempo importante hasta el momento del procedimiento ortopédico definitivo; y con el riesgo de que el expansor se extruya.
Los colgajos musculares representan el método más efectivo de cubrir defectos complejos alrededor de la rodilla. Estos pueden ser pediculados o libres; entre los libres destacan con gran éxito latissimus dorsi y rectus abdominus, sin embargo al ser libres dependen de técnicas microquirúrgicas no disponibles en la mayoría de los centros del país.
En el caso de los pediculados destacan con éxito el gastrocnemio con su cabeza lateral y medial, debido a su gran movilidad, y el aporte sanguíneo axial y nervioso. Siendo de preferencia la cabeza medial por poseer un pediculo vascular más largo y mayor rango de rotación, en contraposición a la cabeza lateral que además al momento transponerlo puede ser dañado el nervio peroneo.
Nosotros exponemos un caso exitoso de paciente senescente, con múltiples comorbilidades, a quien se le realizó cobertura de herida operatoria complicada de artroplastia total de rodilla, con

exposición de prótesis. Basados en el retiro de prótesis, y un doble colgajo bipediculado doble tripier + colgajo muscular vasto medial. Quien asociado a un tratamiento antibiótico adecuado y el manejo herida intensivo, presentó mejoría clínica local y sistémica, y evoluciona sin complicaciones hasta la fecha, además de un adecuado resultado estético, y un corto periodo de estadía post-operatoria.

EVALUACIÓN DE HABILIDADES MICROQUIRÚRGICAS BASADOS EN EL PRODUCTO DE LA MICROANASTOMOSIS. VALIDACIÓN DE UN NUEVO SISTEMA DE MEDICIÓN.

Drs: JP. Cisternas; B. Marinkovic; K. Guler; W. Calderón; Alumnos: S. Fernandez; MF. Frías; K. Vargas; M. Reyes; G. Díaz; V. Corvalán.
Laboratorio de Microcirugía, Sede Oriente, Universidad de Chile.

Introducción: En microcirugía es esencial el entrenamiento previo en laboratorio para la adquisición de destrezas. Estas destrezas deben ser entrenadas y supervisadas. Para esta supervisión se han desarrollado muchas pautas de medición, sin embargo, la mayoría de éstas se basan en análisis del desarrollo de la técnica quirúrgica, dejando de lado elementos importantes relacionados con el producto final.
Método: Se desarrollo un sistema de evaluación de destrezas microquirúrgicas, basados en el producto final de una microanastomosis. Se consideraron los elementos críticos de la configuración tridimensional de la anastomosis, ponderándolos según relevancia y se desarrolló un puntaje que se obtiene de revisar bajo microscopio la anastomosis. Utilizando como modelo de entrenamiento un vaso artificial estandarizado de 2 mm de diámetro, se realizó mediciones a cirujanos con distintos niveles de entrenamiento en microcirugía, para determinar la capacidad de discriminación de la nueva escala. Estos resultados fueron luego comparados con los obtenidos por sistemas de medición de habilidades microquirúrgicas validados previamente en la literatura.
Las mismas pautas fueron finalmente aplicadas para determinar la adquisición de destrezas microquirúrgicas tras un sistema de entrenamiento validado.
Resultados:
Se midieron a 34 cirujanos: 22 sin entrenamiento previo en microcirugía (grupo 1), 6 con entrenamiento previo (grupo 2) y 6 expertos (grupo 3). Los resultados obtenidos por las pautas previamente validadas mostraron diferencias significativas para el grupo 1 al compararlo con los grupos 2 y 3. Asimismo la escala de medición basada en el producto de la microanastomosis logró evidenciar diferencias similares a las descritas por las escalas validadas.
Durante el programa de entrenamiento en microcirugía, tanto las pautas validadas como la pauta estudio, fueron capaces de evidenciar mejorías significativas.
Conclusiones: Esta nueva forma de evaluar el desarrollo de habilidades quirúrgicas es factible de realizar, y podría ofrecer un sistema complementario de monitorización de entrenamiento en esta esfera de la cirugía, ya que permite evaluar un aspecto que no está considerado en otros sistemas de medición.

USO DE MODELOS ARTIFICIALES EN EL ENTRENAMIENTO DE TÉCNICAS MICROQUIRÚRGICAS.

Drs. M. Reyes; K. Vargas; Dr. JP. Cisternas; Dr. B. Marinkovich; Dr. K. Guler; Dr. W. Calderón; MF. Frías; V. Corvalán; G. Díaz; S. Fernandez.
Laboratorio de Microcirugía, Sede Oriente, Universidad de Chile.

Introducción: El entrenamiento en microcirugía se ha transformado en el estándar para la adquisición de habilidades. Para esto aún es necesario el uso de animales, sin embargo, las normativas ambientales y éticas actuales exigen un uso restringido de estos modelos. De ahí deriva la importancia de desarrollar modelos artificiales que logren reemplazar en parte a los modelos biológicos. En esta tendencia se han desarrollado múltiples sistemas de entrenamiento artificiales, pero aún no queda claro su rol en la adquisición de habilidades, ni la percepción de los cirujanos entrenados.
Objetivo: Evaluar la apreciación del uso de modelos artificiales por parte de los alumnos y compararla con el uso de modelos biológicos inertes e in-vivo.
Materiales: En base a un curso validado de entrenamiento en microcirugía, que incluye en su programa a modelos artificiales; modelos biológicos inertes y modelos biológicos in-vivo. Se desarrolló un instrumento de medición con una encuesta de tipo Likert para cada uno de los modelos, describiendo percepción de habilidades adquiridas, y apreciación del curso en general; el cual se aplicó a cada alumno al final del entrenamiento. Los resultados fueron analizados estadísticamente.
Resultados: Tras siete cursos, se encuestaron a 30 alumnos entrenados. Los modelos biológicos in-vivo tuvieron mayor evaluación en comparación con los artificiales, sin embargo, no existe diferencia estadística entre ellos. La apreciación general del curso fue excelente. Discusión : El uso de modelos inertes tiene una percepción por parte de los cirujanos entrenados similar a la descrita para los modelos biológicos. Cada modelo de entrenamiento tiene diferentes funciones en el programa, por lo que sus comparaciones se hacen difícil, sin embargo, estos resultados apoyan el uso de modelos inertes. Nosotros consideramos que no es planteable aún la supresión total de modelos in-vivo para entrenamiento en microcirugía, pero es una tendencia creciente. A partir de lo anterior, se hace evidente la necesidad de creación de modelos artificiales que cumplan las mismas funciones y estándares que tienen los modelos biológicos in-vivo, pudiendo en un futuro cercano, remplazar a los anteriores.

ENFERMEDAD DE PARRY ROMBERG. PRESENTACIÓN DE UN CASO TRATADO CON INJERTO DE GRASA AUTÓLOGA MANTENIDA EN CRIOCONSERVACIÓN.

Drs. Dr. Patricio Covarrubias [1], Dr. Mauricio Ibañez [1], Dr. Nicolás Flores [1,2]
Equipo de Cirugía Plástica, Servicio de Cirugía, Hospital DIPRECA, Santiago de Chile[1]
Universidad Diego Portales, Santiago de Chile [2,]

La Enfermedad de Parry Romberg también conocido como hemiatrofia facial progresiva. Es una condición adquirida neurocutanea. Su principal característica es la atrofia lentamente progresiva de partes blandas y en ocasiones óseas de un lado de la cara. Fue descrita por primera vez por Caleb Parry en 1825 y posteriormente por Moritz Romberg en 1846. Se presenta alrededor de los 10 años de edad en un tercio se manifiesta después de los 15 años hasta los 40 años. Se estima una prevalencia de 1/700,000 con predominancia en el sexo femenino, 1:5. Su patogenia es aún desconocida pero se cree que tiene un origen autoinmune. Sin embargo se ha visto asociada a alteración del metabolismo de las grasas. El Dr. Guerrerosantos clasifica la atrofia de tejido en cuatro tipos. Tipo I, depresión leve con adelgazamiento de las partes blandas. Ocurre en la fase aguda de la Enf. Parry Romberg. Tipo II, existe un mayor adelgazamiento de las partes blandas faciales sin repercusión en partes oseas ni de cartílago. Tipo III, es una deformidad evidente, existe una depresión facial mayor que en los anteriores con adelgazamiento de partes oseas y de cartílago. Tipo IV, es el grado más severo. La atrofia de partes blandas es de tal magnitud que en muchos casos la piel esta adyacente al tejido oseo. Se puede acompañar con problemas funcionales en especial de la nariz o labios.
Para el tratamiento de esta enfermedad se describen para los tipos I a III, el uso de lipoinyección facial en sesiones repetidas hasta lograr el volumen adecuado. Para el tipo IV, se asocia a la lipoinyección al uso de colgajos musculares.
La crioconservación busca mantener la viabilidad y funcionabilidad celular a temperaturas bajas. Los métodos de criopreservación se pueden clasificar de acuerdo a la velocidad de congelamiento y la descongelación. El tejido adiposo es muy lábil y cuando se somete a bajas temperaturas sus membranas hiperextendidas suelen dañarse. Tener un protocolo para criopreservar va depender del tejido o célula a preservar dado que están afectados por diferentes variables.
Presentamos el caso de una paciente de 30 años que presenta Enfermedad de Parry Romberg en hemicara derecha y además consulta por cirugía de remodelamiento corporal. Dado que se retiraría la grasa abdominal en su cirugía estética corporal, se decide crioconservar su misma grasa para las futuras sesiones de lipoinyección facial necesarias para terminar su tratamiento.

TRATAMIENTO DE LA ALOPECIA CON TÉCNICA AUTOMÁTICA DE EXTRACCIÓN Y REIMPLANTE FOLICULAR ASISTIDO POR SUCCIÓN (S.A.F.E.R). EXPERIENCIA PRELIMINAR.

Drs. R. Yáñez, E. Torres, S. Valenzuela, R. Contreras, R. Ramírez, R. Prado.
Clínica Lo Curro, Santiago. Chile.

Introducción: La alopecia es un problema cada vez más frecuente en hombres y mujeres. Por medio del tratamiento quirúrgico es posible lograr una solución permanente. Las técnicas modernas de trasplante de pelo están basadas en las unidades foliculares, la más clásica es la de trasplante de unidad folicular y actualmente está siendo utilizada la técnica de extracción de unidad folicular, que tiene la ventaja de no dejar cicatriz en la zona dadora.
Objetivo: Presentar los resultados de la técnica automática de extracción y reimplante folicular asistido por succión.
Pacientes y método: Se presentan los casos de pacientes con alopecia a quienes se les realizó un implante de pelo por medio de la técnica S.A.F.E.R.® [Suction Assisted Follicular Extraction and Reimplantation] automated hair micro-graft que consiste en la extracción de unidades foliculares completas a través de un dispositivo elecroneumático e implante por el mismo sistema ÊPunch Hair Matic®, el procedimiento se realizó con anestesia local y en número de folículos pilosos varió según necesidad del paciente.
Resultados: La serie estuvo compuesta por 9 pacientes, 7 hombres, mediana de edad 38 años (rango, 28-64), la mediana de tiempo operatorio fue de 255 minutos (rango, 180 - 480), la mediana de unidades foliculares implantadas fue 400 unidades (rango, 300-600). Todos los pacientes fueron intervenidos de forma ambulatoria, no hubo complicaciones. Los resultados fueron adecuados desde el punto de vista estético.
Discusión: El uso de la técnica S.A.F.E.R nos permitió lograr buenos resultados estéticos, con una zona dadora sin cicatrices, sin complicaciones y en un tiempo operatorio acorde a la intervención y a los resultados presentados en la literatura.

DIAGNÓSTICO DIFERENCIAL DE TUMOR MEDISTINICO. REPORTE DE UN CASO

Drs. A. Jimenez [1-2], C. Gonzalez[1-2], M. Cortes [1-2], J. Avila [1-2], S. Pacheco [1-2], M. Santamarina [3]
[1]Servicio Cirugia Hospital Eduardo Pereira, [2] Universidad de Valparaíso, [3] Radiologo Hospital Eduardo Pereira

Introducción: Los tumores constituyen uno de las patologías más frecuentes del mediastino. Dentro del término tumores del mediastino se agrupan una serie de lesiones, quísticas y tumorales, que se originan en diferentes tejidos y órganos mediastinales o extramediastinales. Los tumores mediastínicos más frecuentes son los timomas, los linfomas, los bocios intratorácicos, los neurofibromas y los teratomas. Estas causas comprenden el 75% de los tumores del mediastino. Es interesante como la imagenología avanzada nos ha permitido en el último tiempo lograr diagnósticos diferenciales solo con la visualización de las lesiones antes de su análisis anatomopatológico.
Resumen: Se presenta a continuación un caso clínico de un paciente masculino de 55 años, que previamente asintomático, sin antecedentes mórbidos, presenta un cuadro de bronquitis por lo que se le realiza una radiografía de tórax. En ésta, se logra observar una lesión tumoral ubicada en el tercio inferior del mediastino anterior a derecha. Se complementa el estudio con un TC de Tórax que revela un tumor sólido del mediastino anterior paracardiaco derecho, donde el diagnostico diferencial estaba encabezado por un teratoma maduro. Una segunda revisión del Tc de Tórax revela también como diagnóstico diferencial un aneurisma de la arteria coronaria. Se realiza estudio preoperatorio y una toracotomía posterolateral derecha revela una lesión móvil que está en intima relación con el pericardio pero que no lo compromete, ampliamente vascularizada. El paciente evolucionó favorablemente en el postoperatorio. El resultado de la biopsia revela como diagnóstico un Timoma tipo A.
Discusión: Si bien el timoma es uno de los diagnósticos diferenciales más frecuentes para los tumores mediastínicos, destaca la ubicación del tumor y los diagnósticos diferenciales probables según las características de las imágenes realizadas en este caso clínico.

SIMPATECTOMÍA POR VIDEO-TORACOSCOPÍA EN HIPERHIDROSIS PRIMARIA Y RUBOR FACIAL: 8 AÑOS DE EXPERIENCIA EN EL HOSPITAL MILITAR DE SANTIAGO

Drs. M. Brain[1], J. Gajardo[1], D. Rodríguez[1], M. Peralta[2], J. González[2, 3]
[1] Residente de cirugía Hospital Militar de Santiago, [2]Servicio de cirugía de tórax Hospital Militar de Santiago, [3] Director Médico Hospital Militar de Santiago

Introducción: La hiperhidrosis primaria (HP) es una condición patológica caracterizada por diaforesis excesiva y desproporcionada en respuesta a estímulos termorreguladores y psicológicos habituales. Su incidencia ha sido estimada por distintos autores en un 0.5 – 1%, siendo más frecuente en adolescentes. Desde su descripción por Adson y Brown en 1932 y posterior aplicación mediante técnica videotoracoscópica (VATS), la simpatectomía ha surgido como el tratamiento de elección de esta afección, con tasas de éxito que superan el 80%. El objetivo de este trabajo es valorar la efectividad de la cirugía en términos de calidad de vida postoperatoria y el desarrollo y localización de sudoración compensatoria.
Materiales y Métodos: Estudio descriptivo retrospectivo que incluyó a todos los pacientes operados de HP mediante simpatectomía por VATS en el Hospital Militar de Santiago entre los años 2004 y 2013. Fueron excluidos todos los pacientes que no pudieron ser ubicados. Cada paciente fue contactado telefónicamente para realizar una encuesta que valora la calidad de vida pre y postoperatoria, así como la presencia y localización de sudoración compensatoria. Los datos fueron inicialmente tabulados en Microsoft Excel 2011 y luego analizados desde el punto de vista estadístico en SPSS 21.0.
Resultados: De un universo de 52 pacientes, se contacta a 42 de ellos, lo que permite un análisis estadísticamente significativo. 57% corresponden a hombres y 43% a mujeres. La edad mínima fue de 14 años y la máxima de 50 años con un promedio de edad de 26. El seguimiento medio fue de 39 meses, con un rango entre 1 y 104 meses. Entre los 52 pacientes, se objetivaron 10 casos de complicaciones menores, como: neumotórax, dolor torácico, hemorragia, ptosis palpebral y lesión de plexo braquial. Además en un paciente se debió convertir a cirugía abierta por adherencias, mientras que en otro paciente se realizó simpatectomía unilateral por el mismo motivo. La mayoría de simpatectomías se realizaron a nivel de T3 – T4. La consulta más frecuente fue hiperhidrosis axilar, seguida del compromiso palmar y rubor facial. El 93% de los pacientes refiere hiperhidrosis compensatoria, sin embargo el 85,7% de las personas relata mejor calidad de vida que previo a la cirugía.
Conclusiones: La simpatectomía es una alternativa válida como tratamiento de la HP y rubor facial, ya que aunque se observa hiperhidrosis compensatoria en la mayoría de los casos, mejora radicalmente la calidad de vida de los pacientes afectados, sin presentar complicaciones graves asociadas al procedimiento.

CARACTERIZACIÓN DEL TRAUMA PENETRANTE DE TÓRAX EN HOSPITAL DE PUERTO MONTT. EXPERIENCIA 2005 - 2011

Dr. A. Oropesa C, F. Hidalgo, A. Vidal
Servicio de Cirugía, Hospital Puerto Montt. Facultad de Medicina, Universidad San Sebastián, Puerto Montt

Introducción: El traumatismo penetrante torácico (TPT) puede variar ampliamente, desde pacientes estables y asintomáticos a pacientes en shock que requieren intervenciones inmediatas. Las características e incidencia del TPT varía geográficamente.
Objetivos: Describir las características del paciente, la presentación, manejo y evolución de pacientes ingresados con el diagnóstico de TPT en el Hospital de Puerto Montt (HPM).
Material y Método: Revisión retrospectiva de fichas clínicas de pacientes hospitalizados con el diagnóstico de TPT, que presentaron alguna lesión intratorácica, entre enero del 2005 y Diciembre del 2011, en este centro hospitalario.
Resultados: Ingresaron con el diagnóstico de TPT un total de 355 pacientes, con un promedio de edad de 27 años. De los cuales 97,2% correspondieron a sexo masculino y 2,8% a femenino. 57,7% de los pacientes se encontraban bajo la influencia del alcohol. El mecanismo de agresión más frecuente el arma blanca en un 94,4%, seguido por un 3,4% por arma de fuego. Lo más característico fue presentar solo 1 lesión en un 75,5%, seguido de 2 heridas en 10,4% de los pacientes. El área más afectada fue el dorso en 29% pacientes, luego hemitórax el izquierdo en 27,3% y derecho 20%; la zona precordial en un 9% y toracoabdominal 3,4%. El síntoma más frecuente fue disnea en 50,1%, 33.8% de los pacientes se mostraron asintomáticos y tan solo 5,6% pacientes ingresaron hemodinámicamente inestables. Los diagnósticos más frecuentes fueron Neumotórax en 38.3%, Hemotórax 27.6%, Hemoneumotórax en 29,6% y se objetivo lesión cardiaca en 11.5%. El manejo fue solo con pleurostomía en el 70.1% pacientes, vía toracotomía en 11%, 7.9% requirieron además laparotomía y conservadoramente mediante observación en 8.8% de los pacientes. Tan sólo un 13.8% evolucionaron con complicaciones siendo las más frecuentes: Hemotórax residual, Neumonía sobreagregada y Empiema. Solo 10.1% requirieron más de una intervención y el tiempo de estadía hospitalaria promedio fue 6,3 días (rango 1-45). Dentro de las fichas revisadas no se registraron pacientes fallecidos.
Discusion y Conclusiónes: El TPT es una patología frecuente dentro del contexto del trauma. Tanto en la literatura como en nuestra revisión afecta principalmente a hombres, en general jóvenes y en gran parte de los casos esta asociado a alcohol. La herida por arma blanca es su principal causa, y mayoritariamente se resuelve solo con una pleurostomía, sin complicaciones y con una corta estadía hospitalaria; pero en un porcentaje no despreciable se asocia a mayor morbilidad siendo necesaria una resolución quirúrgica más invasiva.

TRAUMA PENETRANTE CARDIACO POR ARMA BLANCA: MORBIMORTALIDAD RESPECTO A LA CÁMARA AFECTADA Y LESIONES ASOCIADAS. EXPERIENCIA EN HOSPITAL SAN JOSÉ ENTRE LOS AÑOS 2008-2012.

Drs. D.Cambiazo[1], J.P. Barros[1], P.Arratia[1], J.Coronado[1], J. Matute[1], J. Hurtado[2], S. Peñaloza[2].
1.-Residente cirugía, Universidad de Santigo.
2.-Staff Cirugia, Hospital San José.
Hospital San José. Servicio de cirugía. Facultad de Ciencias Médicas. Universidad de Santiago.

Introducción: Hoy en día, el trauma penetrante cardíaco (TPC) es una de las principales causas de muerte por violencia urbana. La mortalidad es ampliamente variable y depende, entre otros, del mecanismo de lesión y la(s) cámara afectada. Se clasifica en trauma cardiaco penetrante (abierto) o contuso (cerrado); la causa más común de TPC es la herida por arma blanca o de fuego. En nuestro país la principal etiología es por arma blanca.
Objetivo: Descripción de pacientes con TPC; morbimortalidad en función de la cámara cardiaca afectada y lesiones asociadas, en pacientes atendidos consecutivamente en el Servicio de Urgencia del Hospital san José (HSJ) en un periodo de 3 años.
Materiales Y Métodos: Revisión retrospectiva de casos clínicos de los pacientes ingresados vivos y operados de trauma penetrante cardíaco en la Unidad de Urgencia del HSJ de Santiago entre Agosto de 2008 y Marzo de 2012. Se realizó un análisis descriptivo de las siguientes variables: etiología, localización de la lesión, lesiones asociadas y mortalidad.
Resultados: De un total de 35 casos con TPC como diagnóstico de ingreso, se excluyeron 3 casos por presentar lesión aislada de grandes vasos y ausencia de lesión miocárdica a la exploración quirúrgica. 31 fueron de género masculino. La edad promedio fue 28 años (58-15). En ningún caso se realizó toracotomía en box. El 43,7% presentó lesión de Ventrículo Derecho (VD), 12,5 % Aurícula Derecha (AD), 37,5% Ventrículo Izquierda (VI), 6,25% de Aurícula Izquierda (AI) y no se registró lesión de grandes vasos asociada. La mortalidad global fue de un 25% y del total de muertes (8 pacientes), 7 se registraron pabellón y 1 en UPC. Las lesiones asociadas más frecuentes fueron 9 casos de lesión parenquimatosa pulmonar y 7 casos de hemotorax. La morbilidad postoperatoria fue de 25%.
Conclusiones: La cámara afectada con mayor frecuencia fue el VD, lesionada en un 43,7 % de los casos, la mortalidad de esta serie fue de un 25 % y la morbilidad postoperatoria fue de 25%, lo cual es compatible con la literatura. Del total de fallecidos, 50% tenía lesión de VD, 25% de AD y 25% de VI. Por otra parte, del total de pacientes con TPC en VD, 28,5% falleció, en VI el 16,6% falleció, en AD el 50% falleció y en AI ninguno falleció. Lo cual sugeriría una mayor mortalidad en TPC que afecta AD, sin embargo, no existe evidencia concluyente al respecto y los resultados podrían influenciarse por el número de pacientes afectados en cada caso.

TÉCNICA MODIFICADA DE CIERRE DE LA TORACOTOMÍA DISMINUYE EL DOLOR POST OPERATORIO

Drs. A. Baquerizo[1], H. Losada[1,2]
Clínica Alemana de Temuco[1], Departamento de Cirugía, Universidad de La Frontera[2].

Introducción: El dolor torácico post toracotomía constituye una de las causas de morbilidad postoperatoria, generando hipoventilación pulmonar, atelectasias, tos ineficiente, retención de secreciones, infección pulmonar e hipopxia.
Basado en la experiencia publicada por Noriaki Sakakura, efectuamos la técnica que excluye los nervios intercostales en el cierre de la toracotomía en una serie prospectiva comparada con una similar con técnica clásica.
Material y métodos: Entre 2010 y 2013 se intervienen 70 pacientes mediante toracotomía. En el grupo A la técnica es modificada (38 casos); el grupo B la técnica es tradicional. (32 pacientes). Ambos grupos son similares en edad, género y diagnóstico. Los procedimientos quirúrgicos son similares. Se usa la escala del dolor de McGill de 0 a 5 (ausencia de dolor a dolor muy intenso) para evaluar la respuesta en el post operatorio y se analizan los resultados mediante test Fisher Exact. Técnica quirúrgica: El punto pericostal se pasa por un trayecto fino de la costilla caudal que excluye el nervio intercostal y sobre el borde superior de la costilla cefálica. Al afrontar el tórax, no se lesiona los intercostales.
Resultados: En el grupo A 12 pacientes (31.5%) están en nivel 0,20(52.6%); en nivel 1 y 6 en nivel 2(15.9%). En el grupo B, 15(46.8%)en nivel 3, en nivel 4, 12 casos (37,6%) y en nivel 5 están 5 enfermos (15.6%). Las diferencias son muy significativas desde el punto de vista estadístico.
Discusión: Existen varios factores que influyen en el dolor torácico postoperatorio. La posición decúbito lateral, la injuria muscular, las fracturas costales y la injuria de los intercostales (finocheto y pericostales). Además debemos mencionar la edad, sexo y factores socio culturales. La técnica de Cerfolio, del punto transcostal logro reducir el dolor notablemente al excluir los intercostales. La técnica de Noriaki Sakakura logra resultados similares sin perforar las costillas. Los resultados obtenidos en el presente trabajo son significativamente positivos en disminuir la intensidad del dolor postoperatorio, acortar la estadía hospitalaria y mejorar el post operatorio alejado.

ANALISIS DE LA MORTALIDAD POR CÁNCER DE PULMÓN EN CHILE DURANTE EL PERIODO 1997-2010 ¿HAN INFLUIDO LAS LEYES ANTITABACO?

Drs. C. Álvarez, I. Ruiz, B. Sanhueza.
Servicio de Cirugía Complejo Asistencial Barros Luco. Equipo de Cirugía de Tórax. Departamento de Cirugía USACH.

Introducción: El Cáncer Pulmonar (CP) es un problema de salud pública mundial, en Chile es la segunda causa de muerte por cáncer. En países como Estados Unidos se ha logrado una reducción de la incidencia de CP en los últimos 40 años, cifra que es reflejo probablemente de la reducción del hábito del tabaco en su población.
Objetivos: Describir y analizar por sexo la tendencia de la mortalidad por CP en Chile entre los años 1997 y 2010 y si hubo o no impacto de las leyes antitabaco implementadas en Chile desde 1995.
Materiales y Métodos: Se revisaron los Anuarios Vitales del Instituto Nacional de Estadísticas y se obtuvo el número de muertes por CP, el sexo de los fallecidos y la población estimada para cada uno de los años estudiados. Se ajustó un modelo de regresión lineal para las tasas de incidencias de CP con el programa SPSS V19 y se consideró significativo un valor de $p < 0{,}001$.
Resultados: Para la población general se observó una incidencia ascendente de la mortalidad ($r = 0{,}965$; $p > 0{,}001$). En hombres se observó una incidencia ascendente de la mortalidad ($r = 0{,}914$; $p > 0{,}001$) y en mujeres también ($r = 0{,}976$; $p > 0{,}001$). No se observó algún efecto de las leyes antitabaco implementadas desde 1995 sobre la tendencia de la curva de mortalidad. El incremento de la tasa de mortalidad en mujeres ($B = 0{,}327$) fue mayor que el de los hombres ($B = 0{,}244$).
Conclusiones: Tanto en la población general como en los hombres y las mujeres se observa una tendencia al aumento de las muertes por CP durante los últimos 40 años. Existe mayor mortalidad en el grupo de los hombres que el de las mujeres. El incremento de la tasa es más acentuado en las mujeres. No se observó al año 2010 disminución en la mortalidad con respecto a la puesta en marcha de las leyes antitabaco en Chile.

HERNIA DIAFRAGMÁTICA TRAUMÁTICA: EXPERIENCIA EN HOSPITAL SAN JOSÉ ENTRE LOS AÑOS 2005-2013.

Drs. J. Coronado, P. Arratia, D. Cambiazo, P. Cassis, M. Villarroel, J. Hurtado.
Hospital San José. Servicio de Cirugía. Facultad de Ciencias Médicas. Universidad de Santiago de Chile.

Introducción: Las hernias diafragmáticas traumáticas son entidades infrecuentes que forman parte de un subgrupo dentro de las lesiones diafragmáticas traumáticas, las cuales se presentan en menos del 1% de todas las lesiones asociadas a trauma. El diagnóstico precoz siempre constituye un desafío médico, debiendo existir siempre un alto índice de sospecha al enfrentarse a un paciente con trauma torácico y/o abdominal.
Objetivo: Describir las características de los pacientes con hernia diafragmática traumática ingresados al pabellón de urgencia del Hospital San José, en Santiago de Chile, desde enero 2005 a junio 2013, además del mecanismo del trauma, manejo quirúrgico realizado y morbimortalidad asociada a ésta.

Materiales y Métodos: Revisión retrospectiva del registro de pacientes sometidos a intervención quirúrgica en el pabellón de urgencia del Hospital San José entre enero 2005 y junio 2013, con diagnóstico pre operatorio de trauma torácico y/o abdominal y confirmación intraoperatoria de hernia diafragmática traumática. Posteriormente se efectuó un análisis descriptivo de las siguientes variables: Edad, sexo, mecanismo del trauma, manejo quirúrgico y morbimortalidad asociada.
Resultados: De un total de 11 casos, se excluyó 1 caso de hernia diafragmática traumática por no haberse sometido finalmente a intervención quirúrgica. Según mecanismo de trauma, 9 pacientes tenían antecedente de trauma penetrante y 1 con trauma contuso. En cuanto a la distribución por sexo, 7 pacientes fueron de género masculino y 3 de género femenino. La edad promedio fue 39,9 años (22-74). Con respecto a la reparación del defecto diafragmático, se realizó frenorrafia por abordaje abdominal en 7 pacientes y en los 3 pacientes restantes se efectuó frenorrafia más instalación de malla de prolene por abordaje torácico. En cuanto a morbilidad se registró un caso de neumotórax residual y un paciente que sobrevivió a paro cardio-respiratorio en 4 oportunidades durante el intraoperatorio, quedó laparostomizado requiriendo una segunda cirugía para cierre definitivo de pared. Mortalidad fue de 0% en esta serie.
Conclusiones: La hernia diafragmática traumática es una entidad poco frecuente, que requiere un alto índice de sospecha, presentándose más frecuentemente en hombres jóvenes con antecedente de trauma penetrante, ya sea torácico y/o abdominal, con buenos resultados en cuanto a morbimortalidad si es identificada y tratada precozmente.

TROMBOLISIS FÁRMACO-MECANICA PARA EL MANEJO DE TROMBOSIS VENOSA PROFUNDA EXTENSA.

Drs. L. Mariné, M. Bergoeing, F. Valdés, R. Mertens, A. Krämer, F. Vargas, G. Sánchez, J. Urbina
Departamento de Cirugía Vascular y Endovascular, Escuela de Medicina, Pontificia Universidad Católica De Chile

Introducción: La flegmasia es una complicación grave de trombosis venosa profunda (TVP) extensas. El tratamiento anticoagulante habitual no permite la recanalización proximal necesaria, debiéndose utilizar trombolíticos en infusión por catéter durante días, incrementando las complicaciones hemorrágicas.
Objetivo: Presentar nuestra experiencia inicial en el manejo de TVP proximales con riesgo de pérdida de extremidad inferior (EI), utilizando trombolisis mecánica asociada selectivamente a trombolítico en dosis única.
Material y Método: Revisión retrospectiva de casos consecutivos de TVP extensas tratados de esta forma entre Marzo 2012 y Febrero 2013. Siete pacientes (edad promedio 37 años; 22-68), ingresaron con dolor y edema severos de EI de reciente comienzo, izquierda en 4 casos. La extensión proximal de TVP se evidenció en Angio-TAC, encontrando 4 Trombo-embolismos pulmonares concomitantes. Etiologías: trombosis de filtro de vena cava inferior (FVCI) previo(2), May-Thurner(2), cáncer de colon, colitis ulcerosa, hipoplasia VCI. Todos recibieron inicialmente heparina en dosis terapéuticas, sin regresión clínica. En los 7 casos se realizó trombolisis mecánica utilizando catéter Xpeedior (AngioJet), asociándose rTPA (10mg, dosis única) en 5. Se complementó con angioplastia por estenosis residual (5, dos stents) y se utilizó protección de FVCI en 6 casos. Todos se anticoagularon posteriormente.
Resultados: Evolución en primeras 24 horas con desaparición del dolor y disminución del edema. No hubo mortalidad, amputación, ni complicaciones hemorrágicas. Seguimiento de 10 meses promedio sin daño post-flebítico.
Conclusiones: La asociación de trombolisis mecánica con dosis única de trombolítico es planteable como una alternativa terapéutica segura y eficaz en casos de TVP extensa.

ESTABLECIENDO EL RANGO TERAPÉUTICO DE HEPARINA SÓDICA PARA TRATAMIENTO ANTICOAGULANTE.

Drs. L. Mariné, G. Sánchez, F. Vargas, R. Mertens, F. Valdés, A. Krämer, M. Bergoeing, J. Urbina
Departamento de Cirugía Vascular y Endovascular, Escuela de Medicina, Pontificia Universidad Católica De Chile

Introducción: Los rangos terapéuticos de la heparina sódica no fraccionada (HNF) se establecieron en los años 70. Desde entonces la determinación del Tiempo de Tromboplastina Parcial activado (TTPa) ha sido modificada en múltiples ocasiones, existiendo diversos coagulómetros y más de 300 reactivos actualmente. El uso inadecuado de HNF es responsable de morbi-mortalidad, siendo necesario validar la determinación de TTPa con técnicas más exactas (medición de anti-factor Xa).
Objetivo: Establecer el rango terapéutico para HNF en nuestro Hospital con un estudio de test diagnóstico y confeccionar curva de correlación entre valores de TTPa y anti-factor Xa.
Material y Método: Entre 09/12 y 04/13 se obtuvieron 43 muestras de sangre sincrónicas de 22 pacientes en tratamiento con HNF, para determinación de TTPa y anti-factor Xa. Los muestras provenían de la Unidad de Cuidados Neurológicos, Unidad Coronaria y Cirugía Vascular. Se excluyeron pacientes con trombofilia, embarazadas, hepatopatías o uso de otros anticoagulantes. Análisis estadístico con GraphPad 5.0. Análisis de regresión lineal con un intervalo de confianza de 95%.
Resultados: Promedio valores TTPa fue de 57,1±18,9 segundos. La correlación fue estadísticamente significativa (R2:0,4986, p<0,0001). Utilizando una curva de regresión lineal se infirieron para nuestro laboratorio valores terapéuticos de TTPa entre 50 y 80 segundos (Anti-factor Xa: 0,3 a 0,7 UI/mL). Considerando estos rangos, los objetivos terapéuticos utilizados por Cardiología y Cirugía Vascular eran adecuados, mientras que los de Neurología eran bajo estos.
Conclusión: Es necesario cumplir con la recomendación de validar la determinación de TTPa con técnicas más exactas de referencia en cada institución.

REVASCULARIZACION DE TRONCOS VISCERALES EN ISQUEMIA MESENTERICA CRONICA

Drs. M. Bergoeing, R. Mertens, L. Mariné, F. Valdés, A. Krämer, F. Vargas, J. Hartmann
Departamento de Cirugía Vascular y Endovascular, Escuela de Medicina, Pontificia Universidad Católica De Chile

Introducción: La isquemia mesentérica crónica (IMC) se manifiesta clásicamente con dolor postprandial y pérdida de peso. En caso de no ser tratada oportunamente, puede llevar a la isquemia mesentérica aguda, cuadro de alta mortalidad.
Objetivo: Evaluar el impacto de la cirugía endovascular (CE) en la resolución de esta patología comparándola con la cirugía convencional (CC).
Material y Método: Se revisaron las fichas de

pacientes intervenidos por IMC entre el año 2000 a 2012.
Resultados: 24 pacientes, 66,7% mujeres, de edad promedio 65,3 ± 14,6 años fueron intervenidos. Evolución preoperatoria de síntomas 22,7 ± 51,3 meses. Etiología ateroesclerótica en todos (radioterapia previa en 3). El compromiso arterial fue una arteria (8) y de dos o más en el resto: arteria mesentérica superior (AMS) 23, mesentérica inferior (AMI) 19 y tronco celiaco (TC) 17. Catorce pacientes sometidos a CE reciben angioplastia: stent en AMS (10) y TC (4), y sólo uno con balón en AMS; un paciente fallece por neumonía aspirativa; estada en intensivo 2,2 días y hospitalaria 18,1 días. Diez pacientes sometidos a CC reciben puentes: retrógrados a AMS (8) y anterógrados a AMS (2) y TC (1); un paciente fallece por falla orgánica múltiple; estada en intensivo 4,5 días y hospitalaria 12,3 días (p=NS). Sobrevida a largo plazo: CE 31,3 ± 45,8 meses (3 fallecidos) y CC 58,1 ± 35,1 meses (2 fallecidos).
Conclusión: Los resultados inmediatos de CE y CA en esta reducida experiencia son similares y justifican continuar empleando CE en aquellos pacientes que sea factible.

CIRUGÍA CARDÍACA DE LA ZONA NORTE DE CHILE. EXPERIENCIA UNIDAD CARDIOCIRUGÍA HOSPITAL REGIONAL DE ANTOFAGASTA

Dr. Javier Labbé Z[1]., Dr. Andrés Pumarino M[1]., Dr. Gerardo Valdivia S[2]., Manuel Quiroz F[3]
1Cirujano Cardiovascular, Unidad de Cirugía cardiovascular Hospital Clínico Regional de Antofagasta.
2 Anestesiólogo, Unidad de Cirugía cardiovascular Hospital Clínico Regional de Antofagasta.
3 Interno 7° Medicina Universidad de Antofagasta
Colaboración: Fundación Jorge Kaplan Meyer

Introducción: Actualmente la región de Antofagasta cuenta con una Unidad de Cirugía Cardiovascular (UCC), siendo la única unidad del sistema público de salud entre Arica y Viña del mar. Nuestro objetivo fue conocer el perfil epidemiológico, la modalidad quirúrgica y evolución postoperatoria de pacientes operados en la UCC del Hospital Regional de Antofagasta (HRA).
Materiales y métodos: Se realizó un estudio descriptivo transversal con registro consecutivo de pacientes ingresados en la UCC del HRA, entre Junio de 2012 y Mayo de 2013, previamente se realizó consentimiento informado. Se estudió características clínicas, estudios complementarios protocolos operatorios y seguimiento.
Se realizó análisis descriptivo mediante el software SPSS 19.
Resultados: Se operaron 53 pacientes, 73.5% hombres y 26.4% mujeres, edad media 59.2 años, se realizaron 15 (28%) Bypass Aorto-coronario, Ê23 (43%) anastomosis de arteria mamaria interna izquierda a arteria descendente anterior con circulación extracorpórea (*CEC*) y 3 (5.6%) sin *CEC*, 6 (11.3%) Recambio Valvular Aórtico, 4 (7.5%) Recambio Valvular Mitral y 3 (5.6%) Atrioseptoplastía. La indicación más frecuente fue la Cardiopatía coronaria por Enfermedad de 2 y 3 vasos (75%).
El Índice de masa corporal promedio fue 28, las patologías asociadas fueron 56.7% Hipertensión arterial (HTA), 40.5% Dislipidemia (DLP), 37% tabaquismo activo (TA), 21.6% Diabetes mellitus tipo 2 (DM2) y 9.4% Enfermedad arterial oclusiva.
La mortalidad precoz estimada mediante euroSCORE II mostró una media 6.51% (IC 95% 0.88-13.6), con mortalidad observada de cero al año de seguimiento, verificado con controles post operatorios, comunicación telefónica, cuando no se logró establecer comunicación se realizó búsqueda de certificado de defunción en Registro civil online.
Las complicaciones post operatorias observadas fueron Mediastinitis por Staphylococcus epidermidis sensible a Vancomicina 1 paciente, Neumotórax a tensión 1 paciente, Enfisema subcutáneo 1 paciente e Isquemia aguda de extremidad inferior izquierda con resultado de amputación infracondilea 1 paciente.
Conclusiones: Las indicaciones de cirugía presentaron una distribución similar a lo observado en el resto de Chile, predominando la cirugía por cardiopatía coronaria, los factores de riesgo más prevalentes para cardiopatía coronaria fueron HTA, DLP y TA, que se condice con la literatura actual, la tasa de complicaciones post operatorias fue 7.5%, presentando un caso de Mediastinitis que se resolvió sin complicaciones posteriores. La mortalidad observada fue de cero, cifra que se mantiene hasta la fecha.
La UCC permitirá mayor resolución de problemas cardio-quirúrgicos en la Macro-zona norte de Chile, con adecuada resolución de casos y menores tiempos de espera.

TRATAMIENTO ENDOVASCULAR DE LAS VÁRICES GENITALES Y PELVIANAS

Drs. F. Vargas, F. Valdés, R. Mertens, M. Bergoeing, A. Krämer, L.Mariné
Departamento de Cirugía Vascular y Endovascular, Escuela de Medicina, Hospital Clínico Pontificia Universidad Católica de Chile.

Introducción: El síndrome de congestión venosa pelviana puede tener varias manifestaciones clínicas que abarcan desde dolores pelvianos inespecíficos hasta la presencia de várices sintomáticas provenientes del territorio pelviano y ubicadas en la región vulvar que son muy molestas para las pacientes (VVV). Es causa frecuente de recidiva varicosa posterior a cirugía de insuficiencia venosa de extremidades inferiores.
El dolor referido es similar en carácter al producido por las várices de extremidades inferiores (pesadez pelviana exacerbada al estar de pie y de predominio vespertina).
El tratamiento endovascular consiste en la embolización selectiva de los paquetes venosos pelvianos y la posterior resección quirúrgica de las várices vulvares o del muslo.

Objetivo:Evaluar el tratamiento de las VVV mediante embolización selectiva de las venas ováricas y su impacto en la calidad de vida de estas pacientes a largo plazo.
Material y Método: Se revisaron las fichas clínicas y seguimiento de las pacientes intervenidas desde septiembre de 2007 hasta junio de 2013 en nuestro servicio.
Resultados: Desde junio de 2013 tratamos 5 pacientes con VVV. El promedio de edad al momento de consulta fue de 40,6 Años. Todas ellas habían tenido al menos 3 embarazos (rango 3 a 8). El estudio preoperatorio incluyó ecografía dúplex venosa y angiotac de abdomen y pelvis en fase venosa en dos casos. El tratamiento consistió en la embolización selectiva de una o más venas ováricas con coils a través de la vena yugular interna (4) o vena cefálica (1).
El éxito técnico fue 100%. No se registraron complicaciones postoperatorias. Una paciente acusó dolor tipo pesadez en la región pelviana por 5 días luego de la embolización que luego cedió completamente y en forma espontánea. El seguimiento (100%) se realizó por vía telefónica entre 1 y 60 meses de postoperatorio (promedio: 18 meses). No han presentado recidiva varicosa vulvar ni han presentado síntomas sugerentes de insuficiencia venosa pelviana. Una de las pacientes ha tenido embarazo sin recurrencia
Conclusión: La embolización de venas ováricas es un procedimiento seguro que permite el tratamiento de la insuficiencia venosa pelviana y de las várices vulvares logrando excelentes resultados a largo plazo.

ANEURISMAS DE ARTERIA POPLÍTEA, REVISIÓN DE LA EXPERIENCIA DEL HCUCH DE LOS ÚLTIMOS 6 AÑOS

Dr. G. Figueroa[1]; Dr. M. Pereira[1]; Dr. A. Campos[1]; Dr. J.P. Moreno[1]; N. Rivera[2]; M. Moraga[2].
[1] Hospital Clínico Universidad de Chile (HCUCH), Servicio de Cirugía Vascular y Endovascular.
[2] Alumna Medicina, Facultad Medicina U. de Chile.

Introducción: Los aneurismas de la poplítea (AAP), son una patología rara, que afecta al 0.1% de la población, representando el 70% de los aneurismas periféricos y siendo bilaterales en más de la mitad de los casos. Si bien suelen ser asintomáticos, hasta un 40% debuta con síntomas de isquemia crónica en la extremidad, siendo la ruptura una presentación rara internacionalmente. Las indicaciones quirúrgicas del AAP corresponden a la presencia de síntomas o a un diámetro mayor a 2 cm, siendo la exclusión aneurismática más revascularización con vena safena el manejo de elección, aunque en tratamiento endovascular representa una alternativa válida de manejo, sobre todo en pacientes muy deteriorados. En este trabajo revisaremos los antecedentes, cuadro clínico, manejo y evolución de los AAP que se resolvieron en el HCUCH, en los últimos 6 años.
Materiales y métodos:
Revisión sistemática de las fichas clínicas y respaldos informáticos de los pacientes operados de AAP entre Enero del 2008 y Junio del 2013, en el HCUCH.
Resultados: Se operaron 7 pacientes de AAP, uno de ellos bilateralmente, todos varones, con edad promedio de 71±18.9 años. 57% con antecedentes de hipertensión arterial (HTA) y tabaquismo, 43% con AAP bilateral y 14% con antecedentes de aneurisma aorta abdominal. El diámetro promedio del AAP fue 4.9±1.2 cm a la medición ecográfica. El 62% de los pacientes consultó por isquemia aguda (69±57,7 horas de evolución). Se realizaron 7 (87.5%%) bypass femoropopliteo con vena safena invertida más exclusión de AAP, con una duración de 2h 48 minutos promedio y 1 (12.5%) amputación supracondílea primaria en una isquemia aguda (Clasificación Clínica III). La estadía promedio fue 10.3±8 días. La mortalidad fue de 12.5% (93 años, shock séptico severo foco cutáneo) y los pacientes siguen en control, con bypass permeable.
Conclusión:
El AAP es una patología poco frecuente en nuestro centro, que afecta principalmente a varones con HTA y tabaquismo, en la séptima década de la vida. La mayoría de los pacientes consulta en servicio de urgencia con isquemia aguda, en forma tardía. El tratamiento quirúrgico con bypass y exclusión aneurismática es el más realizado, presentando una breve estadía postoperatoria, baja mortalidad y buena permeabilidad en los controles.

EXPERIENCIA EN EL USO DE FILTROS DE VENA CAVA INFERIOR PERMANENTES EN EL COMPLEJO HOSPITALARIO SAN JOSÉ.

Drs. C. González[1], E. Rivera[1], E. Canese[1], D. Castellón[1], J. Calderón[2], F. Castillo[2], G. Pumarino[2], G. Silva[2], S. Peñaloza[2], A. Reyes[2].
1. Residentes de Cirugía Complejo Hospitalario San José.
2. Equipo de Cirugía Vascular Complejo Hospitalario San José.

Introducción: La enfermedad tromboembólica venosa es causa significativa de morbimortalidad. La asociación entre tromboembolismo pulmonar (TEP) y paciente hospitalizado se ha revelado desde hace varios años con estudios de autopsia, estimando una incidencia de 1% en los pacientes hospitalizados, de los cuales 9% son fatales.
Si bien el tratamiento de elección en estos pacientes es la terapia anticoagulante, hay un grupo que no se puede anticoagular, por lo que en ellos está indicado la instalación de filtro de vena cava inferior (FVCI) como prevención del TEP.
El objetivo de este estudio es describir la experiencia del equipo de cirugía vascular del Hospital san José en la instalación de FVCI.
Pacientes y métodos: Estudio descriptivo y retrospectivo en el cual se revisaron las fichas clínicas de 34 pacientes a quienes se les instalo FVCI permanente, desde octubre del 2005 hasta abril del 2011. Se revisaron principalmente índice de comorbilidad, indicaciones de instalación de FVCI y resultados. Análisis estadístico en SPSS 21.

Resultados: La distribución fue igual tanto en hombres como mujeres (50% cada uno). La edad promedio fue de 62 ±17,3 años. La media del índice de comorbilidad (índice de Carlson) fue 4 ± 2,4. Las indicaciones para FVCI fueron: 70% por contraindicación de terapia anticoagulante, dentro de las cuales las cirugías ocuparon un 38,2% (Cirugía digestiva 11,8%, Urológica 5,9%, traumatológica 5,9%, neuroquirurgica 5,9%, ginecológicas 5,9%) y el otro 61,2% asociado a enfermedades neoplasicas y de otra índole. El 23.5% por fracaso en el tratamiento anticoagulante (TAC) y el 5,9 % por complicaciones de TAC (2,9% metrorragia y 2,9% HDA). El 85,3% de los filtros se instalaron por vía yugular anterior derecha, el 11,8% vía femoral izquierda y 2,9% vía femoral derecha. Entre las complicaciones del procedimiento hubo un 26,5% de complicaciones: 14% de hematomas (2 cervicales y 3 femorales, todos resueltos con compresión local), 8,8% neumotórax y 2,9% migración de filtro de vena cava hacia la aurícula derecha, la que se resolvió mediante atriotomía.
Conclusiones: La instalación de FVCI permanente a demostrado ser un procedimiento de bajo riesgo, con pocas complicaciones y una buena alternativa para la profilaxis de embolia pulmonar cuando la terapia anticoagulante está contraindicada. Palabras Claves: Filtro de vena cava, tromboembolismo, anticoagulación.

REPARACIÓN ENDOVASCULAR DEL ANEURISMA DE AORTA ABDOMINAL EN EL HOSPITAL BARROS LUCO TRUDEAU

Drs. J Vergara, J Farias, M Raffo, F Acuña, G Seguel, L Villarroel, L Barra, P Pérez, A Fuentes.
Equipo de Cirugía Vascular y Endovascular HBLT
Universidad de Chile

El paradigma del tratamiento del aneurisma de aorta abdominal (AAA) ha sufrido cambios en los últimos años, ya que el desarrollo de la cirugía endovascular ha situado a la reparación endovascular del AAA (EVAR) como una alternativa de primera línea en la resolución de esta patología. De esta forma el Equipo de Cirugía Vascular del Hospital Barros Luco Trudeau (HBLT) inició el año 2008 su experiencia en EVAR. Desde esa fecha hasta junio del 2013 se han realizado 29 EVAR. Veintiseis corresponden a pacientes de sexo masculino. El promedio de edad fue de 72,15 años (56 a 92). La indicación de cirugía fue aneurisma de aorta abdominal en todos los pacientes, existiendo compromiso ilíaco también en todos. Las comorbilidades más frecuentes fueron Hipertensión Arterial, en todo el grupo, y tabaquismo en 26 pacientes . Dos pacientes presentaban un AAA roto al momento del diagnóstico y sólo uno era portador de aneurisma yuxtarenal. En 26 pacientes se realizó reparación aortobilíaca, y sólo en 3 aortounilíaca más by pass femoro femoral; uno de los pacientes requerió además de una reparación con un graft paralelo a la renal derecha para contar con un buen anclaje. Se obtuvo éxito técnico en todos. El promedio de estadía UCI fue de 1,81 días, y de 8,27 días para el alta post cirugía. Uno de los pacientes presentó un infarto agudo al miocardio en el primer día post operatorio, con evolución favorable. Se registraron 5 casos de síndrome post implante, que requirieron prolongar la hospitalización, uno de ellos por 20 días. En el seguimiento se han detectado 6 endoleaks, tres de ellos tipo II que se resolvieron de manera espontánea, un endoleak tipo Ic que fue resuelto con la instalación de un oclusor ilíaco, otro Ia resuelto con un cuff aórtico y otro tipo III que requirió de una nueva extensión ilíaca. Un paciente presentó una oclusión de rama, 50 días post EVAR, con un control imagenológico sin complicaciones a los 30 días; se resolvió con by pass femoro femoral. Tres pacientes han fallecido, uno por IAM, el segundo por ACV y otro por neumonía sin relación al procedimiento. Como grupo creemos que el tratamiento del AAA con EVAR es de elección cuando existen las condiciones anatómicas para llevarlo a cabo, y que los resultados obtenidos por nuestro grupo son similares a los publicados.

EXPERIENCIA ACUMULADA EN 4 AÑOS EN TRAUMA VASCULAR; HOSPITAL PADRE HURTADO

Drs. C. Hevia S, V. Salvador, G. Cassorla, C. Vallejos, H. Rojas.
Servicio de Cirugía Hospital Padre Alberto Hurtado; Facultad de Medicina Clínica Alemana-Universidad del Desarrollo

Introducción: El Hospital Padre Hurtado (HPH) atiende las comunas de San Ramón, La Pintana y La Granja. Una porción considerable de las consultas y cirugías de Urgencia, son debido a trauma por arma blanca (AB) y de fuego (AF). Por este motivo, nuestro hospital reporta altas tasas de trauma vascular.
Objetivo:Describir el perfil del paciente que consulta por trauma vascular en el HPH y su manejo quirúrgico desde los inicios del SU.
Materiales y métodos: Estudio descriptivo de pacientes con trauma vascular operados en el HPH desde Mayo 2009-2013. Se revisaron: antecedentes demográficos, clínicos, y quirúrgicos; etiología, localización de la lesión, tipo de reparación, lesiones concomitantes y morbimortalidad.
Resultados: Durante estos 4 años se han operado 100 pacientes con lesiones vasculares (93 hombres, 7 mujeres), con una mediana de edad de 25 años. Mecanismo: AF 58%, AB 37% y trauma cerrado (TC) 5%. Localización: extremidades inferiores (EEII) 44, extremidades superiores (EESS) 20; toraco-abdominales 29 (20 abdominales y 9 torácicas) y 7 lesiones cervicales.
Lesiones identificadas: 47 arteriales, 20 venosas, y 33 pacientes con lesiones mixtas.
Lesiones arteriales tratadas (80): 26 reparaciones primarias, 30 bypass (13 con vena, 17 PTFE), 16 ligaduras, 1 amputación, 2 casos endovascular, 1 puente transitorio (una vez estabilizado se realizo bypass con PTFE), 4 fallecieron en pabellón .

Lesiones venosas tratadas (53): 39 fueron ligadas (1 paciente luego de estabilizado se realizo trombectomía y reparación primaria), 11 reparaciones primarias, 2 bypass con interposición de safena, una muerte en pabellón.
Morbilidad: 4 pacientes con lesiones en EEII fueron amputados; 2 por AF y dos por TC. 5 pacientes requirieron re-exploración por compromiso perfusión distal; todos con lesiones de EEII. (Solo uno requirió amputación).
La mortalidad durante las primeras 24 horas fue de 11%, 5 pacientes fallecieron en pabellón todo por lesiones AF (3 abdominales, 1 torácica 1 toraco-abdominal). 6 pacientes fallecieron en el post operatorio inmediato: 4 lesiones por AF (1 EEII, 1 cervical, 2 torácicas), 2 traumas contuso de alta energía (1 EEII, 1 abdominal).
El seguimiento al día 31 mayo 2013 evidencio la muerte de 1 paciente por nuevo trauma AF.
Discusión: Nuestra serie al igual que lo tradicionalmente descrito en trauma esta compuesta en gran mayoría por hombres jóvenes. (93% hombres con una mediana de edad de 25 años). Sin embargo cabe destacar la alta incidencia del trauma vascular por AF y AB lo que resulta inusual en población civil.

TEVAR EN EL HOSPITAL BARROS LUCO TRUDEAU

Drs. J. Vergara, J. Farias, M. Raffo, F. Acuña, G. Seguel, L. Villarroel, L. Barra, P. Pérez, A. Fuentes.
Equipo de Cirugía Vascular y Endovascular HBLT
Universidad de Chile

La reparación endovascular de las enfermedades de la aorta torácica (TEVAR) ha demostrado ser la alternativa de elección por sobre la reparación quirúrgica vía abierta, debido a que la primera ha demostrado claramente beneficios ineludibles en términos de la morbimortalidad del procedimiento. Por lo anterior, el Equipo de Cirugía Vascular y Endovascular del Hospital Barros Luco Trudeau inicia su experiencia en TEVAR el año 2009. Desde ese año a la fecha se han realizado 13 TEVAR. Sólo 2 eran pacientes de sexo femenino. El promedio de edad de los fue de 56,8 años. Las indicaciones de cirugía fueron: aneurisma de aorta torácica en 5 pacientes, de los cuales 2 eran toracoabdominales y otro se encontraba roto al momento del diagnóstico; 3 transecciones aórticas, 2 pacientes con úlcera aórtica complicada y 3 pacientes con disección aórtica tipo B. Las comorbilidades más frecuentes fueron la HTA y el tabaquismo, a excepción de los pacientes con transección aórtica. La instalación de endoprótesis estuvo asociada a: debranching de troncos supraaórticos en un paciente con disección aórtica, debranching de vasos viscerales y el uso de una endoprótesis fenestrada en pacientes con aneurismas toracoabdominales. Se obtuvo éxito técnico en todos los procedimientos. No hubo mortalidad operatoria en la serie. Tampoco hubo complicaciones asociadas al TEVAR, si las hubo por procedimiento asociado, un hematoma cervical post by pass carótido carotídeo que requirió reexploración y drenaje del hematoma. La estadía promedio en la UCI fue de 3,83 días y de 11,3 días para el alta post procedimiento quirúrgico. En el seguimiento se ha detectado sólo un endoleak tipo Ia de escasa cuantía, que no fue visto en el control angiográfico, previo a su resolución. Hasta la fecha no se ha encontrado mortalidad en esta serie. La realización de TEVAR es segura y fiable en nuestro hospital, siendo claramente beneficioso y de baja morbimortalidad, como se describe en otras series. Creemos que el número de procedimientos aumentará significativamente en los próximos años, a expensas principalmente de los pacientes con disección aórtica.

EXPERIENCIA EN BYPASS EXTRA-ANATOMICO.
INDICACIONES Y DERIVACIONES EXTRA-ANATÓMICAS MAS FRECUENTES.

Drs. J. Matute V.; A. Reyes; J. Barros; D. Cambiazo; E. Alcívar.
Hospital San José - Departamento de Cirugía Vascular

Introducción: La derivación extra-anatómica, aplicada a los pacientes que presentaban complicaciones después de la reconstrucción aortoiliaca; Enfermedad Aorto-Oclusiva (EAO), o reparación de algún segmento de la aorta desde su nacimiento hasta su división inferior, sea ésta iatrogénica o de cualquier otra causa (1) (3). El término de Bypass extra-anatómico, se refiere a cualquier tipo de injerto o derivación, autóloga o de otro tipo, que se coloca en un sitio diferente a la del segmento arterial que está siendo desviado (2). Encontrándose resultados favorecedores comparados a su compleja indicación, con una tasa de revascularización a 5 años mayor del 65%, de infección mayor al 15% según algunos autores, con una tasa de mortalidad quirúrgica del 10 a 25% , una tasa de amputación del 15 a 20%.(4) (5).
Objetivos: Queremos mostrar nuestra realidad con casos en los que se sometieron a una derivación extra-anatómica, cuales fueron sus razones y, en quienes fueron mas frecuentes, según género y edad.
Metodología:
Presentamos una revisión retrógrada de los Bypass realizados en el Hospital San José, Unidad de Cirugía Vascular, de los que se seleccionaron según código y nombre a los Bypass extra-anatómicos, entre enero del 2009 hasta junio del 2013. Tomando en cuenta su indicación de ingreso, género, edad y tipo de derivación por cada caso.
Resultados: Se obtiene un total de 156 bypass (entre anatómicos y extra-anatómicos); de los cuales 50 fueron de tipo no anatómicos (por definición incluidos los femoro-tibiales). De éstos, netamente extra-anatómicos fueron 19: axilo-uni femoral o bifemoral= 8 (33,3%) ; femoro-femoral D-I o I-D= 7 (27,78%); femoro-peroneo= 1 (5,56%); femoro-pedio= 1; (5,56%), carotídeo-humeral= 1(5,56%); iliaco-popliteo 1(5,56%); femoro-tibial= 29 (58%). Dentro de las patologías más frecuentes: 37 EAO

críticas (74%), 3 aneurismas complicados (95), 7 heridas traumáticas (14%); 1 necrosis distal (2%), Sd. Compartamental 1 (2%).
El genero mas afectado es el masculino con 41 casos (82%) , y mujeres con 9 casos (18%).
Teniendo rangos de edad entre los 19 a 86 años, y la edad promedio con mas frecuencia de intervención fue de 65 a 71 años 44,5% (24 casos).
Conclusiones: Con los resultados obtenidos nos damos cuenta, que no hay diferencia significativa en comparación con otros estudios para las indicaciones, sin embargo, creemos que sería importante ampliar estudios relacionados al tema ya que su uso como salvataje a una injuria, sobreinfección de prótesis o traumas mayores no tienen otra opción que una derivación extra-anatómica.

EVAR EN EL SERVICIO DE CIRUGÍA DEL HOSPITAL SAN JOSÉ. EXPERIENCIA DE 1 AÑO

Drs. JP. Barros[2] , O. Fuentes[2], D. Cambiazo[2], A. Reyes[1], JP. Fuenzalida[1], JL. Calderón[1], F. Castillo[1]
[1] Cirujano Vascular Hospital San José,
[2] Residente Cirugía Hospital San José.

Introducción: Las técnicas endovasculares son una herramienta muy útil para el diagnóstico y tratamiento en las diferentes patologías vasculares periféricas y de la Aorta Torácica y Abdominal. El primer reporte de reparación endovascular aórtica (EVAR) fue en el año 1991 (Parodi and cols) y ha sido ampliamente aceptado y utilizado a nivel mundial, debido a que presenta menor morbi mortalidad temprana respecto a la Reparación Quirúrgica Abierta en pacientes con Aneurismas Aórticos con anatomía favorable.
El objetivo de este trabajo es dar a conocer la experiencia de EVAR realizado en la Unidad de Hemodinamia del Hospital San José en el transcurso, comprendido entre los años 2012 y 2013, periodo en el cual se comienza a implementar dicha técnica como una opción válida para el manejo de pacientes con patología aneurismática de aorta abdominal.
Materiales y Métodos: El presente estudio es una serie de casos de pacientes que han recibido terapia endovascular por patología aórtica abdominal en el Servicio de Cirugía del Hospital San José durante el período comprendido entre agosto de 2012 y mayo del 2013. Se incluyeron todos los pacientes que recibieron tratamiento tipo EVAR endicho período. La información fue recolectada a través de la base de datos de la unidad de hemodinamia del Hospital San José. Todos los procedimientos se realizaron con el equipo de angiografía de Siemens® Artis SeeCeiling y se utilizó Visipaque y Omnipaque como medios de contraste.
Resultado: Durante el período analizado se realizaron en total 6 EVAR, de los cuales 4 se realizaron a pacientes masculinos con rango etario que fluctuaba entre los 58 y 77 años de edad. Y solo dos intervenciones tipo EVAR se realizaron en pacientes de género femenino con edades de 58 y 85 años. Los out come de esta intervención mostraron 0% mortalidad operatoria y resultados favorables a corto plazo.
Conclusión: El realizar EVAR en un hospital público de gran demanda asistencial como el Hospital San José es un gran avance y un beneficio directo para los usuarios del área norte de Santiago. Los resultados a largo plazo se analizarán localmente en un estudio posterior.

¿ES POSIBLE MEJORAR EL RECUENTO GANGLIONAR REALIZANDO UNA COSECHA DE LOS GANGLIOS EN LA PIEZA QUIRÚRGICA FRESCA?. RESULTADOS PRELIMINARES.

Drs. C. Gallardo, C. Suazo, A. Barrera, J.A. Riquelme, F. Illanes, C. Melo, G. Bannura.
Servicio y Departamento de Cirugía. Hospital Clínico San Borja Arriarán. Campus Centro, Facultad de Medicina, Universidad de Chile.

Introducción: El compromiso ganglionar es el principal factor pronóstico en los pacientes sometidos a cirugía radical por cáncer colorrectal. El análisis de los ganglios linfáticos regionales es el factor más importante para la toma de decisiones terapéuticas. La cosecha de una mayor cantidad de ganglios en la pieza quirúrgica, asegura una etapificación de mayor precisión.
Objetivo: Aumentar el recuento ganglionar mediante la cosecha de ganglios en la pieza quirúrgica fresca.
Material y Método: Estudio prospectivo de pacientes con cáncer de colon derecho, sometidos a una colectomía derecha laparoscópica con intención curativa, desde agosto de 2012 hasta marzo de 2013. Se realizó una cosecha ganglionar en la pieza quirúrgica fresca mediante la técnica manual estándar (identificación visual o mediante palpación para su posterior disección e individualización) por un cirujano.
Se registró y comparó el número de ganglios encontrados en la pieza fresca con el número obtenido por el patólogo en la pieza fijada. Éstos resultados se compararon con un grupo control cruzado por edad, género y tipo de cirugía de la serie histórica de colectomías derechas por cáncer.
Resultados: Se incluyeron en el estudio 17 pacientes, 59% mujeres, de edad promedio 72 años. 12%; 41% y 47% en estadío I, II, III; respectivamente. El promedio de ganglios encontrados en la pieza fresca correspondió a 19.2 (intervalo 6-43). El promedio de ganglios informados por el patólogo, en la pieza fijada, fue de 22 .5 (intervalo 8-47).
Se realizó una comparación con la serie global de pacientes con cáncer de colon derecho sometidos a colectomía derecha con intención curativa, 59% mujeres; 64% de éstos, en estadío II y 36% en estadío III. El promedio de ganglios informados por patólogo en este grupo fue 14.5 (intervalos 6-28). El promedio de ganglios encontrados en la pieza quirúrgica fresca fue similar al promedio de ganglios informados por el patólogo en la pieza fijada (19.2 vs 22.5).
A su vez, se observa que el promedio de ganglios obtenidos en la pieza fresca fue mayor que el promedio de ganglios informados por el patólogo en el grupo control (19.2 vs 14.5).
Conclusión: Si bien éstos son resultados preliminares de una serie pequeña, la cosecha de ganglios en la pieza quirúrgica fresca podría contribuir a aumentar el recuento ganglionar final.

OPERACIÓN DE BASCOM PARA EL TRATAMIENTO DE LA ENFERMEDAD PILONIDAL SACROCCIGEA ABSCEDADA

Drs. Alejandro Barrera E., Cristian Gallardo V., Juan Riquelme, Cristóbal Suazo L., Guillermo Bannura C., Felipe Illanes F.,
Servicio y Departamento de Cirugía, Hospital Clínico San Borja Arriarán, Campus Centro, Facultad de Medicina, Universidad de Chile.

Introducción: La enfermedad pilonidal sacrococcigea (EPSC) tiene diferentes manifestaciones clínicas. Una de estas es el absceso. Existen múltiples alternativas de manejo, desde las no quirúrgicas, hasta las resecciones con cierre de la zona cruenta o no.
Objetivos: Describir una técnica sencilla de manejo del absceso pilonidal sacrococcigeo y sus resultados inmediatos y a largo plazo.
Material y Método: Desde el año 2001 se lleva un registro prospectivo de los pacientes operados en forma electiva por EPSC. Los pacientes con absceso o supuración evidente al momento de la cirugía eran drenados o su tratamiento era diferido. Desde el año 2007 los pacientes que al momento de la cirugía electiva presentaban un absceso fueron operados con la técnica de Bascom.
Resultados: La serie corresponde a 8 pacientes, 6 de género masculino. Todos los pacientes presentaban un IMC sobre 30. Ninguno fue catalogado como hirsuto por el cirujano tratante. El periodo sintomático promedio fue de 12 meses (3-24) y todos los pacientes presentaban episodios previos de absceso. La cirugía se realizó con anestesia regional y en forma ambulatoria en todos los casos. 6 pacientes curaron su enfermedad en un promedio de 2 semanas y no han presentado recidiva hasta el momento con seguimiento entre 5 años y 6 meses. Los dos pacientes restantes presentaron supuración permanente por el drenaje lateral, por lo que se consideró que su enfermedad fue persistente. Fueron reintervenidos, uno con un colgajo de Limberg y el segundo con una cirugía de Karydakis con buenos resultados.
Conclusión: La operación de Bascom es una alternativa sencilla para el tratamiento del absceso pilonidal. El tiempo de convalecencia y sus tasas de curación hacen que sea preferible al drenaje simple y a la marsupialización.

TRATAMIENTO QUIRURGICO DE LA COLITIS GRAVE POR CLOSTRIDIUM DIFFICCILE

Drs. Alejandro Barrera E., Cristian Gallardo V., Cristóbal Suazo L., Guillermo Bannura C., Felipe Illanes F., Macarena Fernández, Antonella Sanguineti
Servicio y Departamento de Cirugía, Hospital Clínico San Borja Arriarán, Campus Centro, Facultad de Medicina, Universidad de Chile.

Introducción: La infección por Clostridium Dificcille (CD) constituye una de las más frecuente de las infecciones asociadas a la atención de salud (IAAS) en la actualidad. En algunos casos su curso es grave y puede llegar a necesitar de tratamiento quirúrgico para su resolución.
Objetivos: Mostrar los resultados de la serie tratada por nuestro grupo, determinar los factores de riesgo de cirugía y mortalidad.
Material y Método: Serie retrospectiva descriptiva de los pacientes operados por colitis grave por CD desde el año 2010 al 2013.
Resultados: La serie corresponde a 5 pacientes en los que se demostró en el pre operatorio o por la biopsia la presencia de una colitis grave por CD. Los 5 pacientes presentaban co morbilidades importantes o habían sido sometidos a procedimientos quirúrgicos mayores previo a la infección. Al momento de la cirugía todos presentaban un recuento de leucocitos sobre 15000 y tenían evidencia clínica o radiológica de colitis. Cuatro pacientes se encontraban recibiendo tratamiento específico para la infección por CD sin resultado. La cirugía efectuada fue una colectomía total con ileostomía y cierre del muñón rectal en todos los casos. La morbilidad mayor se encuentra en 4 casos con prolongación de la estada hospitalaria por sobre los 20 días, llegando al máximo de 95 días. La mortalidad quirúrgica es de dos casos, uno por sepsis refractaria al tratamiento y un segundo caso por limitación del esfuerzo terapéutico por una recidiva de neoplasia ginecológica diagnosticada en el intra operatorio. Dos pacientes ya fueron reconstituidos, uno de ellos presentó una segunda infección por CD en el pos operatorio, tratada exitosamente con vancomicina oral. El paciente restante no se ha reconstituido por co morbilidades graves.
Conclusión: La colitis es una complicación grave de la infección por CD. Los factores de riesgo de cirugía reconocidos por la literatura se encuentra presentes en la mayoría de nuestros pacientes y la cirugía tiene un rol importante en los pacientes en que la colitis no responde al tratamiento medico. La cirugía más aceptada continúa siendo la colectomía total sin anastomosis, aunque se exploran otras alternativas menos invasivas. La mortalidad quirúrgica continúa alta, pese a los adelantos en la terapia intensiva y en los cuidados de estos pacientes, por lo que el control de las IAAS es fundamental en su prevención.

TRATAMIENTO DEL VÓLVULO ITERATIVO DE COLON SIGMOIDES

Drs. Cristóbal Suazo L, Cristian Gallardo V., Alejandro Barrera E., Juan Riquelme, Felipe Illanes F., Carlos Melo, Guillermo Bannura C.,
Servicio y Departamento de Cirugía, Hospital Clínico San Borja Arriarán, Campus Centro, Facultad de Medicina, Universidad de Chile.

Introducción: Una de las formas de presentación clínica del megacolon del adulto es el vólvulo iterativo de sigmoides, más frecuente en los de causa idiopática. Cuando no se asocia a constipación crónica se puede optar por una resección anterior como tratamiento definitivo. Un tratamiento más conservador puede ser la resección segmentaria del colon redundante que evita la torsión sobre el eje de rotación.
Objetivos: Describir los resultados de la técnica de resección del colon redundante para el tratamiento del vólvulo iterativo de colon sigmoides en un grupo seleccionado de pacientes.
Material y Método: Se analizaron todos los pacientes intervenidos por megacolon entre enero 2008 y diciembre 2012. Se analizaron en forma retrospectiva los datos registrados en la base de datos de cirugía colorrectal. El seguimiento se completó con entrevista telefónica o control en policlínico. En los pacientes fallecidos se utilizó el último registro disponible en la ficha clínica o bien la información aportada por familiares en el contacto telefónico.
Resultados: En el período mencionado se intervinieron 14 pacientes por megacolon. En 8 la manifestación única fue vólvulo iterativo. Genero masculino 7 (87%%). Mediana de edad 71 años (extremos 28-83 años). Idiopáticos 6 (75%). Longitud promedio pieza fijada resecada 32 cms. (intervalo 15-45 cms.). Morbilidad quirúrgica 1 paciente (12,5%) que requirió reintervención por dehiscencia de la anastomosis. No hubo mortalidad quirúrgica. Promedio de hospitalización 10,8 días (intervalo 4-32) . Seguimiento promedio de 35 meses. No hubo recidiva en la serie.
Conclusión: La resección segmentaria de colon por laparotomía transversa bajo anestesia regional, es una alternativa para el tratamiento del vólvulo iterativo del colon sigmoides, con una tasa de morbilidad global alta, pero de manejo conservador. La falla de la anastomosis no es superior a la de las otras técnicas quirúrgicas descritas para esta patología.

CECOSTOMÍA AMPLIA: UNA ALTERNATIVA DE PROTECCION DE UNA ANASTOMOSIS COLORRECTAL BAJA EN CANCER DE RECTO

Drs. Guillermo Bannura, Alejandro Barrera; Carlos Melo, Felipe Illanes, Christián Gallardo, Cristóbal Suazo.
Servicio y Departamento de Cirugía. Hospital Clínico San Borja Arriarán. Campus Centro, Facultad de Medicina. Universidad de Chile

Antecedentes: La ileostomía en asa (IA) se utiliza en forma habitual como protección de una

anastomosis colorrectal baja, técnica que se asocia a una morbilidad no despreciable. El objetivo de este estudio es evaluar los resultados de una técnica alternativa con los mismos fines de protección denominada cecostomía amplia (CA). Pacientes y método: Se describe en detalle la técnica de la CA, que se aplica en 12 pacientes consecutivos sometidos a una resección radical por cáncer de recto bajo, la mayoría luego de neoadyuvancia. Se compara esta serie con una serie similar de pacientes en los cuales se utilizó como protección una IA. Resultados: Se realizaron 4 RAB y 8 RAUB en el grupo CA (11 por vía laparoscópica) y 8 RAB y 4 RAUB (4 por laparoscopía). El tiempo de ejecución promedio de la CA fue 15 min versus 25 min de la IA. La única diferencia estadísticamente significativa fue el tiempo de hospitalización a favor de la cecostomía ($p<0.001$), lo que se explica por la disfunción ileostómica en 4 pacientes sometidos a una IA. El grado de desfuncionalización fue completo en 11 pacientes con una CA. Se efectuó el cierre de la ostomía en 14 pacientes (7 en cada grupo) con un tiempo de hospitalización promedio de 3,5 días (extremos 2-5) para el grupo CA y 5,3 días (extremos 4-8) para el grupo IA ($p< 0.05$). Conclusión: la CA se aprecia como una alternativa válida como método de protección de una anastomosis colorrectal en pacientes intervenidos por un cáncer de recto bajo, con algunas ventajas sobre la IA por la facilidad en la ejecución y en el cierre y probablemente una reducción de la morbilidad específica. Se requiere un estudio aleatorio con un número mayor de pacientes para confirmar estos resultados. Palabras clave: ostomía de protección; cecostomía; cáncer de recto bajo.

ILEOSTOMÍA EN EL PACIENTE AÑOSO ¿EXISTEN MÁS COMPLICACIONES?

Drs. J. Irarrazaval, E. Troncoso, C. Solari, C. Ugarte, R. Troncoso, M. Fernández, A. Larach, L. Andrade, L. Espíndola
Servicio de Cirugía. Hospital Militar de Santiago. Universidad de los Andes.

Introducción: Las ileostomías son creadas para prevenir que el contenido intestinal llegue a un segmento distal de intestino, para prevenir o tratar una filtración. La realización de una ileostomía no está exenta de morbilidad. Las complicaciones más frecuentes son la deshidratación, insuficiencia renal aguda, obstrucción intestinal, isquemia, hernia paraostomal, hernia incisional, entre otras. La población añosa, que es más frágil, puede tener una mayor incidencia de estas complicaciones. Objetivos: Comparar las complicaciones derivadas de las ileostomías entre la población mayor y menor de 70 años.
Materiales y Métodos: Se diseñó un estudio retrospectivo descriptivo. Para ello se revisaron las fichas clínicas de todos los pacientes que fueron operados en el servicio de cirugía del Hospital Militar de Santiago entre enero de 2009 y mayo de 2013. Los datos fueron tabulados y analizados con Stata 12.0. Resultados: Un total de 52 pacientes tuvieron una ileostomía en el tiempo analizado. El grupo de pacientes sobre 70 años tuvo un 73% de comorbilidades importantes, mientras que el grupo menor de 70 años tuvo un 30%. El tipo de patología y el grado de urgencia por la que se realizó la ileostomía, así como el estado nutricional fue comparable. El 33% de los pacientes mayores de 70 años presentaron deshidratación clínica relevante asociado a insfuciencia renal aguda en contraste con los menores de 70 años, presentado sólo en el 16%. Esta diferencia fue estadísticamente significativa con un p value <0,05. Además El 40% de los pacientes mayores de 70 años tuvieron que reingresar por alguna complicación asociada a la ileostomía a diferencia del 20% en el grupo menor de 70 años. Discusión: Las ileostomías no carecen de morbilidad. La complicación más frecuente y la principal causa de reingreso fue la deshidratación clínica asociada a insuficiencia renal aguda. Esto es más notorio en pacientes añosos, pues son más frágiles y presentan más comorbilidades. Para evitar estas complicaciones es importante el manejo adecuado de la ileostomía, poniendo hincapié en la hidratación ambulatoria en pacientes añosos y cierre precoz.

PREDICTORES PARA EL MANEJO DE LA FILTRACIÓN ANASTOMÓTICA EN CIRUGÍA COLOPROCTOLÓGICA. EXPERIENCIA DE LOS ÚLTIMOS 5 AÑOS EN EL HOSPITAL MILITAR DE SANTIAGO

Drs. E. Troncoso, J. Irarrazaval, I. Villablanca, F. Wuth, C. Solari, R. Troncoso, M. Fernández, L. Andrade, A. Larach, L. Espíndola
Servicio de Cirugía. Hospital Militar de Santiago. Universidad de los Andes.

Introducción: La filtración de una anastomosis tras una hemicolectomía o resección anterior es una de las complicaciones más temida. La incidencia reportada de filtración varía considerablemente, desde 1.5 % hasta 16%, con cifras de mortalidad reportadas entre 10% a 39%. El manejo de la sepsis asociada puede ser quirúrgico, mínimamente invasivo o médico. Presentamos la experiencia del Hospital Militar de Santiago en el manejo de las filtraciones y los factores más relevantes en la toma de decisión del tratamiento realizado.
Objetivo: Comparar los parámetros clínicos, de laboratorio y al TC (tomografía computada) que influenciaron en la decisión de reoperar versus realizar drenaje percutáneo en pacientes que presentaron una filtración posterior a una cirugía coloproctológica mayor.
Materiales y Métodos: Diseñamos un estudio descriptivo retrospectivo, para ello revisamos las fichas clínicas de todos los pacientes operados en el Hospital Militar de Santiago de una hemicolectomía derecha, izquierda o una resección anterior que presentaron filtración en el postoperatorio. Los datos se tabularon, diferenciando el nivel de la anastomosis, y se analizaron con Stata v12.0.

Resultados: Un total de 56 pacientes fueron diagnosticados con filtración anastomótica por imágenes o por visión directa en el intraoperatorio. Todos los pacientes recibieron terapia antibiótica. Nueve de ellos fueron manejados conservadoramente con drenaje percutáneo bajo TC. La edad promedio en ambos grupos fue de 65 años. Las comorbilidades fueron comparables, así como el estado nutricional. Los pacientes que fueron reoperados se presentaron más frecuentemente con taquicardia sobre 110 x min que los no reoperados, con un p value <0,05. Ningún paciente manejado conservadoramente presentó signos peritoneales. Todos los pacientes reoperados presentaron líquido libre moderado a severo en el TC. Los pacientes manejados conservadoramente presentaron una colección única con un tamaño promedio de 7,8 cm.
Discusión: La cirugía colorectal está asociada a morbilidad y mortalidad apreciable. La filtración anastomótica es una de las complicaciones más graves que pueden presentarse. Una vez demostrada una filtración debe instaurarse precozmente el tratamiento, inicialmente con antibióticos de amplio espectro y reposo intestinal. Los pacientes en los que se demuestra una gran filtración libre intraperitoneal deben ser reexplorados quirúrgicamente. En los pacientes estables, sin sepsis importante y con un absceso único, fácilmente puncionable puede intentarse inicialmente el manejo con drenaje percutáneo con buena respuesta.

RECTOPEXIA VENTRAL CON MALLA EN OBSTRUCCIÓN DEFECATORIA Y PROLAPSO RECTAL. EXPERIENCIA INICIAL.

Drs. M. Fernández, J. Irarrázaval, E. Troncoso, A. Larach, L. Espíndola.
Equipo de Coloproctología, Servicio de Cirugía Hospital Militar de Santiago, Facultad de Medicina Universidad de los Andes.

Introducción: la rectopexia ventral con malla es una técnica de utilización reciente, con buenos resultados funcionales reportados en casos seleccionados de obstrucción defecatoria y en prolapso rectal asociado a constipación y/o incontinencia fecal y escasa morbimortalidad asociada. Objetivo: presentar el reporte de nuestra experiencia inicial en rectopexia ventral con malla en pacientes portadores de obstrucción defecatoria y/o prolapso rectal. Materiales y Método: estudio descriptivo de una serie de casos de pacientes operados con la técnica de rectopexia ventral con malla entre los años 2011 y 2013. Resultados: se operaron 7 pacientes, durante el período descrito, todos de sexo femenino, con edad promedio de 62 años (rango 34-76) e IMC promedio de 27.2 (rango 21-35.4). Seis casos tenían el antecedente de al menos un parto vaginal, con peso máximo promedio del recién nacido de 3.978 gramos (rango 1.200 - 5.900 gramos). El antecedente de cirugía uroginecológica estaba presente en 5 pacientes, de las cuales 4 eran además histerectomizadas. Todas las pacientes fueron evaluadas en el preoperatorio con colonoscopía y defecografía por resonancia nuclear magnética. Seis pacientes presentaban clínica y hallazgos imageneológicos compatibles con obstrucción defecatoria y una paciente presentaba un prolapso rectal completo asociado a incontinencia fecal. La cirugía se realizó abierta en 5 casos y laparoscópica en las 2 pacientes restantes, con una estadía hospitalaria promedio 3.1 días (rango 2-5), sin complicaciones. El seguimiento promedio fue de 68 semanas (rango 9-102). La recurrencia se presentó sólo en un caso de prolapso rectal asociado a constipación. Conclusión: la rectopexia ventral con malla es una alternativa quirúrgica segura y efectiva para el tratamiento de casos seleccionados de obstrucción defecatoria y/o prolapso rectal, con baja morbilidad y recidiva asociada a corto plazo.

RECURRENCIA LOCAL Y SOBREVIDA EN PACIENTES CON DIAGNOSTICO DE CÁNCER DE RECTO ETAPA II-III, TRATADOS CON NEOADYUVANCIA Y/O ADYUVANCIA EN COMPLEJO HOSPITALARIO SAN JOSÉ ENTRE LOS AÑOS 2002 AL 2013

Drs. J.Sendra[1]; L. Verdugo[2]; P. Arratia[3]; R.Díaz [4]; G.Thonet [5].
1. Residente Cirugía 1er año USACH. Complejo Hospitalario San José.
2. Residente Cirugía 3er año USACH. Complejo Hospitalario San José.
3. Residente Cirugía 1er año USACH. Complejo Hospitalario San José.
4. Residente Cirugía 3er año USACH. Complejo Hospitalario San José.
5. Staff Equipo Coloproctología. Jefe Servicio de Cirugía. Complejo Hospitalario San José.

Introducción: Cáncer de recto, considerado entre las cinco causas de muerte por cáncer a nivel mundial. Su localización profunda en la pelvis, produce una dificultad en el acceso y manejo quirúrgico. Poseen mayor riesgo de recurrencia local (hasta 60%) en tratamiento quirúrgico único.
Estudios actuales avalan el manejo con neoadyuvancia y adyuvancia, con el objetivo de disminuir la recurrencia local.
Se realiza estudio retrospectivo, experiencia Complejo Hospitalario San José, en pacientes con diagnóstico de Cáncer de recto etapa II-III, en los cuales, en conjunto con Instituto Nacional del Cáncer se maneja con biterapia o triterapia entre los años 2002 a 2013.
Materiales y Método: Estudio retrospectivo. Se revisan fichas clínicas desde 2002 al 2013 de pacientes con cáncer de recto etapa II-III de Complejo Hospitalario San José, en conjunto con Instituto Nacional del Cáncer. Se solicita, información data de muerte en Registro Civil. Resultados fueron analizados según SPSS.
Resultados: Se analizaron 117 pacientes. El 52 % hombres y el 48% mujeres. Distribución por estadio de enfermedad: 28% Etapa I, 36% II, 33% III y 3%

IV. Sobrevida global a 5 años: 60%. Media de sobrevida: 46 meses. Sobrevida a cinco años: 85% Etapa I, 54% II, 49% III y 0% IV. Media de sobrevida: 57 meses (I), 45 meses (II), 38 meses (III) y 30 meses (IV).
Esquema de tratamiento: Neoadyuvancia + Cirugía; Cirugía + Adyuvancia; Neoadyuvancia + Cirugía + Adyuvancia y sólo Cirugía. Distribución de tratamientos: 38%, 8%, 26% y 28%. Sobrevida global a cinco años según tratamiento: 64%, 33%, 65% y 66%. Media de sobrevida: 48 meses Neoadyuvancia + Cirugía, 38 meses Cirugía + Adyuvancia, 50 meses Neoadyuvancia + Cirugía + Adyuvancia y 40 meses Cirugía.
Discusión: En cáncer de recto etapa II y III para tratamiento curativo se requiere manejo multimodal, consiste en uso de radioterapia y quimioterapia. El objetivo principal es lograr aumento de la sobrevida y disminuir el riego de recurrencia, y conseguir la mínima toxicidad con la terapia utilizada. La radio-quimioterapia neoadyuvante en etapa II-III, ha demostrado disminuir la recurrencia local hasta 80%. Sin embargo, no ha demostrado disminuir la mortalidad global y no está exenta de complicaciones a largo plazo. Respecto a la neoadyuvancia en conjunto con la adyuvancia disminuye tanto la recurrencia local como la diseminación sistémica y pareciera aumentar la sobrevida global.

RESULTADOS DEL TRATAMIENTO DE LA FÍSTULA RESERVORIO VAGINAL

Drs. M.Martínez, C Villalón, A Zúñiga, M Álvarez, P Ibáñez, R Miguieles, ME Molina, G Urrejola, F Bellolio
Departamento de Cirugía Digestiva, Departamento de Gastroenterología, Facultad de Medicina Pontificia Universidad Católica

Introducción: La fístula reservorio vaginal (FRV) es una de las complicaciones más temidas luego de la confección de un reservorio ileoanal, ya que su tratamiento es difícil y el impacto en la calidad de vida de las pacientes es alto. Se presenta en un 4 a 14% de las pacientes y se pueden producir incluso años después de la cirugía. El objetivo de este estudio es presentar una revisión de las pacientes que han presentado una fístula reservorio vaginal, sus características, los tratamientos realizados y sus resultados.
Materiales y método: Revisión retrospectiva de pacientes que han sido evaluadas en nuestro centro con el diagnóstico de FRV luego de un reservorio ileoanal por colitis ulcerosa. Se analizaron las características demográficas de las pacientes, datos de la cirugía inicial y del seguimiento. En relación a la fístula, su caracterización, momento de la aparición, tratamientos efectuados y resultados.
Resultados: La serie está compuesta por 9 pacientes, promedio de edad al momento del reservorio ileal de 28.3 años (rango 21 a 52 años) y no hubo complicaciones precoces en esta cirugía. La FRV se presentó entre los 10 y 180 meses post reservorio, con una mediana de 84 (10-180) meses. En 5 casos se asoció a otras fístulas perianales. En 7 de las 9 pacientes se ha planteado el diagnóstico de enfermedad de Crohn. El tratamiento de la FRV ha incluido manejo inicial médico con antibióticos y observación en casos de mínima sintomatología hasta distintas alternativas quirúrgicas, incluyendo tapón, descenso mucoso, drenaje y sedal, ileostomía y cierre diferido. Cuatro de las pacientes actualmente no utilizan el reservorio, en una porque esta con una ileostomía en asa y las otras tres porque el reservorio fue desmantelado.
Conclusión: La FRV es una complicación que puede ser de difícil manejo. Su presencia puede representar el cambio del diagnóstico a una enfermedad de Crohn. Un número importante de los pacientes fallan a todo tipo de tratamiento y pueden llegar a perder el reservorio.

OPERACIÓN DE HARTMANN EN SIGLO XXI: EXPERIENCIA HOSPITAL CLÍNICO UC

Drs: C. Villalón, G. Urrejola, Int. J. Hartmann, J. Gellona, JP Bachler, F León, R Miguieles, ME Molina, F Bellolio, A Zuñiga
Departamento de Cirugía Digestiva. Facultad de Medicina. Pontificia Universidad Católica de Chile

Introducción: La operación de Hartmann, descrita inicialmente en 1921 en pacientes con patología tumoral obstructiva de sigmoides, ha extendido su indicación a cualquier evento traumático o patológico del colon izquierdo donde se estime riesgoso realizar una anastomosis primaria, evitando así las posibles complicaciones derivadas de ésta.
Clásicamente, este procedimiento se ha asociado a una alta mortalidad y morbilidad y a una baja tasa de reconstitución del tránsito intestinal, reconstituyéndose no más de un tercio de los pacientes.
El objetivo de este trabajo es realizar una descripción actualizada de la Operación de Hartmann en un hospital universitario, exponiendo sus indicaciones, morbimortalidad perioperatoria y tasa de reconstitución de tránsito.
Material y método: Análisis retrospectivo de casos de operación de Hartmann en el Hospital Clínico de la Pontificia Universidad Católica de Chile, entre enero de 2008 y diciembre de 2012.
Se incluyeron todos aquellos pacientes sometidos a resección de colon izquierdo y/o sigmoides de urgencia, en que se realizó colostomía proximal y cierre del muñón distal.
Se consignaron las siguientes variables: edad, género, comorbilidades, clasificación de ASA, indicación de la cirugía, tiempo operatorio, morbilidad post operatoria, tasa de reconstitución del tránsito intestinal, tiempo transcurrido entre ambas cirugías y complicaciones de éstas, mortalidad y seguimiento.
Resultados: Se realizaron 52 operaciones de Hartmann. Veinitiuno en pacientes de género masculino (40,4%). La mediana de edad fue de 70 años (34-80)
La indicación más frecuente fue cáncer colorrectal

(24 pacientes, 46%), seguida de diverticulitis aguda en 11 pacientes (21%) y vólvulo en 6 (11,5%) pacientes.
Diecisiete pacientes (32,6%) tuvieron alguna morbilidad asociada al procedimiento. Cuatro de ellos requirieron una reintervención.
Se produjo mortalidad intrahospitalaria en 2 pacientes.
La cirugía de reconstitución del tránsito intestinal se realizó en 30 pacientes (60%).
Dos pacientes presentaron Infección de herida operatoria como morbilidad asociada a la cirugía de reconstitución del tránsito intestinal, ninguna de las cuales requirió reintervención quirúrgica. No hubo mortalidad asociada a la reconstitución de tránsito.
Conclusión: En nuestro estudio la Operación de Hartmann tuvo como su principal indicación el cáncer colorectal, seguida de la diverticulitis aguda, y más de la mitad de los pacientes operados fueron posteriormente sometidos a una reconstitución de tránsito. Estos datos sugieren que ha habido un cambio en la caracterización y curso de este procedimiento.

ANALISIS DE LA MORBILIDAD ASOCIADA A LAS ILEOSTOMÍAS EN ASA TEMPORALES

Drs. J. Gellona, C. Villalón, M. Martínez, R. Miguieles, G. Urrejola, ME. Molina, JM. Zúñiga, T. Larach, F. Bellolio,A. Zúñiga. EUs. X. Meneses, AM. Rodríguez
Unidad de Coloproctología. Departamento de Cirugía Digestiva. Facultad de Medicina. Pontificia Universidad Católica de Chile.

Introducción: Las principales indicaciones actuales de ileostomía en asa se basan en proteger una anastomosis distal de alto riesgo. Sin embargo, es un procedimiento que no está exento de complicaciones derivadas tanto de su confección, función o cierre. En este contexto, no se conocen datos locales al respecto. El objetivo de este trabajo es describir la morbilidad derivada de las ileostomías en asa de protección en nuestro centro.
Método: Se incluyeron en forma retrospectiva los pacientes a quienes se les practicó una ileostomía en asa desde enero del 2009 hasta junio del 2012. Se registraron datos demográficos, indicaciones y complicaciones derivadas de la confección y cierre de la ostomía. Para el análisis estadístico se utilizó prueba de chi2 o Fisher para variables categóricas y Mann Whitney para variables continuas. Se realizó un análisis multivariado utilizando regresión logística para evaluar predictores de complicación.
Resultados: La serie consta de 82 pacientes, 48 (54,5%) de sexo masculino, con una mediana de edad 58+ 22 años. El 90% de los pacientes eran ASA 1 o 2. La resección anterior de recto fue el procedimiento quirúrgico más frecuente con un 71%. Del total de ileostomías en asa, 26 pacientes (31,6%) tuvieron una o más complicaciones sumando un total de 31 (37,8%) complicaciones. De estas, 13 (42%) fueron dentro de los primeros 30 días. Seis (7,3%) pacientes fueron reoperados por causa directa de la ostomía. Las complicaciones fueron derivadas de la confección de la ileostomía en 21,9% y del cierre en un 15,9%. Un 14,6% de los pacientes fueron rehospitalizados durante el seguimiento por alguna complicación directa de la ileostomía. La complicación más frecuente tanto de la confección como del cierre fue el obstrucción intestinal. En el análisis multivariado, ajustando por edad, sexo, ileostomía de urgencia y cáncer, no hubo factores asociados a complicación. El porcentaje de reconstitución fue de 67,7%.
Conclusión: En este estudio, las ileostomías en asa presentan complicaciones encerca de un tercio de los pacientes, sin poder determinar factores asociados a su presentación. Estos resultados pueden servir para evaluar el beneficio de este procedimiento contra la tasa de filtración de cada centro, además de implementar estrategias que permitan disminuir la morbilidad del procedimiento.

TUMORES OBSTRUCTIVOS DE COLON: EXPERIENCIA DEL HOSPITAL CLÍNICO DE LA PONTIFICIA UNIVERSIDAD CATÓLICA DE CHILE.

Drs. J. Gellona, C. Villalón, Int. J. Hartmann, Drs. R. Miguieles, D. Espínola, G. Urrejola, ME. Molina, JM. Zúñiga, T. Larach, J. Reyes, F. Bellolio, A. Zúñiga.
Unidad de Coloproctología. Departamento de Cirugía Digestiva. Facultad de Medicina. Pontificia Universidad Católica de Chile.

Introducción: Los tumores obstructivos de colon y recto están asociados a alta morbimortalidad. Se han descrito nuevas alternativas terapéuticas, que incluyen cirugía en un tiempo e instalación de prótesis colónica. El objetivo de este estudio es analizar los casos de obstrucción tumoral de colon y recto en el Hospital Clínico de la Pontificia Universidad Católica de Chile.
Materiales y método: Se revisaron los registros clínicos de pacientes operados de urgencia por tumor obstructivo colorrectal, entre los años 2005 y 2012. Se analizaron variables demográficas, localización tumoral, tipo de cirugía, estadía hospitalaria, morbimortalidad y tasa de reconstitución del tránsito intestinal.
Resultados: Se identificaron 76 pacientes, con una mediana de edad de 72 años, 39 (51,3%) de sexo masculino y 82,4% ASA I-II. Con respecto a la localización tumoral, 54% correspondió a tumor de colon sigmoides, 13% colon izquierdo, 13% colon derecho, 8% colon transverso y 12% recto. La cirugía realizada con mayor frecuencia fue el Hartmann en un 50% de los casos, seguido de la hemicolectomía derecha 15,8%, instalación de prótesis 13,2% y ostomía derivativa 7,9%. En 54 (71%) pacientes la operación realizada fue con intención curativa. Anastomosis primaria se realizó en 18 (23,7%) pacientes. La estadía hospitalaria mediana fue de 9 (2-86) días. Entre los pacientes operados la morbilidad global fue de un 33,3%, principalmente por íleo prolongado, infección de herida operatoria

y evisceración contenida, requiriéndose re-operación en 5 pacientes (7,5%). Se observó filtración en un (5,5%) paciente del grupo con anastomosis primaria. La mortalidad del total de la serie fue de 5,3%, principalmente de causa médica. Cuatro (40%) pacientes sometidos a prótesis endoscópica fueron a un procedimiento quirúrgico por imposibilidad de colocar la prótesis. La etapificación final se distribuyó de la siguiente manera: 2% etapa I, 27% etapa II, 44% etapa III y 27% etapa IV. En un 10,5% de los pacientes el estudio de la pieza operatoria demostró patología benigna.
Conclusión: La operación de Hartmann sigue siendo el procedimiento de elección en obstrucción tumoral de colon y recto, la anastomosis primaria es una buena alternativa, con una aceptable tasa de filtración en pacientes seleccionados.

RESERVORIO ILEOANAL CON ANASTOMOSIS RESERVORIO-ANAL POR COLITIS ULCEROSA: CIRUGÍA EN 2 V/S 3 ETAPAS

Drs. C. Villalón, J.Gellona , D. Daroch, Int. J. Hartmann, M. Martinez, F. Bellolio, ME Molina, G. Urrejola, R. Miguieles, A. Zúñiga
Departamento de Cirugía Digestiva. Facultad de Medicina. Pontificia Universidad Católica de Chile

Introducción: La proctocolectomía con reservorio ileal y anastomosis reservorio anal es el tratamiento quirúrgico de elección para la Colitis Ulcerosa. Los pacientes acceden a la construcción del reservorio en 2 o 3 etapas, principalmente en base a la presentación clínica en forma de crisis grave o enfermedad clínica persistente.
El objetivo de este trabajo es analizar los resultados inmediatos y a largo plazo en pacientes operados en 2 y 3 etapas.
Materiales y Método: Revisión retrospectiva de una serie de pacientes sometidos a proctocolectomía con reservorio ileal y anastomosis reservorio anal (RIARA) entre enero de 1984 a diciembre de 2012. Se analizaron variables demográficas, morbilidad asociada a las intervenciones y complicaciones a largo plazo.
Resultados: La serie consta de 126 pacientes. La mediana de la edad fue de 37 (12-61) años. Setenta y dos (57,1%) de ellos eran de género femenino. Un total de 74 operaciones (58,7%) se realizaron en el contexto de una crisis que no respondió a tratamiento médico intensivo. Cientodós pacientes (81%) se operaron en 3 tiempos y 24 (19%) en 2. Diecisiete pacientes (13%) presentaron morbilidad intrahospitalaria, siendo la más frecuente la infección de herida operatoria.
En la evolución alejada, dieciocho pacientes presentaron íleo mecánico, que requirió de resolución quirúrgica, 15 de ellos en el grupo en que se realizó la cirugía en 3 etapas. No hubo mortalidad en esta serie.
Ocho pacientes presentaron reservoritis crónica en su evolución a largo plazo, todos ellos en el grupo que se operó en 3 tiempos. Siete pacientes (6%) tuvieron pérdida del reservorio, seis de ellos en el grupo que se operó en 3 tiempos.
En 7 pacientes (6%) se observó una evolución hacia Enfermedad de Crohn. Seis habían sido intervenidos en 3 etapas.
Conclusión: La proctocolectomía y RIARA, se realice en 2 o 3 etapas, se asocia a una morbilidad tanto inmediata como a largo plazo. La cirugía en 3 tiempos tiene su principal indicación en pacientes cursando una crisis. Las complicaciones a largo plazo se presentan más frecuentemente en los pacientes sometidos a cirugía en 3 tiempos. Existe un porcentaje de pacientes que, pese al diagnóstico clínico y anatomopatológico de CU, desarrolla una enfermedad de Crohn en forma posterior, situación que se da especialmente en pacientes sometidos a cirugía en 3 etapas.

SINDROME DE RESECCION ANTERIOR (SRA): APLICACIÓN DE UN SCORE VALIDADO EN PACIENTES CON RESECCION ANTERIOR BAJA (RAB) POR CANCER DE RECTO MEDIO Y BAJO.

Drs. A. Readi [1], A. Sanguineti[1], K. Carrillo[1], F. Bencina[2], M. Abedrapo[1], R. Azolas[1], M. Díaz[1], G. Bocic[1], J. Llanos[1]
1 Equipo Coloproctologia Hospital Clínico Universidad de Chile.
2 Interno

Introducción: La RAB es el tratamiento del cáncer de recto medio y bajo. Un grupo de pacientes sometidos a RAB evolucionan con SRA, que se caracteriza por una disfunción intestinal, con incontinencia, urgencia y aumento de la frecuencia evacuatoria. La RAB se asocia a la realización de neoadyuvancia y una escisión total del mesorrecto, factores que participarían en el SRA. Para evaluar el SRA se valido un de sistema de puntuación (LARS Score).
Objetivo: Identificar la prevalencia de SRA en pacientes sometidos a RAB por cáncer de recto aplicando el LARS Score.
Metodología: De la base de datos de pacientes del departamento de cirugía del Hospital Clínico Universidad de Chile se revisan en forma retrospectiva los pacientes operados desde el año 2006 hasta el 2013 sometidos a RAB y RAUBIE con diagnóstico de cáncer de recto.
Se contactan vía telefónica para realizar el LARS Score el cual se basa en los síntomas y el impacto en la calidad de vida (QoL). Consta de 5 preguntas con alternativas dentro de las cuales los elementos mas importantes son la incontinencia a gases, la incontinencia a deposiciones liquidas, la frecuencia, el aumento y la urgencia defecatoria.
Resultados: En el periodo señalado se intervinieron a 57 pacientes dentro de los cuales 53 están reconstituidos, quedando los 4 restantes excluidos de la encuesta.
Un 85 % contestaron la encuesta. De estos un 47 %

correspondieron a sexo femenino, el promedio de edad fue 58,8 ± 14,2 años. Un 41,7% presentaban algún tipo de LARS, siendo un 60% de estos LARS mayor. La presencia de LARS no se asoció a la edad ni al sexo. En el análisis univariado, los pacientes sometidos a RAUBIE se asociaron significativamente a mayor frecuencia LARS (88,8%), comparados con los RAB/RAUB (30,7%), p=0,001. Además, la neoadyuvancia se asoció a presencia de LARS (p<0,001).
Conclusión: La prevalencia de SRA en los pacientes encuestados fue de 41,7%. Los pacientes sometidos a RAUBIE y la neoadyuvancia, se asocian a mayor presencia de SRA. En este grupo de pacientes hay que evaluar los factores que favorecen la presencia de SRA y evaluar terapias que permitan mejorar la calidad de vida de estos pacientes. El LARS Score es un instrumento que nos permite evaluar estos pacientes, ver su evolución en el tiempo y comparar con grupos internacionales ya que esta validada en varios idiomas.

RESECCION TUMOR PRIMARIO COLONICO Y METASTASIS HEPATICA EN UN TIEMPO: EXPERIENCIA HOSPITAL CLÍNICO UNIVERSIDAD DE CHILE.

Drs. A. Readi[1], K. Carrillo[1], A. Sanguineti[1], R. Azolas[1] , J.C. Díaz[2], J. Catillo[2], M. Díaz[1]. S. Cortés[1], M. Abedrapo[1].
1 Equipo Coloproctologia Hospital Clínico Universidad de Chile.
2 Equipo Digestivo Alto Hospital Clínico Universidad de Chile.

Introducción: En cáncer colorrectal (CCR) la resección quirúrgica R0 de las metástasis hepáticas ha demostrado mejorar la sobrevida. Para las lesiones sincrónicas, colorrectal y hepática, el mejor momento para la resección aún no está establecido.
Materiales y Pacientes: De la base de datos de pacientes del departamento de cirugía del Hospital Clínico Universidad de Chile se analizaron los paciente con diagnóstico de cáncer colorrectal etapa IV con metástasis hepáticas sometidos a cirugía resectiva en un tiempo.
Resultados: En el periodo de 2004-2013 se obtuvo un total de 19 pacientes. La edad promedio fue 56,4 ± 14,8 años, y 57,9 % de ellos de sexo femenino. Recibieron neoadyuvancia 7 pacientes (36,8%). Para el tumor primario se realizó hemicolectomía derecha en 7 pacientes, sigmoidectomía en 5 pacientes, colectomía total en 1 paciente (tumor sincrónico de colon), resección anterior baja en 4 pacientes y 1 paciente con resección abdominoperineal. De ellos, 86 % tenían linfonodos positivos en la pieza operatoria. Con respecto a la enfermedad a distancia, 47 % tenían metástasis hepática única y 2 pacientes presentaban además compromiso pulmonar. El tiempo operatorio promedio fue de 191 ± 97 min. La morbilidad perioperatoria fue de 47% (9 pacientes), siendo 4 pacientes reintervenidos a causa de complicaciones. Dos pacientes fallecieron durante el perioperatorio. Recibieron adyuvancia 73,6% de los pacientes. La sobrevida global a 2 años fue de 32 ± 11%.
Conclusión: La cirugía del CCR etapa IV con metástasis resecables realizada en un solo tiempo es una cirugía demandante con una morbilidad/mortalidad no menor. La sobrevida observada es aceptable, sin embargo, probablemente un protocolo estandarizado y mejor selección de los pacientes logre mejorar nuestros resultados.

RESULTADOS QUIRURGICOS EN EL TRATAMIENTO DE CANCER DE COLON OBSTRUCTIVO.

Drs. M. Díaz, K. Carrillo, A. Sanguineti, M. Abedrapo, R. Azolas, J. Llanos, G. Bocic.
Equipo Coloproctologia Hospital Clínico Universidad de Chile.

Introducción: La obstrucción intestinal baja secundaria a cáncer colorrectal, representa una urgencia quirúrgica. Existen diversas alternativas dependiendo de las condiciones locales y sistémicas del paciente, al igual que de la experiencia del equipo quirúrgico y los medios con los que se cuenta.
Objetivo: Presentar los resultados y manejo de pacientes con cáncer de colon obstructivo durante los últimos 8 años, en Hospital Clínico Universidad de Chile.
Metodología: De la base de datos de pacientes del departamento de cirugía del Hospital Clínico Universidad de Chile se revisan en forma retrospectiva los pacientes operados por cirujanos residentes del servicio de urgencia y/o cirujanos del equipo de cirugía colorrectal, con diagnostico de obstrucción intestinal baja de origen neoplásico ingresados por el servicio de urgencia entre Mayo del 2004 y Diciembre del 2012.
Se analizaron variables demográficas y morfológicas. Además se clasificaron según tipo de cirugía, procedimiento quirúrgico realizado, equipo quirúrgico, morbilidad post operatoria y mortalidad a 30 días.
Resultados: En el periodo señalado se intervinieron 73 pacientes, de estos un 56,2 % correspondieron a sexo femenino, el promedio de edad fue 73 años. El 100% fue estudiado con TAC de abdomen y pelvis, en 25 pacientes se contó con colonoscopía que confirmo una neoplasia de colon. El 69,9% de los pacientes fue intervenido por cirujanos residentes de urgencia, y el 30,1% por el equipo de cirugía colorrectal. La localización del tumor fue 23% derecho, 9% transverso, 3% izquierdo y 36% sigmoides. El estadio clínico-patológico correspondió al I, II, III y IV con un 2%, 15%, 32% y 22%. El tipo de cirugía se agrupo en Hartmann (32,9%), Hemicolectomía derecha (28,8%), Sigmoidectomía (12,3%) y otras (26%). El tiempo operatorio promedio fue de 135 minutos. Dentro de las complicaciones precoces, la mayoría son de causa médica, dentro de las quirúrgicas destacan 6 pacientes con filtración anastomótica. La mortalidad a 30 días fue de 6,8%.
Conclusión: El cáncer colorrectal obstructivo sigue

siendo un gran desafío. La condición de riesgo de estos pacientes está dada por múltiples factores sistémicos y locales. La cirugía ideal seria la planificada de forma electiva y realizada por especialistas en cirugía colorrectal, lamentablemente dado la urgencia quirúrgica y la carencia de especialistas esto no es posible. Por lo anterior la resección quirúrgica primaria permanece siendo necesaria. Si bien esto es posible, de poco riesgo y de uso común en el colon derecho, existe controversia respecto al riesgo de filtración anastomótica en las obstrucciones de colon izquierdo.

RESULTADOS DE LA OPERACIÓN DE DELORME PARA PROLAPSO RECTAL

Drs. R Fernández, L Paqui, E Melkonian, D Contreras, P Opazo, R Capona, F Riquelme
Servicio de Cirugía . Equipo de Coloproctologia Hospital del Salvador, Campus Oriente Uiniversidad de Chile

Introducción: El prolapso rectal ofrece aun en la actualidad el desafío de elegir la técnica mas adecuada para cada paciente dentro de las técnicas por vía abdominal o perineal. La operación de Delorme es una de las 2 o 3 técnicas descritas para el abordaje perineal. Hay solo una serie publicada en nuestro medio sobre esta técnica
Objetivo: Analizar los resultados de la técnica de Delorme en nuestro medio
Material y método: se analizan los registros de los pacientes sometidos a operación de Delorme desde el año 2009 a la fecha.
Resultados: Se analizaron 13 pacientes, con un promedio de edad de 73.7 años, con edades extremas de 52 y 87 años. Todos los pacientes presentaban prolapso rectal completo con sintomatología desde aprox. 22 meses, siendo el principal la sensación de cuerpo extraño. En 12 pacientes se utilizo anestesia espinal. El tiempo operatorio promedio fue de 1.3 hrs. 3 pacientes presentaron una complicación post operatoria, siendo esta en dos casos dolor. El tiempo de hospitalización fue de 2,3 días. No hubo mortalidad en esta serie. Se logro seguimiento en 9 pacientes, la fecha dos han presentan recidiva de su sintomatología (22.2%). En una escala subjetiva de calidad de vida, 7 pacientes refieren una buena calidad de vida.
Discusión: La técnica de Delorme esta asociada a baja morbilidad, siendo una buena alternativa para pacientes de mayor edad o con contraindicaciones para anestesia general, sin embargo presenta una tasa de recidiva elevada.

OPERACIÓN DE MILES¿ESTAMOS REALIZANDO LA CIRUGÍA EN FORMA APROPIADA ?

Drs. R. Fernández, E. Melkonian, F. Riquelme, J. Jimenez, D. Contreras, P. Opazo, R. Capona.
Servicio de Cirugía ,Equipo de Coloproctologia Hospital del Salvador - Campus Oriente Universidad de Chile

Introducción: La operación de Miles ha sido cuestionada en los últimos años por tener tasas de recidiva local mayor a la resección anterior baja si la resección no es suficientemente amplia en los márgenes laterales, postulándose una técnica extraelevadores.
Objetivo: Presentar la experiencia en la cirugía de Miles de los últimos años y analizar el compromiso de márgenes , complicaciones y recidiva local.
Material y método: Se analizan los registros de los pacientes sometidos a la operación de Miles con técnica tradicional en nuestro centro desde al año 2006 hasta la fecha. Se revisan piezas de anatomía patológica, complicaciones y tasa de recidiva local.
Resultados: Se analizan 37 pacientes , promedio de edad 63 años con rango de 34 y 89 años. 23 pacientes corresponden a genero femenino. Tiempo de evolución de síntomas 5.8 meses. 27 pacientes fueron sometidos a neoadjuvancia. De las cirugías realizadas, 32 fueron abierta y 5 laparoscopicas con un tiempo operatorio promedio de 176 min. Ocho pacientes (21.6%) presentaron complicaciones post op. de las cuales solo una requirió cirugía. En esta serie no hubo mortalidad operatoria. No hubo compromiso de márgenes laterales, proximal ni distal en ningún paciente siendo la menor distancia del tumor al margen lateral de 1 mm. En cuanto al estadio final, 10 pacientes (27%) presentan estadio I, 13 pacientes (35%) estadio II, 9 pacientes (24%) estadio III y 3 pacientes (8%) estadio IV. Dos pacientes presentaron respuesta patológica completa. Ningún paciente ha presentado recidiva local. A la fecha 13 pacientes han fallecido, 10 de los cuales se registra su patología oncológica diseminada como causa de muerte .
Discusión: Pensamos que la cirugía de Miles realizada en forma tradicional, manteniendo los parámetros adecuados de resección es suficiente para obtener buenos resultados oncológicos.

RESULTADOS DEL USO DE ENDOPRÓTESIS DE COLON COMO TERAPIA PUENTE EN CÁNCER DE COLON OBSTRUCTIVO.

Drs. M. Romagnoli, E. Melkonian, A. Rollan, A. Cuneo, C. Jensen, L. Espíndola, A. Navarro.
Servicio de Cirugía, Equipo de Coloproctología y Servicio de Endoscopia Clínica Alemana de Santiago

Introducción: El cáncer de colon obstructivo presenta el desafío de resolver este cuadro agudo, idealmente en la actualidad, evitando una colostomía, que en un porcentaje importante suele ser definitiva. El uso de endoprótesis de colon descrito en los últimos años otorga la posibilidad de realizar la cirugía en un paciente estabilizado y con colon preparado. Existen pocas experiencias descritas en nuestro medio al respecto.
Objetivo: Presentar los resultados del uso de prótesis de colon en pacientes que debutan con un cáncer de colon obstructivo
Material y Método: Se analizan los registros de los pacientes sometidos a instalación de endoprótesis como terapia puente para cirugía en cáncer de colon

obstructivo en nuestro centro desde el año 2008 a julio 2013.
Se excluyen los pacientes sometidos a este procedimiento como terapia paliativa.
Resultados: Se estudian 12 pacientes, con edad promedio de 74 años, siendo de estos 2 hombre y 10 mujeres. El 75% representa un ASA II y el 25% ASA III.
No hubo complicaciones en la instalación de la prótesis, sin embargo en 2 casos la prótesis no logró descomprimir la obstrucción, debiendo realizar la cirugía al día siguiente, sobre el cuadro agudo. El promedio en días desde la instalación de la prótesis hasta la cirugía fue de 10 días con variables que van desde los 2 días hasta los 44 días post inserción de la prótesis.
El 63.3% de las cirugías fueron abiertas versus 36.7% laparoscópicas. El 66.6% de los pacientes se realizó anastomosis primarias, 16.7% siguen con prótesis ya que no quisieron someterse a cirugía y mantienen sus prótesis permeables y 16.7% se realizó operaciones de Hartmann, debido a que la endoprótesis no pudo desosbstruir el colon para la posterior cirugía.
Discusión: El uso de endoprotesis de colon como terapia puente a la cirugía en cáncer de colon obstructivo presenta baja morbilidad y permite realizar cirugía con anastomosis primaria en el 80% de los pacientes, los que en su mayoría son de edad avanzada.

RECTOSIGMOIDECTOMIA PERINEAL (PROCEDIMIENTO ALTHEMEIER), EVALUACION DE LA TECNICA. EXPERIENCIA INICIAL.

Drs. E.Garcia, M.Martinez, G. Inostroza, C. Godoy. Ints. C.Barriga, M.Capponi
Equipo de Cirugía Colorrectal Hospital Victor Rios Ruiz, Los Angeles

Introduccion: La rectosigmoidectomia perineal es una tecnica descrita como de baja complejidad utilizada para el prolapso rectal completo tanto en pacientes seniles , de alto riesgo quirurgico, como en jovenes en los cuales se quiera evitar compromiso sexual por la diseccion sacra propia de los procedimientos abdominales.
Objetivo: evaluar los resultados quirurgicos iniciales
Materiales y Métodos: En un estudio prospectivo analisamos a pacientes operados por prolapso rectal completo en el periodo 2009-2013. Evaluamos, grupo etario, tiempo quirurgico, dolor post operatorio escala eva conmanejo analgesico estandar (anestesia espinal, aines bic post op), tiempo hospitalizacion. compliaciones post operatorias.
Resultados: Fueron estudiados 10 pacientes, 20% menores de 35 anos, 7 (70%) sexo femenino. tiempo operatorio: 75mins (45 - 110), eva 24 hrs 1 (1-2), reinicio alimentacion 24 hrs (8-36), dias hospitalizacion x: 3 (2-5). No hubo complicaciones postoperatorias precoces en esta serie.
Conclusiones: La rectosigmoidectomia perineal es una cirugia segura, facil de realizar con tiempos operatorios cortos, escaso dolor post operatorio y estadia hospitalaria abreviada.

CONTROL ENDOSCOPICO INTRAOPERATORIO DE ANASTOMOSIS COLORECTALES, ES UNA HERRAMIENTA UTIL PARA PREVENIR COMPLICACIONES ?

Drs. E. Garcia, M. Martinez, G. Inostroza, C. Godoy. Ints. C. Barriga, M. Capponi
Equipo De Cirugia Colorrectal , Hospital Victor Rios Ruiz, Los Angeles

Introducción: La filtración y la hemorragia son complicaciones graves de cualquier anastomosis colorrectal (ACR). Contar con herramientas que permitan su detección precoz y resolución inmediata seria de gran utilidad.
Objetivo: Mostrar la experiencia con el control endoscópico de la ACR y su eventual uso en la resolución inmediata de complicaciones.
Materiales y métodos: Estudio descriptivo con recolección prospectiva de los datos. Analizamos a pacientes operados con ACR sometidos a control endoscópico intraoperatorio en el período 2011-2013. Fueron evaluados en intraoperatorio considerando presencia de hemorragia, hermeticidad (prueba neumática) y vitalidad de la mucosa y la eventual necesidad de procedimiento endoscópico terapéutico inmediato.
Resultados: Fueron estudiados 27 pacientes, edad promedio: 65 años, 18 sexo masculino (67%) , patologías: 18 ca rectosigmoides, 7 reconstrucciones de transito, 2 vólvulos sigmoides. En el estudio endoscópico solo 2 pacientes (7,4%) presentaron hemorragia de la línea de sutura que cede espontáneamente, ningún paciente evidencio filtración y no se aprecio alteración de la vitalidad de la mucosa. 2 pacientes presentan filtración a las 72 horas post op (7,4%), en ambos casos los pacientes se encontraban bajo terapia esteroidal.
Conclusiones: En nuestra serie la revisión endoscópica de la ACR ha revelado mayor utilidad para diagnosticar aquellos pacientes que presentaron una filtración en el postoperatorio
Frente al sangrado de la línea anastomótica no fue necesario la realización de procedimientos terapéuticos.

ESTUDIO DESCRIPTIVO Y ANÁLISIS DE SOBREVIDA EN PACIENTES MENORES DE 50 AÑOS CON CÁNCER DE COLON EN EL PERIODO 1998-2009 EN HOSPITAL BASE VALDIVIA.

Drs. Zárate Cristian[1], Cárcamo Leonardo[1], Duhalde Ana María[1], Blanco Felipe[2], Guerrero Hugo[2], Sommer Gustavo[1], Guarda Ricardo[1].
[1] Residente de Cirugía. Instituto de Cirugía, Facultad de Medicina, Universidad Austral de Chile.
[2] Interno de Medicina. Escuela de Cirugía, Facultad de Medicina, Universidad Austral de Chile

Introducción: El cáncer de colon es la tercera neoplasia más frecuente del mundo. En Chile su tasa de mortalidad se ha duplicado en los últimos 25 años, ocupando el tercer lugar en nuestra región. El 90% de los casos se diagnostican sobre los 50 años. Su presentación a edades tempranas se ha relacionado a lesiones más indiferenciadas y de comportamiento agresivo.
Objetivo: Caracterizar nuestros pacientes con cáncer de colon menores de 50 años y evaluar sobrevida a 5 años.
Metodología: Se analizó la base de datos de la unidad de Anatomía Patológica del Hospital Base Valdivia entre los años 1998-2009, con los códigos CIE 10 c18.0–9. De los 216 casos, se incluyeron todos los pacientes menores o iguales a 50 años. Los datos fueron tabulados en Excel 2010 y analizados con Epidat 3.1 y StatGraphics Centurion.
Resultados: De los 216 pacientes con cáncer de colon operados, 24 (11,11%) presentaban edad menor o igual a 50 años. De ellos, 50% fueron de género femenino. Su motivo de consulta fue dolor en el 70,83%. 25 % presentaron CEA > 5ng/ml al diagnóstico. 33,33% requirieron cirugía de urgencia y el 8% se intervino con fines paliativos. El 62,5% fueron considerados en estadio III o mayor. La sobrevida a 5 años fue de 70%.
Conclusiones: El diagnóstico de cáncer de colon en menores de 50 años en nuestro centro es en etapas avanzadas, posiblemente por la baja sospecha diagnóstica. A pesar de ello, su sobrevida es comparable con cifras publicadas en la literatura.

FÍSTULA PERIANAL EN PACIENTES CON ENFERMEDAD DE CROHN.

Drs. C. Estay, D. Simian, R. Quera, J. Lubascher, A. Larach, U. Kronberg, A.J. Zarate, F. López-Köstner, J. Larach, C. Wainstein.
Unidad de Coloproctología, Departamento de Cirugía; Subunidad de Investigación, Dirección Académica; Departamento de Gastroenterología, Clínica las Condes.

Introducción: La Enfermedad de Crohn (EC) puede presentar compromiso perianal (CP) hasta en un 40% de los pacientes comprometiendo su calidad de vida y su tratamiento es complejo y debe ser multidisciplinario.
Objetivo: Describir el tratamiento de los pacientes portadores de EC con CP.
Métodos: Estudio descriptivo de una cohorte histórica, utilizando un registro de pacientes con Enfermedad Inflamatoria Intestinal (EII) entre los años 2011-2013. Se seleccionaron a aquellos pacientes con diagnóstico de EC y CP.
Resultados: De un total de 73 pacientes con EC, 23 (32%) presentaban CP. De ellos 61% eran hombres y la edad al momento del diagnóstico de EC fue 29 años (17-53 años). Cinco (22%) pacientes tenían antecedentes de CP previo al diagnóstico de EC, 6 (26%) pacientes debutaron con CP al momento del diagnóstico y en los otros 12 (52%) pacientes el CP se presentó en promedio 7,9 años después del diagnóstico de EC. Del total de pacientes, 13 (57%) se trataron en esta institución, de ellos 12 (92%) tenía al menos 1 estudio por imágenes (resonancia magnética/endosonografía transrectal) y exploración bajo anestesia. Hubo 4 pacientes que presentaron más de un trayecto fistuloso (6 transesfinterianos, 6 interesfinterianos y 1 extraesfinteriano) y un 69% presentaba abscesos asociados. Para el manejo local a 12 pacientes se les colocó seton y se asoció a tratamiento médico con azatioprina en dosis óptima (9 pacientes) e Infliximab (6 pacientes). Al seguimiento, con una mediana de 28,5 meses (i: 10-66), 3 pacientes no son evaluables ya que se inició su tratamiento recientemente, de los 10 restantes 9 (90%) lograron mejoría clínica en 3 meses (i: 1-8). De ellos, 5 (55%) presentaron recurrencia de sintomatología perianal requiriendo drenaje (4) e Infliximab (1), logrando nuevamente mejoría clínica. Tres de diez (30%) pacientes lograron curación completa (uno con avance de colgajo), 2 pacientes permanecen con seton, uno de ellos en evaluación para tratamiento con células madre. La paciente que persistió sintomática, evolucionó en forma desfavorable durante el uso de Infliximab necesitando inicialmente ileostomía desfuncionalizante y posteriormente proctocolectomía.
Conclusión: El manejo del CP en EC es complejo, en nuestra población el tratamiento biasociado (seton + medicamento) es de elección para lograr la mejoría clínica aún cuando persistan los trayectos fistulosos.

TENDENCIA DE LA MORTALIDAD POR CÁNCER COLORRECTAL EN CHILE, SEGÚN REGIONES.

Drs. AJ. Zarate, N. Silva, L. Itriago, F. López-Köstner.
Unidad de Prevención del Cáncer. Clínica las Condes.
Unidad de Coloproctología. Clínica las Condes.

Introducción: La mortalidad por cáncer colorrectal CCR ha aumentado a más del doble en las últimas décadas en Chile. El aumento global, puede ser diferente según región.

Objetivo: Analizar la mortalidad por CCR en Chile según región.
Métodos: Se analizó la tendencia en las tasas de mortalidad ajustada para cáncer de colon y recto en hombre y mujeres desde 2000 a 2010 según región. Las tasas fueron obtenidas desde el DEIS y corresponden a tasas ajustadas mediante método directo utilizando como población de referencia la población de Chile para el año 2002. Estas se sometieron a análisis mediante el método de regresión con punto de corte utilizando el programa computacional Joint Point Regression ® 4.0.1. Se asumieron varianzas homocedásticas y se evaluaron las tendencias con un máximo de 1 punto de corte.
Resultados: En el periodo mencionado, se observa una tendencia creciente en las tasas de mortalidad ajustada de cáncer de colon y recto en casi todas las regiones de Chile, a excepción de Arica (-1,2) y

Magallanes (-0,4). Salvo las Regiones Metropolitana y de Valparaíso, las tendencias no resultan significativas utilizando como nivel de significancia estadística un valor p de 0,05. La región Metropolitana presenta un aumento estadísticamente significativo en el período 2001-2010, con un aumento porcentual anual promedio de 1,3, mientras que la Región de Valparaíso presenta un cambio porcentual anual promedio de 2,3 en el mismo período.
Conclusión: La mortalidad por CCR en Chile presenta una tendencia al alza, la cual es significativa particularmente en la región Metropolitana y de Valparaíso.

INCONTINENCIA FECAL Y REHABILITACIÓN PELVIPERINEAL MULTIMODAL

Drs. C. Estay, M. Venegas, B. Fuentes, F. López-Köstner, U. Kronberg, R. Quera, A.J. Zarate, A. Larach, C. Wainstein.
Unidad de Coloproctología. Departamento de cirugía. Servicio de Gastroenterología. Centro de Especialidades en Piso Pelviano. Clínica Las Condes

Introducción: La incontinencia fecal (IF) está presente en el 2 al 24% de la población general y se asocia con una disminución importante de la autoestima y de la calidad de vida. Actualmente, el uso de la Rehabilitación Pelviperineal (RPP) multimodal se constituye como el tratamiento de elección en pacientes con IF.
Objetivo: Evaluar los resultados de la RPP multimodal en pacientes con IF.
Método: Estudio de una cohorte histórica de pacientes con IF que recibieron RPP multimodal entre los años 1999-2012. Se utilizó la escala de Jorge-Wexner para medir la IF (valores entre 0 y 20), al inicio (Wi) y fin (Wf) del tratamiento. Se realizó una encuesta telefónica en Julio 2013 para medir el Wexner de seguimiento (Ws), mantención de ejercicios terapéuticos y calidad de vida. Análisis estadístico: prueba de Chi cuadrado, prueba exacta de Fisher, Mann-Whitney y Odds Ratio. Significancia estadística p<0,05.
Resultados: Durante el período mencionado 135 pacientes con IF ingresaron a RPP multimodal. Hubo 113 pacientes (84%) que completaron el tratamiento. La mediana de edad fue de 67 años (i: 24-91) y 83% género femenino. De las pacientes multíparas un 29% presentaba antecedentes de uso de fórceps. La mediana de Wi fue de 9 puntos (i: 3-19) y la mediana de Wf fue de 3 puntos (i: 0-13) (p < 0,001) con un cambio de 5 puntos (i: 0-19). No hubo pacientes que aumentaran el puntaje luego del tratamiento y sólo un 2,6% (3 pacientes) no experimentaron cambios en el puntaje.
En Julio 2013 se contactaron a 72 pacientes (64%), con una mediana de seguimiento de 4 años (1-9); 4 no contestaron la encuesta (3 fallecidos y 1 presentaba demencia). De los 68 pacientes encuestados la mediana del puntaje de Wi, Wf y Ws fue de 9 (i: 3-19), 3 (i:0-12) y 4 (i:0-19), respectivamente. Hubo diferencias significativas entre el Ws y el Wi (p <0,001), sin diferencias entre el Wf y Ws (p = 0,23). Hubo 20 (29%) pacientes que refirieron hacer ejercicios terapéuticos regularmente y 48 (71%) nunca o raramente. No realizar los ejercicios aumenta en 3,65 veces (IC 95%: 1,23-10,77; p = 0,019) el riesgo de no mantener los resultados de fin de tratamiento (Wf).
Conclusión: El tratamiento con RPP multimodal en pacientes con IF tiene buenos resultados a corto plazo. La práctica regular de los ejercicios terapéuticos sería un factor protector para obtener mejores resultados a mediano plazo.

RESULTADOS DE LA CIRUGÍA LAPAROSCÓPICA COLORRECTAL EN PACIENTES CON POLIPOSIS ADENOMATOSA DEL COLON.

Drs. C. Estay, AJ. Zarate, E. Pinto, U. Kronberg, C. Wainstein, F. López-Köstner.
Unidad de Coloproctología. Departamento de cirugía. Clínica Las Condes.

Introducción: En pacientes con poliposis adenomatosa (PA) existe una variante clásica (PAC) (mutación del gen APC) y una variante atenuada (PAT). En ambas el riesgo de cáncer colorrectal (CCR) es elevado, por lo que frente a un diagnóstico temprano es posible realizar cirugías profilácticas, que pueden ser mínimamente invasivas.
Objetivo: Analizar los resultados quirúrgicos en pacientes con PA sometidos a cirugía laparoscópica colorrectal (CLCR).
Materiales y método: Estudio de una cohorte histórica utilizando una base de datos prospectiva de pacientes con PA sometidos a CLCR entre los años 2002 y 2013. Se realizaron colectomías totales (CT) y proctocolectomías (PC) con reservorio las cuales se protegieron con una ileostomía en asa. Se analizaron las variables clínicas y quirúrgicas. Análisis estadístico: prueba exacta de Fisher y Mann-Whitney. Se consideró como significativo p<0,05.
Resultados: En el período descrito se operaron 42 pacientes con PA, edad mediana de 46 años y 52% género femenino; 24 pacientes con PAC y 18 con PAT, la mediana de edad al momento de la cirugía fue de 28,5 (i: 8-68) y 60 (i: 36-84) años, respectivamente (p <0,001). La indicación de cirugía por CCR fue 21% y 38% en PAC y PAT, respectivamente (p = 0,3). Se realizaron 30 CT (12 PAC y 18 PAT) y 12 PC (todas en PAC). En pacientes sometidos a CT hubo un 33% de CPO precoces y un 3% de mortalidad. De las CPO la mitad correspondía a grados de gravedad III-V de Clavien-Dindo. Hubo un 3,3% de filtración y un 10% de ileo postoperatorio. En los pacientes con PC las CPO precoces fueron un 8% (1 paciente). Al comparar las CT entre pacientes PAC y PAT se observó una diferencia significativa en la clasificación de riesgo anestésico (PAC ASA 1 y 2 83%, 17% Y PAT ASA 1 y 2 33%, 67%; p=0,01). No hubo diferencias en el tiempo de estadía hospitalaria (PAC 5, PAT 6 días; p = 0,2) ni en la frecuencia de CPO

17% PAC y 44% PAT (p = 0,23).
Conclusión: Los resultados quirúrgicos en CT y PC son similares a los descritos por acceso abierto. Se sugiere una mayor frecuencia de CPO en las CT de pacientes PAT y esto probablemente se relaciona a la mayor edad y mayor clasificación de riesgo anestésico.

TRATAMIENTO MULTIMODAL DEL CÁNCER DE RECTO ETAPA II Y III. EXPERIENCIA DEL HOSPITAL CLINICO REGIONAL DE CONCEPCIÓN.

Drs. Misael Ocares U[1,2], Claudio Benavides Y[1], Felipe Martin Q[1], Jorge Madariaga B[1], Constanza Silva N[2], César García S[3]., Max Schorwer[3], Antonio Vila[3], Paulo Vera[3], Michael Frelinghuysen[3], Juan Aguilera[3], Olimpia Arévalo[3], Gino Caselli M[1,2]
[1] Equipo de Coloproctología, Servicio de Cirugía, Hospital Clínico Regional Guillermo Grant Benavente de Concepcion.
[2] Departamento de Cirugía, Facultad de Medicina, Universidad de Concepción
[3] Unidad de Radioterapia y Oncología Médica del Hospital Clínico Regional Guillermo Grant Benavente de Concepcion.

Introducción: El año 2001 protocolizamos el tratamiento multimodal a los pacientes portadores de cáncer de recto en etapas II y III, consistente en radioquimioterapia preoperatoria, cirugía oncológica y quimioterapia adyuvante.

Objetivos: Estandarizar el manejo del cáncer rectal en nuestro hospital, así como evaluar la sobrevida, control local, toxicidad y otros factores pronósticos.
Pacientes y métodos: Consistió en un estudio prospectivo no randomizado con criterios de inclusión: Biopsia confirmatoria, etapas II y III, etapificación completa con TAC abdominopelviano, radiografía de tórax, endosonografía rectal. La localización de recto tercios medio e inferior se definió hasta 12 cm del margen anal. La terapia consistió en radioquimioterapia preoperatoria: 45 -50.4 Gy (3D) y quimioterapia al inicio 5-FU +LV en bolo a la 1ª y 5ª semanas, luego Capecitabina 825mg/BID. Se realizó cirugía resectiva en todos los casos (resección anterior baja u operación de Miles entre 6-8 semanas post-neoadyuvancia. La quimioterapia adyuvante consistió en 4 ciclos de 5-FU y Leucovorina, según evaluación del comité oncológico.
Resultados: Con un seguimiento medio de 47.3 meses fueron enrolados 181 pacientes, con una mediana de edad de 59 años (19-85). La mitad de los pacientes fueron Etapa II. La localización se estableció como de tercio inferior un 66% de los casos. En cuanto a la radioquimioterapia, un 37% de los pacientes fueron manejados con 5-FU y un 63% con Capecitabina. El intervalo quirúrgico post-neoadyuvancia fue de 67 días, sometiendose a una amputación abdominoperineal un 32% de los pacientes y conservando esfínter en un 56% de los pacientes con tumores de recto bajo. Complicaciones quirúrgicas en un18% de los pacientes, con un 1% de mortalidad. De acuerdo a la pieza operatoria, existió un 17% respuesta patológica completa en el grupo tratado con Capecitabina oral y un 3% en pacientes tratados con con fluoruracilo. De acuerdo al seguimiento, un 9% de los pacientes presentaron recidiva local y falla a distancia un 15% de los pacientes. La sobrevida global fue de 72%, con una sobrevida libre de enfermedad de un 75%.
Conclusiones: Los resultados de sobrevida global, sobrevida libre enfermedad y control local son comparables a cifras publicadas, siendo el márgen quirúrgico único factor pronóstico en el análisis de multivariado. Las cifras de respuesta patológica completa son similares a las de otros centros, siendo marcada la diferencia entre Capecitabina versus 5-FU en relación a la sobrevida libre de enfermedad.

RESECCIÓN TRANSANAL DE NEOPLASIAS RECTALES A TRAVÉS DE UN PUERTO ÚNICO.

Drs. F. López-Kostner, C. Estay, C. Wainstein, U. Kronberg, A.J. Zárate.
Unidad de Coloproctología. Departamento de Cirugía. Clínica Las Condes

Introducción: La resección local transanal convencional permite la extirpación de masas tumorales en el tercio inferior del recto con una baja morbilidad. Sin embargo, existen limitaciones técnicas para los tumores más proximales o en pacientes con canal anal largo lo que deriva en fragmentación del tumor y una tasa alta de márgenes positivos. Como alternativa se desarrolló el acceso TEM cuya mayor limitación ha sido su alto costo. El acceso laparoscópico por puerto único (TAMIS) abre las puertas a un procedimiento de menor costo y con las garantías de una mejor exposición.
Objetivo: Analizar los resultados quirúrgicos de una serie de pacientes sometidos a TAMIS.
Métodos: Estudio con inclusión prospectiva de pacientes a una base de datos de TAMIS entre Septiembre 2011 y Julio 2013. Se analizan datos clínicos, quirúrgicos y los resultados de la anatomía patológica.
Resultados: En el período mencionado se operaron 15 pacientes por TAMIS, 40% género femenino y la mediana de edad fue de 63 años (i: 41-83). Siete pacientes tenían antecedente de resección endoscópica, (3 resecciones incompleta de carcinoide rectal, 2 recidiva de adenomas, 1 recidiva de carcinoide y 1 resección endoscópica submucosa frustra de adenoma rectal).
La indicación quirúrgica fue: cáncer de recto (2 pacientes; uT1N0, uT0N0), tumor rectal (1 paciente; uT2N0), carcinoide rectal (2 sospecha, 3 lesión residual, 1 recidiva), adenoma velloso/tubular (3 recidiva, 1 resección frustra, 1 imposibilidad de resección endoscópica) y leiomioma rectal (1 paciente). La distancia al margen anal tuvo una mediana de 6 cm (i: 5-11). La mediana de tiempo operatorio fue 50 minutos (i: 32-128) y el tiempo

de hospitalización fue 2 días (i:1-6), no hubo conversión. Dos pacientes (14%) presentaron una complicación postoperatoria, (Rectorragia al primer y quinto día postoperatorio), requiriendo revisión bajo anestesia y hemostasia con inyectoterapia. El informe de anatomía patológica confirmó: 2 adenocarcinoma tubulo-papilar moderadamente diferenciado (T1 y SM1), 4 adenomas vellosos con displasia de bajo y alto grado, 4 carcinoide rectales con invasión hasta submucosa, 1 adenoma con displasia de alto y bajo grado, 1 pólipo hiperplástico, 1 granuloma reacción tipo cuerpo extraño, 1 proctitis quística profunda y 1 leiomioma. En todas las resecciones los márgenes quirúrgicos estaban libres con excepción de la proctitis quística profunda. En el seguimiento no hubo otras complicaciones, ni recidiva local.
Conclusión: En pacientes seleccionados la cirugía transanal por trócar único es una herramienta segura y garantiza una mínima frecuencia de márgenes positivos.

IDENTIFICACIÓN DE MUTACIONES GERMINALES EN PACIENTES CON POLIPOSIS HAMARTOMATOSA INTESTINAL

Drs. C. Estay, P. Orellana, K. Álvarez, A. Wielandt, E. Pinto, C. Heine, C. Suazo, J. Church, A.J. Zarate, U. Kronberg, P. Carvallo, F. López-Köstner.
Unidad de Coloproctología. Clínica las Condes. Laboratorio de Oncología y genética Molecular. Clínica las Condes.

Introducción: Los síndromes polipósicos intestinales tienen un carácter hereditario y presentan un mayor riesgo de cáncer colorrectal y otras neoplasias. Estos síndromes se pueden clasificar en adenomatosos o hamartomatosos dependiendo de su histología. De estos últimos destacan 3 síndromes: 1) Síndrome de Peutz-Jeghers (mutación germinal en STK11), 2) Síndrome de Poliposis Juvenil Familiar (mutación en los genes SMAD4 y BMPR1A) y 3) el Síndrome tumoral hamartomatoso por PTEN (mutación en el gen PTEN, incluyendo la Enfermedad de Cowden y Síndrome de Bannayan-Riley-Ruvalcaba)
Objetivo: Identificar las mutaciones germinales en los genes STK11, SMAD4, BMPR1A y PTEN en familias con Poliposis Hamartomatosa.
Método: Estudio descriptivo utilizando un registro de cáncer hereditario. Análisis de los genes STK11, SMAD4, BMPR1A y PTEN utilizando técnicas de estudio molecular como el SSCP (Single Strand Conformation Polymorphism), secuenciación de ADN y MLPA (Multiplex Ligation- dependent Probe Amplification).
Resultados: En nuestro registro de cáncer hereditario existen 11 familias con Poliposis Hamartomatosa. De ellos, 8 corresponden a Síndrome de Peutz-Jeghers, 2 a Síndrome de Poliposis Juvenil Familiar y una familia con probable Síndrome de Cowden. Todas estas familias fueron analizadas en busca de mutaciones. Se identificaron nueve mutaciones distintas en 9 de 11 (82%) familias con poliposis hamartomatosa, (7 Síndrome de Peutz- Jeghers, 1 Poliposis Juvenil y 1 Síndrome de Cowden). Se identificaron 7 mutaciones en el gen STK11, 1 mutación en el gen SMAD4 y 1 mutación en PTEN. Hubo 4 mutaciones que no habían sido descritas previamente.
Conclusión: Las mutaciones en genes específicos se pueden identificar con alta probabilidad en las familias con Poliposis Hamartomatosa intestinal.

SECUENCIACIÓN MASIVA DE LA VÍA DE SEÑALIZACIÓN DEL RECEPTOR EGF EN CÁNCER DE COLON.

Drs. P. Orellana, K. Álvarez, C. Villarroel, D. Simian, C. Estay, M. Kobayashi, H. Kawashi, U. Kronberg, AJ. Zarate, P. Carvallo, F. López-Köstner.
Laboratorio de Oncología y Genética Molecular. Clínica Las Condes. Departamento de Biología Molecular y Celular. Facultad de Ciencias Biológicas. Pontificia Universidad Católica de Chile.

Introducción: La vía de señalización del receptor de factor de crecimiento epidérmico (EGFR) regula la proliferación y sobrevida celular. En cáncer existen diversas mutaciones que pueden alterar esta vía de señalización favoreciendo la transformación celular y aparición de metástasis. Estas mutaciones han sido descritas en los genes RAS/RAF/MAPK y PIK3/PTEN/AKT/mTOR, por lo que éstos se han transformado en blancos terapéuticos, particularmente en la nueva medicina personalizada.
Objetivo: Determinar la presencia y frecuencia de mutaciones en genes específicos para cáncer de colon en tejido tumoral.
Método: Estudio prospectivo utilizando muestras de tejidos obtenidos del banco de tumores colorrectales en el Laboratorio de Oncología y Genética Molecular de Clínica Las Condes. Se creó una biblioteca de ADN utilizando Haloplex (Agilent) el cual está diseñado para el análisis de EGFR, KRAS, BRAF, MAP2K1, PIK3CA, PIK3R1, PTEN y AKT1, con una cobertura de 100X. La secuenciación masiva se realizó en soluciones OMICs.
Resultados: Se extrajo ADN de 6 muestras de tumor fijado en formalina embebido en parafina y de 7 muestras de tumor fresco congelado, las cuales pertenecían a 9 pacientes. En el 88% de las muestras (8 de 9 pacientes) se identificó una mutación en los genes PIK3CA y KRAS. En cinco muestras de tumor se identificó una mutación (p.Glu545Ala) en el sitio activo de PIK3CA con ganancia de función. En 5 cinco tumores se identificaron 3 mutaciones con ganancia de función en el gen KRAS (p.Gly12Asp, p.Gly12Val y p.Gly12Cys). En 2 (22%) pacientes se observaron mutaciones en ambos genes. Todas las mutaciones identificadas han sido descritas como patogénicas. Hubo 2 muestras en las que se identificó un cambio aminoacídico de significado incierto ubicado en los genes PTEN y MAP2K1.
Conclusión: Al utilizar la técnica de secuenciación masiva en vez de Sanger permitió detectar mutaciones incluso en tejidos con menos de 20%

de células tumorales. La detección de estas mutaciones podría permitir utilizar esquemas de tratamiento específicos para cada paciente. Financiado por proyecto FONDECYT 1111020

EL ROL DEL REGISTRO EN PACIENTES ÍNDICE Y EN SUS FAMILIARES DE RIESGO CON POLIPOSIS ADENOMATOSA FAMILAR.

Drs. C. Estay, E. Pinto, A.J. Zarate, U. Kronberg, F. Lopez-Köstner.
Unidad de Coloproctología. Departamento de Cirugía. Clínica Las Condes.

Introducción: En la actualidad es posible identificar las mutaciones en el gen APC en la mayoría de los pacientes con Poliposis Adenomatosa Familiar (PAF). Los portadores de estas mutaciones tienen un 100% de riesgo de desarrollar cáncer colorrectal (CCR). La identificación de mutaciones en pacientes índices (PI) y familiares, permite seleccionar a aquellos que requieran de seguimiento estricto y cirugía profiláctica.
Objetivo: Evaluar el rol del registro en PI con PAF y sus familiares de alto riesgo.
Método: Estudio de cohorte histórica utilizando un registro de pacientes con PAF, se seleccionó a aquellos pacientes con mutación identificada en el gen APC (PI) entre los años 2004 y 2012. Se analizaron los datos clínicos y genéticos. Protocolo de seguimiento: 1) familiares con estudio genético negativo de acuerdo al riesgo de la población general y 2) PI y familiares con mutación en el gen APC, seguimiento más estricto en la prevención de patología colorrectal y también para neoplasias extracolónicas. Seguimiento a través de encuesta telefónica realizada por la enfermera especialista en patología hereditaria y por un médico. Análisis estadístico prueba de chi cuadrado. Estadísticamente significativo p <0,05.
Resultados: Se identificaron 37 PI con mutación en el gen APC, junto a 289 familiares en riesgo con indicación de estudio molecular, de ellos 120 (41,5%) se realizaron el estudio genético. De los 120 hubo 78 (65%) pacientes sin mutación y 42 con mutación identificada en el gen APC. De este último grupo 12 (28%) pacientes ya habían sido sometidos a una colectomía, 13 no cumplían con criterios de indicación de cirugía por edad (<18 años) y en 17 pacientes no había registro de cirugías. En el seguimiento, pudimos contactar al 81% de los PI y a 83% de los familiares con mutación con una mediana de 96 meses (i: 12-120) y 48 meses (i: 36-96), respectivamente. Los familiares con mutación eran más jóvenes (28.5 y 32 años; p=0,5), presentaban menor frecuencia de cáncer al momento de la cirugía (8% y 30%; p=0,24), tenían menos tumores desmoides (8% y 32%; p = 0,14) y menos cánceres extracolónicos (0% y 11%; p=0,56). De los 17 adultos sin cirugía se contactó al 60%. Las razones para evitar la cirugía fueron: falta de interés, miedo y deseo de embarazo.
Conclusión: El registro en PAF es una herramienta útil para identificar familiares de riesgo, posibilitando la intervención temprana.

IDENTIFICACIÓN DE LOS MECANISMOS DE INACTIVACIÓN DEL GEN PTEN EN CÁNCER DE COLON ESPORÁDICO.

Drs. P. Orellana, C. Villarroel, AM. Wielandt, C. Rehbein, R. Oyarzún, D. Simian, MA. Garmendia, L. Contreras, C. Estay, AJ. Zarate, U. Kronberg, K. Alvarez, F. López-Köstner.
Laboratorio de Oncología y Genética Molecular, Unidad de Coloproctología. Dirección académica. Laboratorio de Anatomía Patológica, Clínica Las Condes.

Introducción. PTEN es considerado un gen supresor de tumores, se ubica en la región cromosómica 10q23.3. Este gen codifica la proteína PTEN que regula negativamente la vía de señalización PI3K/AKT/mTOR. La activación descontrolada de la vía PI3K/AKT/mTOR favorece la formación de tumores. Por este motivo, actualmente existen medicamentos anti-tumorales orientados a inhibir la proteína mTOR, pues así se reprime la proliferación descontrolada de las células tumorales. En pacientes con cáncer de colon (CC) la frecuencia de mutación de PTEN varía desde un 1% a 29%. En nuestro país no existen estudios donde se señale la frecuencia de inactivación del gen PTEN en CC. La relevancia de este tipo de estudio radica en un futuro cercano contar con las herramientas adecuadas para proporcionar al paciente medicina personalizada.
Objetivos: Describir (i) la frecuencia de inactivación del gen PTEN por deleción de la región cromosómica 10q23.3 y (ii) la frecuencia de inactivación por mutación puntual que desencadena una pérdida de función de la proteína.
Métodos: Estudio de 91 pacientes operados por CC esporádico en Clínica las Condes entre los años 2008-2013 y sin tratamiento neoadyuvante. De cada paciente se extrajo ADN a partir de tejido normal y tumoral (biopsias fijadas en formalina y embebidas en parafina). La búsqueda de deleciones se realizó mediante la amplificación por PCR de 3 marcadores genéticos (D10S1765, D10S215 y D10S541) y 2 polimorfismos intragénicos (IVS4+109 ins/del TCTTA e IVS8+32T>G). Para la búsqueda de mutaciones puntuales, se realizó la amplificación por PCR de los exones 7 y 8 del gen PTEN y posterior secuenciación directa. Para análisis expresión de proteína PTEN se realizó inmunohistoquimica.
Resultados: Un 7,7 % (7/91) de los tumores presenta deleción de uno o más marcadores de la región cromosómica 10q23.3 y un 6,6 % (5/91) de los tumores presenta mutaciones puntuales en los exones 7 y 8 del gen PTEN. Las mutaciones puntuales encontradas en los pacientes, generan proteínas truncas. Los análisis genéticos fueron corroborados mediante inmunohistoquimica, en los cuales se observa una disminución de la expresión o pérdida total de la proteína.
Conclusiones: El 13,2 % (12/91) de los tumores presentan inactivación del gen PTEN siendo el mecanismo de deleción el más frecuente en nuestra población.

HALLAZGOS DE ANATOMÍA PATOLÓGICA DE UN PROGRAMA DE DETECCIÓN DE LESIONES NEOPLÁSICAS COLORRECTALES.

Drs. H. Kawachi, S. Pasternak, AJ. Zarate, M. Moreno, U. Kronberg, A. Ponce, C. Wainstein, K. Tanaka, T. Okada, M. Kobayashi, F. López-Köstner.
Latin American Collaborative Research Center. (LACRC). Unidad de Coloproctología. Clínica las Condes. Tokyo Medical and Dental University. Tokyo. Japón. Hospital regional de Magallanes. Punta Arenas.

Introducción: El análisis de las lesiones neoplásicas es fundamental para la toma de decisiones, especialmente en un programa de detección precoz de neoplasias colorrectales.
Objetivo: Analizar los hallazgos anatomopatológicos de un programa de detección de lesiones neoplásicas colorrectales.
Métodos: Se analizaron de forma prospectiva las muestras obtenidas de un programa prospectivo de detección de lesiones neoplásicas colorrectales en Punta Arenas, desarrollado entre los años 2012 al 2013, con la aprobación del comité de ética. Todos los especímenes fueron analizados de acuerdo al protocolo estandarizado que fue realizado para este proyecto de tamizaje. Para lesiones planas resecadas por mucosectomía o polipectomía, los especímenes fueron cortados a intervalos de 2 mm. aproximadamente. Todos los diagnósticos histológicos fueron realizados usando muestras con tinción de hematoxilina eosina. Los criterios diagnósticos fueron basados de la clasificación japonesa de anatomía patológica. En los casos de cáncer con invasión submucosa (pT1), la profundidad de la invasión submucosa o grosor del tumor fue medido de forma específica. Se complementó con el análisis de la permeación vascular y el estado de budding/sprouting. Para especímenes resecados vía endoscópica, se analizaron de forma específica los márgenes horizontales y verticales. Todos los datos se ingresaron prospectivamente a una base de datos computacional.
Resultados: En el periodo descrito se analizaron 151 pacientes con lesiones sospechosas de neoplasias, clasificándose como lesiones tumorales, tumor-like y no tumorales 120, 25 y 6 casos, respectivamente. De las 120 lesiones tumorales, 85 fueron adenomas, 34 adenocarcinomas y 1 linfoma. De los adenomas 81 fueron tubulares o tubulovellosos (adenoma tubular de bajo grado 39, de alto grado 37 y tubulovellosos 5), 2 adenomas serrados y 2 de otros tipos.
De los 34 adenocarcinomas, la invasión tumoral de la pared fue Tis (mucosa), pT1 (submucosa), pT2 (muscular propia), pT3 (subserosa) y pT4 (serosa/invasión órgano vecino); 21, 6, 1, 5 y 1 caso, respectivamente. Es decir 82% (28/34), tiene una invasión hasta la muscular propia. De las lesiones tumor-like (25), lo más frecuente fue pólipo hiperplásico en 19 pacientes (otros fueron nódulo hiperplásico 2, pólipo tipo Peutz Jeghers 2, pólipo juvenil 1 y pólipo inflamatorio 1). De las lesiones no tumorales un caso fue compatible con enfermedad inflamatoria y 5 con cambios inflamatorios inespecíficos.
Conclusión: El trabajo protocolizado en el marco de un proyecto de screening permite una alta tasa de neoplasias precoces (invasión hasta la submucosa).

TAMIZAJE DE NEOPLASIAS COLORRECTALES. ¿SE PUEDE TRABAJAR EN RED?

Drs. F. López-Kostner, AJ. Zarate. U. Kronberg, A. Ponce, C. Wainstein, H. Kawachi, K. Tanaka, T. Okada, M. Kobayashi, AM. Wielandt, S. Karelovic, S. Pasternak, H. Carrasco, S. Flores, J. Chacon.
Latin American Collaborative Research Center. (LACRC). Unidad de Coloproctología. Clínica las Condes. Tokyo Medical and Dental University. Tokyo. Japón. Hospital de Magallanes. Punta Arenas. Hospital Eduardo Pereira. Valparaíso.

Introducción: En el contexto de los programas de detección de lesiones neoplásicas colorrectales (CCR), el diagnóstico de lesiones precursoras es uno de los pilares fundamentales. Para esto se requiere un trabajo protocolizado con parámetros estandarizados ya que en estudios se ha descrito una amplia variabilidad.
Objetivo: Analizar los resultados de un programa multicéntrico de detección de lesiones neoplásicas colorrectales.
Métodos: Estudio prospectivo multicéntrico (Valparaíso y Punta Arenas), desarrollado entre los años 2012 al 2013, con la aprobación previa del comité de ética de cada centro.
Se estandarizó la incorporación de pacientes al programa mediante llamado telefónico. Criterios de ingreso: individuos entre 50 a 75 años, asintomáticos, beneficiarios del sistema público de salud. A todo paciente se le indica un test de sangre oculta inmunológico (TSODi) y si es positivo se indica una colonoscopía. También se indica una colonoscopía a individuos con antecedentes familiares de CCR. Se considera buena preparación un puntaje de 8 o 9 en la escala de Boston. Se biopsian las lesiones según protocolo pre-establecido, y se analiza la anatomía patológica; según los resultados se indica resolución quirúrgica (preferentemente mínimamente invasiva) o endoscópica especializada. Se ingresan los datos prospectivamente a un sistema computacional.
Resultados:
En el periodo descrito hay 3.506 individuos enrolados, obteniendo en 3024 (91%) el resultado de TSODi. Se indicaron 562 colonoscopías y se le realizaron a 423 pacientes (75%). El grado de preparación de las colonoscopías fue bueno o excelente en el 67% de estas. En un 55% de las colonoscopías se evidenció uno o más pólipos y en ellas hubo un promedio de 2,59 pólipos por paciente. Se alcanzó el ciego en un 93,7% de los procedimientos. En el 89% se registró un tiempo de retiro mayor o igual a 8 minutos. Se diagnosticaron 56 lesiones de alto riesgo, 38 casos de cáncer.

De estos casos de cáncer han sido resueltos vía endoscópica y quirúrgica 24 y 13 pacientes, respectivamente. Se observa que 31/38 pacientes (82%) con cáncer tuvieron un estadio temprano entre 0-II. En ambos centros se lograron los estándares respecto de la tasa de llegada al ciego, porcentaje de pólipos diagnosticados y tiempo de retiro del instrumento.
Conclusión: Se observa un alto porcentaje de neoplasias colorrectales cuyo tratamiento fue endoscópico. El trabajo protocolizado y supervisado, permite lograr los estándares en ambos centros.

ANÁLISIS DE LAS COMPLICACIONES POSTOPERATORIAS SEGÚN CLASIFICACIÓN DE GRAVEDAD Y TIPO DE RESECCIÓN LAPAROSCÓPICA DE RECTO.

Drs. F. López-Köstner, C. Estay, A.J. Zarate, U. Kronberg, C. Wainstein, A. Larach, J. Larach, EU. E. Pinto.
Unidad de Coloproctología. Departamento de Cirugía. Clínica Las Condes

Introducción: El acceso laparoscópico se ha consolidado como un estándar en cirugía resectiva de colon. En la cirugía laparoscópica del cáncer de recto (CLCR) aún existe duda respecto a su seguridad y los reportes de complicaciones postoperatorias (CPO) son heterogéneos debido a la falta de estandarización. La clasificación de Clavien-Dindo establece cinco niveles de gravedad.
Objetivo: Determinar la gravedad de las CPO según esta clasificación en pacientes sometidos a CLCR.
Métodos: Estudio de cohorte histórica utilizando una base de datos de pacientes sometidos a cirugía laparoscópica colorrectal entre los años 2000 y 2013. Criterios de inclusión: CLCR (resección anterior baja (RAB), resección anterior ultrabaja (RAUB), resección anterior interesfintérica (RAUBIE) y resección abdominoperineal (RAP)) y anastomosis única. Protocolo operatorio: descenso sistemático del ángulo esplénico e ileostomía de protección (posterior a neoadyuvancia y anastomosis coloanales manuales). Se analizaron las variables clínicas y la clasificación de Clavien-Dindo para las CPO (considerando CPO mayor las III-V). Análisis estadístico: chi cuadrado, test de Fisher, Mann-Whitney. Estadísticamente significativo $p < 0,05$.
Resultados: En el período mencionado 886 pacientes fueron sometidos a una cirugía laparoscópica colorrectal y de estos 120 fueron sometidos a CLCR; mediana de edad 61 años (i: 32-86) y 60% de género masculino. De ellos 71 (59%) fueron sometidos a una RAB, 12 (10%) a una RAUB, 25 (21%) a una RAUBIE y 12 (10%) a una RAP. Hubo mayor frecuencia de conversión en RAUB (RAUB: 17%, RAB: 11%, RAP: 8%, RAUBIE: 4%; $p = 0,62$). El porcentaje de ostomía fue 35%, 83% y 100% en RAB, RAUB y RAUBIE, respectivamente. Hubo un 33% de morbilidad general y 1,7% de mortalidad. Las CPO se presentaron en un 27% de RAB, 25% de RAUB, 40% de RAUBIE y 66% de RAP ($p = 0,04$). CPO mayores fueron más frecuentes en RAP (RAP 38%; RAUBIE 20%; RAB 11% y RAUB 8%; $p = 0,54$). La filtración anastomótica fue 4,2% (RAB 4,2%; RAUBIE 8%; $p= 0,54$). La isquemia anastomótica fue 3,3% (RAUBIE 12%: RAP 8%; $p = 0,026$). La colección pélvica se presentó en un 5,8% (RAUBIE 20%; RAB 2,8%; $p=0,008$). Hubo 1,7% de sangrado de la anastomosis requiriendo manejo endoscópico (RAB 2,9%; $p = 0,7$). No hubo diferencias en CPO entre pacientes con y sin ostomía ($p = 0,46$).
Conclusión: La tasa de complicaciones es comparable con el acceso abierto observándose una mayor tasa en las intervenciones del tercio inferior del recto (RAUBIE Y RAP).

TITULO: HALLAZGOS DE ANATOMÍA PATOLÓGICA DE UN PROGRAMA DE DETECCIÓN DE LESIONES NEOPLÁSICAS COLORRECTALES.

Drs. H. Kawachi, S. Pasternak, AJ. Zarate, M. Moreno, U. Kronberg, A. Ponce, C. Wainstein, K. Tanaka, T. Okada, M. Kobayashi, F. López-Köstner.
Latin American Collaborative Research Center. (LACRC). Unidad de Coloproctología. Clínica las Condes. Tokyo Medical and Dental University. Tokyo. Japón. Hospital regional de Magallanes. Punta Arenas.

Introducción: El análisis de las lesiones neoplásicas es fundamental para la toma de decisiones, especialmente en un programa de detección precoz de neoplasias colorrectales.
Objetivo: Analizar los hallazgos anatomopatológicos de un programa de detección de lesiones neoplásicas colorrectales.
Métodos: Se analizaron de forma prospectiva las muestras obtenidas de un programa prospectivo de detección de lesiones neoplásicas colorrectales en Punta Arenas, desarrollado entre los años 2012 al 2013, con la aprobación del comité de ética. Todos los especímenes fueron analizados de acuerdo al protocolo estandarizado que fue realizado para este proyecto de tamizaje. Para lesiones planas resecadas por mucosectomía o polipectomía, los especímenes fueron cortados a intervalos de 2 mm. aproximadamente. Todos los diagnósticos histológicos fueron realizados usando muestras con tinción de hematoxilina eosina. Los criterios diagnósticos fueron basados de la clasificación japonesa de anatomía patológica. En los casos de cáncer con invasión submucosa (pT1), la profundidad de la invasión submucosa o grosor del tumor fue medido de forma específica. Se complementó con el análisis de la permeación vascular y el estado de budding/sprouting. Para especímenes resecados vía endoscópica, se analizaron de forma específica los márgenes horizontales y verticales. Todos los datos se ingresaron prospectivamente a una base de datos computacional.
Resultados: En el periodo descrito se analizaron 151 pacientes con lesiones sospechosas de neoplasias, clasificándose como lesiones tumorales, tumor-like y no tumorales 120, 25 y 6 casos, respectivamente.

De las 120 lesiones tumorales, 85 fueron adenomas, 34 adenocarcinomas y 1 linfoma. De los adenomas 81 fueron tubulares o tubulovellosos (adenoma tubular de bajo grado 39, de alto grado 37 y tubulovellosos 5), 2 adenomas serrados y 2 de otros tipos.
De los 34 adenocarcinomas, la invasión tumoral de la pared fue Tis (mucosa), pT1 (submucosa), pT2 (muscular propia), pT3 (subserosa) y pT4 (serosa/invasión órgano vecino); 21, 6, 1, 5 y 1 caso, respectivamente. Es decir 82% (28/34), tiene una invasión hasta la muscular propia. De las lesiones tumor-like (25), lo más frecuente fue pólipo hiperplásico en 19 pacientes (otros fueron nódulo hiperplásico 2, pólipo tipo Peutz Jeghers 2, pólipo juvenil 1 y pólipo inflamatorio 1). De las lesiones no tumorales un caso fue compatible con enfermedad inflamatoria y 5 con cambios inflamatorios inespecíficos.
Conclusión: El trabajo protocolizado en el marco de un proyecto de screening permite una alta tasa de neoplasias precoces (invasión hasta la submucosa).

TAMIZAJE DE NEOPLASIAS COLORRECTALES. ¿SE PUEDE TRABAJAR EN RED?

Drs. F. López-Kostner, AJ. Zarate. U. Kronberg, A. Ponce, C. Wainstein, H. Kawachi, K. Tanaka, T. Okada, M. Kobayashi, AM. Wielandt, S. Karelovic, S. Pasternak, H. Carrasco, S. Flores, J. Chacon.
Latin American Collaborative Research Center. (LACRC). Unidad de Coloproctología. Clínica las Condes. Tokyo Medical and Dental University. Tokyo. Japón. Hospital de Magallanes. Punta Arenas. Hospital Eduardo Pereira. Valparaíso.

Introducción: En el contexto de los programas de detección de lesiones neoplásicas colorrectales (CCR), el diagnóstico de lesiones precursoras es uno de los pilares fundamentales. Para esto se requiere un trabajo protocolizado con parámetros estandarizados ya que en estudios se ha descrito una amplia variabilidad.
Objetivo: Analizar los resultados de un programa multicéntrico de detección de lesiones neoplásicas colorrectales.
Métodos: Estudio prospectivo multicéntrico (Valparaíso y Punta Arenas), desarrollado entre los años 2012 al 2013, con la aprobación previa del comité de ética de cada centro.
Se estandarizó la incorporación de pacientes al programa mediante llamado telefónico. Criterios de ingreso: individuos entre 50 a 75 años, asintomáticos, beneficiarios del sistema público de salud. A todo paciente se le indica un test de sangre oculta inmunológico (TSODi) y si es positivo se indica una colonoscopía. También se indica una colonoscopía a individuos con antecedentes familiares de CCR. Se considera buena preparación un puntaje de 8 o 9 en la escala de Boston. Se biopsian las lesiones según protocolo pre-establecido, y se analiza la anatomía patológica; según los resultados se indica resolución quirúrgica (preferentemente mínimamente invasiva) o endoscópica especializada. Se ingresan los datos prospectivamente a un sistema computacional.
Resultados: En el periodo descrito hay 3.506 individuos enrolados, obteniendo en 3024 (91%) el resultado de TSODi. Se indicaron 562 colonoscopías y se le realizaron a 423 pacientes (75%). El grado de preparación de las colonoscopías fue bueno o excelente en el 67% de estas. En un 55% de las colonoscopías se evidenció uno o más pólipos y en ellas hubo un promedio de 2,59 pólipos por paciente. Se alcanzó el ciego en un 93,7% de los procedimientos. En el 89% se registró un tiempo de retiro mayor o igual a 8 minutos. Se diagnosticaron 56 lesiones de alto riesgo, 38 casos de cáncer. De estos casos de cáncer han sido resueltos vía endoscópica y quirúrgica 24 y 13 pacientes, respectivamente. Se observa que 31/38 pacientes (82%) con cáncer tuvieron un estadio temprano entre 0-II. En ambos centros se lograron los estándares respecto de la tasa de llegada al ciego, porcentaje de pólipos diagnosticados y tiempo de retiro del instrumento.
Conclusión: Se observa un alto porcentaje de neoplasias colorrectales cuyo tratamiento fue endoscópico. El trabajo protocolizado y supervisado, permite lograr los estándares en ambos centros.

ANÁLISIS DE LAS COMPLICACIONES POSTOPERATORIAS SEGÚN CLASIFICACIÓN DE GRAVEDAD Y TIPO DE RESECCIÓN LAPAROSCÓPICA DE RECTO.

Drs. F. López-Köstner, C. Estay, A.J. Zarate, U. Kronberg, C. Wainstein, A. Larach, J. Larach, EU. E. Pinto.
Unidad de Coloproctología. Departamento de Cirugía. Clínica Las Condes

Introducción: El acceso laparoscópico se ha consolidado como un estándar en cirugía resectiva de colon. En la cirugía laparoscópica del cáncer de recto (CLCR) aún existe duda respecto a su seguridad y los reportes de complicaciones postoperatorias (CPO) son heterogéneos debido a la falta de estandarización. La clasificación de Clavien-Dindo establece cinco niveles de gravedad.
Objetivo: Determinar la gravedad de las CPO según esta clasificación en pacientes sometidos a CLCR.
Métodos: Estudio de cohorte histórica utilizando una base de datos de pacientes sometidos a cirugía laparoscópica colorrectal entre los años 2000 y 2013. Criterios de inclusión: CLCR (resección anterior baja (RAB), resección anterior ultrabaja (RAUB), resección anterior interesfintérica (RAUBIE) y resección abdominoperineal (RAP)) y anastomosis única. Protocolo operatorio: descenso sistemático del ángulo esplénico e ileostomía de protección (posterior a neoadyuvancia y anastomosis coloanales manuales). Se analizaron las variables clínicas y la clasificación de Clavien-Dindo para las CPO (considerando CPO mayor las III-V). Análisis estadístico: chi cuadrado, test de Fisher, Mann-Whitney. Estadísticamente significativo $p < 0,05$.

Resultados: En el período mencionado 886 pacientes fueron sometidos a una cirugía laparoscópica colorrectal y de estos 120 fueron sometidos a CLCR; mediana de edad 61 años (i: 32-86) y 60% de género masculino. De ellos 71 (59%) fueron sometidos a una RAB, 12 (10%) a una RAUB, 25 (21%) a una RAUBIE y 12 (10%) a una RAP. Hubo mayor frecuencia de conversión en RAUB (RAUB: 17%, RAB: 11%, RAP: 8%, RAUBIE: 4%; p = 0,62). El porcentaje de ostomía fue 35%, 83% y 100% en RAB, RAUB y RAUBIE, respectivamente. Hubo un 33% de morbilidad general y 1,7% de mortalidad. Las CPO se presentaron en un 27% de RAB, 25% de RAUB, 40% de RAUBIE y 66% de RAP (p = 0,04). CPO mayores fueron más frecuentes en RAP (RAP 38%; RAUBIE 20%; RAB 11% y RAUB 8%; p = 0,54). La filtración anastomótica fue 4,2% (RAB 4,2%; RAUBIE 8%; p= 0,54). La isquemia anastomótica fue 3,3% (RAUBIE 12%: RAP 8%; p = 0,026). La colección pélvica se presentó en un 5,8% (RAUBIE 20%; RAB 2,8%; p=0,008). Hubo 1,7% de sangrado de la anastomosis requiriendo manejo endoscópico (RAB 2,9%; p = 0,7). No hubo diferencias en CPO entre pacientes con y sin ostomía (p = 0,46).

Conclusión: La tasa de complicaciones es comparable con el acceso abierto observándose una mayor tasa en las intervenciones del tercio inferior del recto (RAUBIE Y RAP).

TRATAMIENTO QUIRÚRGICO DE DISQUINESIA VESICULAR: EXPERIENCIA EN HOSPITAL DIPRECA.

Drs. M. Alamo , M. Sepúlveda[1], JP. Ramos[2], A. Pizarro[2],.
1. Servicio de Cirugía. Hospital DIPRECA.
2. Interno de Medicina Universidad Diego Portales.

Introducción: La disquinesia vesicular (DV) forma parte de los trastornos funcionales del tracto biliar, clínicamente caracterizada por episodios de dolor tipo cólico biliar, en ausencia de litiasis vesicular y con un vaciamiento vesicular de menos de un 40%. En Chile no existen datos poblacionales de esta patología ni resultados de su tratamiento. Objetivo: Presentar las características de pacientes con diagnóstico de DV y el resultado del tratamiento quirúrgico a corto plazo. Pacientes y método: Análisis retrospectivo de 23 casos de pacientes con diagnóstico de DV mediante cuadro clínico de dolor abdominal, ecografía sin colelitiasis y colecintigrafia compatible mediante ácido diisopropil Iminodiacetico (DISIDA) en Hospital DIPRECA entre los años 2008 y 2011 sometidos a colecistectomia laparoscópica. Resultados: La serie estuvo compuesta por 23 pacientes con diagnóstico de DV con un rango de edad de entre 16 y 78 años (mediana de 49,5 años). El 82,6% son mujeres. Según el cuadro clínico, un 52,1% de los pacientes presentó distensión abdominal, 47,8% nauseas, 82,6% epigastralgia y un 100% dolor tipo cólico biliar. En el 52,1% de los pacientes el tiempo de evolución de los síntomas fue entre uno y dos años y en el 21,7% mayor a dos años. El 100% de la muestra tiene ecografía trans-abdominal sin hallazgos patológicos. En el 65,2% la fracción de eyección vesicular mediante DISIDA fue menor de 10 y en el 26% entre 10 y 20. El 100% de la muestra fue sometida a colecistectomía laparoscópica. Mediante anatomía patológica se confirmo microlitiasis en el 13% (3 pacientes), y colesterolosis en el 4,3% (un paciente). El 100% se informó como colecistitis crónica. A los 60 días post cirugía, el 4,3% presentó distensión al igual que epigastralgia. A los seis meses post colecistectomía un 8,6% presentó distensión, tres pacientes (13%) dolor típico y cuatro pacientes (17,4%) epigastralgia. Discusión: De acuerdo a los datos presentados, la DV es mas frecuente en mujeres con edad media de 50 años, presentando un cuadro clínico de larga evolución. En el 13% de la muestra la ecografía trans-abdominal no logró detectar microlitiasis. A los seis meses post operatorio el 100% de los pacientes mejoró su sintomatología, y el 86,9% no volvió a presentar dolor tipo cólico biliar.

RECIDIVA EN CÁNCER DE ESÓFAGO TRAS CIRUGÍA R0. FACTORES DE RIESGO Y EVOLUCIÓN.

Drs. Javier López Sebastián [1,2], Roberto Martí Obiol[1], Fernando López Mozos [1], Joaquin Ortega Serrano[1]
1. Departamento de Cirugía General. Hospital Clínico Universitario Valencia. Valencia. España
2. Servicio Cirugía General. Hospital San Pablo Coquimbo. Coquimbo. Chile.

Introducción: Pese a los avances quirúrgicos y en terapia complementaria, la recidiva en el cáncer de esófago sometido a cirugía R0 sigue siendo alta. El objetivo es definir factores de riesgo y patrones de recidiva. También mostrar el manejo realizado y la evolución de los pacientes con recidiva. Material y Métodos: Estudio observacional y prospectivo que incluye a 61 pacientes. Neoadyuvancia se indicó frente a tumores T3,T4 o N+ y se realiza a todos disección ganglionar en dos campos. Se define recidiva a distancia, regional o local, cuando después de 6 meses, se detecta recurrencia. De acuerdo a características clínicas y de las recidivas, se indica un manejo paliativo, quimioterápico o quirúrgico. Resultados: Hubo 54 hombres y la edad media fue de 59,7 años. El estadio más frecuente fue el IIA y 17 (27,9%) tenían ganglios positivos. 30 (49,2%) presentaron recidiva con una mediana del intervalo libre de enfermedad de 10,5 meses. El pTNM, la ausencia de respuesta a la neaodyuvancia y la presencia de ganglios comprometidos resultaron ser factores de riesgo para recidiva. Este último también significativo en el análisis multivariante. Tras el diagnóstico de recidiva la mediana de supervivencia fue de 7 meses y 6 alcanzaron una supervivencia mayor a un 1 año. Conclusión: Corroboramos la alta incidencia de recidiva del cáncer de esófago, siendo posiblemente el principal factor de riesgo la presencia de ganglios comprometidos. Tras el diagnóstico de una recidiva el pronóstico sería malo, sin embargo existiría un pequeño grupo subsidiario de tratamiento con mejores expectativas.

EVOLUCIÓN DE HEMOGRAMA Y PROTEÍNA C REACTIVA EN PACIENTES CON CÁNCER GÁSTRICO OPERADOS DE GASTRECTOMÍA TOTAL.

Drs. A. Csendes, A. Burgos, A. Muñoz
Departamento de Cirugía, Hospital Clínico Universidad de Chile.

Introducción: La proteína C reactiva (PCR) es un reactante de fase aguda, elaborado a nivel hepático, los macrófagos activados producen interleuquina-6, que induce la síntesis de PCR ante un estímulo, incrementándose ésta inmediatamente después de la cirugía.

El hemograma con el recuento de leucocitos, hematocrito y hemoglobina descarta complicaciones quirúrgicas.
En Chile, el cáncer gástrico constituye la primera causa de muerte por tumores malignos en ambos sexos y la segunda causa a nivel mundial, siendo la gastrectomía total el método más utilizado para el cáncer gástrico.
Objetivo: Determinar la evolución de hemograma y proteína C reactiva en pacientes sometidos de manera electiva a gastrectomía total con diagnóstico de cáncer gástrico al primer, tercer y quinto día postoperatorio.
Material y método: En el Depto. de Cirugía del Hospital Clínico Universidad de Chile se realizó un estudio retrospectivo, descriptivo entre Enero 2009 y Abril 2013, incluyéndose 36 pacientes con diagnóstico de cáncer gástrico operados electivamente de gastrectomía total, se revisó en el primero, tercer y quinto día postoperatorio (PO) la evolución de hemograma y PCR. Se excluyeron los pacientes con complicaciones postoperatorias.
Resultados: Del total de 36 pacientes, 21 (58%) fueron hombres y 15 (42%) mujeres. La edad promedio fue 65 años ±13, 5 (31 - 85). Los leucocitos tuvieron su mayor elevación el 1° día con un promedio de 13826 uL, disminuyendo a 8266 uL al 5° día PO. Los baciliformes en el 1° día alcanzaron el valor máximo con 1,48%. La PCR alcanzó un aumento mayor en el 3° día PO con un promedio de 144, 64 mg/l ± 44,84. El hematocrito del preoperatorio fue 35 % y el del 5° día PO 33,67 %. En cuanto a la hemoglobina se observa que persiste con valores similares durante los cinco días.
Conclusiones: Los leucocitos en el 1° día PO, se elevan y en el 5° alcanzan la normalidad. La PCR alcanzó su valor máximo al 3° día PO, pero no llega a la normalidad al 5° día. Entre el hematocrito y hemoglobina no hay diferencia entre el preoperatorio y postoperatorio.

ESOFAGOGASTRECTOMÍA TOTAL Y RECONSTRUCCIÓN CON ASCENSO DE COLON

Drs. M. Ceroni, E. Norero, E. Viñuela, N. Devaud, C. Martínez, E. Briceño, A. Díaz. Int. Jf. Prieto, G. Ramirez, M. Caracci, Rm. Mege, A. Calvo, S. Baez.
Servicio de Cirugía Digestiva. Hospital Sotero del Rio.

Introducción: La esofagectomía total asociada a gastrectomía total por cáncer es una cirugía de alta complejidad, asociada a una elevada morbilidad postoperatoria e infrecuentemente indicada. Se reporta en la literatura una sobrevida alrededor de 20% a 5 años.
Objetivo: Determinar la morbi-mortalidad postoperatoria y los resultados oncológicos de la esofagectomía total asociado a gastrectomía total.
Material y Método: Revisión retrospectiva de los pacientes con esofagectomía total asociado a gastrectomía total por cáncer, entre los años 1997 a 2013. Se registraron los datos demográficos, información de los protocolos operatorios, complicaciones postoperatorias según la clasificación de Clavien-Dindo, el informe definitivo de anatomía patológica, el seguimiento a través de controles oncológicos y las causas de muerte por el registro civil. Se utilizó análisis estadístico descriptivo y curvas de sobrevida con Kaplan Meier.
Resultados: Constituyen la serie 22 pacientes (86% hombres), edad de 57,1 años (DE 13,4). Las 2 principales indicaciones quirúrgicas fueron los tumores tipo Siwert 2 (54%), con compromiso importante de esófago y estómago y tumores tipo Siwert 3 con extensión a esófago (46%). El tiempo operatorio fue de 411 minutos (DE 142), el órgano de reemplazo fue en todos los casos colon transverso, ascendido por el mediastino posterior al cuello, se realizó cirugía R0 en el 80% de los pacientes. Un 45,4% de los pacientes tuvieron alguna complicación postoperatoria, la mayoría respiratoria. Según la clasificación Clavien-Dindo: 18,7% tipo 2; 12,5% tipo 3b y 6,2% tipo 5. El tiempo de hospitalización fue de 22,4 días (DE 24,4). La histología en todos los casos fue adenocarcinoma. La mediana de seguimiento fue de 13,4 meses. La sobrevida específica para cáncer a 5 años fue de 25,7% y para los pacientes con cirugía curativa de 34% a 5 años.
Comentario: La esofagectomía total asociado a gastrectomía total, tiene alto porcentaje de morbilidad, con baja mortalidad postoperatoria. La sobrevida a 5 años es aceptable desde el punto de vista oncológico, por lo que estaría justificada en centros de experiencia.

EFECTO DE STENT EXTERNO E INTERNO EN EL CONDUCTO PANCREÁTICO PRINCIPAL POST PANCREATICODUONECTOMÍA: META-ANÁLISIS DE ESTUDIOS RANDOMIZADOS Y OBSERVACIONALES.

Drs E. Vega, E. Viñuela, E. Norero, C. Martínez, E. Briceño, M. Ceroni, M. Caracci, RM. Mege, A. Díaz.
Hospital Sótero del Río. Equipo Cirugía Digestiva Alta.

Introducción: La fístula pancreática (FP) continúa siendo una causa importante de morbilidad y mortalidad post-pancreaticoduonectomía. Los beneficios de los stent pancreáticos internos (SI) y externos (SE) aún no han sido clarificados. El objetivo de este estudio fue evaluar, por medio de un meta-análisis, el rol de los stent pancreáticas instaladas después de una pancreaticoduonectomía.
Método: Se incluyeron estudios randomizados y observacionales desde Enero 1990 a Mayo 2011, donde se compararan pacientes con y sin stent (SI o SE) y que reportaran la incidencia de la FP para cada grupo. Resultados secundarios evaluados incluyeron mortalidad postoperatoria, complicaciones generales y tiempo de hospitalización. Se realizó un análisis adicional para estudios donde se utilizaron SI o SE de forma exclusiva. Los estudios randomizados y observacionales fueron combinados de forma diferenciada utilizando un modelo de efecto

aleatorio. El efecto general se calculó con un modelo de efecto mixto. Los resultados se compararon utilizando el odds ratio (OR) y la diferencia media ponderada (DMP).
Resultados: Se incluyeron 16 estudios (4 randomizados y 12 observacionales) con 1.846 pacientes (876 con stent y 970 sin stent). La incidencia de FP (p=0.54), complicaciones (p=0.23) y mortalidad postoperatoria (p=0.19) fue similar en pacientes con y sin stent. El tiempo de hospitalización fue menor en el grupo con stent (DMP (-) 2.5 días, IC (-) 4.4 - (-) 0.6 días, p=0.009). FP y complicaciones generales se redujeron significativamente con los SE (FP: OR 0.49, IC 0.3 - 0.81, p=0.005; complicaciones: OR 0.62, IC 0.43 - 0.89, p=0,01). Sin embargo, no se observaron diferencias con el uso de SI (FP: OR 1.59, IC 0.97-2.61, p=0.07; complicaciones: OR 0.96, CI 0.64-1.46, p=0.86).
Conclusiones: El uso de stent pancreático externo parece reducir el porcentaje de fístulas pancreáticas y complicaciones generales post-pancreatoduonectomía. No se logró determinar si las prótesis internas tienen algún rol relevante. Un estudio clínico randomizado de buena calidad en pacientes de alto riesgo podría ser de utilidad para clarificar este último punto.

RESOLUCIÓN POR VÍA LAPAROSCÓPICA DEL ÍLEO MECÁNICO DE INTESTINO DELGADO. EXPERIENCIA DE 10 AÑOS EN LA PONTIFICIA UNIVERSIDAD CATÓLICA DE CHILE

Drs. F. León, N. Quezada, J.P. Bächler, J. de la Llera, D. Daroch, R. Funke, F. Crovari, C. Boza, N. Jarufe.
Departamento de Cirugía Digestiva, Pontificia Universidad Católica de Chile.

Introducción: El íleo mecánico de intestino delgado es una patología quirúrgica frecuente, habitualmente secundario a bridas postoperatorias. Aproximadamente la mitad de estos pacientes requerirán cirugía, tradicionalmente a través de una laparotomía. El abordaje laparoscópico ha surgido como una alternativa factible y segura, con las ventajas de la cirugía mínimamente invasiva. El objetivo de este trabajo es presentar la experiencia de 10 años en nuestro centro, en el tratamiento laparoscópico de esta patología.
Métodos: Estudio retrospectivo descriptivo. Revisión de datos del servicio de cirugía y pabellón desde el año 2003 hasta la fecha, seleccionando los casos de íleo mecánico de intestino delgado que requirieron cirugía, cuyo abordaje fue la vía laparoscópica. Se analizaron datos demográficos, quirúrgicos y resultados postoperatorios.
Resultados: Durante este período se operaron 38 pacientes por vía laparoscópica. Todos los pacientes contaron al ingreso con TAC de abdomen y pelvis cuyo diagnóstico fue obstrucción intestinal por bridas. 47% fueron hombres y la mediana de edad fue 48 16 años (25-84). Veinte pacientes (53%) tenían cirugías abdominales previas y 24 pacientes (64%) presentaban comorbilidades asociadas. La mediana de duración de los síntomas previo a la consulta fue de 48-47 horas. Respecto a la cirugía, el neumoperitoneo se realizó por técnica de Hasson en el 45% (17), seguidos por el trócar óptico en un 34% (13) y la aguja de Veress (8 casos, 21%). El 82% (31) se resolvió por vía laparoscópica y los 7 casos restantes requirieron conversión a cirugía abierta (3 por duda diagnóstica, 3 por necesidad de resección intestinal secundarias a isquemia y tumor de intestino delgado, uno por dificultad técnica). El tiempo quirúrgico promedio fue de 70-37 minutos (25-180). La mediana de tiempo a la realimentación fue de 24 horas posterior a la cirugía (24-192) y la mediana de días de hospitalización fue 4,0 días (2-52). Hubo 2 reoperaciones durante la misma hospitalización, una secundaria a una nueva obstrucción intestinal por bridas y otra secundaria a colitis isquémica. En el seguimiento, un paciente debió ser operado por una nueva obstrucción intestinal por bridas 4 años posterior a la cirugía. No existió mortalidad en esta serie ni otras complicaciones.
Conclusiones: La resolución por laparoscopía fue posible en la mayoría de los casos, con escasa morbilidad. La estadía hospitalaria y tiempos de realimentación fueron menores al abordaje clásico. Se requiere un mayor número de casos para establecer los beneficios reales de esta técnica quirúrgica.

COMPARACIÓN DEL ABORDAJE LAPAROSCÓPICO VS. ABIERTO EN EL TRATAMIENTO QUIRÚRGICO DE URGENCIA DE LA ÚLCERA PÉPTICA PERFORADA

Drs. Bächler J.P, Daroch D., Leon F., Villalon C., Leiva L, Gabrielli M., Jarufe N., Boza C.
Hospital Clínico Pontificia Universidad Católica.
Departamento de Cirugía Digestiva

Introducción: Históricamente, el manejo de elección de la úlcera péptica perforada ha sido la cirugía abierta. Sin embargo, la evidencia actual sugiere que el abordaje laparoscópico constituye una alternativa segura y eficaz, aportando los beneficios de la cirugía por vía mínimamente invasiva; en términos de tiempo operatorio, dolor, complicaciones médica y quirúrgicas, entre otras.
Método: Estudio prospectivo de cohorte no concurrente de pacientes sometidos a cirugía de úlcera péptica perforada entre Enero de 2000 y Febrero de 2013, siendo agrupados según su vía de abordaje (abierto o laparoscópico). Las variables categóricas y numéricas son expresadas en porcentajes, media o mediana según su distribución. Análisis de asociaciones entre variables para cada grupo usando pruebas de Chi-cuadrado y Mann-Whitney, las que posteriormente son ajustadas utilizando un modelo de regresión logística.
Resultados: Un total de 39 paciente son sometidos a cirugía por diagnóstico de úlcera perforada. De ellos 20 fueron abordados por vía laparoscópica y 19 por vía abierta. En el primer grupo, la media de

edad fue 41.1±4.5 años, 60% correspondieron a úlceras duodenales perforadas, sólo 3 casos fueron convertidos a cirugía abierta (15%). La mediana del tiempo operatorio fue 90 minutos (60-150), en 4 casos no se utilizó drenajes. Sólo un caso requiere ser reintervenido por vía abierta (hematemesis masiva). Se registran 2 casos de complicaciones médicas. La mediana de días de hospitalización fue 6 días (3-20) y la de seguimiento fue 2 meses (1-7). En el segundo grupo la media de edad fue 63.4±3.9, 47.4% correspondieron a úlceras duodenales. La mediana del tiempo operatorio fue 90 minutos (60-240). 2 casos debieron ser reexplorados precozmente (colecciones y evisceración respectivamente). 9 casos presentaron complicaciones médicas y 1 caso asociado a mortalidad (shock refractario). La mediana de días de hospitalización fue 8 días (2-35) y la de segumiento fue 2 meses (1-68). El análisis univariado mostró diferencias significativas en la incidencia de complicaciones médicas y menor estadía hospitalaria a favor de la cirugía laparoscopica (p=0-02 y 0.04 respectivamente). Sin embargo posterior al análisis multivariado las diferencias encontradas no son estadísticamente significativas (OR 0.2 IC 0.3-1.7 y OR 0.9 IC 0.8-1.2, respectivamente) Conclusión: El uso de la laparoscopía avanzada es una alternativa segura y efectiva para el manejo de urgencia en úlcera péptica perforada, demostrando en este estudio una tendencia a menor morbilidad y estadía hospitalaria comparada con la cirugía abierta.

RENDEZ-VOUS LAPARO-ENDOSCÓPICO: UNA ALTERNATIVA DE TRATAMIENTO MÍNIMAMENTE INVASIVA EN EL MANEJO DE LA COLECISTO-COLEDOCOLITIASIS.

Drs. A. Sharp[1], J. Bächler[1], F. Leon[1], A. Donoso[1], A. Espino[2], A. Parra[2], F. Pimentel[1], N.Jarufe[1]
1 Departamentos de Cirugía Digestiva1 y Gastroenterología
2 Facultad de medicina. Pontificia Universidad Católica de Chile.

Introducción: El tratamiento de la colecisto-coledocolitiasis sintomática o incidental es aún un tema en discusión. Entre 5 y 15% de los pacientes sometidos a colecistectomía por colelitiasis sintomática tendrán cálculos en la vía biliar principal. El manejo de estos pacientes es variado, y comprende desde la exploración abierta o laparoscópica hasta la colangiopancreatografía retrógrada endoscópica (CPRE) postoperatoria. El abordaje laparo-endoscópico simultáneo, también conocido como Rendez-vous, es una de las alternativas de tratamiento mínimamente invasiva para estos pacientes. Método: Estudio de cohorte prospectivo no concurrente que incluye a todos los pacientes sometidos a Rendez-vous en nuestra institución (Enero de 2010 a Junio de 2013). Las variables continuas y categóricas son expresadas en porcentajes, mediana y promedio según su distribución. Para definir asociaciones entre variables se usaron las pruebas de Chi-Cuadrado, siendo estas ajustadas por un modelo de regresión logística. Resultados: La serie está compuesta por 33 pacientes (22 mujeres y 11 hombres). Edad promedio: 52 + 3 años. El 31.3% ingresa por cuadro de colecistitis aguda, el 12.5% por pancreatitis biliar y 3.1% colangitis aguda. Se sospecha coledocolitiasis por hallazgos clínicos o de imágenes sugerentes. El método de diagnóstico más usado fue la colangiorresonancia nuclear magnética (64%). En un 12% de los casos el diagnóstico fue realizado por colangiografía intra-operatoria. 6 casos presentaron CPRE frustras previo a la cirugía, en tanto en un caso la extracción de cálculos fue incompleta. De los pacientes intervenidos, se logra completar el Rendez-vous laparo-endoscópico en un 96.9% de los casos. La mediana del tiempo operatorio fue de 120 minutos (rango 75-300). Hubo complicaciones posterior al procedimiento solo en 4 casos (12.5%), correspondiendo estas a pancreatitis aguda (n=3) no graves (APACHE score <8) y hemorragia digestiva alta (n=1), este último caso manejado exitosamente en forma endoscópica. La mediana de días de hospitalización fue 4 (rango 2-15). No hubo asociación entre el antecedente de CPRE previa y la incidencia de pancreatitis posterior a la cirugía. No se registra mortalidad en esta serie. Conclusión: En nuestro centro, el Rendez-vous laparo-endoscópico es una alternativa segura y efectiva en el manejo de la colecisto-coledocolitiasis, con resultados similares en cuanto a éxito y complicaciones respecto a series internacionales.

REPARACIÓN LAPAROSCÓPICA DE HERNIAS VENTRALES: RESULTADOS PERIOPERATORIOS Y FACTORES ASOCIADOS A RECIDIVA

Drs. Bächler J.P, Leon F, Galindo J.L, Funke R, Crovari F, Boza C, Gabrielli M, Jarufe N.
Departamento de Cirugía Digestiva.
Hospital Clínico Pontificia Universidad Católica.

Introducción: Las hernias ventrales son defectos de la pared abdominal, siendo congénitas (umbilicales, epigástricas, etc.) o adquiridas (incisionales). La reparación laparoscópica ha demostrado ser una técnica segura, sin embargo presentan recidivas reportadas hasta en un 20%. Evaluar las variables clínicas y quirúrgicas asociadas a recidiva posterior a la reparación laparoscópica de hernias ventrales. Método: Estudio prospectivo de cohorte no concurrente. Revisión de registros médicos de pacientes sometidos a hernioplastía ventral laparoscópica en nuestro centro entre Junio de 2006 y Mayo de 2013. Identificación de recidivas herniarias durante el seguimiento y su asociación con variables clínicas y quirúrgicas a través de análisis univariado con pruebas de Chi-Cuadrado y U de Mann-Whitney, siendo éstas ajustadas usando un modelo de regresión logística.
Resultado: La serie está compuesta por 127 pacientes, 52% mujeres, edad promedio de 58.1±13,62 años. La mediana de IMC fue 30 Kg/m2 (rango 18-46) y la mediana del tamaño del defecto reparado fue de

6 cm (rango 1-20). El 67.7% de las hernias reparadas fue incisional. Un 26% de los casos eran recidivas de reparaciones anteriores, un 22% con más de 2 reparaciones previas. La mediana del tiempo operatorio fue 80 minutos (rango 30-350). En 4 casos (3.9%) se requirió conversión a cirugía abierta, las causas fueron enterotomía (2 casos) y adherencias que impedían una disección segura (2 casos). No se utilizaron drenajes en esta serie. 7 casos (5.5%) correspondieron a cirugías de urgencia por hernias atascadas, en 3 de ellas con compromiso de asa intestinal sin necesidad de resección. La mediana de días de hospitalización fue de 2 días (rango 1-15) y la de seguimiento fue 3 meses (rango 1-68), 53 % tuvo un seguimiento mayor a 6 meses. Existió recurrencia en un 16.4% de los casos (n=18). La mediana de tiempo hasta la recidiva fue de 8.5 meses (rango 2-33). En el análisis univariado, la recidiva postoperatoria se asocia al tamaño del defecto mayor a 10 cm (p=0.02), antecedente de recidiva herniaria previa (p=0.03) y tiempo quirúrgico (p=0.008). Posterior al análisis multivariado sólo el antecedente de recidiva herniaria previa y el tamaño del defecto se asociaron con recidiva postoperatoria (OR 9.67; IC 1.07-87.89 y OR 7.42 IC 1.8-31.12, respectivamente).
Conclusión: En nuestra serie, las variables asociadas a recidiva posterior a la reparación laparoscópica de hernias ventrales, fueron el antecedente de recidiva herniaria previa y la reparación de defectos mayores a 10 cm.

DISECCIÓN SUBMUCOSA ENDOSCÓPICA EN CÁNCER GÁSTRICO INCIPIENTE: EXPERIENCIA INICIAL Y RESULTADOS A CORTO PLAZO EN EL HOSPITAL CLÍNICO DE LA PONTIFICIA UNIVERSIDAD CATÓLICA DE CHILE.

Drs. A. Donoso[1], A. Sharp[1], A. Parra[2], J. Bächler[1], J. C. Roa[3], F. Pimentel[1], A. Escalona[1], L. Ibañez[1].
Departamentos de Cirugía Digestiva[1], Gastroenterología[2] y Anatomía Patológica[3]. Facultad de Medicina. Pontificia Universidad Católica de Chile.

Introducción: La disección sub-mucosa endoscópica (ESD) permite la resección en bloque del cáncer gástrico incipiente (CGI) independiente de su tamaño y ubicación. Esta técnica ha demostrado resultados de sobrevida comparables a la cirugía clásica. En nuestra institución la ESD se aplica a pacientes con tumores tipo 0 (incipientes) que cumplen con los criterios extendidos publicados en las Guías Japonesas de 2010. Objetivo: Presentar nuestra experiencia inicial en ESD para CGI y sus resultados a corto plazo. Métodos: Estudio de cohorte prospectivo no concurrente. Las variables continuas y categóricas son expresadas en porcentajes, mediana y promedio según su distribución.
Resultados: Serie compuesta por 10 pacientes (5 hombres y 5 mujeres). Mediana de edad: 72 años (61-84). Los tumores resecados fueron de tipo IIa + IIc (n=5), IIb + IIc (n=2), IIb (n=2) y IIc (n=1). En todos los pacientes se logró la resección completa y en bloque del tumor. La mediana de tamaño de las piezas resecadas fue 3,5 cm (R: 3-10) y la del tamaño tumoral fue 1,5 cm (R: 0,7-4,2). La mediana de tiempo operatorio fue de 135 minutos (R: 50-320). El estudio histológico demostró adenocarcinoma bien diferenciado en 9 pacientes y mal diferenciado en 1. En 8 pacientes se encontró un adenocarcinoma intramucoso (T1a), en 1 paciente adenocarcinoma in situ (Tis) y en 1 paciente adenocarcinoma sub-mucoso (T1b). Todas las resecciones fueron de tipo R0 (márgenes microscópicos laterales y profundos libres de tumor). En 8 pacientes la resección fue declarada curativa y en 2 pacientes no curativa a pesar de ser R0. Estos 2 casos correspondieron a un paciente con invasión de la sub-mucosa mayor a 500 micras (sm2) y a un paciente con adenocarcinoma mal diferenciado de 22 mm (20 mm). En ambos casos los pacientes fueron sometidos a gastrectomía laparoscópica con disección linfática D2. Respecto a las complicaciones hubo una perforación gástrica que se trató mediante sutura laparoscópica. No hubo mortalidad en esta serie. La mediana de tiempo de hospitalización fue 3 días (R: 1-5). Todos los pacientes se encuentran en seguimiento con endoscopía y biopsias al mes y luego cada 6 meses no habiendo recidivas hasta el momento. La mediana de seguimiento de la serie es de 8.5 meses (R: 3-14).
Conclusión: En esta experiencia inicial la ESD ha demostrado ser una técnica segura y con buenos resultados oncológicos, encontrándose actualmente todos los pacientes en buenas condiciones y libres de enfermedad.

MUTACIÓN DE LOS GENES KRAS Y BRAF EN PACIENTES CON CÁNCERES DE COLON Y RECTO.

Drs. I.Roa, T. Sánchez y K. Schalper.
Creative BioScience, Santiago. Servicio A. Patológica Clínica Alemana Santiago. Depto Patología. Universidad de Yale. Proyecto PBCT-6 CTI Salud.

Introducción: El cáncer de colon y recto tiene gran importancia por incidencia y mortalidad en Chile. La mutación del gen BRAF es mutuamente excluyente con KRAS y es un factor pronóstico y predictivo independiente.
Objetivo: Determinar la presencia de la mutación del gen KRAS (codones 12 y 13) y mutación V600E del gen BRAF en el cáncer colo-rectal.
Material y Metodo: Se realizó estudio de mutaciones del gen KRAS a 100 adenocarcinomas primarios y metástasis de cánceres de colon y recto, a los casos negativos se les realizó estudio de la mutación V600E del gen BRAF mediante RFLP y secuenciación directa.
El grupo total estaba constituido por 100 casos, 56 casos correspondieron a mujeres con un promedio de edad fue de 61,1 años (DS ±13,5 años) y los restantes 44 casos a hombres con un promedio de edad de 61,8 años (DS ±10,5 años). La totalidad de los casos correspondieron a adenocarcinomas.

Las características generales del grupo estudiado se muestran en la tabla1. Los tumores primarios se localizaron en colon en 88 casos, 6 casos en recto y 5 casos correspondieron a metástasis hepáticas. No se logró precisar la localización del tumor en sólo 1 caso. En 12 de los 58 casos (20,1%) que fueron estudiados, se demostró mutación del gen BRAF, los 46 casos restantes fueron de tipo silvestre o no mutado. Por lo tanto la frecuencia de mutaciones para BRAF en este grupo de pacientes alcanzó un 12%. Todas las mutaciones comprometieron al codón 15 en la posición nucleotídica 1796 V600E (Figura 1C). No se observaron diferencias entre la frecuencia de mutaciones de BRAF y el género de los pacientes (7 mujeres y 5 hombres). En 11 de 94 casos (12%) de los tumores primarios del colon y recto presentaron mutación de Braf y sólo 1 de 5 metástasis (20%). Sin embargo, esta diferencia y el escaso número de observaciones no permitió establecer diferencias (p= ns). De esta manera, la frecuencia de mutaciones para la vía RAS-RAF fue en conjunto de un 54% en pacientes portadoresde cáncer de colon y recto en esta serie.
Conclusión: El 12% de los cánceres colo-rectales estudiados presentan mutación del gen BRAF, lo que sumado al 42% de cánceres KRAS mutados determinarían una alta proporción (54%) de pacientes no respondedores a terapias anti EGFR en nuestro medio.

RECONSTITUCIÓN DE TRANSITO ESOFÁGICO CON INTERPOSICIÓN DE COLON DERECHO

Dr. I. Braghetto, G.Cardemil, A. Csendes, M.Musleh, O Korn, C. Dominguez, H.Valladares
Int. T.Desenzani.
Departamentos de Cirugía . Hospital Clínico de la Universidad de Chile

Introducción: La cirugía de remplazo esofágico, actualmente se utiliza en patología benigna y maligna. Existen diversas técnicas de reconstitución de transito esofágico descritas que utilizan estomago, yeyuno y colon.
Objetivo: Presentar la experiencia acumulada en el Hospital Clínico de la Universidad de Chile utilizando la técnica de transposición de colon derecho para la reconstitución de tránsito esofágico.
Materiales y Métodos: Se realizó un estudio descriptivo restrospectivo que incluyó a los pacientes sometidos a reconstitucion de transito esofagico mediante interposicion de colon derecho, durante los últimos 20 años, en el Hopital Clínico de la Universidad de Chile. Basado en la revisión sistemática de historias clínicas.
Resultados: 41 pacientes operados, con promedio 63,6años (17-73años), 70,7%(29) sexo masculino. El 48.7% (20 pacientes) correspondieron neoplasias malignas y el resto a patología benigna, destacando en este subgrupo las estenosis críticas por ingestión de cáusticos 24,4% (10 casos operados en la década pasada) y aquéllas secundarias a esofagitis grave por reflujo gastroesofágico patológico 9,7% (4 pacientes) y perforación esofágica 17,1% (7 pacientes). En 43,9% (18 pacientes) la esofagectomía se realiza vía transhiatal y 29,7% (12 pacientes) por toracotomía. En el 51,2% de los casos(n=21), la reconstitución se realizó en dos tiempos. El ascenso retrosternal es la vía más empleada 87,8% (36 pacientes). La complicación más frecuente es la fístula cervical 35,3% (12 pacientes) y fistula en colo-yeyuno anastomosis 8,8% (3 pacientes). La neumonía la complicación médica más frecuente 14,7% (5 pacientes). La mortalidad global es 9,7% (4 pacientes). Mortalidad operatoria ocurrió en 2 pacientes(5.7%) y 2 casos de mortalidad intrahospitalaria después de los 60 días postoperatoria, por complicaciones respiratorias y sepsis.
Conclusión: El uso de interposición de colon derecho tiene indicaciones precisas y en pacientes bien estudiados y preparados la mortalidad operatoria en nuestra experiencia se ajusta a lo reportado en la literatura internacional.

ESÓFAGO DE BARRETT POST GASTRECTOMÍA VERTICAL TUBULAR

Drs. Sauré A., Braghetto I.
Departamento de Cirugía, Hospital Clínico, "Dr. José J. Aguirre", Universidad de Chile.

Introducción: En la literatura existe controversia respecto de la frecuencia de esofagitis por reflujo post gastrectomía vertical tubular. En nuestra experiencia en 2 estudios previos hemos confirmado la presencia endoscópica de esofagitis por reflujo en 15% post G.V.T. y reflujo gastroesofágico confirmado con estudios cintigráficos y en monitoreo pH de 24 hrs entre un 60 a 70% de los casos. Además más del 50% de estos pacientes son tratados con IBP para control de sus síntomas.
Objetivo: Presentar la incidencia de esófago de Barrett en pacientes con esofagitis post G.V.T.
Resultados: De un total de 245 pacientes estudiados con endoscopia y biopsia post gastrectomía vertical tubular se encontró esofagitis por reflujo en 15.5 % y de ellos se constató la presencia de un esófago de Barrett en 3 casos (1.2%) debiendo ser convertidos a bypass gástrico resectivo.
Conclusión: Los cirujanos bariátricos deben estar atentos de la asociación de Enfermedad por reflujo gastro-esofágico y obesidad y por lo tanto indicar la cirugía bariátrica que corresponda para evitar la aparición de esofagitis y esófago de Barrett en el postoperatorio.

SEGUIMIENTO ENDOSCÓPICO E HISTOLÓGICO POST ABLACIÓN CON ARGÓN PLASMA DEL ESÓFAGO DE BARRETT EXTENSO SOMETIDOS A TRATAMIENTO QUIRÚRGICO.

Drs. Braghetto Italo, Valladares Héctor., Oksenberg Danny. Sánchez Felipe, Ramos Cristian
Departamento de Cirugía, Hospital Clínico "Dr. José J. Aguirre", Universidad de Chile

La metaplasia intestinal frecuente en los pacientes con esófago de Barrett extenso muestra regresión 60% después del tratamiento quirúrgico y este epitelio presenta un riesgo de cáncer de 250-410 pacientes/año post tratamiento. De allí surge la posibilidad de someter a estos pacientes a ablación con argón plasma por vía endoscópica para disminuir este riesgo de desarrollar un Adenocarcinoma. Objetivo. Evaluar la regresión endoscópica del epitelio columnar y en presencia de metaplasia intestinal en pacientes operados por esófago de Barrett y sometidos a ablación con argón plasma. Material y Método: 19 pacientes se incluyen en este estudio, todos ellos con esófago de Barrett extenso confirmado por endoscopía e histología (presencia de metaplasia intestinal), los cuales se someten a ablación con argón plasma por vía endoscópica bajo anestesia general. Estos pacientes se controlaron con endoscopía e histológicamente a los 6 meses y al año de operados para evaluar la regresión del área con epitelio columnar y precisar la presencia histológica de metaplasia intestinal.
Resultados: Todos los pacientes presentaron dolor en el post procedimiento inmediato manejado con doble dosis de inhibidores de la bomba de protones (Omeprazol 40mgr i/v cada12hr) y Ketorolaco (100mg i/v cada 8hr). En 10 pacientes se efectuó 1 sesión de ablación, en tres pacientes 2 sesiones y en 6 pacientes se efectuó 3 sesiones de ablación. Tres pacientes presentaron complicaciones: 2 estenosis esofágicas que requirieron dilataciones y 1 paciente presentó ulcera esofágica. El largo de las lengüetas de epitelio columnar inicial fue de 52+15.6mm el cual disminuyo a 22.6+10.6mm. ($p<0.05$). La disminución promedio de la longitud del área columnar es de 29,3+19,6mm. El seguimiento histológico reveló ausencias de metaplasia intestinal en 12 pacientes (63.1%) persistencia de metaplasia en 6 pacientes,b(1 de ellos con células en submucosa, "buried cells") y 1 paciente con aparición de displasia. De estos pacientes, 4 están en espera de retratamiento esta vez con radiofrecuencia (HALO system). Conclusión: La ablación con argón plasma puede tener un rol en el tratamiento complementario a la cirugía para mejorar la regresión del epitelio columnar y disminuir los riesgos de presentar un AdenoCarcinoma de Barrett. La limitación del procedimiento son el N° de sesiones necesarias y la posibilidad de no lograr ablación completa.

EFECTO DE LA GASTRECTOMÍA TUBULAR VERTICAL EN LOS NIVELES DE GHRELINA PLASMÁTICA Y GLP-1: SEGUIMIENTO A 1 Y 5 AÑOS DESPUÉS DE LA CIRUGÍA.

Drs. Braghetto I., Taladriz C., Lanzarini E., Romero C.
Departamento de Cirugia y Laboratorio de enfermedades metabólicas.
Hospital Clínico "Dr. José J. Aguirre". Facultad de Medicina Universidad de Chile.

Introducción: Se publicado disminución de la Ghrelina plasmática post gastrectomía vertical tubular debido a resección de gran parte del fondo gástrico y también disminución del IMC al año después de la operación. Pocos estudios han reportado resultados a largo plazo respecto del IMC y su relación a los cambios postoperatorio de Ghrelina plasmática. Objetivo: estudiar los niveles Ghrelina plamática post GVT y su relación con el cambio de IMC al año y a los 5 años después de la cirugía. Material y Método: Se estudiaron 16 enfermos sometidos a gastrectomía vertical tubular con IMC de 40,4±6kg/mt2 a los cuales se les estudió los niveles plasmáticos de Ghrelina y GLP1 plasmático preoperatorio y entre 1 semana y 1 mes después de la cirugía.
Los pacientes fueron controlados periódicamente y 16 pacientes tienen control del IMC al año y 10 pacientes a los 5 años de operados.
Resultados: Ghrelina preoperatoria promedio fue de 180,34±118,2 pg/ml, 10 pacientes mostraron disminución de la Ghrelina plasmática (121,25±92,5) y 6 pacientes mostraron un aumento de la hormona en el postoperatorio (204,35±82,1). Las variaciones en ambos grupos fueron estadísticamente significativas con $p=0,0036$. Con respecto a los niveles de GLP-1, su valor en el preoperatorio fue de 1,85±1,13 pM. En el postoperatorio inmediato, 10 pacientes presentaron una disminución estadísticamente significativa en los niveles de GLP-1, con una disminución promedio de 0,85 pM ($p=0,002$). Por el contrario, 6 pacientes presentaron un alza promedio muy significativo de GLP-1 de 0,99 pM ($p=0,08$). Con respecto de los cambios de IMC, 16 pacientes presentaron disminución del IMC al año de operados. (25,1±1,6 kg/mt2) independiente del aumento o diminución postoperatoria de la Ghrelina y GLP1 plasmáticos y 10 pacientes completaron el seguimiento al 5° año postoperatorio y se observó un incremento en el IMC promedio de 29.9+2,6kg/m2, independiente del nivel de Ghrelina plasmática observado en el postoperatorio inmediato.
Conclusión:
1) No todos los pacientes muestran disminución de la Ghrelina o GLP1 plasmáticos.
2) Esto podría sugerir que puede existir liberación de Ghrelina en otros segmentos del organismo.
3) Los cambios del IMC al año y 5° año son independientes de los niveles de Ghrelina o GLP1 plasmáticos en el postoperatorio.

PRESENCIA DE CÉLULAS EN ANILLO DE SELLO EN EL CÁNCER GÁSTRICO. ¿TIENE IMPACTO EN EL COMPROMISO GANGLIONAR Y EN LA SUPERVIVENCIA ?

Drs. Javier López [1,2], Juan Madariaga[1,3], Marcelo Barra[1,2], Eduardo Coddou[1,2], Sergio Häberle[1,2], Karen Rojas[1,2], Mauricio Zambra[4], Javier Aros[4], Benjamín Naranjo[1,2], Eustaquio Peña[1,2].
1 Servicio Cirugía General. Hospital San Pablo Coquimbo. Coquimbo. Chile.
2 Departamento de Clínicas. Facultad de Medicina. Universidad Católica del Norte. Coquimbo. Chile.
3 Unidad de Anatomía Patológica. Hospital San Pablo Coquimbo. Coquimbo. Chile.
4 Becado Cirugía. Facultad de Medicina. Universidad Católica del Norte. Coquimbo. Chile.

Introducción: Los cánceres gástricos son mayoritariamente de origen epitelial. La OMS los clasifica principalmente en Adenocarcinomas, Mucinosos, Células Anillo de Sello (CAS) y en Indiferenciados. Actualmente para poder clasificar un tumor como CAS debe tener sobre un 50% de sus células en anillo de sello. Sin embargo, existen tumores con un menor porcentaje de dichas células que no son clasificados como tal. Estudios que evalúan factores pronóstico respecto a la presencia de CAS muestran resultados contradictorios. Nuestro objetivo es evaluar si la presencia de CAS (aunque sea menor a un 50%) en pacientes con Cáncer Gástrico, condiciona un impacto en el compromiso ganglionar y en la supervivencia.
Material y Métodos: Se trata de un estudio retrospectivo que incluye pacientes sometidos a gastrectomía resectiva con diagnóstico de Cáncer Gástrico de origen epitelial, entre los años 2005 y 2012. Se excluyen aquellos con menos de 15 ganglios resecados. Consecuentemente se incluyen 118 pacientes, que se dividen en aquellos con y sin CAS. Se evalúan las variables: edad, sexo, tamaño tumoral, Bormann, localización, TNM, ganglios disecados, presencia y cantidad de ganglios comprometidos, índice ganglionar, permeación linfovascular, permeación perineural y la supervivencia. Se analiza la forma de presentación de la serie, el impacto de compromiso ganglionar de acuerdo al compromiso mural (T) y la supervivencia por estadios. Se realiza análisis estadístico univariable, mediante la prueba de X^2 , t de Student y utiliza el test de log rank para evaluar las curvas de supervivencia.
Resultados: La edad media fue de 65,9(DE:11,5) años, hubo 79 (66,9%) hombres y 32 (27,1%) pertenecían al grupo “CAS”, de ellos 5 (4,2%) presentaban más de un 50% de CAS. Los pacientes “CAS” se diferencian estadísticamente por ser de menor edad y tener un mayor porcentaje de permeaciones perineurales. No existen diferencias al analizar el compromiso ganglionar, salvo en los pacientes T2 con “CAS” que presentan un mayor porcentaje e índice de ganglios positivos. La mediana de supervivencia para los grupos con y sin “CAS” fue de 42 y 43 meses respectivamente (p=0,663) y las curvas por estadios en ambos grupos tampoco muestran diferencias significativas.
Discusión: En nuestra experiencia, la presencia de CAS no sería un factor pronóstico desfavorable en relación al compromiso ganglionar ni en la supervivencia de los pacientes, pero sí se presentaría en pacientes de menor edad. Se hace necesario mayor evidencia clínica, dado resultados discrepantes y las distintas formas de abordar los estudios en la literatura.

SOBREVIDA GLOBAL A 5 AÑOS DE PACIENTES CON CANCER GASTRICO POST GASTRECTOMÍA. EXPERIENCIA LOCAL

Drs. Peña Lopez, Nathalia; Zárate Bertoglio, Cristian; Rivas Muller, Alvaro; Duhalde Floras, Ana; Sommer Alarcon, Gustavo; Bascur Alarcón, Gabriela; Carcamo Gruebler, Leonardo.
Subdepartamento de Cirugía Hospital Base Valdivia. Universidad Austral de Chile.

Introducción: El cáncer gástrico (CG) constituye en Chile la primera causa de muerte por tumor maligno en ambos sexos, siendo reconocido como prioridad de salud pública, manifestado en su ingreso a las patologías con garantías explicitas en salud en el segundo régimen. Es conocido que el tratamiento quirúrgico R0 es la única alternativa con fines curativos, que en asociación con quimio y radioterapia mejora la sobrevida en casos seleccionados. Los últimos registros en la población valdiviana (2002) señalan tasas de sobrevida a 5 años según etapificación TNM de 80% para estadío I, 68,2% para estadío II, 28,4% para estadío III, 4,5 para estadío IV.
Objetivo: Evaluar sobrevida global a 5 años de pacientes con cáncer gástrico posterior a gastrectomía.
Pacientes y Métodos: Cohorte retrospectiva de pacientes con cáncer gástrico sometidos a gastrectomía en el Hospital Base Valdivia en el periodo enero 2005 a diciembre 2012. Se seleccionaron los pacientes según código CIE 10 al egreso hospitalario (C16.1-9) y protocolos operatorios del registro de pabellón con el código FONASA de gastrectomía total o subtotal (180202313). Las variables en estudio fueron: edad, género, cirugía R0, cirugías asociadas, quimio-radioterapia neoadyuvante, quimio-radioterapia coadyuvante, estadío TNM, tipo histológico y sobrevida a 5 años. Se definió tiempo de sobrevida desde la fecha de intervención quirúrgica hasta la fecha de defunción registrada en el servicio de registro civil. Se realizó análisis de sobrevida mediante curvas de Kaplan-Meier evaluando los siguientes subgrupos: Sobrevida global; estadio TNM; cirugía R0; tipo histológico; quimio-radioterapia neo y coadyuvante.
Resultados: Se realizaron 267 gastrectomías en pacientes con CG. Edad promedio 63,94 años (31 - 86; DS 11,54). 186 (69,66%) fueron masculinos. La sobrevida global a 5 años fue de 45,32%, con un promedio de 1113 días (DS 44,17).

Conclusiones: La sobrevida global a 5 años de pacientes con cáncer gástrico sometidos a gastrectomía en el Hospital Base Valdivia es superior a la encontrada en la Unión Europea y Estados Unidos, no encontrándose diferencias significativas con otras series nacionales.

EXPERIENCIA INICIAL EN CIRUGÍA DIGESTIVA ASISTIDA POR ROBOT.

Drs. P. Marín, F. Patiño, P. Brante, J. Contreras, C. Navarrete, J. Hamilton.
Unidad de Cirugía Minimamente Invasiva y Robótica, Clínica Santa María, Santiago, Chile

Introducción: La cirugía mínimamente invasiva es una técnica aceptada para la cirugía de patologías benignas como la obesidad y de la unión gastroesofágica. La cirugía robótica es una nueva tecnología que combina visión tridimensional, rotación en 360º de los instrumentos y autonomía del control de la cámara. En Chile, hay escasa experiencia en cirugía general y digestiva con esta nueva tecnología.
Objetivo: Evaluar nuestra experiencia inicial en cirugía robótica digestiva.
Materiales y Métodos: Veintisiete pacientes fueron operados en nuestra institución, con el robot Da Vinci Si por el mismo equipo quirúrgico. Las técnicas quirúrgicas siguieron los mismo principios de la cirugía laparoscópica.
Resultados: Fueron realizadas tres Miotomías de Heller con parche de Dor, siete Fundoplicaturas de Nissen, cinco de las cuales requirieron reparación de hernia hiatal con prótesis de PTFE y 17 Gastrectomías vertical tubular en manga entre Enero 2012 y Julio 2013. Diecisiete pacientes eran hombres. El IMC promedio en gastrectomía en manga fue 37±3.7kg/m2. El tiempo operatorio promedio fue 48.5±19 min en gastrectomía en manga, 98±33min en fundoplicatura de Nissen y 82±10min en miotomía de Heller. El tiempo de docking promedio fue 6.6±3.3min, 7.5±2.5min y 6.6±4.6min respectivamente. La estadía hospitalaria fue 2, 1.6 y 2 días respectivamente. No hubo conversión. No hubo complicaciones asociadas a la técnica.
Conclusiones: La cirugía robótica en estas técnicas no significó un aumento significativo en los tiempos quirúrgicos laparoscópicos conocidos y tampoco presentó complicaciones asociadas a la técnica y no requirió de conversiones.

PREVALENCIA Y COSTO BENEFICIO DE LA HERNIOPLASTIA INGUINAL (LIECHTENSTEIN V/S PREPERITONEAL NO LAPAROSCOPICA) EN EL SERVICIO DE CIRUGÍA GENERAL DEL HOSPITAL DE APOYO MARÍA AUXILIADORA DEL AÑO 2000 AL 2009. LIMA, PERÚ

Dr. Montoya M., Edgar; Cirujano Hospital María Auxiliadora.
Dr. Villafana L., Neri. Cirujano Hospital Hipolito Unanue. Lima Perú

La hernia inguinal a pesar del tiempo su resolución quirúrgica aún no ha podido ser estandarizada. Se analizan los resultados de un estudio descriptivo, retrospectivo, observacional - comparativo y de corte transversal, en un periodo de diez años. Se identificó a 696 pacientes (técnica Liechtenstein 408(58.6%), pre peritoneal 229(32.9%) y Stoppa 59(8.5%) de la base de datos de estadística. Un total de 14 cirujanos han participado en este estudio. La prevalencia de hernio plastia inguinal en el servicio de cirugía general durante los 10 años fue de 9,9%. La frecuencia de pacientes atendidos en consultorio externo, fue del 12%. La hernioplastia más frecuentemente realizada fue con la técnica de Liechtenstein (58,6%) y la pre peritoneal (32,9%). El costo para la técnica de Liechtenstein fue de $315, la técnica Pre peritoneal fue de $333. El tiempo quirúrgico fue menos de 1 hora con la técnica pre peritoneal (56,3%), (p 0,012). La estancia hospitalaria fue menos de 2 días, con la técnica de Liechtenstein 60,8%, la pre peritoneal 61,1%. (p=0,523).La recurrencia de hernioplastia con la técnica de Liechtenstein fue de 2,6% y la pre peritoneal de 3,6% (p=0,203).Las complicaciones inmediatas de hematoma, seromas para Liechtenstein fueron de 2,69%; para la pre peritoneal fue de 3,67% (p=0,462). Conclusión: La prevalencia de hernio plastia inguinal encontrada en el servicio de cirugía general se asemeja a los hallados en la literatura. La hernio plastia más frecuentemente realizada fue la técnica de Liechtenstein. Se demostró también que con la técnica de Liechtenstein los costos fueron menores.

ENDOMETRIOMA DE PARED ABDOMINAL Y SU REPARACIÓN DEL DEFECTO DE PARED CON MALLA.

Drs. J. Sendra[1]; C. Álvarez[2]; P. Arratia[1]; E. Magariños[3]
1. Residente 1er año Cirugía Universidad de Santiago de Chile. Complejo Hospitalario San José.
2. Residente 3er año Cirugía Universidad Santiago de Chile. Complejo Hospitalario San José.
3. Cirujano Equipo Hernias. Servicio Cirugía. Complejo Hospitalario San José.

Endometrioma es la implantación de estroma y glándulas endometriales fuera de la cavidad uterina, más frecuentemente intraabdominal.
El endometrioma de pared abdominal (EPA), se produce en cicatrices de intervenciones ginecológicas u obstétricas. La forma de presentación más común es una masa en pared abdominal, dolorosa cíclica, en relación al período menstrual.
Paciente de 50 años, multípara de cinco, dos cesáreas previas, con 4 años de evolución dolor hipogástrico cíclico, coincidente con período menstrual, que cedía con antiinflamatorios. Último cuadro de 20 días de evolución dolor hipogástrico 10/10, asociado a masa sensible, metrorragia e hipermenorrea. Ecografía: nódulos de pared abdominal de 11 y 40 milímetros.TAC abdomen y pelvis: ocupación recto anterior izquierdo, peritoneo indemne. Se decide abordaje quirúrgico por LMSIU y reparación del defecto de pared con malla de prolene. Cirugía 12/06/2013: extirpación de endometriomas, cierre defecto pared abdominal malla de vicryl a aponeurosis. Sin incidentes.
Actualmente, en control en cirugía y ginecología.
Discusión: El EPA es una patología poco frecuente y de difícil diagnóstico, por variados diagnósticos diferenciales de masa abdominal dolorosa. El tratamiento tiene como objetivo principal la curación mediante la remoción adecuada del tejido. En el review de John D. Horton et all, se reunieron 445 casos, con diagnostico de EPA (1951-2006): edad media de presentación 31.4 años, 96% presentan masa abdominal, 57% tenían antecedentes de cirugía gineco-obstétrica, 11% presentaba dolor cíclico, recidiva 4.3% y curación en 95% de los casos con tratamiento quirúrgico.
La recurrencia es rara, se presenta dentro del primer año, producto de remoción inadecuada de tejido endometriósico. El éxito de la cirugía radica en respetar márgenes. Las lesiones que se extienden a través de la pared abdominal comprometiendo varios planos, debe usarse malla de prolene como material de reparación.
Conclusión: El EPA debe considerarse como diagnostico diferencial en pacientes con dolor abdominal crónico y cíclico, asociado a masa abdominal en laparotomías previas.
La invasión del endometrioma es un problema para el equipo quirúrgico, ya que puede afectar a todos los componentes de la pared abdominal generando una pérdida anatómica importante.
La reparación de la pared abdominal con malla es la técnica actual aceptada a nivel mundial. El tratamiento quirúrgico es la solución definitiva a esta patología y es ahí la importancia del manejo multidisciplinario para la corrección total de la patología.

CANAL INGUINAL OCUPADO (CIO) COMO CAUSA DEL SÍNDROME DE DOLOR INGUINAL CRÓNICO (SDIC). RESULTADO DEL TRATAMIENTO QUIRÚRGICO

Drs. A. Acevedo A.[1], G. García[2], R.D. Avila[3], P. del Barrio[4]
1 Centro de hernias del CRS Cordillera, Departamento de Cirugía, Facultad de Medicina, Universidad de Chile, Campus Oriente
2 Centro de Hernias del CRS Cordillera "Instructor Asociado de la Escuela de Medicina, PUC".
3 Residente de cirugía PUC.
4 Interno de Facultad de Medicina PUC

Introducción. En los pacientes que consultan por el SDIC, una vez descartada una hernia inguinal, la palpación dirigida permitió establecer la presencia de un bulto dentro del canal inguinal en el 48% de los casos, lo que hemos llamado "canal inguinal ocupado". Damos cuenta del resultado del tratamiento quirúrgico efectuado en estos pacientes entre Julio 2008 y marzo 2013, en el Centro de Hernias del CRS Cordillera.
Material y Método. Una vez efectuado el diagnóstico de canal inguinal ocupado (CIO) se intervino a los pacientes en el Centro de Hernias del CRS Cordillera, en forma ambulatoria con anestesia local asistida. Los pacientes fueron sometidos a una exploración quirúrgica, trineurectomía y reparación del defecto subyacente. El dolor y la discapacidad se calificaron mediante EVA de 10 puntos antes de la cirugía y en el control postoperatorio efectuado a propósito de este estudio. Se utilizó estadística descriptiva y análisis de probabilidad mediante el test de t de Student. Se consideró significativo un $P<0,05$.
Resultados: Se intervinieron 48 pacientes, 31 varones y 17 mujeres con una edad promedio de 52 (23 - 79) años. La exploración del canal inguinal permitió demostrar la presencia de hernia directa en 12, de una indirecta en 11, de lipomatosa en 7, intersticial en 5 y debilidad de la pared posterior del canal inguinal en 11 oportunidades. En 2 pacientes el canal inguinal fue normal. En 36 pacientes se realizó una hernioplastía de Lichtenstein y en el resto una rafia. No hubo complicaciones postoperatorias. El seguimiento con un promedio de 21 (3 - 56) meses después de la intervención se efectuó en el 94% de la muestra comprobándose una disminución significativa del dolor desde un promedio de 6,4 (St +/- 1,8) a 2,8 (St +/- 0.9). La discapacidad disminuyó igualmente de 7,2 (St+/- 1,9) a 2,0 (St +/-1,9). El 85% de los pacientes estaba asintomático y el 15% acusó persistencia del dolor, con un menor grado de intensidad.
Conclusiónes: El tratamiento quirúrgico del SDIC en pacientes portadores de un canal inguinal ocupado elimina el dolor en una elevada proporción de ellos y lo alivia considerablemente en el resto. Un pequeño número de pacientes con persistencia de sus síntomas pone de manifiesto la complejidad de este síndrome.

DIAGNÓSTICO DEL CANAL INGUINAL OCUPADO (CIO) EN EL SINDROME DE DOLOR INGUINAL CRÓNICO (SDIC).

Drs. A. Acevedo[1], G. García[1], S. Bustamante[2], J. León[1], F. Millán[1]
1 Centro de Hernias del CRS Cordillera
2 Departamento de radiología del CRS Cordillera

Introdución: La palpación dirigida del canal inguinal en los pacientes adultos, sedentarios, portadores del SDIC, permite apreciar en algunos de ellos un bulto que ocupa el canal, sin protruir a través del anillo inguinal superficial y que hemos llamado "canal inguinal ocupado". En esta oportunidad damos cuenta del estudio clínico y de los hallazgos en la exploración quirúrgica del canal inguinal en estos enfermos.
Material y método: El presente es un estudio observacional, descriptivo, prospectivo efectuado entre agosto de 2008 y Marzo de 2013 en el Centro de Hernias del CRS Cordillera. Se buscó dirigidamente mediante la palpación un bulto en el canal inguinal de los enfermos que consultaron por el SDIC. Cuando la palpación fue dudosa se complementó con una ecotomografía. Completado el estudio los pacientes se sometieron a una exploración quirúrgica en forma ambulatoria con anestesia local asistida. Se usó la técnica de Madden para exponer la pared posterior del canal inguinal y el anillo inguinal profundo. Se describieron las hernias y las anormalidades presentes y se procedió a efectuar una trineurectomía y la corrección de estos defectos. Se estudió la sensibilidad diagnóstica de la palpación y del estudio ecográfico tomando el resultado quirúrgico como "gold standard".
Resultados: En este período se consultaron 751 pacientes con el diagnóstico de hernia inguinal de los cuales 98 presentaban un SDIC. Un CIO se detectó en 48 de ellos (49%), 31 varones y 17 mujeres con una edad promedio de 52 (23 - 79) años. La palpación del bulto del canal fue neta en 33 casos confirmándose una ocupación del canal inguinal en todos ellos (sensibilidad 100%). En 15 pacientes con palpación dudosa, la ecotomografía informó una hernia y ésta se confirmó en 13 oportunidades (sensibilidad 87%). La exploración quirúrgica reveló una hernia sacular en 28 casos, hernia lipomatosa en 7 y protrusión y debilidad de la pared posterior en 11.
Conclusiones: El CIO afecta a una apreciable cantidad de pacientes con SDIC. La palpación y en caso de duda, la ecotomografía, ostentan una elevada sensibilidad diagnóstica. El canal inguinal ocupado es una alternativa diagnóstica trascendente en los casos de SDIC y la exploración quirúrgica está justificada.

HERNIA FEMORAL RESULTADOS Y CALIDAD DE VIDA.

Drs. A. Muñoz[1], J. Rappoport[2], J. Silva[2], M. Alban[2], J. Carrasco[2]. R. Torres[3], F. Bencina[3], C. Huerta[3], V. Salazar[3], M. Norambuena[3], F. Palacios[3].
1 Médico capacitante de cirugía. Hospital Clínico Universidad de Chile.
2 Staff Equipo de Hernias, Departamento de Cirugía, Hospital Clínico Universidad de Chile.
3 Internos de Medicina. Hospital Clínico Universidad de Chile.

Introducción: La hernia femoral (HF), representa el 2 al 5% de la patología herniaria, sin embargo se presenta complicada en alrededor de un tercio de los pacientes. Cuando es necesaria una resección intestinal se asocia a mortalidad de 6 a 25%.
Objetivos: El propósito del presente estudio, retrospectivo, descriptivo, es analizar las características demográficas de los pacientes sometidos a cirugía de urgencia y electiva de hernia femoral desde enero del 2002 a marzo del 2013, las vías de acceso utilizadas y la morbilidad postoperatoria, además de la calidad de vida en el postoperatorio alejado.
Material y método: Según pauta prediseñada, se tabuló: edad, sexo, cirugía urgencia (CU) o cirugía electiva (CE), morbimortalidad postoperatoria. Estadística: t de Student, y diferencia de proporciones, significativo: $p<0,05$. Se efectuó una encuesta telefónica para evaluar calidad de vida utilizando una pauta validada.
Resultados: Se analizaron 211 pacientes, hombres 48 (22,75%), mujeres 163 (77,25%). CE 157 (74,41%), CU 54 (29,59%). Edad promedio CE: 55,36 versus CU: 72,80 $p< 0,007$. Días de Hospitalización CE: 2,37 versus CU 7,02. $p<0,002$. Morbilidad postoperatoria: CE 3,82% versus CU 32,65% $p< 0,0001$. Mortalidad postoperatoria: CE 0% versus CU 3,7%
Los dos pacientes fallecidos en la presente serie, corresponden a pacientes de CU, con resección intestinal (n=11), lo que eleva la letalidad de este subgrupo a 18,18%. Encuesta de medición cuantitativa y cualitativa de calidad de vida: Excelente 44 pacientes (51,16%); muy buena 20 (23,26 %); buena 13 (15.12%); mala 6 (6,98%); muy mala 3 (3,49%).
Conclusión: La HF si bien es de baja frecuencia, presentó un elevado porcentaje de complicaciones, con una mortalidad de 18,18%, en los pacientes con resección intestinal. El promedio de sexo femenino, concuerda con la mayoría de las series. La edad promedio en los pacientes de CU, casi dos décadas más que en CE, hace plantear que estos pacientes permanecieron mayor tiempo portando su patología herniaria y nos orienta a hacer un esfuerzo en un diagnostico precoz de esta patología con el propósito de mejorar sus resultados.

INSUFLACIÓN CON DIÓXIDO DE CARBONO (CO_2) COMO TÉCNICA FACILITADORA EN LA DISECCIÓN DE ADHERENCIAS INTESTINALES DE HERNIAS INCISIONALES DE ALTA COMPLEJIDAD.

Drs. V. Azabache. J Jensen. R Concha.
Hospital Padre Hurtado.

Introducción: El neumoperitoneo preoperatorio es una técnica demostrada de utilidad en el tratamiento de las hernias incisionales gigantes. Una de sus ventajas teóricas es la facilidad de la disección por liberación neumática de las adherencias intestinales. Basándonos en este principio, en el Hospital Padre Hurtado de Santiago de Chile, decidimos utilizar la disección neumática con CO_2, como técnica complementaria en la reparación abierta de hernias incisionales complejas con pérdida de derecho a domicilio.
Material y métodos: Se definieron criterios de inclusión y exclusión para este procedimiento. Todos los pacientes tuvieron evaluación preoperatoria completa y TAC de Abdomen y Pelvis. Se insufló el abdomen con CO_2 mediante punción con aguja de Veres, hasta obtener presión intrabdominal de 15 mm Hg. Se dispuso de malla separadora de tejidos para la reparación final.
Resultados: Entre el 1 de Octubre del 2011 y el 31 de Mayo del 2013, se operaron 6 pacientes con este método. La edad promedio fue de 64.5 años, con un rango de 55 a 74 años. El promedio del defecto en sus diámetros mayores medidos por Tomografía fue de 16 cm de ancho por 27 cm de largo. El número de cirugías previas varió entre 3 y 11 cirugías. El tiempo de hospitalización post operatorio fue de 4.1 días y el total de 4.8 días. En 2 casos se extirpo malla de cirugía previa adherida a intestino. No se presentaron complicaciones durante la insuflación.
En todos los casos se observaron adherencias que habían sido separadas suavemente por la insuflación, facilitando la liberación del resto del intestino. No se presentó lesión intestinal en ningún caso, ni complicaciones durante la punción.
Se utilizó malla separadora de tejidos para la reparación en 5 de los 6 pacientes.
La evolución fue satisfactoria en todos los casos. No se hubó mortalidad.
Conclusiones: Se presenta una experiencia inicial en un Hospital público de Santiago de Chile, donde la insuflación abdominal con CO_2 durante la cirugía abierta, sugiere ser una herramienta útil en la disección de adherencias en hernias incisionales complejas con pérdida de derecho a domicilio.

ANTICOAGULACIÓN ORAL Y CIRUGÍA HERNIARIA ABDOMINAL: EXPERIENCIA INICIAL CON TRASLAPE AMBULATORIO.

Drs. V. Azabache, R. Baytelman, S. Quevedo, I. Flores.
Hospital Padre Hurtado

Introducción: El traslape del tratamiento anticoagulante oral (TACO) al parenteral requiere mayor tiempo de hospitalización al requerido por la intervención quirúrgica. Frente a la dificultad de hospitalización prolongada por falta de camas hospitalarias, establecimos un protocolo de manejo ambulatorio para el traslape.
Objetivo:
Presentar los resultados iniciales del traslape ambulatorio de anticoagulación en cirugía herniaria.
Material y métodos:
1. Trabajo conjunto entre Departamentos de Cirugía, Medicina y Unidad de Gestión del Adulto.
2. Protocolo de selección de casos.
3. Educación al paciente o familiar para aplicación medicación ambulatoria.
4. Se estableció un flujograma de terapia, un flujograma de control pre y post operatorio.
5. A los pacientes se les explicó y pidió el consentimiento informado para el tratamiento ambulatorio.
Medicación utilizada:
1. Anticoagulante oral: acenocumarol.
2. Anticoagulante parenteral: HBPM: enoxaparina s/c 40 mg cada 12 horas.
Requisito para cirugía INR 1.5
Resultados: Entre agosto 2012 y Febrero 2013 se traslaparon ambulatoriamente 8 pacientes, que cumplieron con los requisitos de inclusión: 4 mujeres, 4 hombres. 6 pacientes presentaron fibrilación auricular y 2 miocardiopatías dilatadas como indicación de tratamiento anticoagulante. Los diagnósticos quirúrgicos fueron: hernia inguinal, hernia inguinoescrotal bilateral, hernia incisional, hernia incisional recidivada. El tiempo promedio de hospitalización fue de 2.8 días. No hubo mortalidad en el grupo seleccionado. Las complicaciones que se presentaron fueron: sangrado evidenciado por drenaje = 1 (cede con disminución de dosis de anticoagulante); hipertensión de difícil manejo =1 (cede con cambio de tratamiento). No hubo mortalidad en este grupo.
Conclusiones: Nuestra experiencia inicial sugiere que el traslape ambulatorio con protocolos de manejo sistemático, puede ser un método seguro para los pacientes en tratamiento anticoagulante que requieren cirugía herniaria.

IMPORTANCIA DE ESTABLECER UN GRUPO DE TRABAJO PARA EL TRATAMIENTO DE LA HERNIA ABDOMINAL EN UN HOSPITAL PÚBLICO.

Drs. V. Azabache, G. Wiedmaier, H. Rojas, I. Flores, F. Bilbao.
Hospital Padre Hurtado.

Introducción: Es conocido que, a nivel del Sistema Publico, el número de pacientes con hernia abdominal es mayor a la capacidad de resolución. Nuestro hospital no es ajeno a esta problemática, y considerando que el trabajo en equipo y multidisciplinario puede mejorar la eficiencia y eficacia en la resolución de esta patología, nos propusimos como objetivo establecer la creación de un grupo de trabajo quirúrgico organizado y multidisciplinario, que tenga impacto en la resolución de la hernia abdominal.
Material y métodos: Definimos 3 elementos básicos en este proceso:
a) Sistema de registro de pacientes computarizado
b) Sistema de ubicación, control y seguimiento de los pacientes
c) Al menos 1 cirujano entrenado en el manejo de patología herniaria abdominal
Iniciamos este proyecto en Julio del 2011
En la primera etapa, se analizaron las cirugías realizadas desde el año 2000 al 2011 y la lista de espera quirúrgica (pacientes con mas de 2 años sin resolver), para identificar los factores causantes del atraso en su resolución.
En la segunda etapa, se establecieron protocolos de manejo multidisciplinarios específicos para la resolución de esta patología.
En la tercera etapa se aplicaron los protocolos de trabajo para la resolución de casos.
Resultados: En el periodo de análisis 5724 hernias fueron realizadas, 20% hernias incisionales, y 80% hernias ventrales primarias.
245 pacientes fueron identificados en la lista de espera quirúrgica prolongada, 53% con hernia incisional y 47% con hernia abdominal primaria.
El promedio de cirugías en los últimos 5 años del estudio fue de 52 pacientes/ año.
Los problemas mas frecuentes encontrados en la lista de espera quirúrgica prolongada fueron: obesidad, patología herniaria compleja y pacientes con terapia de anticoagulación.
Se establecieron protocolos de trabajo para cada uno de estas patologías y horarios adicionales para la resolución de estas.
Después de un año de trabajo organizado, fuimos capaces de reducir la lista de espera al 96%. La mortalidad en el grupo resuelto fue de 0%.
El número de cirugías electivas por hernia abdominal en el 2012 fue de 265, lo que representó un incremento de casi 5 veces el promedio anual previo; de ellos 104 (39%) pertenecieron a hernias incisionales y 161 (61%) a hernias inguinales. No se presentó mortalidad en este grupo.
Conclusión: Los resultados nos muestran la importancia de un trabajo organizado y en equipo para lograr un sistema eficiente en la resolución de hernias abdominales en un Hospital del Sistema Público.

TRATAMIENTO DE LA HERNIA INCISIONAL DE ALTA COMPLEJIDAD.

Drs. V. Azabache, J. Jensen, R. Concha, D. Zamorano, C. Aguayo.
Hospital Padre Hurtado

Introducción: La hernia Incisional de alta complejidad, es una de las patologías mas frecuentes en los hospitales públicos. A su vez es un gran reto para el cirujano general, por la gran cantidad de complicaciones asociadas.
En nuestro hospital establecimos un protocolo de trabajo para enfrentar esta patología y resolver casos en espera prolongada de cirugía.
Objetivo: Presentar los resultados de la cirugía electiva por hernia incisional de alta complejidad, con el desarrollo de protocolos de manejo integral.
Material y métodos:
1. Se definió hernia incisional compleja aquella que cumpla 1 o más de los siguientes criterios: área del defecto > a 10 x 10 cm2; pérdida de domicilio del saco herniario; fístula intestinal asociada; recidiva de hernioplastía incisional; hernia abdominal entre incisiones compuestas; obesidad con hernia complicada.
2. Se estableció como requisito para la cirugía: tomografía de abdomen y pelvis sin contraste; baño con clorhexidina preoperatorio en cada paciente; claridad de conocimiento de riesgos por parte del paciente; conocimiento y planificación de cirugía previa a procedimiento por parte del cirujano; evaluación anestésica preoperatoria.
3. Se estableció como requisito post cirugía: apósito compresivo; uso de faja abdominal; mantención de drenaje entre 7 a 10 días ; kinesioterapia respiratoria y motora; tratamiento antibiótico.
4. Técnicas quirúrgicas utilizadas: malla pre peritoneal; malla intra peritoneal; malla supra aponeurótica.
Resultados: Entre Agosto 2011y Mayo 2013, se operaron 711 hernias de pared abdominal, de las cuales 529 (74%) fueron realizadas en forma electiva y 182 (26%) fueron de urgencia. De la cirugía electiva 191 pacientes (36%) fueron hernias incisionales y 338 (64%) fueron hernias primarias. 69 pacientes se catalogaron como hernias incisionales de alta complejidad y fueron resueltos en este período siguiendo los lineamientos de trabajo establecidos. Las complicaciones que se presentaron fueron: atelectasia-neumonía intrahospitalaria 1 (1.4%); infección de herida operatoria que requiere re intervención 1 (1.4%); seroma post operatorio: 1 (1.4%). dehiscencia de herida < 2 cm 2(2.8%).
Conclusiones: Nuestros resultados muestran que con protocolos de manejo integral y seguimiento riguroso es posible tener buenos resultados en la cirugía herniaria de pared abdominal de alta complejidad.

HERNIOPLASTÍA UMBILICAL, IMPLEMENTACIÓN DE UNA BASE DE DATOS DIGITAL, COMUNICACIÓN PRELIMINAR.

Drs. C. Domínguez, M. Albán, J. Carrasco, J. Rappoport, J. Silva, M. Norambuena, F. Palacios, V. Salazar.
Hospital Clínico Universidad de Chile

Introducción: La implementación de una base de datos digital, permitirá optimizar la evaluación de los resultados del tratamiento de esta patología.
Materiales y Métodos: Se presenta base de datos digital utilizada en la Unidad de Hernias del Departamento de Cirugía del Hospital Clínico de la Universidad de Chile, confeccionada en File Maker Pro que incluye 46 variables.
Desde enero 2002 a junio 2013 se han ingresado 1799 pacientes a la base de datos, con un total de 2346 hernias operadas, de las cuales 188 (8%) corresponden a hernias umbilicales.
Resultados: Del total de pacientes el 50%(94) correspondió a mujeres y el 50%(94) a hombres. La edad promedio fue de 54 años ±13.6.
El IMC promedio fue de 24.76. El tiempo quirúrgico fue en promedio 93 minutos (rango 20 a 220). 168 casos correspondieron a cirugía electiva(89%)y 20 a cirugía de urgencia(11%), de los cuales 2 casos resultaron hernias estranguladas. En 107 (57%) existía solo un anillo, en 81 (43%) más de dos anillos. Se usó prótesis en 169 (90%) pacientes, en 19 (10%) se realizó solo rafia. En 16 (8,5%) casos se utilizó técnica laparoscópica. 124 (66%) eran hernias primarias, el restante 34% eran hernias recidivadas. Las prótesis más usadas fueron: polipropileno 79 (42%), polipropileno liviano 14 (7,5%), compuestas 14 (7,5%), auto-adherente de polyester 16 (8,5%), polipropileno no especificado 34,5%. En 55 (30%) se usó drenaje. No se registró mortalidad en la presente serie. La hospitalización promedio fue de 4 días.
Conclusiones: La implementación de un registro digital permitirá evaluar en forma más precisa los resultados del tratamiento de las hernias umbilicales. El seguimiento a largo plazo, en marcha, permitirá conocer sus resultados alejados.

HERNIOPLASTÍA LAPAROSCÓPICA, EVALUACIÓN DE RESULTADOS EN EL HOSPITAL CLÍNICO UNIVERSIDAD DE CHILE

Drs. M. Albán, J. Carrasco, C. Dominguez, J. Rappoport, J. Silva, R. Torres, F. Bêncina
Hospital Clínico Universidad de Chile

Introducción: La hernioplastía laparoscópica representa otra alternativa quirúrgica en el tratamiento de las hernias. Los avances en prótesis, medios de fijación e instrumental han permitido avanzar en el perfeccionamiento de esta técnica. Junto a la reincorporación laboral precoz y menor dolor postoperatorio bajo este método, la transforman en una posibilidad atrayente.

Materiales y Métodos: Se analiza nuestra base de datos digital de la Unidad de Hernias del Departamento de Cirugía del Hospital Clínico de la Universidad de Chile, confeccionada en File Maker Pro que incluye 46 variables.
Desde enero 2011 a junio 2013, fecha en que se reinició el uso de la técnica laparoscópica para la resolución de las hernias, se han ingresado 102 pacientes operados con un total de 164 hernias por este método.
Resultados: Se presentan 50 mujeres y 52 hombres se han operado por esta técnica en el período mencionado, el promedio de edad es 52 años, con un IMC de 28 (17 a 41). ASA I 59%, ASA II 38%, ASA III 3%. El tiempo quirúrgico promedio fue de 104 minutos (30 a 250), con hospitalización promedio de 3 días (1 a 8). 47 pacientes (46%) presentaban solo 1 hernia, los restantes presentaban hernias múltiples (2 anillos 39 pacientes, 3 anillos 14 pacientes, 4 anillos 2 pacientes). La cirugía fue electiva en el 100%. Tipo de hernia intervenida: inguinal 57%, incisional 19,5%, otras 23,5%. En el 100% se usó prótesis, en inguinales polipropileno liviano por TAPP y en incisionales malla compuesta. Complicaciones intra-operatorias: una lesión de vaso epigástrico. No hubo conversión. Recidiva en 2 casos de hernia inguinal y 1 caso de hernia incisional. No hubo mortalidad en esta serie. El seguimiento de estos pacientes ha sido de 1 año en los operados hasta junio del 2012 y entre 1 a 12 meses en los operados posteriormente. EVA presentado en control postoperatorio a los 7 días en hernia inguinal fue de 1, EVA 2 a 3 en postoperatorio a los 7 días en otras hernias.
Conclusiones: Los resultados de la presente serie permiten postular a la hernioplastía laparoscópica como una técnica segura en el tratamiento de las hernias inguinales e incisionales.

HERNIOPLASTÍA Y CIRUGÍA MÚLTIPLE LAPAROSCÓPICA, RESULTADOS PRELIMINARES EN HOSPITAL CLÍNICO UNIVERSIDAD DE CHILE

Drs. M. Albán, J. Carrasco, C. Domínguez, J. Rappoport, J. Silva, C. Huerta, V. Salazar, F. Bêncina.
Hospital Clínico Universidad de Chile

Introducción: La cirugía laparoscópica representa una alternativa quirúrgica en el tratamiento de las hernias y cirugía múltiple. Los avances en prótesis, medios de fijación e instrumental junto a la reincorporación laboral precoz y menor dolor postoperatorio bajo este método ha permitido avanzar en el perfeccionamiento de esta técnica.
Materiales y Métodos: Se evalúa nuestra base de datos digital de la Unidad de Hernias del Departamento de Cirugía del Hospital Clínico de la Universidad de Chile, confeccionada en File Maker Pro incluyendo 46 variables.
Desde enero 2011 a junio 2013, fecha en que se reinició el uso de la técnica laparoscópica para la resolución de las hernias, se han ingresado 102 pacientes operados de un total de 164 hernias por este método, 16 de estos presentaban además otra patología de resolución quirúrgica.
Resultados: 50 (49%) mujeres y 52 (51%) hombres se han operado por esta técnica en el período mencionado, el promedio de edad es 52 años, con un IMC de 28 (17 a 41). ASA I 59%, ASA II 38%, ASA III 3%. El tiempo quirúrgico fue de 104 minutos (30 a 250), con hospitalización de 3 días (1 a 8). 47 (46%) presentaba solo 1 hernia, los restantes hernias múltiples (2 anillos 39 pacientes, 3 anillos 14 pacientes, 4 anillos 2 pacientes). La cirugía fue electiva en 100%. Tipo de hernia operado inguinal 57%, incisional 19,5%, otras 23,5%. En 100% se usó prótesis, para las inguinales polipropileno liviano por TAPP y en incisionales malla compuesta. En 16 casos se resolvió otra patología quirúrgica en el mismo acto sin requerir conversión del procedimiento a cirugía abierta; instalación catéter peritoneodiálisis 3 casos, colecistectomía 11 casos, manga gástrica 1 caso, RTU 1 caso. El promedio del tiempo operatorio en estos 16 casos fue de 106 minutos. No hubo mortalidad en esta serie.
Conclusiones: La cirugía laparoscópica parece ser una técnica segura en el tratamiento de la hernia asociada a otras patologías, por sus índices de recidiva, complicaciones y morbilidad postoperatoria, permitiendo en un solo acto quirúrgico la resolución de patologías múltiples a manos de un equipo multidisciplinario.

APENDAGITIS EN HERNIA INGUINAL, RARA CAUSA DE COMPLICACIÓN AGUDA

Drs. J. Carrasco, M. Piñones, J. Rappoport, C. Mandiola, Int. F. Bencina.
Departamento de Cirugía Hospital Clínico de la Universidad de Chile.

Introducción: La hernia inguinal a veces sorprende al cirujano con un contenido inesperado. La apendagitis dentro del saco herniario es una entidad muy poco frecuente. Se presenta un caso de este hallazgo inusual.
Caso Clínico: Paciente de 72 años, consulta por cuadro de 10 días de evolución caracterizado por dolor abdominal difuso tipo cólico, vómitos y diarrea. Al ingreso febril, con dolor abdominal, blumberg, hernia inguinoescrotal derecha sin signos de complicación. Dentro de los exámenes de ingreso destaca PCR elevada. TAC abdomen y pelvis: hernia inguinoescrotal derecha con contenido de colon sigmoide, leve engrosamiento parietal de colon descendente compatible con compromiso inflamatorio-infeccioso.
Inicialmente se maneja paciente con terapia antibiótica empírica. Evoluciona con diarrea persistente y dolor abdominal, parámetros inflamatorios elevados, febril, sin agente infeccioso demostrado en cultivos.
A la semana de hospitalización, presenta episodio agudo de dolor, localizado en región inguinoescrotal derecha en relación a aumento de volumen de la hernia. Hernia inguinoescrotal irreductible, no dolorosa a la palpación, sin eritema y de mayor

volumen con respecto al día anterior. Presenta dolor a nivel de la hernia en realación a cólicos abdominales. TAC abdomen y pelvis: Hernia inguinoescrotal indirecta derecha complicada con obstruccion del sigmoides, leve cantidad de liquido libre peritoneal, signos de probable sufrimiento de asas. Se decide resolución quirúrgica.

En la cirugía se identifica anillo inguinal superficial alterado, a través del cual protruye gran saco herniario que se desliza a saco escrotal, se abre aponeurosis del MOE y se abre saco herniario, dando salida a líquido serohemático. En la exploración se observa contenido herniario colon sigmoides vital y apéndice epiploico necrosado (apendagitis), se liga base y se reseca (biopsia), posteriormente se procede a realizar hernioplastía con malla. Biopsia: apéndice epiploico con esteatonecrosis e inflamación crónica. Evoluciona favorablemente en el postoperatorio desde el punto de vista quirúrgico; siendo dado de alta al tercer dia postoperatorio.

Conclusión: Si bien la apendagitis dentro del saco herniario es una entidad poco habitual, su enfrentamiento no es un problema real en la práctica y el tratamiento es la suma de dos procedimientos simples: la resección del apéndice epiploico inflamado y la reparación de la hernia.

PANCREATOYEYUNOANASTOMOSIS CON DOBLE Y DE ROUX: MODIFICACION EN LA TECNICA DE PANCREATODUODENECTOMÍA DE WHIPPLE: EXPERIENCIA INICIAL

Drs. C. Cruz [1], J. M. Palacios[1] , M. Sierra [1] P. Ruiz [2], ,T. Rojas[2]
[1]Servicio de Cirugía. Hospital San Juan de Dios. Universidad de Chile.
[2] Interna de Cirugía. . Hospital San Juan de Dios. Universidad de Chile.

Introducción: La pancreatoduodenectomía de Whipple es una cirugía compleja cuya técnica quirúrgica ha presentado múltiples variaciones durante su historia, buscando disminuir la morbimortalidad asociada. Dentro de las complicaciones más frecuentes se describe el retardo del vaciamiento gástrico y la fístula pancreática.
Objetivo: Reportar la experiencia inicial obtenida utilizando una variación en la técnica quirúrgica y cuantificar la incidencia de complicaciones, con énfasis en el retardo del vaciamiento gástrico.
Método: Se obtuvieron los datos de fichas clínicas de pacientes operados entre Agosto 2012 y Marzo 2013 a quienes se realizó pancreatoduodenectomía de Whipple con la variación propuesta. Se definió como retardo en el vaciamiento gástrico a la imposibilidad de tolerar una dieta regular por más allá del 10° día post operatorio, imposibilidad de iniciar una dieta líquida posterior al 7° día postoperatorio o la ectasia gástrica que requiere uso de SNG después del día 10° postoperatorio. Se definió fístula pancreática postquirúrgica como se señala en el Consenso del ISGPF del 2005. La técnica quirúrgica utilizada es una anastomosis ducto-mucosa , sobre un stent intra-Wirsung "perdido", término–lateral del muñón pancreático con la cara antimesentérica del yeyuno, sin uso de yeyunostomía. El asa de yeyuno anastomosada al páncreas se continúa y anastomosa con la vía biliar, de forma independiente al que se anastomosa con el estómago, de manera de una doble Y de Roux.
Resultados: La serie comprende 12 pacientes, edad promedio 59 años. Tiempo de hospitalización promedio 17 días.
Se evidencio un retardo en el vaciamiento gástrico en 4 pacientes (30%). Se diagnosticó una fístula pancreática en 3 pacientes (25%), las cuales fueron todas de tipo 1, manejadas de forma conservadora. Ningún paciente presentó fístula de la anastomosis biliodigestiva. Ninguno requirió reintervención y no hubo mortalidad perioperatoria en esta serie.
Discusión: La técnica de reconstitución del tránsito digestivo y anastomosis pancreática es determinante en la ocurrencia de complicaciones tales como el retardo del vaciamiento gástrico como una fístula pancreática. Se estima que la incidencia de retardo del vaciamiento gástrico fluctúa entre 25 – 70%. Hay varias teorías sobre los mecanismos de esta complicación. Nosotros postulamos que al realizar una doble Y de Roux el menor reflujo de jugo pancreático y biliar al estómago contribuiría de forma positiva en disminuir una de las complicaciones más frecuentes de esta cirugía.
Conclusión: La técnica quirúrgica presentada se agrega como una buena alternativa a las técnicas ya conocidas para la pancreatoduodenectomía de Whipple.

RESULTADOS DEL TRATAMIENTO QUIRURGICO DE LA HIDATIDOS HEPÁTICA EN EL HOSPITAL SAN PABLO DE COQUIMBO

Drs. M. Zambra, M. Barra, E. Coddou, J. López, S. Häberle, E. Peña, B. Naranjo, K. Rojas, R. Sagredo
Servicio Cirugía. Hospital Clínico San Pablo. Coquimbo.
Departamento de Clínicas. Facultad de Medicina. Universidad Católica del Norte. Coquimbo. Chile

Introducción: La Hidatidosis Hepática (HH) es una zoonosis endémica en nuestro país, siendo la cuarta región la tercera en incidencia nacional. La localización hepática es la mas frecuente y el tratamiento quirúrgico se asocia a una morbimortalidad de hasta un 85% y 5% respectivamente.
Objetivo: Describir las características clínicas de los pacientes ingresados al servicio de cirugía con diagnostico de HH y los resultados del tratamiento quirúrgico.
Material y Método: Estudio descriptivo y retrospectivo, se revisan fichas clínicas y se confecciona base de datos en programa EpiInfo con las distintas variables. Se incluyen todos los pacientes sometidos a cirugia y seguidos en el policlinico con diagnóstico de HH entre los años 2005 al 2011.
Resultados: Se operaron 48 pacientes y 58 quistes. La edad promedio fue 49 años, predominando el género femenino en 64,5% y el origen rural en 66,6%. La mayoria de los pacientes se presentó con dolor abdominal, con tiempo promedio de evolución de sintomas de 19 meses. Todos los pacientes se estudiaron con imágenes las cuales fueron concluyentes con el diagnóstico. Sólo un 58% se estudió con serología. Ocho pacientes tenian antecedentes de HH operada. Los quistes se ubicaron predominatemente en Lobulo Hepático Derecho.Un 12% presentó compromiso bilobar y en 58,3% se afectaron dos o más segmentos hepaticos. El tamaño promedio de los quistes fue 10, 3 cms. La cistoperiquistectomia parcial fue la cirugía mas frecuente (53,4%) , seguida por cistoperiquisteactomia total (31%) y resecciones hepaticas regladas en un 12%. Se identificó la comunicacion cistobiliar intraoperatoria en 22,4% de los quistes. Tres pacientes presentaron colangiohidatidosis. Veintisiete por ciento de los pacientes presentó morbilidad. La filtracion biliar fue la complicación quirurgica más frecuente, siendo

manejada en forma conservadora y con buen resultado en un 80% de los casos. La mortalidad fue de 2%. La estadia hospitalaria fue menor a diez dias en un 75% de los pacientes. La recidiva quistica se logró objetivar en un paciente y dos presentaron cavidad residual. No se objetivó siembra peritoneal. Conclusión: La HH sigue siendo un problema epidemiologico regional, que afecta en edades productivas a nuestra poblacion. La forma de presentacion más frecuente es el dolor abdominal y el diagnóstico por imágenes es mandatorio. El tratamiento quirurgico resectivo es de elección, ya que permite el tratamiento del parásito, compliaciones biliares y de la cavidad, sin embargo se asocia a morbilidad y mortalidad, que en nuestra serie es comparable a otras publicadas.

IMPLICANCIAS PRONÓSTICAS DEL ESTUDIO ESTANDARIZADO DE LOS MÁRGENES DE RESECCIÓN EN EL CÁNCER DE PÁNCREAS.

Drs. Javier López Sebastián[1,2], Luis Sabater Ortí [1], Maria del Carmen Gómez-Mateo [3], Antonio Ferrández[3], Joaquin Ortega Serrano[1].
1. Departamento de Cirugía General. Hospital Clínico Universitario Valencia. Valencia. España
2. Servicio Cirugía General. Hospital San Pablo Coquimbo. Coquimbo. Chile.
3. Servicio de Anatomía Patológica. Instituto de Investigación Sanitaria INCLIVA. Departamento de Patología. Universitat de València.

Introducción: La afectación microscópica de los márgenes de resección es un factor pronóstico fundamental en la cirugía del cáncer de páncreas. Sin embargo, su definición anatomo-patológica no está estandarizada. Este estudio pretende identificar el porcentaje real de pacientes con resecciones R1 al analizar las piezas quirúrgicas con un protocolo estandarizado y evaluar sus implicancias sobre la supervivencia.
Pacientes y Métodos: Serie de 100 pacientes consecutivos intervenidos con adenocarcinoma ductal de páncreas y resecciones macroscópicamente completas, divididos en dos grupos: pre y post-protocolo, según se intervinieran antes o después de la aplicación de un protocolo estandarizado de las piezas de resección.
Resultados: En el grupo preprotocolo la tasa de resecciones R0 fue del 78 %, mientras que tras la aplicación del mismo, se redujo al 47 % (p=0,003). El margen posterior retroperitoneal es el que se encuentra afectado con mayor frecuencia. En los casos con tumores localizados en cabeza de páncreas y analizados con el protocolo estandarizado, la detección del margen retroperitoneal afecto (R1) influye de forma negativa en la supervivencia. La mediana de supervivencia del grupo R0 fue de 22 meses frente a 16 meses en los que presentaban margen afecto (HR 2,044; IC 95% 1,00-4,16; p=0.043).
Conclusiones: La aplicación de un protocolo estandarizado para el estudio del margen retroperitoneal en el cáncer de páncreas incrementa la proporción de pacientes R1. En los pacientes con cáncer de cabeza de páncreas, la afectación del margen posterior retroperitoneal reduce significativamente la supervivencia.

FACTORES DE RIESGO PARA EL DESARROLLO DE MORBILIDAD POSTOPERATORIA EN PACIENTES CON HIDATIDOSIS HEPÁTICA NO COMPLICADA. ESTUDIO DE CASOS Y CONTROLES ANIDADO.

Drs. C. Manterola, T. Otzen, S. Urrutia. Grupo MINCIR (Metodología e Investigación en Cirugía).
Departamento de Cirugía, Universidad de La Frontera.

Introducción: La cirugía de la hidatidosis hepática (HH) es habitual en hospitales del sur de Chile. El número de publicaciones relacionadas es escasa y los resultados disímiles. Hablar de morbilidad postoperatoria (MPO) es complejo debido a la diversidad en la gravedad e implicancias para el paciente. El objetivo de este estudio es determinar MPO en pacientes intervenidos por HH no-complicada y determinar asociaciones con la variable MPO.
Material y métodos: Estudio de casos y controles anidado en una cohorte. Se incluyeron pacientes intervenidos quirúrgicamente por HH no complicada, en los hospitales Hernán Henríquez Aravena y Clínico de la Universidad Mayor de Temuco, entre 2000 y 2012. La variable resultado fue desarrollo de MPO. Otras variables de interés fueron estancia hospitalaria, mortalidad y recurrencia. Se excluyeron pacientes operados por laparoscopia, con equinococosis concomitante en otro lugar, con cirugía previa para HH y aquellos con complicaciones evolutivas. Se definieron como "casos" los pacientes operados que desarrollaron POM y como "controles" a los pacientes que no desarrollaron POM a lo largo del período de seguimiento. Las técnicas quirúrgicas empleadas fueron periquistectomía y resección hepática. Se aplicó estadística descriptiva, y se determinó incidencia de MPO. Se aplicó estadística analítica; utilizando T-test, ANOVA y Kruskal Wallis para comparación de variables continuas; Chi2 y exacto de Fisher para variables categóricas. Finalmente, se emplearon modelos de regresión logística, estimando OR y sus respectivos IC de 95%.
Resultados: 126 pacientes, con mediana de edad de 41 años; 61% de género femenino, presentaban un total de 196 quistes de diverso tamaño y localización en el parénquima hepático. La mediana del diámetro ultrasonográfico de los quistes fue de 15,0 cm. La incidencia de MPO fue 10,3% (13 casos y 113 controles); 76,9% de cuyos casos eran Grado I o II de Clavien. La etiología de la MPO fue 6,5% de complicaciones médicas y 4,1% de complicaciones quirúrgicas. No se registró mortalidad y con una mediana de seguimiento de 83 meses, se verificó recurrencia en 1 paciente (incidencia de 0,8%). De los análisis bivariados, se constató asociación entre casos y controles, con las variables edad, fosfatasa alcalina, localización del quiste y estancia hospitalaria ($p < 0,03$). Al aplicar modelos de regresión logística, se verificó asociación entre casos y controles, con las variables edad, con un valor de p=0,002 y un OR de 1,07 (1,02 1,12); y localización de la lesión

principal, con un valor de p=0,003 y un OR de 3,94 (1,59 9,78).
Conclusions: Se describe la incidencia de MPO en pacientes con HH no complicada. La incidencia de MPO observada es inferior a la publicada y de bajo nivel de gravedad. Se determinaron factores de riesgo, en especial la localización del quiste.

RESULTADOS DE LA CIRUGÍA LAPAROSCÓPICA EN QUISTES HEPÁTICOS NO PARASITARIOS.

Drs. C. Manterola, S. Urrutia.
Departamento de Cirugía, Universidad de La Frontera.

Introducción: Los quistes hepáticos no hidatídicos (QHNH) se detectan de forma incidental, pueden ser únicos múltiples. Desde que se describió el tratamiento laparoscópico de estos, se han reportado diversas series; existiendo por ende evidencia que avala la cirugía laparoscópica de estas lesiones. El objetivo de este estudio, es reportar los resultados del tratamiento laparoscópico de QHNH en términos de morbilidad postoperatoria (MPO).
Material y métodos: Serie de casos. Se incluyeron pacientes intervenidos quirúrgicamente vía laparoscópica por QHNH en el Hospital Clínico de la Universidad Mayor entre enero de 2008 y diciembre de 2012, portadores de lesiones quísticas hepáticas únicas o múltiples, sugerentes de QHNH. El estudio preoperatorio consistió en exámenes generales, pruebas de función hepática, ecotomografía abdominal o tomografía computarizada; y determinación de ELISA IgE e IgG para hidatidosis. Se excluyeron pacientes con lesiones quísticas sugerentes de hidatidosis hepática. La variable resultado fue MPO, medida a 30 días del postoperatorio. Otras variables de interés fueron: tiempo quirúrgico, conversión, estancia hospitalaria, mortalidad y recidiva. La totalidad de los especímenes resecados fueron a estudio histopatológico. Los pacientes fueron seguidos clínica y ecotomográficamente por un mínimo de 6 meses. Se utilizó estadística descriptiva con cálculo de porcentajes, de medidas de tendencia central y dispersión.
Resultados: En el período estudiado, se intervinieron 17 pacientes con QHNH, resecándose en ellos, un total de 39 quistes. El 76,5% de los casos eran de sexo femenino; y la mediana de edad de la serie fue de 56 años. La mediana del diámetro ecográfico de las lesiones fue de 7,5 cm. Con neumoperitoneo de 12 mmHg., acceso americano con 4 trócares (dos de 10 mm y dos de 5 mm); y luego de una exploración de la lesión, se procedió a puncionarlos y evacuarlos. Posteriormente, se efectuó una quistotomía amplia; y una exeresis del quiste hasta dejar tejido hepático cruento en el límite de sección (quistectomía subtotal) en todos ellos, sin utilización de drenaje. Se realizó epiploplastia en 4 pacientes. En el 82,4% de los casos se ejecutó de forma simultánea una colecistectomía por colecistolitiasis. La mediana del tiempo quirúrgico fue de 51 minutos. No fue necesario convertir a ningún paciente. La serie no registra MPO ni mortalidad. La mediana de estancia hospitalaria fue de 1 día. El estudio histopatológico confirmó "quiste de tipo biliar" en la totalidad de los casos. Con un seguimiento mínimo de 6 meses, no se ha evidenciado MPO tardía ni reaparición de las lesiones resecadas.
Conclusión: El tratamiento aplicado a esta serie de casos de QHNH, se asocia a escasa estancia hospitalaria y buena evolución a corto y mediano plazo.

USO DE INJERTOS OCTOGENARIOS EN TRASPLANTE HEPÁTICO: UNA ALTERNATIVA VÁLIDA PARA AMPLIAR EL POOL DE DONANTES?

Drs. Guajardo Beroíza M., Lucas Meri E., Pareja Ibars E., Montalva Orón E., Moya Herraiz A., San Juan F., Orbis-Castellanos F., López-Andújar R.
Unidad de Cirugía HPB y Trasplantes Hepático, Hospital Politécnico y Universitario La Fé, Valencia, España. Departamento de Cirugía, Hospital Clínico de la Universidad de Chile.

Introducción: el trasplante hepático es la única alternativa terapéutica para pacientes que desarrollan una insuficiencia hepática, con excelentes resultados a mediano y largo plazo. Sin embargo, ello a llevado a que globalmente aumente la cantidad de inscritos en lista de espera sin un aumento proporcional de los donantes. Como estrategias para aumentar la cantidad de órganos disponibles para trasplante se han utilizado distintas aproximaciones, como el uso de donantes vivos, injertos divididos, trasplantes dominó y la utilización cada vez más frecuente de los donantes seleccionados con criterios expandidos. Dentro de estos criterios, la edad del donante cada vez más ha sido considerada una contrindicación relativa para el uso de los injertos hepáticos. Objetivo: presentar la experiencia utilizando injertos hepáticos provenientes de donantes octogenarios seleccionados, proponiéndolos como una alternativa para aumentar los órganos disponibles para trasplante.
Pacientes y métodos: revisión retrospectiva de la base de datos de pacientes sometidos a un trasplante hepático en el Hospital Politécnico y Universitario La Fé, Valencia, mayores de 18 años desde el año 1998 al 2011, seleccionando a aquellos que recibieron un injerto de un donante mayor de 80 años. Se analizaron variables clínicas tanto de donantes y receptores, evaluando resultados en términos de función hepática, morbilidad perioperatoria y mortalidad.
Resultados: sobre un total de 1830 trasplantes realizados en el período estudiado, se implantaron 37 hígados provenientes de donantes octogenarios, con un promedio de edad de los receptores de 57,48 años. Es interesante que en el 43% de los receptores la etiología del daño hepático era la infección por HCV, tradicionalmente considerado como un subgrupo que tiene una peor evolución con donantes

añosos. El resto de las indicaciones fué 27% alcohol, 8% infección por HBV y otras causas. La morbilidad perioperatoria fué: Clavien I-II 21%, III 13% y IV 8%. La sobrevida actuarial del grupo fué de un 60% a los 5 años, sin embargo al hacer el análisis univariado por las distintas variables registradas, la única que alcanzó diferencia significativa tanto para la sobrevida del receptor y del injerto fue la prensencia de falla renal, definida como creatinina mayor a 1,2 mg/dL, de modo que la sobrevida actuarial del grupo con función renal normal fué de 75% a los 5 años, independiente de la causa de la falla hepática. Se analizó finalmente la función hepática en aquellos injertos con un seguimiento igual a mayor a 3 años, para evaluar el comportamiento desde un punto de vista funcional de hígados octogenarios, encontrando que todos ellos persisten con función excretora y sintética normales.
Comentario: injertos hepáticos de donantes octogenarios seleccionados representan una alternativa segura también para receptores seleccionados, sin embargo lo más interesante es que queda en evidencia que la edad debe ser considerado como un criterio cada vez menos estricto al momento de evaluar a un potencial donante.

CARATERISTICAS HISTOLOGICAS DEL PANCREAS COMO PREDICTOR DE FISTULA PANCREATICA EN PANCREATODUODENECTOMIA

Drs E. Viñuela, G. Aguayo, E. Norero, C. Martínez, E. Briceño, M. Ceroni, M. Caracci, RM. Mege, A. Diaz.
Hospital Sótero del Río. Equipo Cirugía Digestiva Alta.

Introducción: La fístula pancreática (FP) postoperatoria es la más temida complicación asociada a la pancreatoduodenectomía (PD). El factor de riesgo más reconocido para PF es la consistencia del remanente pancreático. En relación a esto, algunos estudios sugieren que características histológicas del páncreas pudieran asociarse al riesgo de desarrollar PF. Nuestro objetivo es evaluar si el grado de fibrosis y/o el grado de infiltración grasa del páncreas se asocian al desarrollo de FP.
Método: Revisión histológica retrospectiva en un grupo de pacientes sometidos a pancreatoduodenectomía en nuestro hospital entre Enero 2002 y Marzo 2009. Una patóloga dedicada a enfermedades digestivas evaluó el borde de sección del páncreas sin conocer el curso clínico del paciente y clasificó el grado de fibrosis y de infiltración adiposa del tejido pancreático mediante una escala desarrollada previamente, que lo categoriza en forma progresiva de 0 a 4. Puntajes de 3 ó 4 fueron considerados altos. FP fue definida como la salida de cualquier volumen de fluido rico en amilasa por el drenaje y/o la evidencia radiológica o intraoperatoria de filtración de la anastomosis pancreática.
Resultados: 97 pacientes fueron sometidos a PD durante el período estipulado, contándose con 79 casos (81%) en que el borde pancreático estaba disponible para revisión. En 40 casos (51%) el puntaje de infiltración adiposa fue alto, pero esto no se asoció a la ocurrencia de FP (25% versus 21%, p=0,64). En 37 casos (47%) el puntaje de fibrosis fue alto, observándose en este grupo una tendencia a la reducción en la ocurrencia de FP (13,5% versus 31%, p=0,06). El subgrupo de casos con puntaje de fibrosis 4 (18 casos, 23%) mostró una significativa reducción en la ocurrencia de FP (0% versus 30%, p=0.009). Otros factores (edad, sexo, lesión maligna, localización en ampolla, borde positivo en páncreas) no se asociaron al desarrollo de FP.
Conclusión: La evidencia histológica de fibrosis, pero no la de infiltración adiposa, pareciera asociarse a una reducción en la incidencia de FP. Esta información pudiera ser útil en estratificar el riesgo de filtración y optimizar el curso postoperatorio de los pacientes sometidos a PD.

RESULTADOS DE PANCREATODUODENECTOMIA EN PACIENTES MAYORES DE 70 AÑOS.

Drs E. Viñuela, E. Norero, C. Martínez, E. Briceño, M. Ceroni, M. Caracci, A.Diaz.
Hospital Sótero del Río, Equipo Cirugía Digestiva Alta.

Introducción: Dado el aumento en la expectativa de vida es esperable que aumente el número de pacientes mayores de 70 años, candidatos a pancreatoduodenectomía (PD) por tumores periampulares. El riesgo perioperatorio de este grupo pudiera ser mayor y por ello el beneficio clínico de efectuar PD es discutible. Nuestro objetivo es examinar los resultados de PD en pacientes mayores de 70 años
Método: Revisión retrospectiva de 254 pacientes sometidos a PD entre 1990 y 2013 incluidos en nuestro registro prospectivo. En general, la selección de pacientes se basó en la presencia y gravedad de comorbilidades, estado nutricional y capacidad funcional. Variables analizadas incluyen resultados perioperatorios inmediatos y alejados. Variables continuas y discretas fueron comparadas con t-test y chi², respectivamente. Curvas de sobrevida fueron construidas usando el método de Kaplan-Meier y comparadas con el test de log-rank.
Resultados: Un total de 194 (76%) pacientes eran menores de 70 años (grupo A) y 60 (24%) tenían 70 o más años de edad (grupo B). Mortalidad, a 30 y 90 días ocurrió en 10 (5,2%) y 15 (7,8%) pacientes del grupo A, y 3 (5%) y 5 (8,3%) pacientes del grupo B, respectivamente (p=0,96 y p=0,89). La incidencia de complicaciones mayores (Clavien>3) fue similar, como también la de fístulas pancreáticas (9,8% versus 11,7%, p=0,68). La mediana de estadía postoperatoria fue comparable (23 versus 22 días, p=0,52). Excluidos los pacientes con patología benigna, la mediana de sobrevida y la sobrevida global a 5 años fueron 18 meses y 27% en el grupo A y 15 meses y 25% en el grupo B, respectivamente (p=0,68).

Conclusión: La PD en pacientes mayores seleccionados es segura, con resultados inmediatos y alejados comparables a aquellos de pacientes más jóvenes.

RESECCIONES VASCULARES EN CIRUGÍA PANCREÁTICA. RESULTADOS PERIOPERATORIOS Y A LARGO PLAZO

Drs. J.P. Bächler, F. León, D. Daroch, J.F. Guerra, M. Gabrielli, J. Martínez, N. Jarufe.
Departamento de Cirugía Digestiva, Pontificia Universidad Católica de Chile

Introducción: La cirugía pancreática se ha asociado históricamente a importante morbilidad perioperatoria. En el caso de cirugía oncológica, muchas veces es necesario realizar resecciones vasculares debido a compromiso tumoral, con resultados perioperatorios y oncológicos poco definidos.
Objetivo: Analizar los resultados perioperatorios y oncológicos de los pacientes operados de cirugía pancreática asociados a resecciones vasculares de nuestra institución.
Métodos: Estudio prospectivo de cohorte no concurrente. Se analizaron los datos de pacientes operados de cirugía pancreática asociados a resecciones vasculares, desde Marzo 2005 hasta la fecha. Análisis estadístico descriptivo con programa SPSS 21.0.
Resultados: Durante dicho período se operaron 9 pacientes de cirugía pancreática asociado a resecciones vasculares. El promedio de edad fue de 58,5 años (rango 44-81), 56% sexo femenino. El 88% fue operado por patología oncológica (100% adenocarcinoma de páncreas) y un paciente por pancreatitis esclerosante. Todas las cirugías fueron por vía tradicional, 7 pancreatoduodenectomías (77%) y 2 pancreatectomías corporo-caudales, todas éstas sin preservación esplénica. Respecto a las resecciones vasculares, se distribuyeron en 88% vena mesentérica superior y 12% vena porta. El 77% de los casos la reparación fue con rafia primaria, requiriendo reemplazo con prótesis de PTFE un caso y parche protésico de PTFE un caso. No se produjeron complicaciones intraoperatorias. La mediana de estadía hospitalaria fue de 15 días (rango 6-77), produciéndose complicaciones postoperatorias en 45% de los pacientes, incluyendo 2 casos de fístula pancreática (una tipo B y una tipo C). El paciente con fístula tipo C falleció durante la misma hospitalización debido a complicaciones sépticas. El estudio anatomopatológico definitivo reveló compromiso tumoral vascular solamente en un paciente. La mediana de sobrevida global fue de 27 meses.
Conclusiones: La resección vascular no está exenta de morbi-mortalidad perioperatoria. Existe una buena sobrevida global en esta serie pese a la resección vascular, la cual requiere ser evaluada a través de estudios comparativos con pacientes sin este tipo de resección. La apreciación clínica por parte del cirujano no se correlacionó con compromiso tumoral vascular.

OPERACIÓN DE WHIPPLE EN PACIENTES MAYORES A 70 AÑOS.

Drs. J. Galindo, J. Bachler, J. Martínez, N. Jarufe, J.F. Guerra.
Departamento de Cirugía Digestiva. División de Cirugía. Pontificia Universidad Católica de Chile.

Introducción: La pancreatoduodenectomía es una cirugía con alto riesgo de morbilidad perioperatoria. La edad del paciente puede influir en el desarrollo de complicaciones.
Objetivo: Evaluar los resultados perioperatorios de los pacientes de 70 años o más sometidos a una pancreatoduodenectomía en nuestro centro.
Material y Método: Estudio retrospectivo. Revisión de la base de datos y registros clínicos de pacientes consecutivos sometidos a una pancreatoduodenectomía entre los años 2001 y 2012. Los pacientes fueron clasificados en dos grupos, de acuerdo a su edad (< a 70 años ó 70 años). Las variables categóricas se compararon utilizando el test de chi-cuadrado y las continuas utilizando el test de Mann-Whitney. Se utilizó la clasificación de Clavien para las complicaciones postoperatorias.
Resultados: La serie comprende 135 pacientes, de los cuales 107 (79,3%) tenían menos de 70 años y 28 (20,7%) tenían 70 años o más. Al comparar ambos grupos, no hubo diferencia en la distribución por sexo (51,4% hombres en el grupo más joven vs 32,1% hombres en el grupo de más edad, p=0,1), el tiempo operatorio (300 min [180-630] vs 350 min [180-760], p=0,13), la estadía postoperatoria (16 días [5-129] vs 21 días [7-61], p=0,08), la tasa de complicaciones postoperatorias (55,1% vs 64,3%, p=0,3), el desarrollo de complicaciones graves (grado III o mayor) (17,8% vs 28,6%, p=0,3) y la tasa de reoperaciones (12,1% vs 17,9%, p=0,6). Dentro de las complicaciones postoperatorias, no hubo diferencias en la tasa de gastroparesia (10,3% vs 14,3%, p=0,51), fístula biliar (4,7% vs 3,7%, p=1,0), fístula pancreática (26,2% vs 28,6%) ni el desarrollo de colecciones intraabdominales (19,6% vs 32,1%, p=0,25). El grupo de mayor edad tuvo una mayor tasa de complicaciones respiratorias (4,7% vs 21,4%, p=0,01). No hubo diferencia en la mortalidad perioperatoria entre ambos grupos (0% vs 2,8%, p=1,0). El análisis histológico de las piezas resecadas no mostró diferencia en la tasa de resecciones por patología maligna entre ambos grupos (86,9% vs 85,7%, p=1,0).
Conclusión: En nuestro centro, la pancreatoduodenectomía es un procedimiento que puede efectuarse en pacientes mayores de 70 años de forma segura, sin aumento de la morbimortalidad periopertoria respecto de pacientes más jóvenes.

PANCREATODUODENECTOMIA EN PACIENTES CON PATOLOGÍA BENIGNA. RESULTADOS QUIRÚRGICOS.

Drs. J. Galindo, J. Bachler, J. Martínez, N. Jarufe, J. F. Guerra.
Departamento de Cirugía Digestiva. División de Cirugía. Pontificia Universidad Católica de Chile.

Introducción: La pancreatoduodenectomía es un procedimiento que generalmente se reserva para el tratamiento de patología neoplásica periampular. En los últimos años la morbimortalidad perioperatoria ha disminuido en grupos quirúrgicos con experiencia. Debido a esto, se han ampliado las indicaciones de pancreatoduodenectomía a pacientes con patología benigna sintomática o lesiones con sospecha de malignidad.
Objetivo: Evaluar los resultados perioperatorios de pacientes sometidos a pancreatoduodenectomía por lesiones benignas en nuestro centro.
Pacientes y Método: Estudio retrospectivo. Revisión de la base de datos y registros clínicos de pacientes sometidos a pancreatoduodenectomía por patología benigna sintomática o lesiones con sospecha de malignidad entre los años 2001 y 2012. Se compararon los resultados postoperatorios con los pacientes operados por patología maligna. Las variables categóricas se compararon utilizando el test de chi-cuadrado y las continuas utilizando el test de Mann-Whitney. Se utilizó la clasificación de Clavien para las complicaciones postoperatorias.
Resultados: En el periodo analizado se realizaron 135 pancreatoduodenectomías, de las cuales 18 fueron realizadas en pacientes con patología benigna (histología postoperatoria). Los diagnósticos histológicos fueron: pancreatitis crónica (22,2%), adenoma (22,2%), patología quística (16,7%), inflamación crónica/fibrosis (16,7%), malformación arteriovenosa (11,1%), tumor pseudopapilar (11,1%). El grupo operado por patología benigna presentó menor edad (46,5 años [16-81] vs 60 años [31-87], p=0,03) y ASA score más bajo (ASA I, II y III de 61,1%, 38,9% y 0% vs 23,8%, 72,4% y 3,8%, respectivamente, p=0,005). No hubo diferencias en el tiempo operatorio (315 min [180-600] vs 300 min [180-760], p=0,26), tasa de complicaciones postoperatorias (44,4% vs 59%, p=0,37), estadía postoperatoria (15,5 días [8-61] vs 16 días [5-129], p=0,82) ni mortalidad intrahospitalaria (0% vs 2,6%, p=1,0). Al analizar la morbilidad postoperatoria, no hubo diferencia entre ambos grupos en el desarrollo de gastroparesia (11,1% vs 11,1%, p=1,0), complicaciones respiratorias (5,6% vs 8,5%, p=1,0), fístula biliar (11,1% vs 3,4%, p=0,18), fístula pancreática (16,7% vs 28,2%, p=0,4), colección abdominal (22,2% vs 22,2%, p=1,0), sepsis (5,6% vs 12,8%, p=0,7), hemoperitoneo (5,6% vs 4,3%, p=0,58), hemorragia digestiva (11,1% vs 4,3%, p=0,24). No hubo diferencia en la tasa de reoperaciones (5,6% vs 14,5%, p=0,47) ni en el desarrollo de complicaciones graves (grado IIIa o superior) (16,7% vs 20,5%, p=1,0).
Conclusión: Los resultados quirúrgicos de pacientes con patología benigna sometidos a una pancreatoduodenectomía son similares a aquellos pacientes operados por neoplasias periampulares, con baja tasa de complicaciones graves y mortalidad intrahospitalaria.

HEPATECTOMÍA EXTENDIDA EN LESIONES MALIGNAS: RESULTADOS PERIOPERATORIOS

Drs. Bachler J.P, Leon F., Galindo J.L., Martinez J., Jarufe N., Guerra J.F
Departamento de Cirugía Digestiva. Hospital Clínico Pontificia Universidad Católica.

Introducción: La hepatectomía extendida (resección de 5 o más segmentos) se asocia a alto riesgo perioperatorio. Esta representa la única alternativa de tratamiento para lesiones hepatobiliares malignas primarias o metastásicas. El objetivo del presente estudio es comparar los resultados perioperatorios de pacientes sometidos a hepatectomía extendida versus las resecciones mayores a 2 segmentos.
Método: Estudio prospectivo de cohorte no concurrente de pacientes sometidos a hepatectomía extendida y resecciones hepáticas mayores a 2 segmentos, entre Septiembre de 2004 y Abril de 2013. Se dividen en 2 grupos; grupo 1 (hepatectomías extendidas), grupo 2 (2 a 4 segmentos). Se excluyen resecciones no anatómicas y laparoscópicas Las variables categóricas y numéricas son expresadas en porcentajes, promedio o mediana según su distribución. Se testean asociaciones entre las variables mediante pruebas de Chi-cuadrado y Mann-Whitney, que posteriormente son ajustadas usando modelo de regresión logística.
Resultados: Grupo 1 (n=39): 53.1% hombres, edad promedio de 56.3 ± 2.01 años, todas las resecciones fueron por lesiones malignas (metástasis o tumores primarios) La mediana del tiempo quirúrgico fue 300 minutos (180-720), se realizó maniobra de Pringle en un 50% una mediana de 42.5 minutos (6-75) de duración. 43.8% de los pacientes reciben transfusión de glóbulos rojos (GR) en el intraoperatorio. 16 casos registran complicaciones perioperatorias. Se registra mortalidad sólo en un caso (trombosis portal e insuficiencia hepática secundaria). La mediana del tiempo de hospitalización fue 12 días (4-45).9 casos reingresan a los 30 días. Grupo 2 (n=91): 51.6% hombres, edad promedio de 56.6±1.4 años, 60% de las resecciones fueron por lesiones malignas, principalmente metástasis colorrectales. La mediana de tiempo quirúrgico fue 205 minutos (90-660), se realizó maniobra de Pringle en un 45.5% con una mediana de 28.5 minutos (3-90) de duración. 17.2% recibieron transfusión de GR intraoperatorio. Un 27.4% presentó complicaciones perioperatorias, sólo hubo mortalidad en 2 casos. La mediana de tiempo de hospitalización fue 7 días (4-70). 13 casos reingresan a los 30 días. En ambos grupos, los reingresos fueron en su mayoría por colecciones intraabdominales (n=3 y 6 respectivamente). El análisis univariado, no muestra diferencias en complicaciones perioperatorias y reingreso a 30 días entre ambos grupos, sin embargo,

el tiempo operatorio, de Pringle, y uso de GR es significativamente mayor en el grupo 1. Posterior al análisis múltivariado no se encuentran diferencias significativas entre las variables mencionadas para ambos grupos.
Conclusión: La hepatectomía extendida es un procedimiento seguro con resultados prerioperatorios comparables a las resecciones hepáticas conservadoras.

COLANGIOCARCINOMA HILIAR: RESULTADOS PERIOPERATORIOS Y SOBREVIDA A LARGO PLAZO

Bachler J.P, Leon F, Galindo J.L, Leiva L, Gabrielli M, Guerra J.F, Martinez J, Jarufe N.
Hospital Clínico Pontificia Universidad Católica. Departamento de Cirugía Digestiva

Introducción: El colangiocarcinoma hiliar (Klatskin) es una neoplasia maliagna poco frecuente. La cirugía es el tratamiento de elección y se ha demostrado que las resecciones extendidas mejoran la sobrevida. Sin embargo esta pueden asociarse a mayor morbilidad perioperatoria. A continuación se presentan los resultados perioperatorios y sobrevida alejada de los pacientes sometidos a cirugía con intención curativa en nuestro centro.
Método: Estudio de cohorte prospectivo no concurrente de pacientes con diagnóstico de colangiocarcinoma hiliar operados entre Noviembre de 2004 y Abril 2012. Las variables continuas y categóricas son expresadas en porcentajes, mediana y promedio según su distribución. Para definir asociaciones entre variables se usaron las pruebas de Chi-cuadrado, siendo estas ajustadas por un modelo de regresión logística.
Resultados: 15 pacientes (10 hombres y 5 mujeres) fueron sometidos a cirugía con intención curativa. La mediana de edad fue 65 años [33-69]. Según la clasificación de Bismuth se distribuyeron en tipo II 20%, tipo IIIa 13.3, tipo IIIb 40%, tipo IV 26.7%. En un 80% de los casos se realizó resección hepática asociada (hepatectomía derecha extendida n=3, hepatectomía izquierda n=7, hepatectomía derecha n=2). Se realiza maniobra de Pringle en un 38.5% de los casos con una media de duración de 32 minutos [20-45]. La media del tiempo operatorio fue 420 [240-450]. 93.3% de las resecciones fueron R0. Se registran complicaciones perioperatorias en 11 casos, siendo las más frecuentes la fístula biliar y la colecciones intraabdominales. Sólo 2 de ellos requieren ser re-explorados. Se registra mortalidad en 1 caso. La media de estadía hospitalaria fue 22 días [10-28] y se registran 2 reingresos a 30 días posterior a la cirugía, ninguno por causa quirúrgica. La mediana de sobrevida de los pacientes R0 fue 34 meses con una sobrevida global a 2 y 5 años de 56.4% y 47% respectivamente.
Conclusión: El tratamiento quirúrgico a del colangiocarcinoma hiliar presenta una mayor morbilidad y un importante número de resecciones masivas. Pese a lo anterior ésto se asocia a una mejor sobrevida a largo plazo.

SOBREEXPRESIÓN DEL GEN HER2/NEU: UNA NUEVA DIANA TERAPÉUTICA PARA PACIENTES CON CÁNCER AVANZADO DE LA VESÍCULA BILIAR?

Drs. I. Roa, X. de Aretxabala, K. Schalper, Milind Javle.
Creative BioScience, Santiago. Depto Cirugía Clínica Alemana Santiago. Depto Patología. Universidad de Yale. UT-MD Anderson Cancer Center. Proyecto Fondecyt 1120208

Introducción: El gen HER2/neu es un oncogén de tipo tirosina-quinasa que participa en la regulación de la proliferación, diferenciación y supervivencia celular. Es un factor predictivo en la respuesta a la terapia con anticuerpos monoclonales (trastuzumab, pertuzumab) o inhibidores de la tirosinquinasa (lapatinib).
Objetivo: Determinar la frecuencia de sobreexpresión del gen HER2 y el grupo de pacientes que pudiesen ser susceptibles de recibir terapia dirigida en el cáncer de la vesícula biliar avanzado (CAVB).
Material y método: Se incluyen 187 CAVB (165 mujeres y 22 hombres) con seguimiento de al menos 5 años y 75 casos de colecistitis crónicas como control. Se realizó técnica de inmunohistoquímica automatizada sobre matrices de tejidos con anticuerpo anti-ErbB2 antibody (NCL-CB11) (Novocastra). Se consideró positivo o sobreexpresión de HER2/neu a la tinción de membrana completa en más del 30% de las células tumorales (CAP/ASCO).
Resultados: El 88% de los casos correspondieron a mujeres con un promedio de edad de 61,6 años (DS ±13,5 años) y los restantes 22 casos a hombres con un promedio de edad de 69,0 años (DS ±14,3 años). El 16% de los casos eran tumores incipientes (14 carcinomas mucosos y 16 carcinomas musculares) y el 84% eran carcinomas avanzados (125 carcinomas subserosos y 34 serosos).
La tinción inmunohistoquímica en los 75 controles en ningún caso fue considerada como positiva o 3+. En los cánceres de la vesícula biliar el 48,1% fueron negativos (90 casos); 35 casos fueron 1+ (18.7%); 38 casos (20,3%) 2+; y en 24 casos (12.8%) fueron considerados como positivos (3+) o sobreexpresión de HER2/neu. No se observó positividad en los carcinomas mucosos, en cambio el 14,3% de los carcinomas musculares, el 12,8% de los carcinomas su serosos y el 17.6% de los carcinomas serosos mostraron positividad 3+. La positividad de HER2/neu fue más frecuente en los tumores bien diferenciados (17,4%) que los poco diferenciados (10,3%). Los carcinomas incipientes por su parte mostraron una menor positividad en la sobre expresión de HER2/neu que los carcinomas avanzados (7,1%, 1% versus 13,8%). Los tumores que sobre expresaron HER2/neu mostraron una sobrevida actuarial de 34% a cinco años versus 41% de aquellos negativos .
Conclusión: Se observa sobre-expresión del gen HER2/neu en el 12,8% de los CAVB, grupo que podría ser beneficiado con terapia dirigida. En el 20% se observa tinción equivoca o no concluyente.

Se requieren estudios validación mediante la amplificación del gen HER2/neu para demostrar la validez de estos hallazgos

EXPERIENCIA EN COLANGIOGRAFÍA ENDOSCÓPICA EN UN CENTRO PRIVADO DEL SUR DE CHILE.

Drs. H. Losada[1,2] J. Silva[1,2,3], L. Burgos SJ[1,2,3], A. Troncoso[1], A. Cartes[1], F. Sandoval[1], M. López[1]
Universidad de La Frontera[1]; Clínica Alemana de Temuco[2], Hospital Hernán Henriquez A.[3]

Introducción: la colangiografía endoscópica retrógrada (CER) está concentrada en hospitales públicos de Chile. Nuestro grupo presentó un reporte con experiencia en CER en un centro público. Objetivo: describir la experiencia en CER en un centro privado del sur de Chile.
Hipótesis: tasas de morbilidad y mortalidad de la CER en un centro privado son comparables a series nacionales e internacionales relacionadas. Material y método: serie de casos con seguimiento de pacientes sometidos a CER por cualquier patología en Clínica Alemana Temuco, período 2007-2012. Se registraron variables biodemográficas, técnicas y evolución de los pacientes. Se utilizó estadística descriptiva con medidas de tendencia central y dispersión. El análisis se realizó en STATA® 10.0. Resultados: total de pacientes fue 339, con promedio de edad 62 ± 19 años, predominio de género femenino (63%). En cuanto a la previsión 48% es FONASA. Los diagnósticos pre-operatorios más frecuentes fueron: coledocolitiasis en 230 (71%); estenosis neoplásica en 29 (9%); estenosis benigna en 5 (1%); pancreatitis aguda asociada a colangitis en 5 (1%). De los pacientes con coledocolitiasis 69 (30%) tenían diagnóstico clínico de colangitis aguda. De los pacientes con coledocolitiasis 35 (15%) tenían diagnóstico de pancreatitis aguda sin evidencia de colangitis. Las imágenes usadas para el estudio de los pacientes fueron: ecografía en 94 (28%), TAC en 21 (6%) y colangioresonancia o RMN en 193 (57%). La correlación entre imágenes y hallazgos en CER fue de 91%. En 6 pacientes se utilizó la técnica del rendez-vous con sonda T y en 7 rendez-vous con punción percutánea para ingreso a la vía biliar; en éstos pacientes no se intentó canulación por vía endoscópica previa. Se logró la canulación de la vía biliar al primer intento en 257 (79%); al segundo intento la tasa de éxito alcanzó el 92%. Se utilizó precorte para ingresar a la vía biliar en el 21%. La tasa de éxito de extracción de cálculos por vía endoscópica fue 98%. Para la extracción de cálculos grandes se utilizó esfinteroplastía con balón en 20 (9%) y litotripsia mecánica en 11 (5%). Se dejó prótesis pancreática para prevenir pancreatitis en 2 pacientes. De los pacientes con estenosis neoplásica en 9 se instaló prótesis auto-expansible (31%). 20 pacientes presentaron algún tipo de morbilidad (6%). La morbilidad más frecuente fue pancreatitis en 16 pacientes, seguida de hemorragia. La mortalidad fue de 0,6% (2 pacientes). Conclusión: las tasas de morbilidad y mortalidad fueron comparables con cifras nacionales e internacionales.

COMPLICACIONES BILIARES EN TRASPLANTE HEPÁTICO.

Drs. JC. Diaz , J. Castillo, H. Lembach, A. Saure, G. Cardemil, M. Rios, M. Piñones, C. Scheel, M. Koch
Equipo de Trasplante Hepático, Hospital Clínico de la Universidad de Chile.

Introducción: El desarrollo de nuevos inmunosupresores, las mejoras en el manejo postoperatorio y la estandarización del procedimiento quirúrgico han permitido alcanzar los resultados actuales de calidad en el trasplante hepático. A pesar de la estandarización de la técnica, la incidencia de complicaciones biliares sigue siendo un problema relevante dada su elevada incidencia y su influencia en la morbimortalidad. Por otra parte su manejo sigue siendo objeto de controversia en la literatura. Materiales y Método: Diseño retrospectivo, observacional. Se revisaron las historias clínicas de 72 pacientes sometidos a transplante hepático entre los años 2010-2013. Se analizó la incidencia de complicaciones biliares, la forma de presentación y el tratamiento realizado.
Resultados: En el período del estudio se realizaron 72 trasplantes hepáticos. Se descartan 13 pacientes por no contar con registros adecuados. La incidencia global de complicaciones biliares en este grupo de pacientes fue de un 40.7% (n=24). En nuestra serie, la estenosis de la vía biliar fue la complicación biliar más frecuente, ocurriendo en el 20.3% de los pacientes (n=12). Todas las estenosis ocurrieron a nivel de la anastomosis. Luego sigue la coledocolitiasis, que se desarrollo en el 10.2% de los pacientes (n=6); todos fueron manejados exitosamente con ERCP (papilotomia + extracción). La fístula biliar se presentó en el 3.4% (n=2), sin mayor influencia en la morbimortalidad postransplante inmediato. Otras complicaciones observadas en menor magnitud fueron el absceso hepatico (n=1) y la acodadura (n=1).
Al analizar los 12 casos de estenosis de la via biliar, que fue la complicación más frecuente, encontramos que en promedio el diagnóstico se realizó al día 59 post-transplante. La forma de presentación predominante fue la alteración colestásica del perfil hepático, sólo un caso se presentó en forma de colangitis. Todos los pacientes se estudiaron con CRM. La modalidad terapeútica predominante en nuestra serie fue ERCP (dilatación endoscópica) que representó el 83.3% (n=10), el otro 16.6% (n=2) de los pacientes requiririeron una derivación biliodigestiva.
Conclusion: La estenosis anastomótica es en nuestro grupo la complicación biliar mas frecuente (20.3%). El tratamiento de elección es mediante ERCP, reservando la derivacion biliodigestiva para casos seleccionados. La coledocolitiasis aparece en nuestra serie como complicación frecuente con una incidencia del 10%, siendo el tratamiento de elección la ERCP. La fístula biliar es actualmente infrecuente en nuestra serie. Las complicaciones biliares siguen siendo un tema de gran interés en el manejo del transplante hepático. Su diagnóstico se basa en un seguimiento estricto, siendo la CRM la técnica diagnóstica de elección. Su tratamiento requiere un manejo individualizado.

INFLUENCIA DE LA APARIENCIA DE LAS MAMAS EN LA CALIDAD DE VIDA. DIFERENCIAS ENTRE POBLACIÓN PREOPERATORIA DE MAMOPLASTÍA DE REDUCCIÓN Y POBLACIÓN CONTROL.

Drs. Stefan Danilla, Pedro Cuevas, María Elsa Calderón, Marco Antonio Ríos, Cristian Erazo, Susana Benítez, Patricio Andrades, Rolando Schulz, Sergio Sepúlveda.
Int. José Ignacio Vergara, Int. Felipe Soto, Al. Paula Silva y Al. Sofía Serra.
Unidad de Cirugía Plástica, Departamento de Cirugía, Hospital Clínico de la Universidad de Chile, Santiago, Chile.

Introducción: El *Breast Q Reduction and Mastopexy Module* es un instrumento específico para la evaluación de calidad de vida asociado a mamas desde la perspectiva del paciente, recientemente validado para uso en español en Chile. Dicho instrumento cuenta con una evaluación pre y otra postoperatoria. El objetivo del presente estudio es evaluar la validez de criterio al comparar las distribuciones en distintas poblaciones de individuos y evaluar la diferencia del puntaje entre el pre y postoperatorio.
Métodos: El instrumento validado en español *Breast Q Reduction-Mastopexy Module* fue sometido a prueba para evaluar su validez de criterio comparando los resultados de la escala en pacientes que deseaban someterse a cirugía versus 2 grupos control, uno de pacientes hospitalizados por otra causa y otro de estudiantes de medicina.
Resultados: Se aplicó la encuesta a 46 mujeres, 6 pacientes preoperatorios de mamoplastía de reducción, 20 alumnas de medicina y 20 pacientes hospitalizadas por otra causa. Hubo diferencias estadísticamente significativas en entre las pacientes y los grupos control en los dominios *autoimagen corporal* (p=0,0001), *desempeño social* (p=0,0035) y *síntomas físicos* (p=0,0058), no se observaron diferencias en el dominio de *sexualidad* (p=0,1432), sin embargo solo 4/6 pacientes contestaron la encuesta ya que las otras 2 declararon no tener vida sexual.
Conclusiones: Los resultados preliminares de nuestro estudio sugieren que la versión en Español del *Breast Q Reduction-Mastopexy Module* es un instrumento útil para evaluar la calidad de vida asociada a las mamas en mujeres chilenas.

ESTUDIO DESCRIPTIVO DE PACIENTES CON CÁNCER INFLAMATORIO DE LA MAMA EN EL HOSPITAL BASE VALDIVIA, PERIODO 2007 – 2013.

Drs. L. Cárcamo[1], F. Cárcamo[2], R. Cárcamo[3], AM. Duhalde[1], C. Zárate[1], JA. Pérez[4].
[1] Residente Cirugía, Instituto de Cirugía, Facultad de Medicina, Universidad Austral de Chile.
[2] Interno Medicina, Escuela de Medicina, Facultad de Medicina, Universidad Austral de Chile
[3] Alumno Medicina, Escuela de Medicina, Facultad de Medicina, Universidad Austral de Chile.
[4] Cirujano, Instituto de Cirugía, Hospital Base Valdivia.

Introducción: El cáncer de mama inflamatorio (CMI) es una entidad clínico patológica caracterizado por un cuadro clínico agresivo, rápidamente progresivo y de mal pronóstico. El CMI es poco frecuente, lo que ha limitado su estudio. Actualmente no se cuenta en Valdivia con una estadística local.
Objetivo.
Caracterizar a los pacientes con CMI, el tratamiento al cual fueron sometidos, la respuesta a éste, recurrencia local y sobrevida general.
Metodología: Se identificaron 16 casos con CMI a partir de registro de pacientes atendidos en unidad de patología mamaria entre el 2007-2013. Se revisaron las fichas clínicas. Los datos fueron analizados con EpiInfo 7, sobrevida evaluada con Statgraphics centurión.
Resultados: El 100% fueron mujeres, edad promedio 55,3 años, 77% dueña de casa. Principales síntomas dolor y aumento de volumen 93,31%, adenopatías palpables 69,23% al diagnóstico. Biopsia Core en 92,31%, histología 61,54% ductal invasor, 23,07% mal diferenciado. Receptores de estrógeno y progesterona positivos en 60 y 40% respectivamente, todos moderado-mal diferenciado. HER-2 60% negativo. Émbolos linfáticos cutáneos 70%. El 100% tratados con quimioterapia, completó el 53,85%, cirugía en 61,54%, 100% disección axilar positiva, radioterapia 66,67%, tamoxifeno 15,38%, traztuzumab 0%. Se observó recidiva local en 4 pacientes, en promedio a los 1,22 años desde inicio tratamiento. La sobrevida global fue en promedio de 642,92 días, con rango entre 76 y 2029 días.
Conclusiones: En Valdivia el CMI es una patología infrecuente y de pronóstico ominoso, en concordancia a la literatura. Existe una mala adherencia al tratamiento, además de un espacio para la incorporación de nuevas terapias que pudieran modificar el curso de la enfermedad.

DETALLES TÉCNICO QUIRÚRGICOS A CONSIDERAR DURANTE LA RADIOTERAPIA INTRAOPERATORIA (RIO) EN PACIENTES CON CÁNCER DE MAMA: EXPERIENCIA INICIAL EN CLÍNICA ONCOLÓGICA FALP

Drs. M. Fritis[1], H. Waintrub [1], C. Torres[1], C. Barriga[1], L. Badinez [2], L. Carmona[2], M. Hurtado[3]
[1]Equipo de Cirugía Oncoplástica Mamaria, [2] Radioterapeuta [3] Residente de Cirugía Oncoplástica Mamaria de Clínica Oncológica FALP

Introducción: La RIO consiste en la aplicación de una sola dosis de radioterapia sobre los bordes que quedan después de extirpar el tumor primario ya sea en modalidad exclusiva con dosis de 21 Gy que es equivalente a 58-60 Gy de radioterapia externa en dosis fraccionadas durante 6 semanas o modalidad boost con dosis única de 12 Gy.
ASTRO y ESTRO recomiendan su uso exclusivo en pacientes que cumplen con los criterios de bajo riesgo (buenas candidatas) para irradiación parcial de mama.
Desde julio de 2012 la Clínica Oncológica FALP cuenta con acelerador lineal móvil marca LIAC instalado en pabellón, de fácil desplazamiento y que entrega energía entre 4 y 10 MeV.
Material y método: 28 pacientes fueron sometidas a RIO desde julio del 2012 siendo 23 de ellas modalidad exclusiva.
Se realiza mastectomía parcial y BLNC en forma clásica confirmándose con biopsia rápida del LNC y de la pieza operatoria que paciente cumple con los criterios de bajo riesgo de ESTRO para RIO exclusiva o en caso contrario solo Boost. Después de extirpar el tumor, se realiza movilización de colgajos glandulares liberando de la piel y de la fascia pectoral alrededor de 4 cm, punto crítico para la adecuada exposición del tejido blanco Se coloca disco de aluminio entre la glándula y el músculo pectoral, cuyo objetivo es proteger la pared torácica de la irradiación, los tamaños varían entre 6 y 10 cm.
Reconstrucción de la glándula sobre el disco, el afrontamiento de los bordes se realiza con puntos separados, medición del grosor glandular, etapa fundamental para la elección de la cantidad de energía Marcación central del sitio donde estuvo el tumor, se introduce aplicador a través de la incisión de la piel quedando directamente sobre el tejido blanco, se fija a equipo de acelerador lineal móvil marca LIAC y se aplica RIO.
Conclusión: técnica quirúrgica fácil de aprender que requiere adiestramiento mínimo y seguir los pasos ya mencionados.

LINFONODO CENTINELA CONTRALATERAL EN PACIENTE CON CANCER DE MAMA: REPORTE DE UN CASO

Drs. C. Torres[1], E. Rivera[3], M. Fritis[1], M. Hurtado[2], C. Barriga[1], H.Waintrub[1]
[1]Equipo de Cirugía Oncoplástica Mamaria, Clínica Oncológica FALP. [2] Residente de Cirugía Oncoplástica Mamaria FALP, [3] Residente de Cirugía General U. Santiago.

Introducción: La biopsia de linfonodo centinela (LNC) es una herramienta muy útil desarrollada los últimos años, con una amplia aceptación y que permite de manera segura etapificar el estadio axilar en pacientes con cáncer de mama, evitando disecciones axilares innecesarias. Se presenta el caso de una paciente con cáncer de mama recidivado 16 años después, donde la linfocintigrafía evidenció 2 linfonodos centinelas en la axila contralateral. Métodos: Revisión de ficha de paciente con antecedente de cáncer in situ extenso de mama izquierda el año 1995, tratada con adenectomía subcutánea, radioterapia y hormonoterapia. Consulta por lesión indurada de piel areolar izquierda, la cual se biopsia mostrando infiltración de dermis con carcinoma ductal invasor y permeación linfática del dermis, RE(+) 60-70%; RP(+) 15%; CerbB2(-). Resultados: Se realizó linfocintigrafía 2 horas preoperatorias, revelando un LNC en axila ipsilateral (izquierdo) y 2 LNC en axila contralateral (derecha). Se llevó a cabo mastectomía total, disección axilar de niveles I y II izquierda (LNC positivo) y biopsia de 2 LNC derechos. Biopsia definitiva evidenció en un LNC contralateral un foco de micrometástasis. Tal hallazgo se consideró como compromiso linfonodal y no como metástasis a distancia. Discusión: Si bien la clasificación TNM para cáncer de mama no considera en el estadio del N la presencia de linfonodos contralaterales, diversas publicaciones dentro de los últimos 10 años han reportado un número en ascenso de pacientes con LNC contralaterales demostrados por estudios de medicina nuclear, lo cuales se creen representan variabilidades anatómicas o alteraciones del drenaje linfático en pacientes con cirugías previas en mama, tórax o axila. Definir si estos casos corresponden a metástasis linfáticas o sistémicas es de gran importancia, ya que define pronósticos y conductas terapéuticas absolutamente distintas.

RESPUESTA PATOLOGICA A LA QUIMIOTERAPIA NEOADYUVANTE EN PACIENTES CON CANCER DE MAMA ETAPA II Y III.

Drs. C. Torres[1], M. Hurtado [2], E. Rivera[3], C. Caglevic[4], M. Fritis[1], C. Barriga[1], H.Waintrub[1]
[1]Equipo de Cirugía Oncoplástica Mamaria, Clínica Oncológica FALP. [2] Residente de Cirugía Oncoplástica Mamaria FALP, [3] Residente de Cirugía General U. Santiago. [4] Quimioterapeuta Clinica Oncologica FALP

Introducción: La quimioterapia neoadyuvante fue descrita al inicio de los 70s para tratar canceres

localmente avanzados, con el tiempo, la neoadyuvancia se ha ampliado a otros pacientes para intentar disminuir la masa tumoral y permitir cirugía conservadora.
Se sabe que la quimioterapia neoadyuvante es equivalente en cuanto a sobrevida a la quimioterapia adyuvante, pero en pacientes que logran respuesta patológica completa (pCR) existe un factor pronostico favorable superior a aquellas que no alcanzan esta respuesta.
El objetivo de este trabajo es mostrar la respuesta patológica de la quimioterapia neoadyuvante en nuestras pacientes.
Pacientes y Métodos: Estudio descriptivo, retrospectivo de 33 pacientes sometidas a quimioterapia neoadyuvante y posteriormente a cirugía como tratamiento de su cáncer de mama entre enero de 2010 y Mayo de 2013, en FALP. Se revisan los antecedentes clínicos e imagenológicos de las pacientes, así como todas sus biopsias.
Resultados: El promedio de edad de las pacientes es de 49 años (rango 26-74 años), 30 pacientes presentaban carcinoma ductal infiltrante con o sin CDIS, 2 Carcinoma lobulillar invasor y 1 Cribiforme, el 50,1% de las pacientes estaba en estadio IIIa. Con un tamaño promedio medido clínicamente de 54 mm y ecograficamente de 48mm, se logra post QMT hacer que 16 de ellos ya no sean palpables. Se logró realizar cirugía conservadora en 17 pacientes (51,5%) y mastectomía total con márgenes seguros en el resto de ellas.
Se logro Respuesta Patológica completa (sin enfermedad en mama ni axila) en 6 pacientes (18%), respuesta parcial (reducción >50% tumoral) en 20 pacientes (61%), enfermedad estable (reducción <50%) en 7 pacientes (21%) y Ninguna de ellas progreso con este tratamiento.
Discusión: La pCR es un 18% lo que es comparable con la literatura. Si sumamos a esto la respuesta parcial tenemos un 80 % de disminución en la enfermedad logrando mayor porcentaje de cirugía conservadora.
Es necesaria una mayor muestra para intentar identificar factores predictores de mala respuesta.

ENFERMEDAD DE PAGET DE LA MAMA. EXPERIENCIA DE 11 AÑOS EN COMPLEJO HOSPITALARIO SAN JOSÉ.

Drs. G. Ibañez[1], C. Mandiola[2], M. Piñones[2], Int. F. Gattini[2].
1. Unidad de Patología Mamaria Hospital San José,
2. Departamento de Cirugía Hospital Clínico de la Universidad de Chile.

Introducción: La enfermedad de Paget es una manifestación rara del cáncer de mama caracterizada por presencia de células neoplásicas en la epidermis del complejo aréola-pezón, constituyendo el 0,5-4,3% de todos los cánceres de mama. Se presenta con eczema, ulceración, sangrado y/o prurito del complejo areola-pezón que a menudo se confunde con afecciones dermatológicas. El 80-90% de los casos se asocia a cáncer de mama subyacente, en relación a un carcinoma in situ o invasor. El objetivo de este trabajo es describir las formas de presentación clínica y el enfrentamiento terapéutico de los casos de enfermedad de Paget de la mama presentados en la Unidad de Patología Mamaria del Complejo Hospitalario San José en los últimos 11 años.
Materiales y Método: Diseño retrospectivo, observacional. Se revisaron las historias clínicas de 12 pacientes que presentaban diagnóstico clínico e histológico de enfermedad de Paget de la mama entre los años 2001-2012. Se analizó las formas de presentación clínica, duración de sintomatología, hallazgos imagenológicos, histopatología y abordaje terapéutico.
Resultados: Se identificaron 12 casos de enfermedad de Paget, excluyéndose 3 pacientes por ausencia de registros médicos. La edad promedio de esta serie fue 64,2 años (rango 44-86), todos de sexo femenino. El 88,8% de las pacientes presentó síntomas locales siendo más frecuente el eritema de complejo areola-pezón (50%), seguido de ulceración (25%) y masa palpable (25%). Ninguna paciente refirió síntomas sistémicos. El tiempo promedio de sintomatología fue 14±8,19 meses. En el 66,6% (n=6) la mamografía mostró anormalidades, siendo más frecuentes microcalcificaciones y masas, mientras que sólo una paciente presentó mamografía normal (11,1%). Todos los casos de enfermedad de Paget se presentaron con carcinoma de parénquima mamario, siendo 66,6% (n=6) ductales infiltrantes y 33,3% (n=3) ductales in situ. El 55,5% presentó alto grado nuclear, con receptores de estrógeno y/o progesterona presentes sólo en 33,3%. De los 9 casos, 3 estaban en etapa 0, 3 en IA, 1 en IIA, 1 en IIIA y 1 en IV. En etapas precoces (0-IA) se prefirió mastectomía parcial (44,4%, n=4), mientras que en el resto se efectuó mastectomía total con o sin ganglio centinela (44,4%, n=4), con seguimiento promedio general de 47,6±49,5 meses.
Conclusión: La enfermedad de Paget es una entidad muy poco frecuente, cuyo diagnóstico se retarda por la confusión con otras lesiones dermatológicas. La conducta terapéutica establecida ha sido la mastectomía total, si bien es posible un manejo conservador en relación a la etapa del cáncer mamario subyacente.

BIOPSIA ESTEREOTÁXICA EN PATOLOGÍA MAMARIA NO PALPABLE: EXPERIENCIA EN HOSPITAL DE QUILPUÉ

Drs. J. Alegría, V. Zamora[1], I. Cortés[1] , L. Rivera, V. Silva[3].
1.- Alumnos séptimo año, Universidad Nacional Andrés Bello
2.- Médico Ginecólogo, encargado de la unidad de patología mamaria del Hospital de Quilpué
3.- Médico Cirujano, Profesor catedra de cirugía UNAB.
Escuela de Medicina, Universidad Nacional Andrés Bello, Viña del Mar

La mamografía es la base del tamizaje de la enfermedad mamaria maligna. Para confirmar

histológicamente las lesiones mamográficas BI-RADS 4-5 no palpables por ecografía, el método de elección es la biopsia estereotáxica (BET).
Objetivos: Describir los resultados de las BET de las pacientes controladas el Hospital de Quilpué (HQ).
-Describir los resultados de las BpQx cuando la BET fue sospechosa o maligna.
Material y Método: Se incluyó a las pacientes controladas en HQ que requirieron BET entre Julio del 2009 y Enero 2013. Las BET fueron realizadas en el Hospital Barros Luco, Santiago. Los casos con lesiones de alto riesgo o cáncer (resultado alterado) fueron operados y biopsiados en HQ.
Posteriormente se comparó el resultado histológico de la BET y la BpQx.
Resultados: Se indicaron 144 BET, 7 no se realizaron (5 rechazos, 1 descartada por presentar microcalcificaciones en piel, 1 recatalogada como BIRADS 2).
Se realizaron 137 BET, 89 (65%) presentaron resultado benigno y 48 (35%) resultado alterado. Los resultados éstas fueron: 10 con patología de alto riesgo (7.3%), 25 carcinoma ductal in situ (CDIS) (18.2%) y 10 cáncer invasor (7.3%).
Las pacientes en las que la BET fue beninga no se operaron, continuando en control. Se realizó biopsia quirúrgica a 45 mujeres con BET alterada (3 rechazos). De las pacientes con patología de alto riesgo (10 pacientes), 1 resultó sin patología en la BpQx, 4 resultaron con patología benigna y 5 mantuvieron patología de alto riesgo. Ninguna paciente subió de categoría a CDIS o cáncer invasor.
De las 25 pacientes con resultado CDIS, 1 paciente resulto sin patología en la Bp QX, 1 tuvo patología benigna, 1 tuvo patología de alto riesgo, 15 se mantuvieron con el diagnóstico de CDIS y 7 de ellas tenían cáncer invasor.
De las pacientes que tenían como resultado en la BET cáncer invasor (10 pacientes), 1 paciente tuvo CDIS y las otras 9 CA invasor.
Conclusiones: De las pacientes con mamografías sospechosas con indicación de BET, un 35% resultó tener resultados alterados en esta biopsia, por lo tanto, un 65% de las biopsias resultaron benignas.
-De las BET con resultado alterado, un 71% (32/45) resultó tener cáncer en la biopsia quirúrgica, 35% in situ y 35% invasor.
-De las BET con patología de alto riesgo, ninguna (0/6) resulto con patología maligna en la BpQx.
-De las BET con carcinoma ductal in situ, 28% (7/25) resultó tener un cáncer invasor.

CIRUGÍA DE TUMORES ORBITARIOS PRIMARIOS: VÍAS DE ABORDAJE Y ASPECTOS TÉCNICOS.

Introducción: la patología orbitaria es variada y reune en su tratamiento a equipos multidisciplinarios. Las indicaciones pueden corresponder a tumores benignos y malignos, patología traumática, procesos inflamatorios, infecciosos y congénitos. En relación a los tumores, hasta en un 82% son neoplasias benignas (hemangiomas, pseudotumor inflamatorio, schwannoma, meningioma, mucocele lagrimal, tumor mixto lagrimal, etc.). Los tumores malignos son menos frecuentes y pueden corresponder a neoplasias lagrimales (linfomas, cáncer lagrimal, metástasis), sarcomas, carcinomas nasosinusales, melanomas y metástasis, entre otros. De esta forma, la técnica quirúrgica empleada y el abordaje quirúrgico utilizado dependerá de diferentes aspectos a considerar, dentro de los que destacan el tipo de patología, las características clínicas del paciente y la experiencia del cirujano. Estos abordajes son realizados por vía facial (transconjuntivales, palpebrales, transbucales, coronales, etc.), u otros en que se utiliza la vía intracraneana y variantes (abordaje coronal).
Material y método: Se revisó y analizó retrospectiva y descriptivamente la experiencia en cirugía orbitaria del Departamento de Cirugía Oncológica, Cabeza-Cuello y Maxilofacial de nuestro Centro. Se describen las indicaciones y la técnica quirúrgica empleada y el manejo multidisciplinario.
Resultados: Entre Enero de 2009 y Mayo de 2013, de un total de 35 cirugías orbitarias, se realizaron 11 por tumores benignos o malignos. La edad promedio fue 58,4 años (rango: 16 a 75). 5 eran mujeres y 6 hombres. Los diagnósticos histógicos definitivos fueron: linfoma lagrimal/óseo (4), cáncer escamoso primario(1), cáncer adenoidequístico lagrimal (1), quiste óseo aneurismático (1), meningioma (1) , hemangioma (2) y osteoma (1). Los abordajes utilizados fueron peripalpebrales y faciales, coronales, facial + endoscópico. En 5 casos se realizó osteotomías orbitarias de acceso y en 1 caso, abordaje craneofacial combinado.
Discusión: la patología orbitaria es derivada a diferentes especialistas, generalmente oftalmólogos, neurocirujanos, cirujanos de cabeza y cuello, cirujanos maxilofaciales y cirujanos plásticos. Los abordajes utilizados son más frecuentemente simples, pero en otras ocasiones son de mayor complejidad, requiriéndose de conocimientos anatómicos y técnica quirúrgica claros de manera de disminuir las secuelas funcionales y estéticas. La histología es variada y requiere un enfoque multidisciplinario.

CONSECUENCIAS MÉDICAS GRAVES DE LA RETROGNATIA NO TRATADA: ROL DEL AVANCE BIMAXILAR.

Drs. H. Ramírez,, I. Goñi
P. Universidad Católica de Chile. Facultad de Medicina. 1 Departamento de Cirugía Oncológica-Cabeza y Cuello y Maxilofacial

Introducción: Las retrognatias severas generan como consecuencia dos cuadros clínicos graves en adultos, los cuales requieren del avance bimaxilar como tratamiento quirúrgico, estos son:
Reabsorción idiopática y progresiva (RCP) es una enfermedad en que los cóndilos mandibulares se reabsorben parcialmente perdiendo parte de su altura y alterando la morfología facial y la oclusión.
Síndrome de apnea-hipopnea obstructiva del sueño (SAHOS) es un cuadro médico grave con deterioro en la calidad de vida, morbilidad secundaria y mortalidad elevada.
El objetivo del trabajo es destacar el rol de la cirugía de avance bimaxilar contrahorario en el tratamiento de la retrognatia-retromaxilia, que constituye el elemento morfológico cuya corrección mejora el volumen de la vía aérea y estabiliza la reabsorción ósea condilar.
Material y método: se revisa retrospectiva y descriptivamente la experiencia en cirugía ortognática del Departamento de Cirugía Oncológica y Maxilofacial de nuestro Hospital Clínico entre 2009 y 2013.
Resultados: entre marzo de 2009 y mayo de 2013, de un total de 52 cirugías ortognáticas documentadas, se realizaron 3 avances bimaxilares por SAHOS, 2 por RCP y 7 por retrognatia-retromaxilia con síntomas de sueño y/o inflamación articular recurrente. Edad promedio: 31,83 años (rango: 16 a 56). 7 mujeres y 5 hombres recibieron una cirugía de avance bimaxilar mediante osteotomía Lefort I, sagital de ramas y genioplastía con o sin avance geniogloso.
Discusión: La atención de pacientes con SAHOS está protocolizada en centros multidisciplinarios. En los casos severos, el avance bimaxilar contrahorario ha demostrado ser una solución eficiente para el cuadro respiratorio ya que la modificación esquelética determina un aumento del volumen de la vía aérea superior. Esta operación tiene un porcentaje mayor de complicaciones, especialmente respiratorias, en comparación con los casos de cirugía general y ortognática. En RCP, se comienza por la estabilización ortopédica y luego la corrección ortognática mediante un avance bimaxilar. Las osteotomías que aseguran una mejor estabilidad morfológica y una mejor estética es el avance bimaxilar mediante osteotomía de Lefort I, osteotomía sagital de ramas mandibulares y genioplastía optativa. Con este procedimiento se

obtiene también mejoría de la función respiratoria en apneas del sueño, especialmente las más graves. La condilectomía y subsecuente reparación con injerto, distracción osteogénica o prótesis, se indica para preservar el resultado en los casos recidivantes.

TUMORES PARDOS EN MÚLTIPLES LOCALIZACIONES: MANIFESTACIÓN DE HIPERPARATIROIDISMO SECUNDARIO. CASO CLÍNICO

Drs. F. Rodríguez[1], m. Nicola[2], O. Venegas[2], R. Nieme[3], E. Osses[3], F. häberle[1], R. Tapia[1]
[2]Servicio de Cirugía, Hospital de La Serena; [3]Servicio de Imaginología, Hospital de La Serena; [1]Residente Cirugía General, Universidad Católica del Norte

Introducción: El hiperparatiroidismo secundario es una complicación frecuente de la insuficiencia renal crónica (IRCr), siendo su expresión esquelética la osteítis fibrosa quística (OFQ). Los tumores pardos (TP) son una variante de osteítis fibrosa quística, raramente reportados en pacientes con IRCr, con una incidencia que va de 1,5 a 1,7%. Son lesiones óseas benignas, expresión de un remodelado óseo acelerado, secundario a niveles persistentemente elevados de hormona paratiroidea (PTH), que determinan un incremento en la actividad osteoclástica y fibrosis peritrabecular progresiva. La presencia de tumores pardos múltiples se asocia habitualmente con carcinoma de paratiroides e hiperparatiroidismo primario. Caso Clínico: Hombre de 46 años con antecedente de hipertensión arterial desde los 15 años con mala adherencia al tratamiento. Antecedente familiar de madre y abuela materna portadoras de HTA. Presentó episodio de crisis hipertensiva severa asociado a encefalopatía hipertensiva el año 2001 que requirió hospitalización en UTI continuando controles en nefrología con regular adherencia. En el año 2006 se diagnostica hipotiroidismo, dislipidemia mixta y diabetes mellitus tipo 2 con buen control metabólico. Desarrolló Insuficiencia Renal Crónica terminal iniciando hemodiálisis trisemanal en el año 2007. Dentro de los exámenes de laboratorio se pesquisa PTH de 1828,6 pg/ml compatible con hiperparatiroidismo severo. Se realiza Ecotomografía tiroidea que evidencia un nódulo sólido en el extremo distal del lóbulo tiroideo derecho, hipoecogénico que impresiona corresponder a glándula paratiroidea hiperplásica. Presenta aumento de volumen clavicular derecho y costal izquierdo por lo cual se completa estudio con Tomografía Computada de Tórax que muestra lesiones osteolíticas en dichas localizaciones con características radiológicas de tumores pardos. Es derivado a Equipo Cirugía de Cabeza y Cuello para paratiroidectomía. Discusión: Los TP son la expresión de una OFQ severa, clasificados como lesiones de alto remodelado e histológicamente benignas En pacientes con IRCr las localizaciones más frecuentes están en las costillas, clavículas, pelvis y mandíbula, más raramente son reportados en vértebras y órbita. El manejo de los TP depende de la severidad de las lesiones óseas, dirigido a corregir el hiperparatiroidismo 2º mediante la normalización de los niveles de calcio, fósforo y PTH. En casos muy severos o refractarios al tratamiento médico, es necesaria la cirugía, pudiendo realizarse una paratiroidectomía subtotal o total. Los TP en la IRCr, son una manifestación de un HPT 2° grave no controlado y que al manejar efectivamente éste, se produce una regresión de los tumores y recuperación paulatina del estado de mineralización ósea.

RECONSTRUCCIÓN ESOFÁGICA USANDO ASCENSO YEYUNAL CON ANASTOMOSIS MICROVASCULAR. UNA OPCIÓN PARA RECONSTRUCCIONES ESOFÁGICAS COMPLEJAS.

Drs. L. Pizarro; G. Vial; J. Saba; J. Cataño; R. Lynch.*
Hospital DIPRECA; *Clínica Las Condes.

La reconstrucción esofágica es una intervención quirúrgica compleja que, en algunos casos, requiere asociar anastomosis microvascular para asegurar un flujo sanguíneo adecuado. La primera alternativa es un ascenso gástrico, pero no siempre se puede realizar por patologías o resecciones gástricas previas.
Una alternativa viable es el ascenso yeyunal con anastomosis microvascular, que tiene un número de complicaciones post operatorias relativamente bajas.
Caso Clínico: Paciente de 67 años con antecedentes de HTA y Apendicetomía. Con diagnóstico de Acalasia desde el año 2004. En Julio del 2004 se le realiza Miotomía de Heller laparoscópica con recidiva a los 4 meses requiriendo dilatación endoscópica. En Diciembre 2005 requiere nueva Miotomía de Heller Abierta.
Desde esa fecha se le realizaron dos dilataciones en el extrasistema, volviendo a control en Julio del 2012.
Se le realiza nueva intervención quirúrgica durante la cual se produce perforación esofágica y gástrica las cuales se reparan. Evoluciona con filtración por la esofagorrafía a los 11 días post operatorio requiriendo desfuncionalización esofágica con esofagostoma cervical y yeyunostomía. A los dos meses se realiza ascenso coloníco con interposición de válvula ileocecal progresando con necrosis del asa. Por lo que se decide en Mayo 2013 realizar reconstrucción esofágica con asa yeyunal con anastomosis microvascular, la cual evoluciona con estenosis de la anastomosis esófago-yeyunal que se resolvió con dilatación endoscópica.
Discusión: Presentamos el caso de reconstrucción esofágica ya que existen múltiples alternativas terapéuticas, sin evidencia científica que pueda concluir. La experiencia actual sin embargo tendería a mostrar una ventaja en el uso del ascenso yeyunal con anastomosis microvascular.
Conclusión: La reconstrucción esofágica utilizando un asa yeyunal mas la anastomosis microvascular ha logrado disminuir las complicaciones siendo una alternativa en caso de no poder realizar un ascenso gástrico.

Este procedimiento tiene numerosas ventajas como la buena actividad motora con el trasporte activo de alimentos no solo por gravedad además de una muy baja incidencia de la enfermedad intrínseca. Por otro lado las desventajas, es que tiene una alta tasa de estenosis y fuga anastomotica.

CALCIFILAXIS COMO PRESENTACIÓN DE HIPERPARATIROIDISMO. REVISIÓN DE LITERATURA A PROPÓSITO DE UN CASO

Drs. Castillo H. F.A. [1], Pérez C. P.A.[1], Ruiz F. I. [2], González P J.M.[3]
1 Residentes de Cirugía General, Departamento de Cirugía Sur, Universidad de Chile, Hospital Barros Luco-Trudeau.
2 Interno de Cirugía, Universidad de Santiago de Chile.
3 Cirujano de Cabeza, Cuello & Plástica Maxilofacial, Hospital Barros Luco-Trudeau. Hospital Barros Luco-Trudeau, Departamento de Cirugía Sur, Universidad de Chile.

Introducción: Hombre de 28 años con antecedentes de Enfermedad Renal Crónica en Etapa V en Peritoneodialisis consulta lesiones cutáneas ulcerosas y dolorosas en ambas extremidades inferiores de seis meses de evolución. Exámenes de ingreso: Calcio 12,8mg/dl, Fósforo 3,2 mg/dl, Relación Ca x P>80 y PTH de 2069 pg/ml.
Desarrollo: Se completa estudio con Sestamibi de Tc-99 que evidencia Hiperplasia Paratiroidea y Ecografía Tiroidea que muestra Adenoma Paratiroideo bilateral. Se realiza diagnostico de Hiperparatiroidismo terciario y se realiza Paratirodidectomía de tres Paratiroides con reimplantación de una Paratiroides en músculo Esternocleidomastoideo derecho.
Post-operatorio inmediato satisfactorio con normalización de PTH a 38 pg/ml. Cursa con "Síndrome de Hueso Hambriento" el cual es manejado con bomba de infusión de calcio. Paciente evoluciona satisfactoriamente, con abolición de dolor y regresión clínica de lesiones ulceradas en extremidades inferiores, normalización de calcemia, fosforo y parámetros hormonales
Revisión: La calcifilaxis es una entidad compleja, multifactorial y aún muy desconocida. El diagnóstico es complejo, predominantemente a través de la sospecha clínica. La cirugía podría ser una alternativa de manejo en aquellos casos asociados a patología paratiroidea, a pesar de no haber evidencia que confirme su causalidad.

CÁNCER DE TIROIDES EN PIRÁMIDE DE LALOUETTE: EXPERIENCIA DE UN CASO Y REVISIÓN DE LA LITERATURA.

Drs. A. Navia[1], C. Ibarra[2], M. Minassian[3], M. Brain[2], K. Lee[3], M. Amar[3], A. Donoso[3], L. Gomez[3], R. Schwartz.[3-4]
[1] Interno Universidad de los Andes, [2] Residente de Cirugía Universidad de los Andes, [3] Servicio de Cirugía Oncológica Hospital Militar de Santiago, [4] Jefe Equipo Cirugía Oncológica Hospital Militar de Santiago.

Introducción: El lóbulo piramidal corresponde a un tercer lóbulo tiroideo que nace verticalmente desde el istmo hacia superior y guarda relación con su origen embriológico, siendo un vestigio del conducto tirogloso. Está presente en un 40-60% de la población y fue descrita por Lalouette en 1749. Diversos estudios han mostrado la incidencia de patología del lóbulo piramidal, estando afectado por enfermedades tiroideas difusas y rara vez por neoplasias. Material y Método: Se hizo una revisión de la ficha clínica y antecedentes del paciente descrito. Además se realizó una búsqueda bibliográfica donde se revisaron múltiples bases de datos de revistas indexadas internacionales.
Resultado: A continuación se describe la experiencia de una paciente de 61 años, controlada en el Hospital Militar de Santiago, quien en una ecografía mostró un nódulo hipoecogénico a nivel de istmo izquierdo. Se realizó punción con aspiración de aguja fina de éste y la citología resultó compatible con carcinoma papilar, indicándose tiroidectomía total. Durante la cirugía se identifica lesión nodular pétrea ubicada en pirámide de Lalouette, que fue resecada completamente. La biopsia diferida demostró un carcinoma papilar variante mixto, con resto de glándula sin neoplasia.
Conclusión: Es importante la identificación y extracción de la pirámide de Lalouette durante la cirugía ya que puede ser origen de un cáncer tiroideo, contener metástasis intraglandulares o metástasis multifocales. Su remoción es necesaria e importante para pacientes que van a recibir yodo radiactivo como tratamiento post operatorio. Además puede contener el linfonodo Delfiano, que no de manera infrecuente, puede estar comprometido con metástasis de un cáncer primario tiroideo. A nuestra experiencia este es el primer caso de cáncer tiroideo ubicado en la pirámide de Lalouette, y el tercero descrito a nivel mundial.

SIALOMETAPLASIA NECROTIZANTE SECUNDARIA A INTUBACIÓN OROTRAQUEAL. REPORTE DE UN CASO.

Drs. A. Pérez Castilla, J. Mollo, M. Bravo, T. Rodríguez, J. Vergara.
Servicio de Cirugía Clínica Indisa, Universidad Andrés Bello (UNAB).

Introducción: La sialometaplasia necrotizante es una patología infrecuente que afecta a la mucosa y en ocasiones al tejido óseo del paladar. La etiología es isquémica gatillada por eventos traumáticos de la mucosa oral como anestesia local para procedimientos odontológicos, intubación orotraqueal, uso de prótesis dental, etc. La sospecha diagnóstica se fundamenta en la presencia de úlceras indoloras, simétricas de aparición reciente en paladar duro y/o blando que regresan espontáneamente luego de dos a cuatro meses. El diagnóstico definitivo es histológico. El tratamiento es sintomático, evitando

factores de riesgo como el trauma oral. Caso Clínico: Paciente de sexo femenino, 46 años, sometida a cirugía por hernia de núcleo pulposo en abril de este año. Un mes posterior a la cirugía consulta para resolución quirúrgica de una acalasia de 6 años de evolución. Al examen físico se observan en paladar duro dos ulceras simétricas, profundas, sin signos inflamatorios e indoloras. Se realiza TC de cuello el que evidencia solución de continuidad de tabla ósea. Se toman muestras para biopsia de mucosa oral, borde de úlceras y de tejido óseo las que revelan hiperplasia pseudoepiteliomatosa del epitelio escamoso y algunos vasos con trombos de fibrina; hallazgo compatible con con sialometaplasia. Estudios reumatológicos e infecciosos negativos. Se realiza manejo conservador ambulatorio con progresiva regresión de las lesiones.
Discusión Y Conclusión: La etiología más frecuente de la sialometaplasia necrotizante es la isquemia relacionada a un evento traumático de la cavidad oral como la intubación orotraqueal. Frente a la presencia de ulceras en la cavidad oral es muy importante descartar tumores de las glándulas salivales, enfermedades reumatológicas como enfermedad de Wegener e infecciones como tuberculosis, sífilis, etc. para así evitar tratamientos inadecuados.

CARCINOMA DE PARATIROIDES INTRATIROÍDEO. REPORTE DE UN CASO Y REVISIÓN DE LA LITERATURA

Drs. D. Cohn, W. Guzmán, E. Rivera, M. Lavin, F. Contreras, J. Plasser, M. Barria, L. Marín
Fundación Arturo López Perez - Universidad Los Andes

Introducción: El carcinoma de paratiroides es una entidad clínica sumamente rara en la población general (5,73/10.000.000 de personas) y la causa menos común de hiperparatiroidismo primario (0,74% de los casos). Su causa específica es desconocida, aunque se ha encontrado una fuerte correlación con mutaciones del gen supresor de tumor HRPT2, el síndrome de tumor mandibular con hiperparatiroidismo primario y los MEN 1 y MEN 2A. La frecuencia de paratiroides intratiroídea es de 6-7%.
Materiales y métodos: Revisión de ficha de manera retrospectiva de paciente femenino de 38 años de edad, sin antecedentes mórbidos, con cuadro de 6 meses de evolución de aumento de volumen cervical anterior y a la anamnesis dirigida dolor abdominal inespecífico y síntomas de depresión, sin claros síntomas de hipercalcemia Interpretado como bocio multinodular, se realiza ecografía que muestra nódulo tiroídeo izquierdo de 25 mm. Sin linfonodos cervicales. Punción y aspiración con aguja fina revela neoplasia folicular.
Resultados: Se realiza tiroidectomía total, sin disección cervical. Biopsia diferida muestra neoplasia de paratiroides intratiroídea compatible con carcinoma de paratiroides de 1,7 cms sin permeación angiolinfática, además de dos paratiroides intratiroídea sin neoplasia. Actualmente la paciente se encuentra con hipoparatiroidismo en tratamiento con Calcio y calcitriol con regular respuesta. Discusion y conclusiones: El carcinoma de paratiroides es un tumor sumamente raro, que para su diagnóstico se necesita un alto índice de sospecha. Sin embargo, la gran mayoría de los casos son diagnosticados de forma intraoperatoria o por estudios anatomopatológicos. El 90% de los casos se presenta con signos de hipercalcemia y entre un 40-70% como masa cervical. El único tratamiento potencialmente curable es la resección en bloque hasta lograr márgenes negativos, lo cual puede incluir estructuras adyacentes como tráquea, esófago o nervio laríngeo recurrente. A su vez, la disección cervical del grupo 6 -pero no de otros grupos- también es recomendada. Este carcinoma es resistente a la quimioterapia y a la radioterapia. Las sobrevida de estos pacientes es de 85% a 5 años y 44-77% a 10 años. Por otra parte, la frecuencia de paratiroides intratiroidea es baja (6-7%), siendo los casos de carcinomas de paratiroides intratiroídeos más raros aún (7 casos reportados en la literatura inglesa).

NEOPLASIAS NEROENDOCRINAS DE LARINGE. CASO CLÍNICO Y REVISIÓN DE LA LITERATURA.

Drs. D. Coronel, J. Lagos, L. Soto, L. Pizarro, C. Duval.
Departamento de Cirugía Oncológica, Hospital DIPRECA, Santiago.

Introducción: Las neoplasias neuroendocrinas de laringe son infrecuentes, sin embargo son el tumor no escamoso más frecuente de este órgano. El origen puede ser epitelial o neural. Epiteliales hay cuatro tipos, el carcinoide típico, carcinoide atípico, carcinoma neuroendocrino de células pequeñas y de células grandes. Neural sólo el paraganglioma. El diagnóstico se hace por microscopía, confirmado por inmunohistoquímica. El tratamiento y pronóstico varía ampliamente en los cinco subtipos. Objetivos: Comunicar un caso de carcinoide atípico de laringe con 2 años de seguimiento.
Materiales y métodos: Reporte de un caso, análisis de antecedentes clínicos y revisión bibliográfica. Caso Clínico: Hombre de 57 años, con antecedentes de tabaquismo 30 paquetes/año y alcohol social. Consultó en junio de 2011 en H. de Carabineros por 8 meses de evolución de disfonía y dolor cervical. Se realizó nasofaringolaringoscopía que evidencia tumor laríngeo. Se opera endoscópicamente 29/06/2011, tumor sésil en región posterior de aritenoides derecho sin compromiso de cuerda vocal, aparente resección completa. Biopsia, lesión nodular de 15 mm de diámetro, compatible con carcinoide atípico. Se deriva a H. DIPRECA. TC tórax, abdomen y pelvis: engrosamiento laríngeo a derecha; cintigrama óseo negativo. En comité oncológico se decide laringectomía parcial y disección cervical nivel III derecho, que se realiza 21/9/11. Biopsia,

metástasis linfonodal 2/2 nivel III para carcinoide atípico; mucosa laríngea y linfonodos de ángulo digástrico 0/4. Comité oncológico decide radioterapia adyuvante, que se realizó sobre lecho tumoral, cuello bilateral y supraclavicular. Último control en junio 2013, paciente asintomático y sin signos de recidiva.
Discusión: Los tumores neuroendocrinos en cabeza y cuello son infrecuentes, siendo la laringe su ubicación más frecuente. El pronóstico varía ampliamente según tipo histológico y grado de diferenciación. El carcinoide típico es bien diferenciado, de bajo grado y buen pronóstico. Se trata habitualmente con escisión local o laringectomía parcial. El carcinoide atípico es moderadamente diferenciado, de grado intermedio, metastiza a linfonodos aproximadamente 50% de los casos y a distancia 45%, sobrevida a cinco años de 50%, la cirugía debe incluir disección cervical, generalmente asociada a radioquimioterapia. Los carcinomas neuroendocrinos de células pequeñas y grandes, son pobremente diferenciados, de alto grado y mal pronóstico. Casi siempre presentan metástasis linfonodales y a distancia, la mayoría de los pacientes fallece a los 2 o 3 años y el tratamiento es esencialmente radioquimioterapia, teniendo la cirugía un rol secundario. El paraganglioma es casi exclusivamente benigno y se trata con extirpación local o laringectomía parcial.

FIBROSARCOMA TIROIDEO, UNA PATOLOGÍA INFRECUENTE. REPORTE CLÍNICO Y DISCUSIÓN.

Drs. G. Vial, G. Guíñez, J. Aguayo, F. Contreras, H. Rojas, C. Maturana.
Servicio de Cirugía, Hospital Padre Hurtado. Facultad de Medicina Clínica Alemana-Universidad del Desarrollo.

Introducción: A pesar de que las neoplasias tiroideas son frecuentes, el fibrosarcoma de tiroides es una patología muy infrecuente representando menos del 1% de estas. No se describen factores etiológicos específicos por lo que generalmente son tumores esporádicos. Su presentación habitual es unilateral y en general en pacientes adultos y adultos mayores. Se describe un caso clínico y manejo de un fibrosarcoma tiroideo operado en el Hospital Padre Hurtado(HPH) y posteriormente una revisión de la literatura.
Material y Método: Revisión de registros hospitalarios, informes radiológicos, protocolo operatorio y biopsia de una paciente con diagnóstico de fibrosarcoma tiroideo tratado en el HPH, describiendo características clínicas, radiológicas, histológicas, inmunohistoquímicas y evolución postoperatoria precoz.
Resultado: Paciente de sexo femenino de 79 años con antecedentes de hipertensión arterial e insulinorresistencia, que ingresa por tumor de 7,5 cm del lóbulo tiroideo derecho estudiado con PAAF informada como "Tumor indiferenciado v/s Anaplástico con calcificaciones y diferenciación condroide". Se realiza estudio de diseminación con ecografía cervical, tomografía computada y resonancia nuclear magnética que no mostraban evidencia de compromiso extratiroideo o diseminación a distancia. Se decide realizar tiroidectomía subtotal derecha e istmo y biopsia de linfonodos del grupo III. En la biopsia intraoperatoria se describe linfonodo con cambios reactivos y margen del istmo sin evidencia de tumor. La paciente evoluciona favorablemente en el postoperatorio sin evidencia de complicaciones por lo que es dada de alta al día 3. La biopsia definitiva informa "Fibrosarcoma Grado 2 con extensa diferenciación condroblástica y ósea, necrosis menor al 5% y 12 mitosis por diez campos de aumento mayor. IHH: Vimentina(+), Actina(+) focal. Citoqueratina AE1-AE3(-), Desmina(-), EMA(-), CD34(-) y PAX-8(-)". Se decide no realizar adyuvancia. Paciente deja la ciudad por lo que se pierde el seguimiento, se constata su fallecimiento a través de registro civil.
Conclusión: Existe escasa literatura sobre fibrosarcomas y su manejo, se reconocen como tumores de crecimiento rápido y la histología asociada a la inmunohistoquímica permiten realizar un diagnóstico de certeza. La excisión amplia es el tratamiento de elección y dada su naturaleza multifocal pero unilateral se recomienda la tiroidectomía total o casi total. La linfadenectomía se recomienda solo en pacientes con linfonodos comprometidos por tumor. Si bien no hay evidencia concluyente respecto al uso de adyuvancia, ni la radioterapia o la quimioterapia han mostrado un aumento significativo en la sobrevida en los fibrosarcomas de partes blandas. El pronóstico a 5 años es menor al 40%. A través de este caso se ilustra la escasa información existente sobre una patología de muy baja frecuencia.

HALLAZGOS HISTOLÓGICOS GÁSTRICOS EN OBESOS MÓRBIDOS SOMETIDOS A GASTRECTOMÍA VERTICAL LAPAROSCÓPICA

Drs. A.M. Burgos [1], A. Csendes [1], I. Braghetto[1], M. Villanueva [2], A. Muñoz [3]
Hospital Clínico de la Universidad de Chile.
[1] Departamento de Cirugía,
[2] Departamento de Anatomía Patológica,
[3] Médico Capacitante Departamento Cirugía

Introducción. La gastrectomía vertical laparoscópica (GVL) es un procedimiento quirúrgico efectivo en el tratamiento de la obesidad. La obesidad está asociada con algunas comorbilidades, pero también se ha demostrado que tiene efectos potenciales sobre la gastritis y diversas enfermedades gastrointestinales. El objetivo de este estudio es determinar los hallazgos histológicos del segmento gástrico resecado durante la GVL realizada en una serie de pacientes obesos.
Material y Método: Entre Enero de 2006 hasta Diciembre de 2008, en 250 pacientes consecutivos se realizó GVL, con resección gástrica parcial. Los pacientes fueron incluídos en un protocolo prospectivo. A todos los pacientes se les realizó endoscopía digestiva alta preoperatoria y erradicación de *Helicobacter Pylori* (HP) cuando fue detectado La serie consistió en 189 mujeres (75,6%) y 61 hombres (24,4%) , con edad promedio de 37,5 ± 12,1 años. El Indice de Masa Corporal (IMC) promedio fue 37,7 ± 3,1 kg/m2 .
Resultados: Los resultados histológicos identificaron 220 casos (88 %) con patología gástrica. La lesión gástrica más frecuente fue gastritis crónica folicular en 117 pacientes (46,8%), gastritis crónica superficial en 76 pacientes (30,4 %), gastritis crónica atrófica 17 pacientes (6,8%), metaplasia intestinal en 5.6 % y en un paciente se diagnosticó un adenocarcinoma gástrico, el cual fue reoperado realizándose una gastrectomía total. Otros hallazgos fueron pólipos hiperplásicos en 1 paciente, xantoma gástrico en 1 paciente y páncreas ectópico también en un solo paciente. El HP estuvo presente en 34 pacientes (13,6%).
Conclusiones: Histológicamente el estómago fue normal sólo en 12% de pacientes operados. El hallazgo histopatológico más frecuente fue: gastritis crónica folicular seguida de gastritis crónica superficial. La presencia de HP se observó en 13,6% de los casos.

EVALUACIÓN DE LA GASTRECTOMÍA VERTICAL CON BYPASS YEYUNAL VERSUS GASTRECTOMÍA VERTICAL VERSUS BYPASS GÁSTRICO LAPAROSCÓPICOS MEDIANTE EL SCORE BARIATRIC ANALISYS REPORT OUTCOME SYSTEM (BAROS)

Drs. M. Sepúlveda [1,2], X. Prat[1,2], N. Flores[1], A. Paredes [1,3], M. Alamo [1,2]
1. Hospital Dipreca , Santiago, Chile.
2. Universidad Diego Portales, Santiago, Chile.
3. Universidad de Valparaíso, Valparaíso, Chile

Introducción: Desde el año 2004 se realiza en nuestro centro la técnica quirúrgica Gastrectomía Vertical con By Pass Yeyunal (GVBY) para el tratamiento de los pacientes con obesidad. Esta técnica ha sido sometida a diferentes evaluaciones en cuanto a baja de peso y resolución de comorbilidades. El objetivo de este trabajo es evaluar la calidad de vida de los pacientes sometidos a Gastrectomía Vertical con By Pass Yeyunal (GVBY) comparándolos con pacientes sometidos a Gastrectomía Vertical sola (Manga Gástrica/GV) y Bypass Gástrico (BG), mediante la encuesta BAROS Moorehead-Ardelt.
Métodos: Se aplicó el BAROS en una serie de 92 pacientes obesos operados con las tres técnicas quirúrgicas en el Hospital DIPRECA, Santiago de Chile entre mayo de 2012 y febrero de 2013. Se excluyeron encuestas incompletas y también una paciente con fracaso del BG y patología psiquiátrica. Los pacientes debían tener al menos 6 meses postoperados con buen control médico-quirúrgico. Cumplieron criterios de inclusión 77 (24 GVBY, 25 GV y 28 BG), intervenidos entre septiembre 2007 y agosto 2012. Para facilitar el análisis estadístico, se estableció como éxito de la cirugía un Score >3 (Bueno, Muy Bueno y Excelente). Puntajes <3 se definieron como mal evaluados (Regular y Malo). Se utilizó la prueba de Fischer para medir significancia con un p value de <0,05.
Resultados: Al comparar las tres técnicas, no hubo diferencia estadística en cuanto a resultados, aunque existe una tendencia a menor fracaso con GVBY que con GV y BG (4,2%, 14,3% y 28% respectivamente; p=0,07). Al comparar GVBY con BG, la primera aparece mejor evaluada pero sin ser significativo (p=0,271). Cuando se compara la GVBY con GV, esta diferencia se torna significativa (p=0,049).
Conclusión: Existe una tendencia general de la GVBY a ser mejor evaluada en cuanto a calidad de vida según el Score BAROS cuando se compara con GV y BY. Al compararse individualmente, es mejor evaluada que la GV, lo cual es estadísticamente significativo. Probablemente al aumentar el “n” se alcanzaría una significancia estadística que confirme la tendencia de una mejor evaluación de la GVBY.

BAJA DE PESO EN PACIENTES CON 9 AÑOS DE EVOLUCIÓN SOMETIDOS A GASTRECTOMÍA VERTICAL CON BYPASS YEYUNAL.

Drs. M. Alamo[1,2,3], M. Sepúlveda [1,2], JM. Lagos[4], N. Rosso[3], A. Sepúlveda
1. Hospital Dipreca , Santiago, Chile.
2. Universidad Diego Portales, Santiago, Chile.
3. Universidad de Valparaíso, Valparaíso, Chile.
4. Universidad de Santiago, Chile.

Introducción: En el año 2004 se desarrolló una nueva técnica quirúrgica para el tratamiento de la obesidad mórbida, basada en una adaptación fisiológica del estómago e intestino delgado, la Gastrectomía Vertical con Bypass Yeyunal (GVBY). El objetivo de este trabajo es evaluar los resultados en cuanto a baja de peso de los primeros pacientes operados de GVBY.
Pacientes y Métodos: Se revisaron 15 pacientes operados de GVBY el año 2004 de un total de 763 hasta la fecha, registrados en una base de datos prospectiva, en el Hospital Dipreca de Santiago de Chile. Técnica Quirúrgica: La GVBY consiste en crear un tubo gástrico sobre una sonda 36 french, sección del yeyuno proximal y anastomosis de asa biliar con ileon 300 cms distal al ángulo de Treitz. Se reportan porcentaje de baja del exceso de peso (%BEP). El análisis estadístico fue hecho con el Stata Software 12. Se usaron estadísticas descriptivas paramétricas y no paramétricas.
Resultados: Datos demográficos: edad media de 42,6 (27-61) años y 67,1% de género femenino. El peso preoperatorio fue de 108,3+20,6 kg. (84-150) y el IMC promedio fue de 40,5+6,3 kg/m^2 (35,3-57,8). En el 76,3% de los casos se utilizó la vía laparoscópica; la tasa de conversión fue de un 4,1%. La estadía postoperatoria fue de 4,4+1,7 días (3-8). El %BEP e IMC a los 1, 3, 5, 7 y 9 años fue de 105,8%, 91%, 97%, 86,5%, y 89,5%, y 27,6 kg/m^2, 28,3 kg/m^2, 27,5 kg/m^2, 28,6 kg/m^2 y 27,4 kg/m^2 (21,9-32,9) respectivamente. El % de seguimiento anual fue de un 100% hasta el cuarto año y luego 80%, 76,3%, 60%, 47% y 47% al noveno año. La única paciente con IMC>30 kg/m^2 a los 9 años presenta un %BEP de 68%. No se encontró en el seguimiento síndrome de dumping, sobrecrecimiento bacteriano o hernia interna. La mortalidad global fue de un 0%.
Conclusión: La GVBY es una técnica efectiva en términos de baja de exceso de peso, lo que se mantiene en el tiempo incluso a 9 años.

GASTRECTOMÍA VERTICAL CON BY PASS YEYUNAL PARA EL MANEJO DE LA DIABETES TIPO 2 NO INSULINO REQUIRENTE EN PACIENTES CON RE GANANCIA DE PESO; PRESENTACIÓN DE UN CASO.

Drs. M. Álamo, M. Sepúlveda, J.M. Lagos, N. Rosso
Centro de Cirugía de la Obesidad, Hospital DIPRECA.

Introducción: La diabetes mellitus tipo 2 es una enfermedad en aumento en el mundo. En chile alcanza una prevalencia entre 4,5 a 7,5 % (Minsal 2003 / ADICH 2006). Se sabe además que su control es difícil de lograr con cambios de estilo de vida y terapia farmacológica. Actualmente la terapia que ha probado mejores resultados en la resolución parcial y completa de la diabetes es la cirugía metabólica. En este trabajo se plantea que la Gastrectomía Vertical con Bypass Yeyunal (GVBY) es efectiva en el control metabólico de pacientes diabéticos independiente de su IMC.
Materiales y Métodos: Se presenta un caso clínico, previa firma de protocolo de investigación y consentimiento informado. Paciente masculino de 41 años con IMC preoperatorio 40,14. Diabetes de 4 meses de evolución, tratamiento con régimen por mala tolerancia a hipoglicemiantes orales. Es sometido a GVBY y se realiza seguimiento metabólico con IMC, HbA1c, glicemia y colesterol total. Actualmente lleva 36 meses de seguimiento. La GVBY consiste en crear un tubo gástrico sobre una sonda 36 french, sección del yeyuno proximal y anastomosis de asa biliar con ileon 300 cms distal al ángulo de Treitz.
Resultados: Al ingreso el paciente presenta los siguientes valores antropométricos y de laboratorio: IMC: 40,14 kg/m2, HbA1c: 10%, Glicemia en ayunas: 269 mg/dl, Colesterol total: 280 mg/dl. A los 36 meses el paciente presenta re ganancia de peso, IMC actual 32,2 kg/m2, HbA1c: 5,1%, Glicemia en ayunas: 76 mg/dl, Colesterol total: 164 mg/dl.
Conclusión: La GVBY es efectiva en el control metabólico a corto y mediano plazo independiente del peso preoperatorio y de la reganancia del mismo. Se plantea que la resolución de la diabetes sería por producción de incretinas y no por baja de peso.

EVOLUCION PONDERAL DE PACIENTES SOMETIDOS A SEGUNDA CIRUGÍA BARIÁTRICA.

Drs. K. Papapietro; M.Sandoval; E. Díaz; A. Riffo; I. Braghetto; A. Csendes; L. Gutiérrez; J.Castillo; M. Musleh; J.C. Díaz.
Departamento de Cirugía, Hospital Clínico Universidad de Chile.

La reganancia de peso ocurre en más del 50% de los pacientes con cirugía bariátrica. En algunos casos se considera una segunda cirugía para lograr la reducción definitiva del exceso de peso.

Objetivos: Conocer la evolución del peso en pacientes que se han realizado una segunda cirugía bariátrica, como tratamiento de la obesidad. Métodos: Estudio Observacional Descriptivo; 18 pacientes con dos cirugías para reducción de peso. Variables estudiadas: tipo de cirugías, resultados de la curva ponderal (reducción del exceso de peso), tiempo de evolución, mantención y reganancia posterior. También se consignaron características de adherencia al tratamiento postoperatorio. Resultados: De los 18 pacientes reoperados, el 94,4% (17) eran mujeres. En la primera cirugía se realizaron Banda Gástrica Ajustable (33,3%); Sleeve Gastrectomy (22,2%); Bypass Gástrico en Y de Roux (22,2%); Bipartición Gástrica (5,6%) y Gastroplastía Horizontal en Y de Roux (16,7%). El promedio de IMC de los pacientes antes de la primera cirugía fue de 40,7 ± 5,3 Kg/m2. El 85,7 % de éstos redujeron más del 50% del exceso de peso, con un promedio de 77,0 ± 27,9 %. En estos pacientes la reganancia de peso se observó a los 28,8 ± 20,1 meses (12-60 meses), con aumento de 20,3 ± 11,7 kilos. En la segunda cirugía se realizaron Bypass Gástrico en Y de Roux (83,3%); Alargamiento de Asa (11,1%) y Sleeve Gastrectomy (5,6%). En la Tabla 1 se muestra la evolución de IMC y reducción de exceso de peso entre primera y segunda cirugía. Después de la segunda cirugía, el 38,5% de los pacientes no lograron reducir el 50% del exceso de peso y el 46,7% de los pacientes reganó peso nuevamente. Hubo baja adherencia a controles médicos posterior a la segunda cirugía, solo el 40% asistió a controles durante el primer año postoperatorio. Conclusión: Comparada con la primera cirugía bariátrica, la segunda cirugía, tiene una significativa menor eficiencia para reducir el exceso de peso, pero logra un descenso efectivo. A pesar de ello un alto porcentaje de pacientes vuelven a ganar peso nuevamente.

Tabla 1. Diferencia en IMC y descenso de peso entre primera y segunda cirugía

	PRIMERA CIRUGÍA	SEGUNDA CIRUGÍA	p-value**
IMC (Kg/m2)*	40,7 ± 5,2 (33,8-51,8)	36,8 ± 4,4 (31,4-45,5)	0,002
Reducción de peso (Kg)*	30,3 ± 12,7 (14-53)	18,9 ± 7,8 (6-31)	0,044

* PROM ± DS (MIN-MAX)
**ANOVA de muestras repetidas

BYPASS GÁSTRICO LAPAROSCÓPICO, EXPERIENCIA DE UN EQUIPO QUIRÚRGICO

Drs. M. Ferrario, E. Buckel, C. Derosas
Clínica Las Condes

Introducción: La obesidad es una enfermedad global cuyo tratamiento es multifactorial, en los últimos años la cirugía se ha transformado en una herramienta fundamental para el manejo de esta y sus comorbilidades. El objetivo del presente trabajo es reportar los resultados relacionados con el Bypass Gástrico Laparoscópico (BPGL) de un equipo quirúrgico de Clínica Las Condes.

Pacientes y Métodos: Se realizó una revisión retrospectiva de todos los registros clínicos de pacientes sometidos a cirugía bariátrica y metabólica por un equipo quirúrgico desde julio de 2003 a julio de 2013. De estos se aisló el grupo de BPGL. Se revisaron múltiples variables. El análisis estadístico se realizó con SPSS 20.0.
Resultados: Durante el período estudiado se operaron 941 pacientes de estos 103 fueron bypass gástrico laparoscópico (10,9%). De estos el 58,6% fueron mujeres. La media de edad fue de 45,22 ±12,8 años. La mediana de índice de masa corporal (IMC) inicial fue de 39,16±5,7m2/kg. El 41,4% era dislipidémico, el 49,4% hipertenso, el 26,4% diabético, 39,1% resistente a la insulina, el 13,8% intolerante a los hidratos de carbono, el 5,7% cardiopatía coronaria. A 7 pacientes se le realizó bypass resectivo. El 17,4% fue cirugía revisional, de estos 8 casos fueron re-Bypass. A todos los pacientes se les realizó radiografía con contraste de control. La mediana de porcentaje de perdida de exceso de IMC (%PEIMC) a 1, 3, 6 12, 36 y 60 meses fue de 33,36±19,3, 55,96±20,06, 71,84±23,3 97,9±105,8, 78,1±30,1y 64,26±27 respectivamente. 1 (0,97%) paciente fue convertido a cirugía abierta y 1 presentó anafilaxia al látex. La mayoría de los pacientes resolvieron sus comorbilidades. Como complicaciones tempranas 2 pacientes presentaron hemoperitoneo que requirió reoperación, 1 (0,97%) fistula gastrogástrica pesquisada por transito de control y resuelta inmediatamente, 1 (0,97%) obstrucción intestinal y 1 (0,97%) filtración. 4 (3,8%) pacientes presentaron hemorragia digestiva alta que se manejaron de forma conservadora.
Discusión: La presente experiencia en BPGL se muestra como una técnica efectiva para el tratamiento del exceso de peso con cerca de un 97 %PEIMC al año, con tasas comparables de complicaciones mayores y resueltas precozmente lo que impacta en la calidad de vida de los pacientes y en no presentar mortalidad.

GASTRECTOMÍA VERTICAL CON BY PASS YEYUNAL PARA EL MANEJO DE LA DIABETES TIPO 2 NO INSULINO REQUIRENTE EN PACIENTES CON IMC NORMAL; PRESENTACIÓN DE UN CASO.

Drs. M. Sepúlveda[1,2], N.Rosso [2,3], J.M. Lagos [2,4], C. Rodriguez [2], A. Sepúlveda [2], M. Alamo [1,2]
[1]Centro de Cirugía de la Obesidad, [2]Hospital DIPRECA, [3]Universidad de Valparaiso, [4]Universidad de Santiago de Chile.

Introducción: La diabetes mellitus tipo 2 es una enfermedad en aumento en el mundo. En chile alcanza una prevalencia entre 4,5 a 7,5 % (Minsal 2003 / ADICH 2006). Se sabe además que su control es difícil de lograr con cambios de estilo de vida y terapia farmacológica. Actualmente la terapia que ha probado mejores resultados en la resolución parcial y completa de la diabetes es la cirugía metabólica. En este trabajo se plantea que la Gastrectomía Vertical con Bypass Yeyunal (GVBY) es efectiva en el control metabólico de pacientes

diabéticos con IMC normal, sin riesgo de desnutrición.
Materiales y Métodos: Se presenta un caso clínico, previa firma de protocolo de investigación y consentimiento informado. Paciente masculino de 56 años con IMC normal. Diabetes de un año de evolución y tratamiento con 2 fármacos (sitagliptina/metformina) por el mismo periodo. Es sometido a GVBY y se realiza seguimiento metabólico con IMC, HbA1c, glicemia, triglicéridos, colesterol LDL, hemoglobina, hematocrito, proteínas totales y calcio. Actualmente lleva 17 meses de seguimiento. La GVBY consiste en crear un tubo gástrico sobre una sonda 36 french, sección del yeyuno proximal y anastomosis de asa biliar con ileon 300 cms distal al ángulo de Treitz.
Resultados: Pre operatorio el paciente presenta los siguientes valores antropométricos y de laboratorio: IMC: 24,6 kg/m^2, glicemia: 150 mg/dl; HbA1c: 7,4 %. A los 1, 3, 10 y 17 meses presenta los siguientes valores respectivamente: Glicemia (mg/dl): 94, 94, 112, 97; IMC(kg/m^2): 21,5, 20,4, 21,1, 20,9; HbA1c(%): 7,1, 5,8, 5,6, 5,6.
En el resto del perfil metabólico y nutricional presentó los siguientes valores pre operatorios y los 17 meses, respectivamente: Triglicéridos (mg/dl):285, 101; colesterol LDL (mg/dl):132, 103 hemoglobina (gr/dl);15,5, 15,1 hematrocrito (%):45,2, 45,3 ; proteinas totales (gr/dl): 7,1, 7,4 ; calcio (mg/dl): 8,9, 8,9.
Conclusión:
La GVBY es efectiva en el control metabólico a corto y mediano plazo sin que esto conlleve un riesgo de desnutrición. Se plantea que la resolución de la diabetes sería por producción de incretinas y no por baja de peso.

EL DISPOSITIVO ENDOSCÓPICO DUODENAL PARA EL TRATAMIENTO DE LA OBESIDAD GRADO I

Dr. Fernando Muñoz MD, Dr. César Muñoz, Dr. Fernando Pimentel, Dr. Allan Sharp, EU. Dannae Turiel, Dr Sergio Guzmán, Dr. Alex Escalona. Departamento de Cirugía Digestiva, Facultad de Medicina, Pontificia Universidad Católica de Chile

Introducción: El dispositivo endoscópico duodenal (EndoBarrier®, GI Dynamics, Inc., Lexington, MA) ha demostrado ser un tratamiento efectivo en pacientes obesos mórbidos y diabéticos de tipo 2. El objetivo de este estudio es evaluar la seguridad y la baja de peso en pacientes con obesidad de grado I implantados con el dispositivo EndoBarrier®.
Materiales y Métodos: Este estudio fue aprobado por el comité de ética de la institución, todos los pacientes incluidos en él, firmaron un documento de consentimiento informado para el uso de su información.
Se registraron los datos de pacientes implantados con el dispositivo EndoBarrier® entre noviembre de 2010 a marzo de 2013, con un IMC entre 30 a 34,9 kg/m2 Analizando datos demográficos, peso, IMC, comorbilidades, complicaciones y perdida de peso.
Resultados: En el período de estudio, un total de 28 pacientes con obesidad grado I fueron implantados con el dispositivo EndoBarrier, el 62% de los pacientes correspondió a sexo femenino, con una mediana de edad al momento del implante de 42 años (21-70).
La mediana de peso fue de 91 kg (71 - 114) con una mediana de IMC de 32kg/m2 previo al implante. El 20,7% de los pacientes presentó diabetes tipo 2 como comorbilidad, un 34,5% insulino resistencia y un 34,5% hipertensión arterial. Un paciente tenía el antecedente de una gastrectomía vertical previa. Hubo 2 explantes precoces, uno por desplazamiento del dispositivo y el otro por hemorragia digestiva alta leve. Ningún paciente presentó alguna complicación severa.
En pacientes que completaron un año de tratamiento con el dispositivo EndoBarrier, la mediana de IMC después de seis meses de implantado fue de 29 kg/m2 y al año de tratamiento de 27,3 kg/m2 (23 - 30), con un porcentaje de perdida de exceso de peso de 40,53% ($p<0,027$)
Conclusión: El dispositivo endoscópico duodenal es una alternativa efectiva y segura para el tratamiento de la obesidad en pacientes con obesidad grado I.

AUMENTO EN LA CONCENTRACIÓN SÉRICA DE ÁCIDOS BILIARES POSTERIOR AL IMPLANTE DEL DISPOSITIVO ENDOSCÓPICO DE BYPASS DUODENOYEYUNAL.

Dr. F Muñoz[1], Dr. R Muñoz PhD[1], Dr. A Sharp[1], Dr. F Pimentel[1], EU D Turiel[1], Dra. V Irribarra[2], Dr. JF Miquel[3], Dr. A Escalona[1]
[1]Departamento de Cirugía Digestiva, [2]Departamento de Diabetes, Nutrición y Metabolismo, [3]Departamento de Gastroenterología, Facultad de Medicina, Pontificia Universidad Católica de Chile.

Introducción: El dispositivo endoscópico de bypass duodenoyeyunal (EndoBarrier®, GI Dynamics Inc, Lexington, MA, EEUU) es un tratamiento efectivo para la obesidad y la Diabetes Mellitus tipo 2 (DM2). Actualmente hay una mejor comprensión de los mecanismos involucrados en la baja de peso, la mejoría metabólica y el rol que tienen en esto los ácidos biliares.
El objetivo de este estudio es evaluar los cambios en la concentración sérica de acidos biliares en pacientes obesos posterior al implante del dispositivo EndoBarrier®.
Materiales y Métodos: Diecisiete pacientes obesos (edad: 34,8±9,5 años; IMC: 42,59±5,16 kg/m2; 76.5% mujeres, 35% DM2) fueron evaluados antes y después de 12 semanas del implante del dispositivo EndoBarrier®, a estos se les realizaron pruebas de alimentación obteniendo muestras de sangre en ayunas y posterior al consumo de 237cc de Ensure® (9 grs. de proteínas, 40 grs. de carbohidratos, 6 grs. de lípidos), estas muestras se obtuvieron cada 10 minutos por 30 minutos y luego cada 15 minutos hasta completar 180 minutos en total.

Resultados: Los sujetos perdieron un promedio de 13,88±5,91 kg luego de 12 semanas de implantados con un IMC promedio de 37,06±4,28 kg/m2. La concentración sérica de ácidos biliares en ayunas fue de 4,87±2,84 µmol/L al inicio y de 14,23±5,3 (µmol/L) a las 12 semanas de implantado el dispositivo (p<0,005). La concentración media de ácidos biliares aumentó 2,8 veces con un tiempo medio de 10,6 semanas (r=0.68). Los niveles séricos en ayunas de ácidos biliares se correlacionaron inversamente con el IMC (r=-0,468 p<0,005) y el colesterol total (r= -0,465 p<0,005).
Conclusión: La concentración sérica de ácidos biliares aumenta posterior al implante del dispositivo endoscópico duodenal EndoBarrier®, estando inversamente correlacionada con el colesterol total y el IMC. Es posible que los ácidos biliares estén involucrados en las cambios metabólicos favorables en los pacientes en tratamiento con este dispositivo.

DINAMICA DE LOS CAMBIOS INDUCIDOS POR EL BYPASS DUODENO-YEYUNAL (ENDOBARRIER) EN EL PERFIL LIPÍDICO DE PACIENTES OBESOS DURANTE 12 MESES

Dr. R. Muñoz, PhD[1], Dr. F. Pimentel[1], Enf. D. Turiel[1], Dr. A. Sharp[1], Dr. F. Muñoz[1], Dra. V. Irribarra [2], Dr. A. Escalona [1].
[1] Departamento de Cirugía Digestiva,
[2]Departamento de Diabetes, Nutrición y Metabolismo. Facultad de Medicina. Pontificia Universidad Católica de Chile.

Introducción: La obesidad está asociada a alteraciones en el perfil lipídico (PL). La pérdida de peso inducida por el Endobarrier en pacientes con obesidad se acompaña de una mejoría o normalización en el PL en la mayoría de los individuos. En este trabajo, hemos caracterizado la dinámica de los cambios inducidos por el Endobarrier en el PL de pacientes obesos mórbidos.
Materiales y Métodos: Se revisaron las fichas clínicas de 61 pacientes obesos tratados consecutivamente durante 12 meses con el Endobarrier. Datos demográficos, antropométricos, pérdida de peso, y PL se evaluaron al inicio del estudio, 1,2,3,6,9 y 12 meses después de la implantación del Endobarrier. RESULTADOS: Cuarenta y dos (42) pacientes fueron mujeres (68%). Edad e índice de masa corporal (IMC) promedio fueron 35,4 ± 9,7 años y 43 ± 5,6 kg/m2, respectivamente. Al inicio del estudio, 33 pacientes (54%) tenían dislipidemia basados en los criterios ATPIII. Los niveles basales colesterol total (CT), HDL, LDL y triglicéridos (TG) fueron 193 ± 34, 43 ± 9, 118 ± 28 y 159 ± 76 mg / dl, respectivamente. Después de un mes los niveles de TC, LDL y de TG disminuyeron significativamente en comparación con el valor inicial 156 ± 28,95 ± 24, y 118 ± 43 mg / dl, respectivamente (p <0,005). A los 12 meses, los pacientes perdieron 46 ± 18% de exceso de peso corporal, y 21 pacientes (34%) tenían dislipidemia. Los niveles de CT, LDL y TG se mantuvieron estables hasta el final del estudio en comparación con los niveles de un mes. TC, LDL y los niveles de TG fueron 155 ± 37, 89 ± 28 y 113 ± 55 mg / dl, respectivamente (p = NS para todas las variables). En cambio, a los 12 meses los niveles de HDL (43 ± 10, p <NS) fueron similares a los niveles basales después de una disminución inicial en el mes 1 a 37 ± 7,6 mg / dl (p <0,05). CONCLUSIONES: La rápida mejora en el PL se produce un mes después de la implantación del Endobarrier. Esto sugiere que parte de los efectos del Endobarrier en el metabolismo de los lípidos es independiente de la pérdida de peso inducido por este dispositivo. El Endobarrier logra mejorar con éxito varios parámetros del perfil lipídico en la mayoría de los pacientes obesos mórbidos tratados con este dispositivo.

SHOCK HIPOVOLÉMICO POR HEMOPERITONEO MASIVO SECUNDARIO A LESIÓN INADVERTIDA DE ARTERIA EPIGÁSTRICA EN APENDICECTOMÍA ABIERTA

Drs. Pérez Castro PA.[2], Castillo Henriquez F.[2], Ruiz I. Olivares S.[1], Borel Claudio[1]
1 Servicio de Urgencias, Hospital Barros Luco-Trudeau.
2 Residentes de Cirugía General, Departamento de Cirugía Sur, Universidad de Chile, Hospital Barros Luco-Trudeau.
Interno de Cirugía, Universidad de Santiago de Chile

Introducción: La apendicitis aguda es una enfermedad de alta frecuencia en la población y constituye la cirugía de urgencia más frecuente realizada por cirujanos generales.
Las complicaciones más frecuentes son atelectasias, infecciones urinarias, infecciones de sitio quirúrgico y colecciones residuales, siendo altamente infrecuentes las complicaciones de tipo vascular.
Caso Clínico: Mujer de 28 años, consulta por dolor abdominal epigástrico que migra a fosa iliaca derecha, 15 horas de evolución, progresivo, asociado a un episodio de vomitos.
Al examen físico: abdomen sensible en FID, Blumberg positivo. Laboratorio: leucocitos 14600mm3. PCR 7.7
TC evidencia apéndice cecal aumentado de calibre ubicado en fosa iliaca derecha, con cambios inflamatorios periapendiculares.
Se realiza apendicectomía abierta por laparotomía de Rocky Davis, sin complicaciones intra-operatorias descritas en protocolo.
Durante post-operatorio inmediato evoluciona con dolor abdominal, palidez, ansiedad, taquicardia sostenida hasta 122 latidos por minuto e hipotensión con PAM de 39mmHg.
Se decide re-laparotomía de Rocky Davis, convertida a laparotomía media infraumbilical. Se objetiva 1200cc de hemoperitoneo. Se explora zona operatoria de apendicectomía observándose sangrado activo arterial en relación arteria epigástrica, la cual se liga con Vycril® 3.0. Se identifica hematoma retrocecal, el cual se explora, no objetivando sangrando activo. Se transfunden 5 unidades de globulos rojos en peri-operatorio. Por mala mecánica ventilatoria se procede a intubación orotraqueal en pabellón y traslado a Unidad de Cuidados Intensivo donde completa cinco días de manejo; evoluciona satisfactoriamente, recibiendo el alta a los 12 días de hospitalización.
Revisión: Las complicaciones peri-operatorias constituyen una amenaza permanente y muchas veces imprevistas para el cirujano general. Su espectro de gravedad como se aprecia por el caso, es amplio.
En Chile no existen series de casos donde describan una complicación de las características descritas. Debido a su importancia, se debe evitar sesgo de no publicar complicaciones.

HERNIAS POST TRAUMÁTICAS DE FLANCO ABDOMINAL.

Drs. D. Roizblatt, M. Plaza de los Reyes, R. Geni, P. Evans, R. Campos.
Hospital del Trabajador.

Introducción: La patología herniaria abdominal post traumática es una entidad poco frecuente que muchas veces pasa desapercibida en la evaluación inicial. Dentro de este grupo, las hernias post traumáticas de flanco tienen una baja incidencia, pero son un grupo de pacientes cuyo manejo quirúrgico adecuado es fundamental para una buena evolución posterior.
Material y métodos: Revisión retrospectiva de fichas clínicas desde el 2002-2012 con diagnóstico de hernias post traumáticas de flanco abdominal, operadas en el Hospital del Trabajador.
Resultados: Se encontraron 10 pacientes, debiendo excluir 2 casos por registros médicos incompletos.
7 hombres, 1 mujer.
Rango etario 25-67 años.
El mecanismo de accidente en todos los pacientes fue atropello resultando poli traumatizados en todos los casos.
Tiempo de estadía hospitalaria de 5-12 días.
En sólo 2 pacientes el diagnóstico se realizó al ingreso y en los otros 6 pacientes el diagnóstico fue tardío, pese a contar todos los pacientes con una TC de abdomen y pelvis al ingreso.
Todas las intervenciones se realizaron diferidas de la primera hospitalización.
4 casos se utilizaron malla de polipropileno y 4 casos Ultrapro. En 3 casos se requirió realizar fijación de la malla a cresta iliaca con puntos trans óseos. Todos los pacientes quedaron con drenajes. No hubo complicaciones post operatorias inmediatas. 3 pacientes recidivaron de su hernia, necesitando re operación las que se realizaron sin incidentes. Todos los pacientes tienen seguimiento alejado a 1 año sin presentar dolor ni recidiva herniaria.
Conclusiones: La patología herniaria abdominal de flanco post traumática es una patología infrecuente y de diagnostico tardío. Se debe tener en cuenta le eventual existencia de la misma, para un diagnostico y manejo oportuno.

QUISTE HIDATÍDICO ÚNICO GIGANTE COMO HALLAZGO INTRAOPERATORIO. CASO CLÍNICO

Drs. F. Rodríguez[1], C. Larraín[2], K. Osorio[3]
[2]Servicio de Cirugía, Hospital de La Serena; [1]Residente Cirugía General, Universidad Católica del Norte; [3]Interna Medicina, Universidad Católica del Norte

Introducción: La hidatidosis es una zoonosis parasitaria (producida por la larva del *Echinococcus granulosus*) que afecta fundamentalmente a poblaciones humanas y animales de zonas agrícolas y ganaderas. En Chile, esta parasitosis es endémica y hasta el momento no ha podido ser controlada, manteniéndose como un importante problema en salud pública. La seroprevalencia de la hidatidosis encontrada en comunidades rurales ganaderas de la IV Región de Coquimbo alcanza a un 2,5% (comuna de Vicuña: 4,4%). Caso Clínico: Paciente de 63 años, procedente de Vicuña, con antecedentes de alcoholismo crónico, hipertensión arterial y daño hepático crónico, presenta cuadro de un día de evolución caracterizado por dolor abdominal intenso en fosa iliaca derecha, tipo cólico irradiado a hemiabdomen derecho, asociado a compromiso del estado general, por lo cual es derivado a Hospital de La Serena. Al ingreso destaca abdomen distendido, blando, con defensa muscular voluntaria en hemiabdomen derecho, ruidos hidroaéreos disminuidos, blumberg negativo, con parámetros inflamatorios elevados. Se plantea dolor abdominal de etiología no precisada que impresiona quirúrgico. Se decide ingresar a pabellón para laparotomía exploradora. Hallazgos operatorios: se encuentra enorme masa redondeada, correspondiente a un quiste hidatídico único de 45 x 30 x 40 cms, de localización retrogástrica, desplazando hacia anterior y medial estómago y primera porción del duodeno y colon transverso. Vértice de quiste llega hasta diafragma izquierdo y se encuentra íntimamente adherido a bazo. Se inicia disección periquística, muy difícil por adherencia de pared posterior del estómago a cara anterior del quiste. Apertura de este, dando salida a 10 lts. de líquido purulento y vesículas hijas. Lavado de cavidad quística con suero hipertónico. Al no lograr disección de arteria esplénica se decide dejar tercio craneal del quiste. Paciente evoluciona favorablemente, es dado de alta en su noveno día post operatorio. Informe Anatomopatológico: Fragmentos laminares de tejido fibroso denso con hiperemia focal y proceso inflamatorio crónico inespecífico compatible con el planteamiento clínico de quiste hidatídico (21 x 11 cms). Discusión: Los quistes hidatídicos complicados son infrecuentes, el periodo de latencia puede ser bastante prolongado durante varios años hasta que aparezcan los primeros síntomas. La clínica ocasionada por el quiste hidatídico es a causa del tamaño y la localización del mismo. Las indicaciones quirúrgicas de los quistes hidatídicos son las siguientes: 1) Quistes activos, 2) Quistes complicados (infección, compresión, obstrucción), 3) Quiste localizado en órgano vital (SNC, médula espinal, corazón) o hueso, 4) Gran quiste con riesgo de ruptura.

CISTOADENOMA HEPATOBILIAR, PRESENTACIÓN DE UN CASO.

Drs. M. Fercovic[1], D. Gonzalez[2], O. Orellana[3], M. Gárate[1].
[1] Interna medicina Universidad de Chile
[2] Becada cirugía Universidad de Chile
[3] Cirujano Hospital San Juan de Dios
Servicio de Cirugía, Hospital San Juan de Dios. Servicio de Salud Metropolitano Occidente. Universidad de Chile.

Introducción: El cistoadenoma hepatobiliar (CAHB) es un tumor hepático benigno infrecuente, que representa menos del 5% de todos los tumores quísticos de hígado. Se presenta con mayor frecuencia en mujeres (4:1) y en edad entre 45 y 55 años. Su localización más habitual es a nivel hepático (80-85%), seguido por los conductos biliares extrahepáticos y la vesícula biliar. Son comúnmente multiloculares, con contenido predominantemente mucinoso, pudiendo contener pigmento biliar, hemosiderina y aún pus cuando se infectan. Su tamaño es muy variable, alcanzando desde unos pocos centímetros hasta formaciones quísticas gigantes.
Caso Clínico: Presentamos el caso de una paciente femenino de 28 años sin antecedentes mórbidos, con historia de dolor abdominal constante mayor en hipocondrio derecho, se realiza en APS una ecotomografía abdominal que mostró una imagen sugerente de quiste hidatídico hepático de 12,6 x 7,5 cm, controlándose dos meses después con una nueva eco abdominal en la que se observó un crecimiento hasta 15,5 x 9,6 cm. Se decide resolución quirúrgica dado el tamaño y la sintomatología. Durante la cirugía se encuentra con características diferentes a un quiste hidatídico y se solicita una biopsia rápida que informa un quiste epitelial, realizándose quistectomía parcial. Paciente es dada de alta con controles ambulatorios, los cuales se discontinúan. Paciente reconsulta tres años post cirugía, presentando un mes de dolor abdominal con irradiación dorsal y vómitos. Al examen destaca abdomen distendido con gran masa que ocupa hipocondrio derecho en relación a cicatriz anterior. A la ecotomografía abdominal y TC se evidencia recidiva de lesión quística hepática de aproximadamente 19 x 14 cm, con patrón crecimiento extrahepático. Se programa reintervención laparotómica, evidenciando compromiso pared posterior a estructuras del hilio portal y vena cava retrohepática; realizándose una quistectomía parcial. Paciente evoluciona post operatorio sin complicaciones. Resultado de la biopsia definitiva cistoadenoma hepatobiliar.
Discusión: En este caso exponemos la importancia del CAHB como diagnóstico diferencial de otras lesiones quísticas no parasitarias del hígado y las vías biliares, dado el potencial de malignización de este tipo de tumores, que se ha descrito hasta el 15%, además de el gran crecimiento que puede llegar a tener que pueden generar mayor complicación al momento de la cirugía resectiva. Respecto del tratamiento, actualmente se propone la enucleación total o la resección hepática, por su poder recidivante y su potencial transformación maligna.

ILEO BILIAR ASOCIADO A FISTULA COLECISTOGÁSTRICA. A PROPÓSITO DE UN CASO

Drs. D. Gonzalez[1], M. Fercovic[2], M. Gárate[2], O. Orellana[3].
[1]Becada cirugía Universidad de Chile
[2]Interna medicina Universidad de Chile
[3]Cirujano Hospital San Juan de Dios
Servicio de Cirugía, Hospital San Juan de Dios. Servicio de Salud Metropolitano Occidente. Universidad de Chile.

Introducción: El ileo biliar es una variedad grave de obstrucción u oclusión provocada por el paso de uno o más cálculos biliares a través de una fístula biliodigestiva hacia la luz intestinal. Las diferentes estadísticas señalan su baja frecuencia, con cifras que oscilan entre el 1% y 4% de todas las obstrucciones intestinales. Siendo entre sus causas etiológicas, la fístula colecistogástrica, una de sus poco frecuentes manifestaciones clínicas, por lo cual presentamos el siguiente caso.
Caso Clínico: Presentamos el caso de un paciente varón de 47 años de edad, quien acudió al servicio de urgencias por dolor abdominal periumbilical, tipo cólico, de tres días de evolución, asociado a vómitos y ausencia de deposiciones. Al examen físico se palpa un abdomen depresible, sensible a la palpación profunda, sin signos de irritación peritoneal. Dentro de los exámenes de laboratorio destacan parámetros inflamatorios elevados. Se estudia además con una radiografía de abdomen simple que evidencia asas de intestino delgado dilatadas con niveles hidroaéreos. Se complementa el estudio con una TC de abdomen y pelvis que muestra dilatación de asas de intestino delgado con cambios de calibre a nivel del íleon distal asociados a una probable fístula colecistoentérica. Se decide resolución quirúrgica, en la cual se evidencia la presencia de un cálculo impactado a 2 cm de la válvula ileocecal. Se realiza enterotomía, extracción del cálculo y enterorrafia. Evolución postoperatoria sin morbilidad. Se realimenta al paciente al tercer día y es dado de alta al séptimo día postoperatorio. El estudio con endoscopía digestiva alta ambulatoria confirmó la presencia de una fístula colecistogástrica en regresión.
Discusión: El íleo biliar, si bien es una patología poco frecuente, en nuestro país es importante tenerla presente como posible cuadro de obstrucción intestinal mecánica. Buscando dirigidamente signos, tanto clínicos como imagenológicos, que nos pudiesen orientar hacia esta patología, ya que aproximadamente la mitad de los pacientes no cuentan con historia previa de enfermedad biliar, y las alteraciones de laboratorio producidas por la patología no son específicos.
El sitio donde se impacta con mayor frecuencia el cálculo biliar es la válvula ileocecal. Cabe destacar dentro del diagnóstico que menos del 15% de los cálculos son visibles a la radiografía de abdomen simple, la cual mostrará signos derivados de la obstrucción intestinal. El manejo oportuno permite una disminución significativa de la morbimortalidad asociada.

METÁSTASIS DE ADENOCARCINOMA EN AXILA CON PRIMARIO DESCONOCIDO

Drs. K. Toledo[1], J.Moran[2]
[1]Universidad de Chile, Becada de Cirugía .Hospital San Juan de Dios
[2]Jefe Servicio de Cirugía. Hospital San Juan de Dios.

Introducción: Los adenocarcinomas de sitio primario desconocido son aproximadamente el 70% de los cánceres metastásicos con origen desconocido. La incidencia aumenta con la edad y los sitios más frecuentes de las metástasis son hígado, pulmón, linfonodos y huesos. En series de autopsias los primarios identificados con mayor frecuencia fueron páncreas, pulmón y tracto hepatobiliar, siendo infrecuentes mama y próstata. Hasta en un 30% de los casos no se identifica primario.
Caso: Paciente de sexo masculino, 49 años, sin antecedentes mórbidos. Consulta en marzo 2013 en Hospital San Juan de Dios, derivado desde su consultorio por aumento de volumen axilar derecho no doloroso de seis meses de evolución. Traía ecografía de partes blandas que mostraba dos adenopatías axilares derechas de 32 y 38 mm de diámetro. Al examen físico destacaba, dos adenopatías entre 4-5 cm, duras, adheridas a planos profundos, no dolorosas sin cambios inflamatorios en piel ,sin lesiones cutáneas en territorio adyacente y sin otros hallazgos patológicos en el examen físico segmentario. Se realizó biopsia de linfonodo en abril 2013, que informó metástasis masiva de adenocarcinoma. Se informó diagnóstico al paciente y se inició estudio en búsqueda de primario. Se realizó PET CT que informó focos metastásicos de adenopatías axilares derechas sin otros focos sospechosos. Además se realizó una TC de tórax abdomen y pelvis, ecografía de abdomen, mamografía, ecografía mamaria y endoscopía digestiva alta sin hallazgos patológicos. Exámenes de laboratiro rutinarios sin alteraciones y antígeno prostático normal. Se presentó a comité oncológico y se decidió vaciamiento axilar y luego radioterapia. Se realizó el vaciamiento axilar derecho en mayo 2013. En biopsia definitiva se informó 21/23 linfonodos metastásicos. Con un estudio de inmunohistoquímica sugerente de origen primario de mama o glándula sudorípara. Los cuales no han podido ser confirmados con los estudios disponibles.
Discusión: Los pacientes con metástasis de adenocarcinoma de primario desconocido son un desafío para su médico tratante, ya que en muchas ocasiones no se encuentra su origen y los recursos de los centros y pacientes son limitados. Por lo que se debe enfocar su estudio en búsqueda de los primarios más frecuentes. En caso de no encontrarse primario, es recomendable realizar tratamiento empírico.
Conclusión: Es necesario tener un conocimiento acabado de las formas de presentación de esta patología para poder realizar un estudio apropiado y dar al paciente las mejores alternativas terapéuticas.

PILEFLEBITIS: REPORTE DE TRES CASOS Y REVISIÓN DE LA LITERATURA

Drs. C. Ibarra[1], M. Minassian, J. Gajardo[1], I. Gonzalez[2], C. Ugarte[3], J. Irarrazaval[2], F. Bustos[2], F. Court[2], J. Bitran[2]
[1] Residente Cirugía General Universidad de los Andes,
[2]Servicio de Cirugía de Hospital Parroquial de San Bernardo,
[3]Interna Medicina Universidad de los Andes.

Pileflebitis se define como una trombosis séptica de la vena porta que se produce como complicación de procesos inflamatorios intra-abdominales, principalmente de apendicitis aguda. En la mayoría de los casos la clínica es inespecífica, siendo un hallazgo la trombosis porto-mesentérica en la tomografía computada (TC) de abdomen y pelvis. Los pilares de tratamiento constan de resolución del foco infeccioso y antibioticoterapia de amplio espectro asociada a anticoagulación cuando corresponda.
Caso Clínico nº1: Hombre de 31 años que consulta por cuadro clínico compatible con apendicitis aguda, por lo que se realiza una apendicectomía abierta. Vuelve a consultar pocos días después por compromiso del estado general, fiebre y taquicardia, sin alteraciones al examen físico. Dentro de los exámenes de laboratorio destacan parámetros inflamatorios elevados e hiperbilirrubinemia. TC abdomen y pelvis muestra trombosis porto-mesentérica, por lo que es hospitalizado con el diagnóstico de pileflebitis. Se inician antibióticos de amplio espectro completando 6 semanas y anticoagulación oral por 6 meses.
Caso Clínico nº2: Mujer de 38 años que consulta por cuadro clínico compatible con colecistitis aguda, por lo que es sometida a una colecistectomía asociado a coledocostomía por vía abierta. En el post operatorio evoluciona tórpidamente, febril, taquicárdica, con hiperbilirrubinemia y aumento de parámetros inflamatorios. En TC de abdomen-pelvis se evidencia absceso de origen anexial derecho y trombosis de venas porta y mesentérica inferior. Se maneja con tratamiento antibiótico por 6 semanas y anticoagulación por vía oral durante 6 meses.
Caso Clínico nº3: Mujer de 26 años que consulta en servicio de urgencias por cuadro clínico sugerente de apendicitis aguda. Durante la intervención quirúrgica se evidencia un plastrón pelviano con apéndice perforado y peritonitis difusa. Debido a evolución tórpida se realiza TC de abdomen y pelvis que confirma trombosis porto-mesentérica y presencia de colecciones intra-abdominales. Se maneja con antibióticos de amplio espectro durante 6 semanas y anticoagulación oral.
La pileflebitis puede adoptar diversas formas de presentación, desde una enfermedad subclínica y no específica hasta formas graves que pueden evolucionar hacia un shock séptico con insuficiencia hepática, por lo que es un diagnóstico clínico difícil de sospechar. A pesar del tratamiento, la mortalidad en las diferentes series se mantiene en torno al 35%. Consideramos que lo más importante para conseguir una disminución en esta tasa es realizar un diagnóstico precoz de la enfermedad, identificar y erradicar el foco infeccioso que origina la trombosis portal e iniciar el tratamiento antibiótico asociado a anticoagulación en forma precoz.

NEUROLISIS DEL PLEXO CELIACO: REPORTE DE CASOS Y REVISIÓN DE LA LITERATURA.

Drs. C. Ibarra[1], J. Ramirez[1], S. Melani[2], P Vidueria[2], A. Miller[2], M. Castro[3]
[1] Residente de Cirugía Universidad de los Andes,
[2] Alumno de Medicina Universidad de los Andes,
[3] Jefe de departamento, Servicio de Imagenología Hospital Militar de Santiago

El dolor crónico secundario a neoplasias intraabdominales es uno de los problemas más comunes y debilitantes, el cual se produce por una invasión perineural del plexo celiaco. La neurolisis del plexo celíaco mediante alcoholización percutánea bajo TC ha demostrado ser un procedimiento muy efectivo en el manejo del dolor abdominal intratable de origen oncológico, sin embargo en Chile no existen reportes sobre esta técnica.
El presente estudio tiene por objetivo mostrar una serie de casos de neurolisis del plexo celiaco en pacientes con cáncer gástrico o pancreático en etapa terminal, los cuales no presentaban alivio de la sintomatología con analgesia tradicional. Se realizó un estudio retrospectivo de pacientes tratados en el Hospital Militar de Santiago, desde enero de 2009 hasta enero 2013, reclutando un total de 6 pacientes, 5 portadores de un cáncer pancreático y 1 gástrico
Bajo técnica estéril y anestesia local más sedación, se introducen dos trócares de 21G posicionando sus extremos distales a ambos costados del tronco celiaco, lo cual es corroborado con TAC e inyección de medio de contraste alrededor del tronco celiaco. Se administran 12cc a 17cc de alcohol absoluto por cada trócar y una vez terminado el procedimiento se realiza un nuevo control de imágenes para descartas complicaciones inmediatas.
Durante seguimiento posterior, en 4 pacientes desapareció del dolor (EVA 0) y los restantes 2 mostraron disminución de al menos un 50 % de este. Sólo uno de ellos presento complicación, que consistió en diarrea acuosa, la cual que respondió a hidratación y terapia farmacológica.
Diversas técnicas de neurolisis del plexo celíaco han sido usadas en el manejo del dolor abdominal intratable de origen oncológico, siendo el abordaje percutáneo el más utilizado. El éxito de ésta técnica depende principalmente de una posición óptima del trocar en relación al plexo celíaco. Nuestra experiencia demuestra que la alcoholización percutánea bajo TAC es un procedimiento efectivo en el tratamiento del dolor abdominal inmanejable de origen oncológico y de baja morbilidad, similar a lo publicado en literatura internacional.

PERFORACIÓN VESICULAR Y NEUMATOSIS PORTOMESENTÉRICA SECUNDARIAS A TRAUMA ABDOMINAL CONTUSO.

Drs. S. Pacheco[1], A. Jiménez[2], JM. Martínez[2], M. Santamarina[3].
[1] Residente de Cirugía General, Universidad de Valparaíso.
[2] Cirujano, Hospital Carlos Van Buren.
[3] Radiólogo, Hospital Dr. Eduardo Pereira.

Introducción: El diagnóstico de perforación vesicular secundario a trauma abdominal contuso es poco frecuente por lo cual suele ser tardío. Los exámenes imagenológicos constituyen un apoyo fundamental. Por otra parte la presencia de gas a nivel de la circulación portal y mesentérica habitualmente se presenta en patologías severas que pueden poner en riesgo la vida, siendo el trauma abdominal contuso una causa poco frecuente. El objetivo de este estudio es presentar el caso de una paciente que presentó perforación vesicular asociada a neumatosis portomesentérica tras un trauma contuso abdominal.
Caso clínico: Paciente de sexo femenino de 73 años de edad, con antecedente de obesidad e hipertensión arterial, consulta en unidad de emergencia por haber sufrido tres días antes caída desde propia altura golpeándose con objeto contundente el hipocondrio derecho. El síntoma cardinal fue dolor abdominal difuso asociado a fiebre en las últimas 24 horas. Al ingreso se encontraba normotensa, taquicárdica, febril (38°C). Al examen físico con abdomen blando, depresible, con sensibilidad difusa a la palpación profunda. Se realizó unaTC de urgencia que mostro líquido libre difuso en cavidad abdominal, extensa neumatosis portomesentérica, vesícula biliar colapsada. Debido a estos hallazgos se decide laparotomía exploradora evidenciando biliperitoneo difuso, perforación de 1 cm de diámetro a nivel del fondo vesicular, no presentaba colelitiasis. Durante la cirugía la paciente se mantuvo grave con requerimiento de drogas vasoactivas en dosis altas por lo cual se decide realizar aseo de cavidad abdominal, colecistostomía y laparostomía contenida con VAC. Se traslada a UCI, donde evoluciona estable, a las 48 horas se realiza nuevo aseo peritoneal con cierre de la pared abdominal, siendo trasladada nuevamente a UCI. Buena evolución posterior, fue dada de alta al día 15 del postoperatorio.
Discusión: Se presenta un caso de perforación vesicular y neumatosis portomesentérica secundaria a trauma abdominal contuso, ambos cuadros clínicos son poco frecuentes en este tipo de traumatismos. El diagnóstico es difícil por lo cual las imágenes son esenciales. El tratamiento habitual de las perforaciones vesiculares traumáticas es la colecistectomía, la cual no se realizó en esta paciente, decidiéndose un procedimiento más expedito debido a la situación de extrema gravedad en que se encontraba.

RECIDIVA DE SARCOMA DE CELULAS FOLICULARES DENDRÍTICAS. REPORTE DE UN CASO.

Drs. A. Pérez Castilla, J. Mollo, M. Bravo, T. Rodríguez, E. Herget.
Servicio de Cirugía Clínica Indisa, Universidad Andrés Bello (UNAB).

Introducción: Los sarcomas son neoplasias malignas que se originan en el tejido conectivo de distintas estructuras como el hueso, cartílago, grasa, músculo, vasos sanguíneos u otros.
Las células foliculares dendríticas son un componente esencial del sistema inmunológico reticular accesorio. Se encuentran en el tejido linfoide, asociadas con los linfocitos B y desempeñan un papel fundamental en la captura y presentación de antígenos, así como en la producción y regulación de complejos inmunes. Los sarcomas de células foliculares dendríticas afectan principalmente a los ganglios linfáticos, con ocasional compromiso extranodal. Se consideran tumores de malignidad intermedia. Es una neoplasia de difícil diagnostico ya que son muy infrecuentes, con menos de 200 casos reportados en la literatura, y requieren de estudio inmunohistoquimico (CD21, CD35).
Caso Clínico: Paciente varón de 58 años, con antecedentes de hipotiroidismo y sarcoma de células dendríticas inguinal izquierdo tratado quirúrgicamente el año 2004 en Calama, con radioterapia adyuvante. Controles alejados libre de enfermedad. Consulta en marzo de este año por cuadro de un mes de evolución caracterizado por dolor en región inguinal y en fosa iliaca izquierda. Al examen fisico destaca masa abdominal en hipogastrio y fosa ilíaca izquierda. Se realiza TC y RMN de abdomen y pelvis que muestra proceso solido pelviano de 9,7 x 9,0 x 9,8 cm, bien delimitado y heterogéneo sin infiltración de estructuras vecinas. La biopsia por punción guiada por TC informa sarcoma rabdoide G3. Se decide resolución quirúrgica realizándose resección completa del tumor. Biopsia diferida: sarcoma de células foliculares dendríticas. Marcadores moleculares CD21 y CD35 positivos.
Discusión y Conclusión: Los sarcomas de celular dendríticas son neoplasias infrecuentes de evolución lenta que presentan una recurrencia a 5 años de 43%, por lo que requiere seguimiento imagenológico estricto a largo plazo. La mayor sobrevida se obtiene al realizar tratamiento quirúrgico y adyuvante con radioquimioterapia.

ADENOCARCINOMA DE CELULAS EN ANILLO DE SELLO PRIMARIO APENDICULAR: REPORTE DE UN CASO

Drs. M. Villarroel[1], J. Matute[1], P. Cassis[1], G. Thonet[2].
[1] Residentes de Cirugía General USACH – CHSJ,
[2] Coloproctologo CHSJ.
Complejo Hospitalario San José

Introducción: Los tumores malignos apendiculares comprenden el 1% de todos los cánceres colorectales. Las neoplasias primarias del apéndice se encuentran

en el 1,2 % de todas las apendicetomías. En 1943 Vihlein clasifica los carcinomas primarios del apéndice en 3 tipos: carcinoides (82,2%), cistoadenocarcinoma mucinoso o mucocele maligno (8,3%) y adenocarcinoma primario (3,5%), representando este último, menos del 0,5% de las neoplasias intestinales. Suelen manifestarse en forma de apendicitis aguda, o más raramente como masa abdominal; la mayor parte de las veces es un hallazgo quirúrgico casual. Debido a lo excepcional de esta patología, se presenta el siguiente caso clínico tratado en el Hospital San José.

Caso clínico: Femenino de 48 años, con historia clínica clásica de apendicitis aguda y leucocitosis de 15.800, sin otras alteraciones. TC de abdomen y pelvis evidencia proceso inflamatorio que compromete ciego, íleon distal y apéndice cecal, de aparente origen apendicular, con escasa cantidad de líquido libre intrabdominal. Se realizó laparotomía exploradora encontrándose apéndice cecal retroileal, aplastronada con ciego e íleon distal y moderada cantidad de líquido serohemático. Se practicó apendicectomía clásica con lavado y drenaje de cavidad, evolucionando favorablemente y siendo dada de alta al 4° día postoperatorio. Biopsia diferida informa apéndice cecal con presencia de carcinoma de células en anillo de sello, difuso, transmural, asociado a extensa apendicitis aguda necrohemorrágica, ubicado principalmente en extremo distal, comprometiendo serosa focalmente sin evidencias de compromiso vascular linfático. Borde quirúrgico de base apendicular negativo. Técnicas de inmunohistoquimica CK 20 positiva, CK 7 negativa.

TC de tórax abdomen y pelvis postoperatorio sin hallazgos que sugieran diseminación. Endoscopia digestiva alta visualiza gastropatía congestiva leve y la colonoscopía enfermedad diverticular de colon. Se descarto patología mamaria. Es presentada a comité oncológico decidiéndose una hemicolectomía derecha, la cual se realiza sin incidentes y cuya biopsia diferida informa íleon terminal y colon con histoarquitectura conservada, seis ganglios linfáticos normales, no observándose elementos neoplásicos en lo examinado. Actualmente asintomática en control para iniciar quimioterapia postoperatoria.

Conclusión: El adenocarcinoma apendicular constituye un capítulo limitado, sólo están descritos 300 casos en la literatura mundial. La presencia de patrón celular en anillo de sello exige descartar un origen metastásico desde el estómago o la mama. Desde el punto de vista oncológico, dada la diseminación linfática de estos tumores, la hemicolectomía derecha es el tratamiento quirúrgico de elección. Se ha descrito también el uso de quimioterapia adyuvante con un beneficio incierto por falta de estudios randomizados.

ANALISIS DE LA MORTALIDAD POR CANCER DE VESICULA BILIAR EN CHILE EN EL PERIODO 1997-2010. ¿HA INFLUIDO LA COLECISTECTOMIA PREVENTIVA?

Drs. C. Álvarez, I. Ruiz, B. Sanhueza.
Servicio de Cirugía Complejo Asistencial Barros Luco. Departamento de Cirugía USACH.

Introducción: Chile presenta una de las más altas prevalencias de cáncer de vesícula biliar (CVB) en el mundo, siendo esta neoplasia la que más mujeres mata. En el país el año 2006 la colecistectomía preventiva fue incluida en el plan AUGE para los adultos entre 35 y 49 años. La mortalidad del CVB, según reportes aislados, no parece haber disminuido.

Objetivos: describir y analizar la tendencia de la mortalidad por CVB en Chile desde el año 1997 hasta el año 2010. Analizar el impacto de la colecistectomía preventiva (AUGE) desde su implementación hasta la fecha.

Materiales y métodos: se revisaron las estadísticas vitales del Instituto Nacional de Estadísticas de Chile desde los años 1997 hasta el 2010, se obtuvo el número y distribución por sexo de pacientes fallecidos por CVB. La tendencia fue analizada mediante el modelo de regresión lineal con el programa SPSS V19 y se consideró significativo un valor de $p < 0.001$.

Resultados: en 1997 el total de muertes por cáncer de vesícula fue de 1113, de los cuales 877 (78,7%) corresponden a mujeres y 236(21,2 %) a hombres. En el año 2010 el total de muertes fue de 1335, siendo 1001 (74,9%) mujeres y 334 (25%) hombres. La regresión lineal basado en los datos de los 14 años para la población general (r: 0.430 p: 0,062) y el grupo de las mujeres (r: 0,057; p=0,423) no mostró un aumento significativo, sin embargo, en el grupo de los hombres (r: 0.792; p <0,001) si se observó un aumento con significación estadística.

Conclusiones: en la población general y en el grupo de las mujeres, la tasa de mortalidad se ha mantenido en el período estudiado. Sin embargo, en el grupo de los hombres la tasa aumentó en forma significativa. No se observa ningún cambio al descenso de la tasa de mortalidad desde la implementación de la colecistectomía preventiva.

PANCREATITIS AGUDA COMO CAUSA DE ABSCESO HEPÁTICO PIÓGENO. CASO CLÍNICO

Drs. E. Troncoso, C. Solari, C. Ugarte, F. Wuth, I. San Martín
Servicio de Cirugía. Hospital Parroquial de San Bernardo. Universidad de los Andes.

Introducción. Los abscesos hepáticos son una patología poco frecuente, sin embargo presenta una alta mortalidad descrita entre 11 y 31%. Los síntomas y signos principales incluyen fiebre, dolor abdominal, náuseas y vómitos. La edad de presentación es entre 55 y 60 años y su principal etiología es la obstrucción biliar. El diagnóstico se realiza por imágenes y el tratamiento incluye antibioticoterapia y drenaje.

Caso Clínico. Paciente hombre de 50 años con antecedente de asma bronquial, consulta al servicio de urgencia del Hospital Parroquial San Bernardo por un cuadro de 5 horas de evolución de dolor abdominal asociado a vomitos profusos y elevación significativa de las enzimas pancreáticas. Score APACHE II calculado de 8, por lo que ingresa con diagnóstico de Pancreatitis Aguda Severa de posible origen biliar. Eco abdominal del ingreso destaca vía biliar fina, vesícula levemente distendida con barro biliar en su interior y paredes finas, sin signos sugerentes de colecistitis aguda. Se maneja con reposo pancreático, volemización y monitorización con buena respuesta inicial. Al cuarto día presenta quiebre clínico importante con peak febril hasta 38.5ºC, tendencia a la hipotensión, compromiso cuantitativo de conciencia, distensión abdominal y dolor difuso. Estudio con TAC de abdomen y pelvis informa múltiples imágenes hipodensas en hígado compatibles con abscesos hepáticos y Colangioresonancia sin evidencia de coledocolitiasis. Se inicia tratamiento antibiótico con ceftriaxona y metronidazol con buena evolución posterior. Discusión. El perfil de nuestro paciente es similar a lo descrito en la literatura sobre abscesos hepáticos piógenos, sin embargo no encontramos clara la etiología. Si bien nuestro paciente se presentó con una pancreatitis aguda biliar severa, no hubo instrumentación de la vía biliar, infección, ni factor obstructivo objetivable. En estudios la causa criptogénica se describe hasta en un 15-53% de los casos. Documentamos este caso para plantear la pancreatitis aguda biliar como causa de absceso hepático piógeno.

MORBILIDAD ASOCIADA A SONDA T, TENEMOS QUE PLANTEARNOS UNA ESTRATEGIA DIFERENTE FRENTE A LOS PACIENTES CON COLEDOCOLITIASIS?.

Drs. S. Pradenas, J. Escarate, G. Rencoret, G. Vial, J. Jensen, J. Gantz, M. Schiller, Rojas. H.
Hospital Padre Hurtado; Facultad de Medicina CAS-UDD

Introducción: La patología biliar es altamente prevalente en nuestra población. Su complicación más frecuente la coledocolitiasis, con cifras publicadas de hasta un 20%. Con el advenimiento de la cirugía mínimamemte invasiva, las opciones quirúrgicas se han ampliado, jugando un rol protagónico la cirugía endoscópica y laparoscópica. De todas formas, la cirugía clásica históricamente ha demostrado ser efectiva y con una mortalidad prácticamente nula en pacientes menores de 60 años. La sonda T se ha usado clásicamente en paciente en los cuales se realiza la coledocotomía con la aparición de la cirugía endoscópica y recientes publicaciones en relación al cierre primario del colédoco el uso de la sonda T ha ido en disminución.
El objetivo de este trabajo es presentar la morbilidad relacionada al uso de la Sonda T en nuestro centro.
Material y Métodos:
Se revisó y analizó la base de datos de pacientes operados de colelitiasis que hayan presentado coledocolitiasis y se hayan resuelto con Sonda T del Hospital Padre Hurtado. Se revisaron todos los pacientes antes descritos entre Enero del año 2009 hasta Diciembre del 2012. Se analizaron aspectos demográficos y morbilidad asociada a Sonda T en este período.
Resultados: En un universo de 120 pacientes con coledocolitiasis que se resolvieron por vía clásica (cirugía abierta) y sonda T del período descrito se encontró una morbilidad global de 15%; insuficiencia Prerrenal en 8 pacientes 6,6% (6 de ellos con 2 o más hospitalizaciones), fístula biliar en 4 pacientes (3,3%), infección cutánea 4 pacientes (3,3%), Desplazamiento de la Sonda T 2 (1,6%). En la serie se encontró 1 paciente fallecido por insuficiencia renal aguda y alteraciones hidroelectrolíticas.
Conclusiones: En relación al manejo de la coledocolitiasis en la actualidad con el advenimiento de la cirugía mínimamemte invasiva, las opciones quirúrgicas se han ampliado, jugando un rol protagónico la cirugía endoscópica y laparoscópica. En nuestra serie la morbilidad global asociada a sonda T alcanza el 15% incluyendo pacientes con multiples rehospitalizaciones, reoperaciones y mortalidad en un caso. El objetivo de este trabajo es certificar la morbilidad relacionada a este procedimiento, sin contabilizar las consecuencias sobre la calidad de vida de los pacientes, e intentar utilizar otras técnicas (endoscópica o cierre primario del colédoco) para disminuir el uso de la Sonda T y con ello sus complicaciones.

CARACTERIZACIÓN DEL PACIENTE CON SEPSIS DE FOCO ABDOMINAL QUIRURGICO EN UNA UNIDAD DE CUIDADOS INTENSIVOS PÚBLICA

Drs. Pablo Pérez Castro[1], Felipe Castillo Henríquez[1], Iván Ruiz[2], Nicolás Muñoz[3], Nicolás Mena[4], Germán Guzmán[5], Jorge Silva[6].
[1] Residentes de Cirugía General, Hospital Barros Luco-Trudeau, Departamento de Cirugía Sur, Universidad de Chile.
[2] Interno de Medicina, Universidad de Santiago de Chile.
[3] Interno de Medicina, Universidad Pedro de Valdivia.
[4] Interno de Medicina, Universidad de Chile.
[5] Equipo de Coloproctología, Hospital Barros Luco-Trudeau.
[6] Unidad de Cuidados Intensivos (UCI), Hospital Barros Luco-Trudeau.

Introducción: La sepsis o infección intraabdominal es la inflamación patológica localizada o generalizada de la membrana peritoneal debida a noxa biológica, física o química, habitualmente correspondiente a infección polimicrobiana posterior a la ruptura traumática o espontánea de una víscera o secundaria

a la dehiscencia de anastomosis intestinales. A pesar de los avances en diagnóstico, procedimientos quirúrgicos, terapia antimicrobiana y cuidados intensivos, la mortalidad asociada con la peritonitis secundaria grave es alta y varía entre el 20-80%.

Materiales y Métodos: Estudio descriptivo y retrospectivo de corte transversal.

En libro de ingresos se identifican pacientes con diagnósticos de Peritonitis Secundaria, Infección-Intrabdominal o Sepsis de Foco Abdominal ingresados a la Unidad de Cuidados Intensivos del Hospital Barros Luco-Trudeau entre Enero y Diciembre del año 2011.

Datos analizados mediante sistema electrónico SPSS.

Resultados: Total de 42 pacientes. Promedio de edad 62,7 años, 45,23% del total hombre y 54,76% mujer. Disminuye frecuencia con extremos de edad. Un 80,9% casos corresponde a patología quirúrgica. Comorbilidades más frecuentes HTA 35,7%, DM2 21,2%, Cadiopatía Coronaria 14,2% y Obesidad 7,1%. Primeras cinco causas quirúrgicas de sepsis foco abdominal en cuidados críticos: perforación intestinal (14,7%), cáncer colorectal complicado (11,7%), cáncer gástrico complicado (11,7%), diverticulitis aguda complicada (8,8%) y pancreatitis aguda (8,8%). Un 71,42% de los pacientes presenta algún tipo de shock, siendo el 73% sépticos, 17% mixtos y 10% hipovolemicos. Pacientes hospitalizados un promedio de 14,2 días en unidad y tasa global de egreso de unidad de un 35%.

Discusión: El diagnostico y tratamiento oportuno de la sepsis de foco abdominal es un desafío constante para el cirujano general y permite explicar gran parte de la morbilidad y mortalidad de pacientes quirúrgicos. La patología colorectal lidera las causas de hospitalización y corresponde a un 41% de los pacientes quirúrgicos en UCI. Si bien no se cuenta con todos los medios para categorizar la gravedad de los pacientes quirúrgicos en UCI, la frecuencia de pacientes con shock establecido corresponde a un porcentaje mayoritario de la muestra. Se observa una tasa baja de egreso de la unidad, no obstante falta información para determinar determinantes que influyan sobre la cifra.

DIVERTÍCULO DE MECKEL COMPLICADO EN EL ADULTO. DESCRIPCIÓN DE NUESTRA EXPERIENCIA ENTRE LOS AÑOS 2000 - 2012 Y REPORTE DE 2 CASOS DE PRESENTACIÓN ATÍPICA.

Drs. Duhalde, Ana María1, Zárate, Cristian1, Cárcamo G., Leonardo1, Murúa A., Alejandro2.
Subdepartamento de Cirugía Hospital Base Valdivia.
Universidad Austral de Chile

Introducción: El divertículo de Meckel es la anomalía congénita más frecuente del tracto gastrointestinal. Su incidencia en la población general es de 2%, siendo más frecuente en el sexo masculino. Su forma de presentación puede ser incidental o secundaria a una complicación.

Objetivo: caracterizar a los pacientes adultos operados por Divertículo de Meckel complicado y dar a conocer dos casos atípicos de presentación.

Metodología: revisión de la base de datos de procedimientos quírúrgicos de pabellón central del Hospital Base de Valdivia, entre los años 2000 y 2012. Revisión de las fichas clínicas y análisis de datos con Epidat 3.1.

Resultados: Se operaron 10 pacientes con divertículo de Meckel, 5 adultos y 5 niños. De los pacientes adultos, 4 fueron operados de urgencia. El 50% correspondió a sexo masculino. La edad promedio de presentación fue 60,25 años, en un rango entre 44 y 82 años. El 100% de los pacientes ingresó por cuadro de abdomen agudo, realizándose el diagnóstico en el intraoperatorio. La duración de la cirugía en promedio fue de 57,5 minutos (45-70 minutos). En todos los casos se practicó una diverticulectomía (resección del divertículo en la base). El estudio anatomopatológico no describió la presencia de tejido ectópico en ningún caso. El tiempo de hospitalización promedio fue de 3,25 días (2-6 días). Se presentan dos casos atípicos, una hernia umbilical atascada con un Divertículo de Meckel y otro perforado por una espina de pescado.

Conclusiones: El Divertículo de Meckel complicado es una patología infrecuente. Su baja incidencia, en particular en nuestro centro, se puede deber a cambios epidemiológicos o falla en el registro. Se presentan como abdomen agudo, siendo su diagnostico diferencial principal la apendicitis. Se exponen 2 casos de presentación atípica que reflejan la diversidad de formas de presentación, por lo cual requiere un alto índice de sospecha, principalmente en el intraoperatorio de cuadros de abdomen agudo sin etiología clara.

COEXISTENCIA DE TUMOR DEL ESTROMA GASTROINTESTINAL GÁSTRICO (GIST) CON ADENOCARCINOMA PANCREATICO Y HEMANGIOMA HEPÁTICO. CASO CLÍNICO

Drs. F. Rodríguez[1], M. Beltrán[2], R. Díaz[2], R. Tapia[1], G. Iribarren[3], C. Carvajal[3]
[2]Servicio de Cirugía, Hospital de La Serena; [1]Residente Cirugía General, Universidad Católica del Norte; [3]Interno Medicina, Universidad Católica del Norte

Introducción: El adenocarcinoma ductal de páncreas ocupa el cuarto lugar entre las muertes por cáncer en Estados Unidos y el quinto en todo el mundo. Los tumores del estroma gastrointestinal (GIST) son los tumores mesenquimales más comunes del tracto gastrointestinal, se encuentran en el estómago con una incidencia del 60% a 70%. La localización gástrica más frecuente es el cuerpo gástrico (55%), seguido por el tercio superior (37%), y el tercio inferior (8%), se cree que la localización más alta representa un factor de pronóstico favorable. La aparición de los Tumores del Estroma Gastrointestinal (GIST gástricos) asociados a adenocarcinoma de páncreas se ha informado en los cánceres de páncreas en un 0,2%. No hay informes publicados sobre el adenocarcinoma de páncreas distal asociado a GIST de antro gástrico. Caso Clínico: En este caso clínico comentamos una paciente de 75 años de edad, que ingresó a nuestra institución por un cuadro de hemorragia digestiva alta. La endoscopia mostró grandes erosiones superficiales sobre el cardias y en la pared posterior del antro una lesión no erosiva sub-mucosa redondeada sospechosa de GIST gástrico. Una tomografía computada de abdomen encontró un hemangioma hepático en el lóbulo hepático izquierdo. En el cuerpo y la cola del páncreas distal se identifica una lesión exofítica sólida. Los hallazgos quirúrgicos confirmaron el diagnóstico radiológico. La biopsia reportó un hemangioma hepático. La cola del páncreas y la parte proximal del cuerpo albergaban un adenocarcinoma ductal bien diferenciado de 3,4 cm x 3 cm x 2,5 cm con márgenes negativos. El tumor gástrico medido fue de 4 cm x 2,5 cm x 1 cm, fue positivo para CD117, CD34, y DOG-1, tenía un Ki67 positivos en menos del 2%, y < ó = 2 mitosis por 50 campos de aumento mayor. Discusión: Este caso ilustra la aparición infrecuente de tumores sincrónicos de diferentes orígenes celulares en el mismo paciente, que fueron diagnosticados durante el estudio para tratar otra enfermedad no relacionada. La incidencia individual de estos tumores es baja y si se asocia probablemente seguirá siendo encontrado como hallazgo incidental. El paciente fue sometido a quimioterapia para el cáncer de páncreas y actualmente se encuentra asintomático.

SÍNDROME DEL CAPULLO ABDOMINAL: RELATO DE UN CASO EN EL AMAZONAS BRASILEÑO

Drs. M.Fortes[1], Co-autores: A.Tolentino[2], K.Borges[3], J.Toledo[4], C.Raizer[5]
1. Cirujano Oncológico del Hospital Regional del Bajo Amazonas (HRBA),
2.Urólogo del HRBA,
3.Hematologa del HRBA,
4.Residente de Cirugía General del HRBA,
5.Residente de Cirugía General del HRBA.

El "Síndrome del Capullo Abdominal" o Peritonitis Encapsulante Esclerosante idiopática, fue descrita en 1978, y continua hasta la presente fecha como causa rara de obstrucción intestinal, donde el intestino delgado es encapsulado por una membrana fibrinosa, que afecta principalmente a jóvenes de sexo femenino entre 6 a 18 años, que viven en regiones tropicales o subtropicales. Aunque existen algunos reportes de casos diagnosticados previo a la cirugía, en la mayoría de los casos el diagnóstico solo es intraoperatorio. Se trata de una enfermedad rara del peritoneo con menos de 50 casos reportados en la literatura hasta la fecha. En este caso se realizó un registro y recolección de datos del paciente a través de la historia clínica después de la identificación del peculiar caso. La pesquisa se encuadra en el relato de caso como estudio observacional exploratorio y descriptivo basado en las informaciones utilizadas para describir las situaciones referidas a un único individuo. Se relata el caso de un paciente joven de sexo masculino, 26 años, que ingresó al departamento de emergencia de un hospital de Santarém, Pará, Norte de Brasil, con intenso dolor abdominal y distensión de más de 12 horas de evolución asociado a vómitos fecaloideos, sin antecedentes mórbidos ni quirúrgicos previos. Al examen físico destacaba, además de la distensión, dolor a la palpación superficial y profunda, y tacto rectal con escasa cantidad de heces. Los exámenes de laboratorio resultaron normales. Al estudio imagenológico, en la radiografía abdominal se observó una gran dilatación gástrica, lo que fue confirmado por tomografía computada, encontrándose una mala delimitación de intestino delgado y grueso. Se realizó una laparotomía exploradora donde se identificó asas de delgado mal delimitadas cubiertas por un saco membranoso peritoneal fibrinosa restringida a hipocondrio izquierdo, semejante a un capullo. Se realizó una peritoniectomía para lisis de esta membrana sin necesidad de otro procedimiento quirúrgico por la viabilidad de las asas. El paciente evolucionó satisfactoriamente asintomático hasta la fecha. A pesar de casos anecdóticos de casos donde el diagnóstico fue en el preoperatorio, la mayoría de los casos son idiopáticos y son hallazgos durante la propia cirugía. El mejor conocimiento de esta

condición, considerándolo como uno de los diagnósticos diferenciales en el abdomen agudo obstructivo es fundamental para obtener un diagnostico precoz y así obtener una propuesta quirúrgica previa que pueda evitar grandes resecciones innecesarias de intestino delgado.

ENDOSCOPÍA DIGESTIVA ALTA: DIAGNÓSTICO EN URGENCIAS MÉDICAS.

Drs. J. Rojas[1]; V. Salazar[1]; V. Saez[1]; V. Abiuso[1]; Dra. M. Bufadel[2]
1. Interno Medicina Universidad de Chile.
2. Servicio Gastroenterología Hospital Clínico Universidad de Chile

Introducción: La endoscopía digestiva alta (EDA) es un método tanto diagnóstico como terapéutico que incluye la visualización de la orofaringe, el esófago, el estómago y el duodeno proximal, siendo útil para la interpretación y el manejo en tiempo real de los hallazgos encontrados. Actualmente el diagnóstico endoscópico se ha convertido en una extensión del diagnóstico físico. Dentro de las útiles aplicaciones que tiene este procedimiento en la medicina, se encuentra el diagnóstico y tratamiento de emergencias digestivas en el Servicio de Urgencia.
Objetivos: Efectuar un análisis clínico descriptivo de las principales causas que motivan la realización de una endoscopia de urgencia en el Hospital Clínico de la Universidad de Chile.
Metodos: Revisión de 289 endoscopias de urgencia efectuadas en el periodo enero del 2008 a mayo del 2013, en el Servicio de Gastroenterología del Hospital Clínico de la Universidad de Chile. Confección de tablas para el análisis de los datos recolectado. Análisis descriptivo mediante el programa Stata12.
Resultados: Se analizó un grupo de 289 pacientes sometidos a EDA de urgencia, con un promedio de edad de 49,85 años, de predominio masculino (55%). Los principales motivos de consulta fueron hemorragia digestiva alta (HDA) e ingestión de cuerpos extraños (ambas ocupando un 89%). La principal causa de HDA, que fue más frecuente en hombres, corresponde a úlcera duodenal Forrest III, seguida por el diagnóstico de gastropatía erosiva. En un 28% de los casos se realizó tratamiento de la HDA mediante la EDA, independiente de la causa. En relación a los cuerpos extraños (CE) fueron más frecuentes en mujeres y en el grupo etario de entre 10 y 19 años, siendo encontrados principalmente objetos relacionados con la alimentación (espinas de pescado, huesos de pollo, entre otros).
Conclusiones: La EDA es un método tanto diagnóstico como terapéutico que complementa el examen físico del médico en la atención de urgencias. El principal motivo de consulta fue la HDA originada desde una úlcera duodenal Forrest III, seguido por la presencia de CE de tipo alimentario. Así queremos destacar la importancia que tiene este procedimiento en la actualidad como recurso diagnóstico imprescindible en la atención médica de urgencias, además de ser una forma de tratamiento en los principales motivos de consulta.

SÍNDROME DE TROUSSEAU E ICTERICIA OBSTRUCTIVA COMO PRESENTACION DE ADENOCARCINOMA GASTRICO DE CÉLULAS EN ANILLO DE SELLO: REPORTE DE UN CASO Y REVISIÓN DE LA LITERATURA.

Drs. A. Navia.[1], D. Rodríguez.[2], D. Videla.[3], R. Cárdenas [3].
[1] Interno Universidad de los Andes, [2] Residente de Cirugía Universidad de Valparaíso, [3] Cirugía Digestiva Hospital Militar de Santiago.

Introducción: El cáncer gástrico tipo células en anillo de sello es un adenocarcinoma productor de mucina, mal diferenciado y de pronóstico ominoso debutando más del 70% en etapa III ó IV. La presentación clínica es variable, habitualmente asintomáticos o con dolor abdominal vago y baja de peso, siendo más frecuentes en mujeres de edad media. Como otros adenocarcinomas productores de mucina –tracto gastrointestinal, pulmón o mama – pueden presentar síndrome de Trousseau, cuya definición ha variado desde su descripción en 1865, pero implican trombosis inexplicables que preceden un tumor visceral. El objetivo del trabajo es dar a conocer una presentación atípica de cáncer gástrico.
Material y Método: Se revisó la ficha clínica y antecedentes del paciente descrito. Además se hizo una búsqueda bibliográfica donde se revisaron múltiples bases de datos de revistas indexadas internacionales.
Resultado: Se describe el caso de una paciente de 51 años controlada en el Hospital Militar de Santiago. Consulta y se hospitaliza en reiteradas oportunidades en un período de 3 meses, presentando dos accidentes cerebrovasculares no secuelados y tres episodios de trombosis venosa profunda en extremidades inferiores, a pesar de adecuada anticoagulación. Posteriormente, inicia cuadro de dolor abdominal difuso y baja de peso, a lo que se agrega ictericia obstructiva progresiva, motivo por lo cual consulta. Los estudios de imagen demostraron dilatación de vía biliar con obstrucción a nivel de colédoco distal, sin imagen de tumor periampular y con múltiples adenopatías retroperitoneales. Se indica endoscopía digestiva alta pesquisándose ulcera gástrica que se biopsia e instalándose prótesis en vía biliar. Posteriormente se realiza PET que muestra actividad hipermetabólica cervical izquierda, mediastínica, inguinal derecha y múltiples siembras abdominopelvianas incluyendo una a nivel gástrico. Se toma biopsia de adenopatía inguinal que coincide con úlcera gástrica siendo compatibles con adenocarcinoma poco diferenciado en células de anillo de sello tinción PAS positiva. Evoluciona en malas condiciones, falleciendo un mes posterior a su ingreso.
Conclusión: El cáncer gástrico es la principal causa de mortalidad por cáncer en Chile y una de las más importantes a nivel mundial. Generalmente se diagnostica en etapas avanzadas debutando con sintomatología inespecífica, por lo que es relevante conocer la variedad de cuadros clínicos que pueden tener como presentación a modo de no retardar aún

mas el diagnóstico, empeorando su pronóstico. El síndrome de Trousseau e ictericia obstructiva representan manifestaciones atípicas de cáncer gástrico lo que es concordante con lo descrito en la literatura.

ADENOCARCINOMA Y TUMOR ESTROMAL GASTROINTESTINAL SINCRÓNICOS DEL ESTÓMAGO. CASO CLÍNICO.

Drs. E. Troncoso, M. Villablanca, M. Pérez, P. Cavalla, S. San Martín
Hospital Parroquial de San Bernardo y Clínica Tabancura. Universidad de los Andes.

Introducción: Si bien el adenocarcinoma gástrico es el tumor más frecuente en el estómago (sobre un 95% de todos los tumores) y el tumor estromal gastrointestinal (GIST) es el tumor mesenquimático más frecuentemente encontrado (1-3%), la asociación sincrónica ha sido rara vez documentada. Presentamos un caso de un GIST gástrico asociado a una linitis plástica sincrónica.
Materiales y Métodos: Previo consentimiento de la familia se presenta la historia clínica, exámenes de laboratorio e imágenes.
Caso Clínico: Paciente de sexo femenino de 78 años de edad, con antecedentes de mastectomía radical izquierda en 2000, presenta cuadro de distensión abdominal y saciedad precoz de pocas semanas de evolución. En estudio se realiza TC de abdomen y pelvis que muestra masa abdominal retrogástrica de 16 cm de diámetro. En exploración quirúrgica se determina origen gástrico de la lesión y se realiza gastrectomía total más esplenectomía y pancreatectomía parcial, resecando totalidad de la masa y enviándose a biopsia. La biopsia informa tumor doble: adenocarcinoma gástrico Bormann IV y GIST. La paciente cursa un postoperatorio tórpido con presencia de perforación isquémica de colon transverso que requiere re-intervención. Posterior a resultado de biopsia diferida y dado que paciente evoluciona persistentemente séptica, se decide manejo conservador. La paciente fallece 1 mes después de la primera cirugía.
Discusión: En la literatura anglosajona existen sólo 16 casos descritos de adenocarcinoma y tumor estromal sincrónicos, con alta letalidad reportada. El diagnóstico preoperatorio de adenocarcinoma y GIST gástrico sincrónicos en esta paciente habría hecho al menos replantear la indicación quirúrgica. Aunque el hallazgo de un adenocarcinoma y GIST gástrico sincrónico es raro, es una consideración importante al momento de realizar el estudio de un tumor gástrico. La publicación de este hallazgo contribuye a la serie de casos que se han ido recopilando a lo largo de la historia.

TUMOR DE KRUKENBERG: EXPERIENCIA DE 12 CASOS EN EL HOSPITAL MILITAR DE SANTIAGO

Drs. K. Werner[1], A. Navia[2], L. Manríquez[1], R. Jensen[3], J. Aldunate[3].
[1] Servicio de Cirugía, Hospital Militar de Santiago.
[2] Interno, Escuela de Medicina, Universidad de los Andes.
[3] Servicio de Ginecología y Obstetricia, Hospital Militar de Santiago.

Introducción: El tumor de Krukenberg es relativamente infrecuente y se define clínicamente como cualquier metástasis ovárica originada de un tumor primario, generalmente de origen gastrointestinal. Su pronóstico es extremadamente pobre. Nuestro objetivo es describir las características clínicas y los resultados del manejo quirúrgico de los tumores de Krukenberg operados en el Hospital Militar de Santiago.
Materiales y Método: Estudio descriptivo retrospectivo. Período 2001-2013. Se obtuvo información de fichas médicas de las pacientes diagnosticadas con tumor de Krukenberg y se hizo una revisión de la literatura.
Resultados: La serie incluye un total de 12 pacientes. El promedio de edad fue de 48,7 años. El tumor primario fue identificado en todos los casos, siendo 5 de origen gástrico, 3 de mama, 2 de colon, 1 de vesícula y 1 renal. Las pacientes fueron clasificadas en dos grupos, dependiendo si la metástasis ovárica y el tumor primario fueron diagnosticados sincrónicamente (grupo 1) o si la metástasis fue posterior al diagnóstico del primario (grupo 2). El grupo 1 constó de 5 pacientes, todas se sometieron a anexectomía bilateral, sin embargo en sólo 3 se realizó resección del tumor primario (gastrectomía total, hemicolectomía derecha y resección anterior de recto). En el grupo 2, todas las pacientes fueron intervenidas quirúrgicamente para resolución del tumor primario (3 mastectomías, 2 gastrectomías, 1 colecistectomía y 1 nefrectomía derecha) al momento del diagnóstico y luego se realizó una anexectomía bilateral al diagnóstico de tumor de Krukenberg. El tiempo promedio fue de 44,2 meses entre la aparición del tumor primario y la metástasis ovárica. Todas las pacientes de esta serie se sometieron a quimioterapia postoperatoria. La mortalidad general fue de 83%. La sobrevida global fue de 14,7 meses; 31,8 meses en el primer grupo y de 14,1 meses en el segundo grupo.
Conclusión: El tumor de Krukenberg es una entidad muy poco frecuente, con una alta mortalidad global y baja sobrevida a pesar del tratamiento quirúrgico oportuno. Los resultados de esta serie son similares a los que se describen en la literatura.

MELANOMA MALIGNO PRIMARIO DE VESICULA

Drs. C. Cruz[1], K. Toledo[2].
1 Universidad de Chile, Servicio de Cirugía. Hospital San Juan de Dios.
2 Universidad de Chile, Becada de Cirugía .Hospital San Juan de Dios

Introducción: Chile posee un alta tasa de mortalidad por Cáncer de Vesícula. El Adenocarcinoma es el más frecuente, pero también existen otros tumores más raros como el Melanoma Primario y Secundario (Metástasis).
En 1907 se describe el primer caso de melanoma maligno a partir del epitelio de la vesícula biliar, y desde entonces hay casos esporádicos en la literatura. En revisiones internacionales el melanoma primario de vesícula corresponde al 1.5% de los melanomas del tracto gastrointestinal.
Caso: Paciente de sexo masculino, 49 años, sin antecedentes mórbidos. Consulta en diciembre 2012 en Hospital San Juan de Dios,por cuadro de dolor abdominal cólico en hemiabdomen superior,de 10 días de evolución, asociado a vómitos, sin ictericia ni fiebre. Al examen físico destacaba abdomen sensible en Hipocondrio derecho y nevo en mejilla derecha sospechoso de melanoma. Se hospitaliza con el diagnóstico de colecistitis aguda biliar. Ecografía abdominal mostró vía biliar de calibre conservado, vesícula distendida con barro biliar con pared no evaluable, Se realizó TC que informó engrosamiento parietal focal en vesícula biliar de aspecto neoplásico. Vesícula con barro biliar. Páncreas y vía biliar sin alteraciones. Se decidió colecistectomía laparotómica y biopsia excisional de lesión melanótica malar. Se describe en el intraoperatorio lesión azul negruzca en tercio medio y distal vesicular. Paciente dado de alta sin complicaciones. El resultado de biopsias; vesícula biliar con compromiso por Melanoma maligno extensamente pigmentado, de crecimiento exofítico con extensas áreas de necrosis (tamaño: 3,5 x 3 x 3 cm) que compromete hasta la mucosa con bordes quirúrgicos a 2,5 cm de lecho hepático y conducto cístico, y piel malar con fenómenos de melanosis dérmica y elastosis solar. Hasta el momento paciente sin signos clínicos ni radiológicos de diseminación.
Discusión: El melanoma primario en la vesícula biliar es un evento raro y para muchos autores es un tema controvertido. Generalmente se presenta como una colecistitis aguda .El diagnóstico de melanoma primario se basa en la ausencia de otra localización primaria. Las imágenes demostraron una masa en el lumen de la vesícula biliar, sin evidenciarse otro sitio primario. La biopsia reveló el melanoma vesicular, descartando su origen en la lesión cutánea. Aun con colecistectomía tiene un mal pronóstico, con pocos pacientes sobreviviendo más de 2 años
Conclusión: Si bien esta patológica es rara, se debe tener conocimiento de su forma de presentación, diagnóstico y alternativas de tratamiento, sobre todo en un país con alta incidencia de cáncer vesicular.

GIST DUODENAL GIGANTE: REPORTE DE UN CASO Y REVISIÓN DE LA LITERATURA.

Drs. M. Salinas , M. Musleh.
Hospital Clínico Universidad de Chile

Introducción: Los tumores gastrointestinales del estroma (GISTs) de origen duodenal son infrecuentes y su resolución constituye un dilema, dado las múltiples alternativas terapéuticas. Las manifestaciones clínicas varían desde hallazgos imagenológicos, dolor abdominal inespecífico y sangrado digestivo, siendo esto último una forma de presentación frecuente. Se presenta el caso de un GIST duodenal gigante, originado en la tercera y cuarta porción del duodeno. Se revisó la literatura considerando las actuales opciones quirúrgicas, resultados, indicadores pronósticos y el rol de Imatinib en el manejo.
Caso clínico: Un paciente de 64 años presenta cuadro de 2 meses de evolución de diarrea y baja de peso de 20 kg, al que se suma melena. Se realiza TC Abdomen y Pelvis que muestra gran masa hipervascular de 20x14 cms con necrosis central, en contacto con estómago y yeyuno, sin relación con estructuras colónicas. La Endoscopía Digestiva Alta mostró compresión extrínseca de la pared gástrica. Se realizó laparotomía exploratoria evidenciando gran tumor vascularizado, de aprox 20-30 cm, infiltrando estómago, colon transverso, cuarta porción del duodeno, yeyuno proximal y raíz del mesenterio; requiriendo resección en bloque y posterior anastomosis colocolónica, gastroyeyunal y duodenoyeyunal. La biopsia confirmó un GIST duodenal de 24x10x15cm, con extensas áreas de necrosis y recuento hasta 11 mitosis por 10 campos. Se inicia terapia adyuvante con Imatinib, con buena respuesta.
Conclusiones: Si bien los GISTs de origen duodenal tienen mejor pronóstico comparado con los de otras localizaciones, su comportamiento varía desde tumores pequeños indolentes a sarcomas agresivos. La literatura ha reportado una tasa de recurrencia de un 40%. Los indicadores pronósticos estarían dados por una menor prevalencia de la pérdida del gen P53, la porción duodenal en la que se originan, el tamaño de la lesión y un bajo recuento de mitosis. Imatinib podría desempeñar un rol como terapia neoadyuvante, así como en el manejo de enfermedad metastásica y recidivas, aunque algunos tumores no responderían a esta terapia.

QUISTE EPIDERMOIDE ESPLENICO, UNA ENTIDAD POCO FRECUENTE: REPORTE DE UN CASO Y REVISIÓN DE LA LITERATURA

Drs. G. Castro Guerra[1], C. Cruz Urrutia[2], JC Acuña Hinojosa[3].
[1]Residente Cirugia General Universidad de Chile
[2]Cirujano Hospital San Juan de Dios, Universidad de Chile
[3]Unidad Anatomía patológica, HSJD, Prof Asociado U. Diego portales
Servicio de Cirugía, Hospital San Juan de dios, Servicio metropolitano occidente

Introducción: Los quistes esplénicos corresponde a una patología poco frecuente con pocos casos publicados en la literatura mundial. Se dividen en congénitos o adquiridos según su origen y en verdaderos o pseudoquistes según la naturaleza de su pared. El quiste esplénico epidermoide es un quiste congénito verdadero, muy raro, que puede evolucionar con complicaciones, lo que requerirá tratamiento quirúrgico de urgencia o diferido. Representan aproximadamente el 10-25% de los quistes no parasitarios y sólo el 2,5% de todos los quistes esplénicos durante la infancia, diagnosticándose en forma muy infrecuente en adultos.
Caso: Paciente de sexo masculino, de 24 años, sin antecedentes mórbidos. El cual consultó al servicio de urgencia del Hospital San Juan De Dios por cuadro de 24 horas de dolor abdominal y nauseas. Se solicita TAC Abdomen y pelvis el cual informa Quiste esplénico complicado; hemorragia intraquística y hematoma subcapsular esplénico con hemoperitoneo leve. Al examen físico destacaba abdomen doloroso, blumberg (+) con caída del hematocrito, motivo por el cual se realiza laparotomía exploradora , encontrando un hemoperitoneo asociado a un quiste esplénico con signos de sangrado activo, por lo que se realiza una esplenectomía de urgencia.
La biopsia informa quiste de pared fibrosa revestido de epitelio escamoso aplanado, sin anexos cutáneos y contenido de material corneo. El resto del parenquima esplénico es congestivo, con acumulos de material corneo rodeados por reacción granulomatosa con macrófagos espumosos y células multinucleadas. Sin elementos de malignidad .Se diagnosticó finalmente Quiste epidérmoide esplénico. Paciente evoluciona favorablemente en el post-operatorio
Discusión: Los quistes esplénicos epidermoides son sumamente raros. Generalmente ocurren en gente joven y tienden a situarse en el polo superior del bazo, tal como en nuestro caso. Sus manifestaciones clínicas más frecuentes son dolor abdominal en epigastrio e hipocondrio izquierdo y esplenomegalia. En otros casos, el quiste se descubre como un hallazgo a las imágenes
Las complicaciones (infección secundaria, ruptura, hemorragia intraquística y transformación maligna) son muy raras (menos de 3%), pero están descriptas.El tamaño del quiste puede oscilar desde pocos centímetros hasta 20 cm y el grosor de su pared varía entre escasos milímetros hasta 4 cm, en la zona adyacente a su emergencia del tejido esplénico.
Conclusión: Esta patología si bien es poco frecuente, es un entidad que se debe tener presente y conocer las alternativas de diagnóstico y tratamiento. La esplenectomía de urgencia se reserva en caso de complicación del quiste, como hemorragia ,como ocurrió en nuestro caso.

VARIABLES NUTRICIONALES ASOCIADAS A MORBILIDAD EN CIRUGÍA DIGESTIVA ONCOLÓGICA. RESULTADOS PRELIMINARES.

Drs. S. Pacheco[1], C. Canales[2], A. Jiménez[2].
[1] Residente Cirugía General, Universidad de Valparaíso.
[2] Cirujano, Hospital Dr. Eduardo Pereira. Hospital Dr. Eduardo Pereira, Universidad de Valparaíso.

Introducción: La malnutrición ha sido asociada en numerosos estudios a complicaciones en cirugía digestiva oncológica. Existen varios parámetros nutricionales útiles para evaluar al paciente en el preoperatorio como peso, talla, IMC, recuento de linfocitos, albúmina entre otros. El objetivo de este estudio es determinar si las variables nutricionales preoperatorias se encuentran asociadas a la morbilidad en cirugía digestiva oncológica, reportando los resultados preliminares de nuestro centro.
Material y método: Estudio prospectivo basado en la revisión de fichas clínicas de pacientes operados en el Hospital Dr. Eduardo Pereira entre octubre de 2012 y junio de 2013, se incluyeron los pacientes que tuvieran estudio preoperatorio completo, planificados para cirugía electiva, paliativa o con intención curativa. Se creó una base de datos en el software Filemaker pro para el registro de datos demográficos, clínicos y morbilidad de la cirugía. Se utilizó el software SPSS 15.0 para el análisis estadístico. Para analizar la asociación entre variables cualitativas se utilizó test de Fisher y para la asociación de variables cuantitativas t de Student. Se consideró significativo un valor de p menor a 0,05.
Resultados: Se incluyeron en el estudio 96 pacientes, 49 (51%) de sexo masculino con un promedio de edad de 65,3±12,2 años. Los neoplasias más frecuentemente operados fueron colon en 33 (34,4%) pacientes, recto en 19 (19,8%) y gástrico en 30 (31,3%). La comorbilidad más frecuente fue la hipertensión arterial en 46 (47,9%) pacientes. El peso promedio fue de 63,6±11,6 kilos, la talla promedio fue de 1,6±0,1 metros, el IMC promedio fue de 24,5±4 kg/m^2, recuento de linfocitos 1389±765/mm^3, albumina sérica (p=0.301), pliegue tricipital 11,2±6,8 mm, circunferencia braquial 27±4,4 mm. Se presentaron complicaciones en 28 (29,2%) pacientes. No se encontró asociación entre peso (p=0,1), talla (p=0,3), recuento de linfocitos

(p=0,4), pliegue tricipital (p=0,08) ni circunferencia braquial (p=0,05) con la morbilidad postoperatoria. Se encontró asociación entre nivel de proteínas totales (p=0,04) e IMC (p=0,04) con las complicaciones postoperatorias.
Discusión: En el presente estudio no se encontró asociación entre las variables nutricionales: peso, talla, recuento de linfocitos, pliegue tricipital y circunferencia braquial y la morbilidad de la cirugía. Se encontró asociación entre proteínas totales e IMC y las complicaciones como se señala en varios estudios internacionales. Cabe señalar que este estudio muestra los resultados preliminares, por lo tanto es necesario realizar un nuevo análisis al obtener una muestra de mayor tamaño para obtener resultados más extrapolables a la población general.

ALBÚMINA PREOPERATORIA COMO FACTOR ASOCIADO A MORBIMORTALIDAD EN CIRUGÍA DIGESTIVA ONCOLÓGICA. RESULTADOS PRELIMINARES.

Drs. S. Pacheco[1], C. Canales[2], A. Jiménez[2].
[1] Residente Cirugía General, Universidad de Valparaíso.
[2] Cirujano, Hospital Dr. Eduardo Pereira. Hospital Dr. Eduardo Pereira, Universidad de Valparaíso.

Introducción: La malnutrición ha sido asociada en numerosos estudios a complicaciones en cirugía digestiva oncológica. Entre los parámetros para evaluar la nutrición se encuentra la albumina sérica, la cual constituye un examen barato y ampliamente disponible. El objetivo de este estudio es determinar si la albumina sérica preoperatoria se encuentra asociada a la morbimortalidad en cirugía digestiva oncológica, reportando los resultados preliminares de nuestro centro.
Material y método: Estudio prospectivo basado en la revisión de fichas clínicas de pacientes operados en el Hospital Dr. Eduardo Pereira entre octubre de 2012 y junio de 2013, se incluyeron los pacientes que tuvieran estudio preoperatorio completo, planificados para cirugía electiva, paliativa o con intención curativa. Se creó una base de datos en el software Filemaker Pro para el registro de datos demográficos, clínicos, complicaciones y mortalidad de la cirugía. Se utilizó el software SPSS 15.0 para el análisis estadístico. Para analizar la asociación entre variables cualitativas se utilizó test de Fisher y para la asociación de variables cuantitativas t de Student. Se consideró significativo un valor de p menor a 0,05.
Resultados: Se incluyeron en el estudio 96 pacientes, 49 (51%) de sexo masculino con un promedio de edad de 65,3±12,2 años. Los neoplasias más frecuentemente operados fueron colon en 33 (34,4%) pacientes, recto en 19 (19,8%) y gástrico en 30 (31,3%). La comorbilidad más frecuente fue la hipertensión arterial en 46 (47,9%) pacientes. La albúmina sérica promedio fue de 3,7±0,4 g/dl. Se presentaron complicaciones en 28 (29,2%) pacientes. No hubo asociación entre el nivel sérico de albúmina y las complicaciones (p=0.301). La mortalidad perioperatoria se produjo en 7 (7,3%) pacientes. No hubo asociación entre la mortalidad y el nivel sérico de albúmina preoperatorio (p=0,987).
Discusión: En el presente estudio no se encontró asociación entre los niveles séricos de albúmina preoperatoria y la morbimortalidad contrario a lo descrito en la literatura internacional. Esto se debe tal vez a lo reducido de la muestra en estudio, debido a que este trabajo presenta los resultados preliminares de un estudio con una muestra de mayor tamaño.

THE FIRST CUT IS THE DEEPEST: TRATAMIENTO ENDOSCÓPICO DE LESIONES NEOPLÁSICAS Y PRENEOPLÁSICAS DEL TRACTO DIGESTIVO SEGUIMIENTO A MEDIANO PLAZO.

Drs. F. Orellana[1,2], J. Ramírez[3], M. Brain[3], P. Balbontín[2], R. Plass[2].
1.- Servicio de Cirugía Hospital Militar de Santiago.
2.- Unidad de Endoscopía Hospital Militar de Santiago.
3.- Residente de Cirugía Universidad de los Andes.

El tratamiento endoscópico de las neoplasias gastrointestinales precoces se ha convertido en el estándar de tratamiento en Japón y otros países del Asia-Pacífico, siendo aún una técnica en desarrollo en el occidente.
La disección endoscópica de la submucosa (DES) ha desplazado en los últimos años a la resección endoscópica de la mucosa (REM) como técnica de elección, debido a la posibilidad de resecar lesiones más profundas y de mayor tamaño, con más tasa de resección en bloc, mayor porcentaje de resección curativa y una menor recidiva, sin embargo presenta más complicaciones y una curva de aprendizaje más larga.
El objetivo del presente trabajo es mostrar la experiencia del Hospital Militar de Santiago (HMS) en el manejo endoscópico con DES y REM de lesiones neoplásicas en esófago y estómago.
Materiales y métodos: Estudio de cohorte prospectivo. Se revisaron los protocolos del departamento de cirugía endoscópica del HMS correspondiente a REM y DES desde 01/01/11 hasta el 29/06/13. Los pacientes fueron seguidos ambulatoriamente con endoscopías de control a los 6 meses y posteriormente anuales. Se extrajeron los datos de la ficha electrónica para confeccionar una base de datos. Se midieron las variables tiempo operatorio, tamaño lesional, resección en bloc, resección curativa (R0), recidiva y complicaciones.
Resultados: El tiempo promedio de seguimiento por paciente fue de 12,7 meses. Se obtuvo un total de 13 pacientes de los cuales 6 pertenecían al grupo de DES y 7 a REM. El tiempo operatorio para la DES fue de 152 min, mientras que para la REM de 48 min. Con la DES se obtuvo una resección en bloc en un 100% de los procedimientos y con la REM en un 71%. Las DES curativas fueron en un 100%

de los casos, mientras que en las REM se dio en un 85%. El tamaño promedio de las lesiones tratadas con DES fue de 26 mm y con REM de 17,5 mm. Conclusión: La experiencia del HMS respecto al tratamiento endoscópico de lesiones neoplásicas del tracto digestivo están en concordancia con lo publicado a nivel internacional. La DES logra mejores resultados en comparación a la REM respecto a las resecciones en bloc y a las curativas. Además con la DES es factible tratar lesiones de mayor tamaño que con la REM. Por otro lado, debido a la dificultad de la técnica, la DES toma mas tiempo para su realización en comparación con la REM.

COLGAJO DE MUSCULO RECTO ABDOMINAL ANTERIOR PARA MANEJO DE FISTULA DUODENAL COMPLEJA: REPORTE DE UN CASO

Dr. C .Cruz[1], Dr. JM. Palacios[1], Int. E Ramirez[2]
1 Universidad de Chile, Servicio de Cirugía. Hospital San Juan de Dios.
2 Universidad de Chile, Interna de medicina. Hospital San Juan de Dios

Introducción: Las fístulas duodenales complejas son técnicamente difíciles de reparar y se asocian con alta morbilidad-mortalidad. Estas han sido tratadas mediante un colgajo de epiplón mayor o parche de serosa yeyunal, duodenoyeyunostomía en Y de Roux y exclusión o diverticulización duodenal. Otra alternativa es el uso de un colgajo de músculo recto abdominal anterior para cubrir el defecto, como se presenta en este trabajo.
Caso: Paciente de sexo masculino, de 56 años, ingresa al Servicio de Cirugía del Hospital San Juan de Dios con diagnóstico de adenocarcinoma gástrico túbulo-papilar moderadamente diferenciado realizándose gastrectomía total + linfadenectomia. El paciente evoluciona con dolor, taquicardia , hipotensión y abundante salida de líquido bilioso por drenaje derecho. Se reingresa a pabellón 6 días después para laparotomía exploradora encontrándose abundante liquido seropurulento en los cuatro cuadrantes, anastomosis esofagoyeyunal y enteroenteral indemnes. El muñón duodenal se observa dehiscente con filtración abundante de líquido biliopurulento. Se realiza aseo quirúrgico, duodenostomia terminal y colocación de drenajes. Posteriormente evoluciona con Shock séptico severo con colecciones intrabdominales demostradas por TAC, requiriendo de 4 aseos quirúrgicos donde se mantiene filtración por el defecto duodenal. Se decide llevar a pabellón a los 20 días retirando la duodenostomia, se colocan 5 puntos seromusculares separados de seda 2-0 al defecto, sin anudar. Se construye un colgajo con músculo recto abdominal anterior derecho, de base inferior y vértice superior, seccionando el músculo en su extremo superior y movilizándolo al defecto duodenal. Se anudan los puntos de seda sin tensión, quedando de esta forma todo el defecto cubierto por músculo. Se realiza aseo peritoneal e instalación de drenajes.
Paciente evoluciona favorablemente. Seguimiento con imágenes demostró regresión de las colecciones con mejoría progresiva de su cuadro séptico. Discusión: El uso de un colgajo muscular vascularizado aumenta el aporte sanguíneo al área enferma, acelera la cicatrización y controla la infección. En la literatura hay pocos casos publicados de este tipo de reparación. En este caso la fístula duodenal fue de complejo manejo, logrando con este procedimiento luego de varias cirugías, controlar la filtración duodenal y permitir una mejoría en la evolución del paciente.
Conclusión: El colgajo muscular de recto anterior puede soportar la acción digestiva del contenido duodenal y estimula la cicatrización gracias a su generosa irrigación. Su empleo es una alternativa sencilla en pacientes graves y debe tenerse como opción en el manejo de una fístula duodenal de alto flujo.

BILIOMA GIGANTE POST COLECISTECTOMÍA LAPAROSCÓPICA CONVERTIDA: A PROPÓSITO DE UN CASO.

C. Álvarez [1]; J. Sendra [2]; P. Arratia [3]; M. Russi[4] ; P.Lobos [5].
1. Residente 3er año Cirugía Universidad de Santiago de Chile. Complejo Hospitalario San José.
2. Residente 1er año Cirugía Universidad Santiago de Chile. Complejo Hospitalario San José.
3. Residente 1er año Cirugía Universidad Santiago de Chile. Complejo Hospitalario San José.
4. Cirujano, Unidad de Cirugía. Complejo Hospitalario San José.
5. Cirujano Digestivo, Unidad de Cirugía. Complejo Hospitalario San José.

El bilioma es una rara complicación post colecistectomía, y se caracteriza por una colección de bilis extra o intrahepática secundaria a la ruptura traumática o espontánea del árbol biliar, su tamaño es variable. El laboratorio es inespecífico y el diagnóstico se supedita a la clínica y a los hallazgos radiológicos, generando interposición diagnóstica con otras colecciones subcapsulares.
Se describe caso de paciente de sexo femenino de 56 años, con antecedentes de Hipertensión Arterial, Diabetes Mellitus tipo 2 e Hipotiroidismo, que ingresa al Servicio de Cirugía Hospital San José para resolución electiva de colelitiasis, diagnosticada en el año 2005.
Se realiza colecistectomía laparoscópica convertida por presencia de vesícula biliar escleroatrófica, fístula colecistoduodenal y variación anatómica de la vía biliar. En el postoperatorio presenta fiebre, se maneja con terapia antimicrobiana empírica, y escasa salida de contenido biliar por el drenaje, negativo al 6° día postoperatorio, evoluciona favorablemente y se decide alta al 10° postoperatorio.
Reingresa al cuarto día posterior al alta, por cuadro de dificultad respiratoria y dolor en hipocondrio derecho, con bilirrubinemia 1.04, fosfatasa alcalina 574, GOT 31.6, GPT 18.3, destacando sólo una anemia con hemoglobina 9,1 y un TC toracoabdominal que revela una colección

subcapsular hepática de 24.8x17.3x16.6cm y derrame pleural derecho. Radiología Intervencional, sospecha inicialmente hematoma subcapsular debido a la caída importante del hematocrito trasladándose a UPC para manejo. Debido a las características radiológicas evolutivas de la colección se discute la posibilidad de bilioma. Se realiza punción guiada por ecografía, dando salida de líquido bilioso, por lo que se instala drenaje percutáneo, drenándose 4000ml de bilis clara y un ERCP que identifica vía biliar con loop en extremo proximal, colédoco distal 4mm, estenosis del hepático común y fuga biliar a peritoneo. Se dilata estenosis y se instala prótesis biliar. Evoluciona favorablemente, con disminución del débito por drenaje percutáneo. TC abdomen y pelvis de control que evidencia, líquido laminar subfrénico y derrame pleural leve derecho.
El bilioma tiene dimensiones variables, en nuestro caso es una colección gigante en comparación a las reportadas en la literatura. Se relaciona con lesiones de la vía biliar, la clínica es inespecífica, encontrándose frecuentemente dolor en el cuadrante superior derecho del abdomen, fiebre e historia de trauma o cirugía abdominal, debiendo realizar el diagnostico diferencial con otras colecciones subcapsulares. El diagnóstico se confirma mediante imágenes, principalmente TC abdomen, que además permite guiar el drenaje percutáneo, el cual, es el manejo de elección en estos casos.

DISECCIÓN ENDOSCÓPICA SUBMUCOSA (DES) EN CIEGO

Dr. J. Rodríguez
Hospital de San Fernando. Unidad de Cirugía Mínimamente Invasiva

Introducción: Después de experiencias favorables en Asia, la DES, es una técnica progresivamente ocupada en occidente. Se recomienda iniciar la experiencia formadora en animales y con expertos y progresivamente en estómago, luego en recto, en esófago y finalmente en colon especialmente colon derecho, por el mayor riesgo de complicaciones. Objetivo: Se describe una serie de 11 casos de DES, realizados en forma consecutiva en estómago y colon, con énfasis en un paciente con un adenoma de colon derecho, se muestra los pasos y realización de una DES en la región cecal.
Material y Método: Los pacientes fueron informados de la posibilidad de realizar una DES curativa, de sus beneficios, riesgos y alternativas. Las lesiones fueron demostradas en estudios endoscópicos previos y se programó cirugía endoscópica con intención curativa. Se contó con material específico: IT Knife 2, Dispositivo Distal, Flush Knife, Endoclips. Se utilizó anestesia general. Se realiza marcación de los bordes en tejido sano, se elevó la mucosa con inyección submucosa de Voluven más Índigo Carmín y Adrenalina, en cantidad suficiente para elevar ampliamente la lesión y se administran nuevas dosis según necesidad. En el caso de la lesión de ciego se procede a sección progresiva desde el borde proximal y posteriormente en retrovisión en el borde distal, hasta concluir con la resección total de la pieza. Se revisa la hemostasia en el lecho de la lesión. Se comprueba la resección completa de la pieza, la cual es referida Anatomía Patológica. Resultados: Desde Mayo de 2009 a la fecha actual, se han realizado 9 DES en lesiones de estómago y 2 en lesiones de colon y recto. Todas las resecciones son completas. Las complicaciones son dos sangramientos, ambos requieren transfusión y uno fue manejado endoscópicamente y otro requirió cirugía tradicional. En el paciente del adenoma de recto se detectó una perforación que se manejó con Endoclip. La anatomía patológica de las piezas obtenidas, muestra adenomas / displasia de bajo y alto grado y carcinoma in situ. No hay recurrencia de la enfermedad en controles alejados. La paciente de la lesión de ciego fue hospitalizada para observación, con antibióticos profilácticos, fue dada de alta a las 24 horas sin complicaciones. Comentario: De nuestra serie de 11 DES, esta es la primera experiencia de DES de ciego. Se presenta esta experiencia inicial y la descripción de la técnica en un caso de ciego. La DES está destinada a solucionar lesiones tumorales digestivas incipientes, en forma efectiva, evitando la cirugía convencional.

CASO CLINICO: INTESTINO CORTO SEVERO POR ISQUEMIA MESESNTERICA. MANEJO MULTIDISCIPLINARIO PARA LOGRAR INDEPENDENCIA DE NUTRICION PARENTERAL.

Drs. K. Papapietro[1] , H. Lembach[1], M. Sandoval[1], JC.Diaz[1] , E. Diaz[2] , A. Riffo[2] M.Rios[1] , M. Pereira[1] P. Alarcon[2]. S.Pichara[3]. A. Gonzalez[4]. .
1. Medico
2. Nutricionista
3. Enfermera Universitaria
4. Kinesiólogo
Hospital Clínico de la Universidad de Chile, Departamento de Cirugía, Unidad de Nutrición

Introducción. Ante un síndrome de Intestino Corto Severo, se presume que se necesitara Nutrición parenteral Domiciliaria, que en Chile es una terapia compleja y difícil de financiar, por lo que muchos de estos pacientes se mantienen hospitalización prolongada por nutrición parenteral.
El objetivo de este caso es presentar una modalidad de tratamiento que puede lograr la independencia de N.P.
Mujer de 43 años, se opera con diagnostico de trombosis de la A. mesentérica superior. Por necrosis extensa y en intervenciones sucesivas se reseca intestino delgado, quedando un remanente de aproximadamente 40 cm de yeyuno, (con yeyunostomía)y 10 cm de ileon distal unido al colon(con fístula mucosa de ileon) . Evoluciona 12 dias en UCI con diagnosticos de :Síndrome Antifosfolipidos, anemia hemolítica autoinmune, falla respiratória, ITU por Klebsiella BLEE. Posteriormente se mantiene con terapia corticoidal y anticoagulante.
Manejo nutricional por via parenteral y enteral mas

re-infusion intestinal por fistuloclisis para promover adaptacion del intestino remanente.
Rehabilitacion kinesica y medica general. Despues de 2 meses se realiza reconsitucion del transito intestinal con anastomosis yeyuno ileal e ileo colica. No hubo complicaciones quirurgicas y evoluciono sin diarrea. Luego de 1 mes se indico el alta con alimentacion oral exclusiva, suplemetos nutricionales y terapia anticoagulante. Control ambulatorio hasta 10 meses despues, se mantiene con alimentacion oral exclusiva, desarrolla sus actividades de la vida diaria y laboralmente activa.
Conclusión: En este caso de intestino corto severo con 40 cms de yeyuno, el manejo multidisciplinario y en especial la fistuloclisis contribuyo a la adaptacion del intestino remanente para mejorar la absorcion y tolerancia a la realimentacion oral posterior a la reconstitucion del transito, logrando independencia completa de la nutricion parenteral.

IMPLEMENTACIÓN DE UN MODELO SIMULADO DE ENTRENAMIENTO EN POEM (PER-ORAL ENDOSCOPIC MYOTOMY) PARA EL TRATAMIENTO DE LA ACALASIA, PROGRAMA PIONERO A NIVEL NACIONAL.

Drs. R. Mejía, F. León, A. Donoso, F. Pimentel, L. Ibáñez, A. Sharp.
Departamento de Cirugía Digestiva, Pontificia Universidad Católica de Chile

Introducción: La Acalasia es el trastorno motor primario más frecuente del esófago. Se caracteriza por una ausencia de relajación del esfínter esofágico inferior (EEI), hipertonía del EEI y aperistalsis del cuerpo esofágico. El tratamiento incluye alternativas farmacológicas, endoscópicas y quirúrgicas, siendo el gold estándar actual la miotomía de Heller laparoscópica. Derivado de la cirugía NOTES (Natural Orifice Transluminal Endoscopic Surgery), el año 2007 se describe el POEM, una nueva técnica endoscópica para el tratamiento de esta patología. Éste consiste en una miotomía endoscópica de las fibras musculares de la capa circular interna del esófago distal y EEI. El POEM es una técnica compleja, que requiere de habilidades endoscópicas avanzadas y que presenta potenciales complicaciones graves, como perforación esofágica, mediastinitis, neumomediastino y neumotórax, entre otras. Debido a lo anterior, sus principales exponentes sugieren su aprendizaje en modelos simulados previo a la implementación en humanos. En general hay consenso en que el cerdo es el mejor modelo, dada su similitud en la anatomía con el ser humano. Se han realizado hasta la fecha cerca de 1000 POEMs en el mundo, con buenos resultados, escasa morbilidad y sin mortalidad, lo que la convierte en una técnica promisoria.
Objetivo: Presentar la implementación del primer modelo simulado de entrenamiento en la técnica POEM a nivel nacional.
Métodos: El modelo utiliza el segmento esófago-estómago extraído de cerdos previamente eutanasiados, el cual es montado en una caja de simulación especialmente diseñada. Para su realización se requiere de instrumental endoscópico avanzado, tales como endoscopios, agujas, cuchillos y clips endoscópicos, entre otros. El procedimiento consta de 5 pasos críticos: 1.- Elevación de la mucosa esofágica. 2.- Incisión de la mucosa. 3.- Creación del túnel submucoso. 4.- Miotomía de las fibras circulares internas de la pared esofágica, extendiéndose hasta el estómago. 5.- Cierre del defecto en la mucosa.
Resultados: Se logra implementar exitosamente un modelo de entrenamiento simulado de POEM por parte del equipo de Cirugía Digestiva de nuestra institución.
Conclusiones: La técnica POEM es una nueva alternativa terapéutica para el tratamiento de la Acalasia. Este modelo constituye la primera aproximación al entrenamiento de esta compleja técnica a nivel nacional, con miras a la realización de un modelo posterior en porcinos vivos y luego su eventual realización en humanos.

LINFOMA NO HODGKIN ESPLÉNICO, HALLAZGO POSTERIOR A UN TRAUMA TORACOABDOMINAL: REPORTE DE UN CASO Y REVISIÓN DE LA LITERATURA.

Drs. J. Matute[1], M. Villarroel[1], P. Cassis[1], J. Morales[2], M. Hirane[2].
[1]Residentes de Cirugía General USACH – CHSJ, [2] Cirujano CHSJ.
Complejo Hospitalario San José

Introducción: Los linfomas son la proliferación clonal de los linfocitos. 35% se originan en los ganglios linfáticos y 65% en un tejido linfoide del órgano original. El bazo aunque usualmente afectado como parte de un proceso generalizado, en algunos casos representa la única localización detectable de esta enfermedad, con una prevalencia menor al 1%, siendo el linfoma no Hodgkin de la zona marginal y el tipo B de células grandes los más comunes. Debido a su baja prevalencia, se presenta el siguiente caso clínico.
Caso clínico: Hombre de 38 años, ingresa al servicio de urgencia tras sufrir trauma toracoabdominal cerrado secundario a caída de altura. Radiografía de tórax evidenció derrame pleural izquierdo compatible con hemotórax que se drenó mediante pleurostomia. TAC de tórax, abdomen y pelvis informa lesión de aspecto quística en hipocondrio izquierdo de 18,4 x 12,8cm, de paredes gruesas con componente nodular solido que desplaza hacia posterior el bazo. Se manejó como hematoma organizado con buena evolución, por lo que fue dado de alta. En domicilio presenta dolor en hipocondrio izquierdo, de intensidad progresiva por lo que consulta nuevamente. TAC de abdomen y pelvis de control informa leve aumento de volumen de la colección periesplénica de 19,7 x 18,4 cm. Radiólogo intervencionista realiza punción y drenaje percutáneo

de colección, dando salida a 1200cc de liquido serohemático. Se controla con nuevo TAC de abdomen y pelvis que evidencia persistencia de colección con formaciones nodulares periféricas que refuerzan con el medio de contraste, por lo que se decide laparotomía exploradora. En intraoperatorio se encuentra masa en hemiabdomen superior de 24 cm de diámetro, fluctuante, con contenido mixto (citrino y tejido cerebroideo) con pared de 2 cm de grosor fusionada al bazo, cuya biopsia rápida es informada como tumor maligno altamente indiferenciado. Se realiza tumorectomia más esplenectomía, evolucionando bien en postoperatorio, con alta al 3er día. Biopsia diferida informa neoplasia de estirpe linfoide extensamente necrótica con caracteres de linfoma no hodgkin tipo B de origen esplénico.
TAC de cuello, tórax, abdomen y pelvis post quirúrgico sin hallazgos de significancia. Actualmente en tratamiento con quimioterapia.
Conclusión: Es una patología infrecuente, encontrándose pocos casos descritos en la literatura. Por lo general son asintomáticos diagnosticándose de manera incidental como hallazgo histopatológico. A pesar de ser tumores agresivos, con una quimioterapia combinada pueden presentar una remisión en el 60-80% de los pacientes y alrededor del 50% permanece asintomático durante varios años.

TUMOR ESTROMAL GASTROINTESTINAL EN UN PACIENTE CON HEMORRAGIA DIGESTIVA ALTA, MANEJO EXITOSO CON DUODENECTOMÍA PARCIAL. REPORTE DE UN CASO

Drs. J. Rojas[1], E. Manríquez[2], J. Llanos[1], D. Rodríguez [1], K. Carrillo [1], MP. Salinas[2], P. Olivares[3].
[1] Departamento de Cirugía, HCUCH.
[2] Interno de Medicina, Universidad de Chile.
[3] Estudiante de medicina, Universidad de Chile.

Introducción: Los tumores gastrointestinales estromales (GIST) son tumores de células fusiformes con proteína c-kit (+) y son neoplasias de baja frecuencia. Se localizan en: estómago (aproximadamente 70%), intestino delgado (20-30%) y otros segmentos gastrointestinales (menos del 10%). La ubicación duodenal es rara, 3-5% del total de los GIST. La presentación clínica más frecuente es la hemorragia digestiva, seguida de dolor abdominal y raramente como obstrucción intestinal. Objetivo: Reportar un caso de GIST duodenal en un paciente que debutó con hemorragia digestiva alta (HDA) que requirió manejo quirúrgico de urgencia. Materiales y métodos: Se describe la historia clínica y el manejo quirúrgico del paciente y la literatura reciente referente al tema. Resultados: Se presenta el caso de un paciente de 49 años, género masculino, con antecedente de HDA secundaria a úlcera gástrica un año antes, quien consulta en el servicio de urgencia del Hospital Clínico de la Universidad de Chile con cuadro actual de melena de 3 días de evolución, compromiso del estado general, hemodinámico y anemia. La endoscopía digestiva alta (EDA) de urgencia, no evidenció el origen del sangrado. El Angiotac posterior reveló una zona sospechosa a nivel duodenal. Una segunda EDA en pabellón no encontró la lesión sangrante, debiendo realizarse una laparotomía exploradora, que identificó una lesión tumoral ulcerada sangrante a nivel de D3. Se realizó duodenectomía parcial de D3 con duodeno-yeyuno anastomosis laterolateral en Y de Roux. Se dejó al paciente con laparostomía contenida, se exploró una vez más y se realizó laparorrafia definitiva en una tercera intervención. La biopsia informó GIST de bajo grado. La evolución postoperatoria fue satisfactoria y el paciente se encuentra sin complicaciones 8 meses después de la cirugía. Conclusión: Los GIST duodenales son de baja incidencia y su presentación clínica más frecuente corresponde a hemorragias intestinales clínicamente significativas. Hasta hace unos años existía duda respecto al manejo quirúrgico más apropiado, en cuanto al tipo de resección. Los últimos estudios publicados han mostrado que no existe diferencia en cuanto a la recurrencia y mortalidad al comparar la resección local y la pancreatoduodenectomía, mientras que sí se observa un aumento de los días de estadía hospitalaria y las complicaciones postoperatorias en esta última. Por lo tanto se debe intentar realizar un manejo local con márgenes libres de tumor. El caso publicado constituye un ejemplo que es posible, incluso ante una urgencia quirúrgica, intentar una resección local con buenos resultados postquirúrgicos.

ESOFAGOSTOMÍA TRANSITORIA CON SONDA PEZZER: UNA NUEVA OPCIÓN TERAPÉUTICA PARA LA FILTRACIÓN DE SUTURA GASTRINTESTINAL ALTA Y DE LA ROTURA ESOFÁGICA BAJA.

Drs. M. Alamo[1,2,3], M. Sepúlveda[1,2], JP. Hermosilla[1,2], H. Guzmán[1,2,3], C. Astorga[1,2], A. Maira[1,3]
1. Hospital Dipreca , Santiago, Chile. 2.ÊUniversidad Diego Portales, Santiago, Chile. 3. Universidad de Valparaíso, Valparaíso, Chile

Introducción: La cirugía bariátrica en la actualidad es una de las cirugías gástricas más frecuentes, sin embargo, este aumento en el número de procedimientos también produce un aumento en la aparición de las posibles complicaciones, de las cuales, la más relevante es la filtración alta de la sutura gástrica que produce un cuadro de sepsis de origen abdominal y riesgo elevado de mortalidad postoperatoria. Esta complicación y su elevado porcentaje de mortalidad se presentan en nuestra experiencia en la rotura esofágica por instalación de Stent y en la filtración de una anastomosis esófagoyeyunal o gastroyeyunal secundarias a una gastrectomía total realiza por cáncer gástrico o bypass gástrico por cirugía bariátrica, y en la filtración alta de la manga gástrica. Las soluciones terapéuticas son diversas como, resutura de sitio de filtración, instalación endoscópica de Stent autoexpandible,

etc, pero ninguna ha mostrado niveles aceptables de resolución. El objetivo de este reporte es presentar la esofagostomía transitoria con sonda Pezzer como una nueva solución terapéutica para la exclusión del tránsito del esófago abdominal.
Método: Técnica Quirúrgica: Cervicotomía lateral izquierda anterior al músculo esternocleidomastoideo. Se identifica esófago cervical y es ligado con poliglactin n°1 (Vicryl™) 4 cm distal a músculo cricofaringeo excluyendo el esófago torácico y abdominal. Se realiza una esofagotomía lateral longitudinal, y proximal a la ligadura. Se inserta una Sonda Pezzer por la esofagotomía fijándola con sutura absorbible. Cierre de planos superficiales para completar el procedimiento. De esta manera la saliva es derivada por un periodo de 3 a 4 semanas, que corresponde al tiempo de recanalización esofágica por reabsorción de la ligadura de poliglactin, lo cual aumenta la probabilidad del cierre de la fistula gástrica o esofágica. Al finalizar la cuarta semana se retira sonda Pezzer sin necesidad de una nueva intervención.
Resultados: Un total de 4 pacientes fueron operados a causa de tres roturas esofágicas (una por dilatación de una estenosis secundaria a fístula en una manga gástrica y dos por intento de inserción de Stent en cáncer de unión gastroesofágica) y una fístula de anastomosis gastroyeyunal luego de Bypass Gástrico. El tiempo de hospitalización antes de la extracción de la sonda Pezzer fue de 4,6 semanas. En todos los pacientes se produjo el cierre de la fístula y sin recurrencia de esta en seguimiento.
Conclusión: La esofagostomía Transitoria con sonda Pezzer debe ser considerada como una técnica segura y efectiva para resolver fístulas secundarias a suturas gastrointestinales altas o roturas esofágicas bajas.

CUANDO MENOS ES MÁS: TRATAMIENTO ENDOSCÓPICO DE PERFORACIÓN ESOFÁGICA

Drs. M. Brain[1], J. Ramírez[1], F. Orellana[2]. J. Piraud[3]
1 Residente de cirugía Hospital Militar de Santiago. 2 Cirujano. Equipo de cirugía endoscópica Hospital Militar de Santiago. 3 Gastroenterólogo y Endoscopista Hospital Militar de Santiago

Introducción: La perforación esofágica es una patología de alta mortalidad debido principalmente a sus complicaciones como mediastinitis. Antiguamente la principal causa de perforación esofágica correspondía a trauma, hoy en día la lesión accidental por endoscopía digestiva alta se ha transformado en la etiología más frecuente. El manejo de elección es la cirugía abierta con sus distintas opciones, ya sea rafia primaria, exclusión esofágica o esofagectomía, entre otras. Sin embargo el manejo endoscópico ha ido adquiriendo cada vez más opciones ya que se trata de un procedimiento menos invasivo y con menor morbimortalidad. El objetivo de este trabajo es presentar dos casos de perforación esofágica por cuerpo extraño tratados de forma endoscópica en el Hospital Militar de Santiago. Además se busca realizar una revisión del estado de literatura sobre el manejo de perforaciones esofágicas y comparar el tratamiento quirúrgico convencional con el tratamiento endoscópico.
Métodos: Para completar los objetivos planteados anteriormente, se estudiaron las fichas clínicas de ambos pacientes tratados en el Hospital Militar obteniéndose la información de su motivo de consulta, sintomatología, forma de diagnóstico, tratamiento y controles posteriores. Además se realizó una búsqueda en las principales bases de datos de revistas indexadas internacionales entre los meses de Junio y Agosto 2013.
Resultados: Se presentan dos casos clínicos de perforación esofágica que consultaron al servicio de urgencia por odinofagia y disfagia secundario a cuerpo extraño. Ambos casos se manejaron de forma endoscópica con buena evolución posterior. Finalmente se obtuvieron diversos estudios internacionales y nacionales que caracterizan las opciones de tratamiento de perforación esofágica. Sin embargo no hay estudios chilenos que comparen la opción quirúrgica con la endoscópica. Se logró realizar una completa revisión de literatura sobre el manejo actual.
Conclusión: El manejo de perforaciones esofágicas por endoscopía digestiva alta es una realidad avalada y con buenos resultados. Sin embargo se deben distinguir los pacientes que son candidatos a esta terapia y los que requieren cirugía convencional como opción inicial.

PERFORACION ESOFÁGICA POR CUERPO EXTRAÑO METALICO TRATADO ENDOSCÓPICAMENTE CON ÉXITO. REPORTE DE UN CASO.

Drs. I. Ruiz, C. Rodríguez, C. Álvarez, B. Sanhueza
Unidad de Emergencia Complejo Asistencial Barros Luco. CEDIT Complejo Asistencial Barros Luco. Departamento de Cirugía USACH.

Introducción: la ingestión de cuerpos extraños (CE) supone una consulta frecuente en los servicios de urgencias. La localización más frecuente es la esofágica. Si se diagnostica CE esofágico se recomienda su extracción endoscópica precoz. Si se perfora el esófago el riesgo de mediastinitis es inminente y se debe actuar con extrema diligencia.
Objetivos: presentar el caso de un paciente adulto con perforación esofágica por CE metálico, señalar los hallazgos relevantes de las manifestaciones clínicas, aspectos de imagenología y tratamiento. Revisar la literatura actualizada del tema.
Materiales y Métodos: reportamos una mujer de 85 años con diagnóstico de perforación esofágica por cuerpo extraño metálico que fue operado vía endoscópica. Para la revisión bibliográfica se realizó una búsqueda a través del Catálogo Bello, LILACS, PubMed y SciELO sin restricción de tiempo o idioma.
Caso Clínico: mujer de 85 años con antecedentes HTA, resistencia a la insulina y trastorno depresivo mayor, sin cirugías previas. Consulta en la Unidad de Emergencia tras referir ingesta de aguja de coser

accidental. Refiere disfagia a sólidos y líquidos. Examen físico sin alteraciones. Se realiza Rx de tórax que revela cuerpo extraño a nivel cervical. Posteriormente se realiza TC de cuello y tórax que muestra cuerpo extraño de densidad metálica a nivel del esófago cervical en el plano clavicular que perfora el esófago. Es ingresada con diagnóstico de perforación esofágica por cuerpo extraño. Se realiza endoscopía digestiva alta cuya conclusión fue: cuerpo extraño esofágico tercio superior, perforación esofágica de 3mm. Se extrae cuerpo extraño (aguja) y se cierra la brecha esofágica con dos endoclips. Es dada de alta en buenas condiciones generales, sin complicaciones, tras completar tratamiento antibiótico. Al alta es evaluada en policlínico de cirugía, encontrándose sana.
Conclusiones: la perforación esofágica es una urgencia de alta letalidad, su tratamiento correcto salva vidas. En pacientes seleccionados el tratamiento endoscópico con endoclips es una alternativa segura.

HERNIA DIAFRAGMÁTICA TRAUMATICA ASOCIADA A VÓLVULO GÁSTRICO. CASO CLÍNICO Y REVISIÓN DE LITERATURA.

Drs. M. Pérez, I. Cifuentes, C. Arenas, E. Troncoso
Hospital Sotero del Rio

Introducción. Las hernias diafragmáticas traumáticas en general son causadas por trauma abdominal cerrado y menos frecuentemente por trauma torácico cerrado. Generalmente la rotura se localiza en el 90% de los casos del lado izquierdo. La rotura diafragmática en el trauma agudo no se diagnostica aproximadamente en el 40% de los casos. El órgano mas frecuentemente herniado es el estomago y una complicación poco frecuente es la volvulación. Presentamos un caso de hernia diafragmática con vólvulo gástrico intratorácico.
Materiales y Métodos. Previo consentimiento de la familia se presenta la historia clínica, exámenes de laboratorio e imágenes.
Caso Clínico. Paciente masculino de 21 años, con antecedente de toracotomía por lesión penetrante torácica izquierda . Consulta por cuadro de 7 días de evolución de vómitos alimentarios, nauseas y dolor epigastrio. Se solicita TAC de tórax, abdomen y pelvis observando una hernia diagragmatic a izquierda con volvulo gástrico intratoracico con signos de estrangulamiento . Se realiza toracotomía posterolateral izquierda y se observa el cuerpo gastrico volvulado sin isquemia, Ademas hay presencia de epiplón, y colon transverso. Se realiza una sección del anillo herniario logrando reducir todo el contenido a la cavidad abdominal , reparando el defecto herniaría desde la cavidad torácica. El paciente evolucionó de forma favorable y fue dado de alta sin incidentes.
Discusión: Las hernias diafragmaticas pueden ser congénitas o adquiridas. Son con mayor frecuencia izquierdas. Se debe tener un alto indice de sospecha, especialmente en pacientes con antecedente de trauma penetrante previo.El subdiagnostico llega casi al 40% y tiene alta mortalidad por su tardío diagnostico y graves complicaciones.

CARCINOIDES GÁSTRICOS: REPORTE DE 2 CASOS.

Drs. S. Pradenas, J. Escarate, G. Rencoret, G. Vial, J. Gantz,, J. Jensen, M. Schiller, P. Salinas, J. Contreras, M. Gatica., H. Rojas.
Hospital Padre Hurtado; Facultad de Medicina CAS-UDD

Introducción: Los carcinoides gástricos son tumores raros. Estos corresponden al 7% de todos los carcinoides del tubo gastrointestinal y aprox un 2% de los pólipos extirpados en el estómago. El porcentaje de carcinoides con respecto a todas las lesiones malignas del estómago han aumentado de 0,3% a 1,77% en los ultimos 60 años. Se han descritos 3 tipos de carcinoides gástricos, según comportamiento clínico y manejo, el 70-80% corresponden a carcinoides del tipo I asociados altamente a gastritis atrófica.
Caso clínico: 1er caso: F.A.E, 56 años, con antecedentes de hepatitis autoinmune y esofagitis. En control con EDA (Mayo 2012) mucosa de fondo y cuerpo tiene múltiples tumores polipoideos umbilicados y erosionados, mas de 10, de distintos tamaños hasta 1cm, se toman biopsias. No se observan otras lesiones. Se plantea seguimiento con EDA, el cual cumple hasta hoy.
2do caso: G.M.F, paciente de sexo femenino de 49 años. Sin antecedentes relevantes, es estudiada en atención primaria por anemia microcítica-hipocrómica. Se realiza EDA (Marzo 2012) Cuerpo en tercio inferior, curvatura mayor, pólipo sesil de 5mm de diámetro de superficie enrojecida que se biopsia, vecina a esta lesión, pequeña área de mucosa de 10mm de diámetro levemente solevantada y algo nodular, hacia anterior otra lesión similar a la anterior, mas protruida de 5 mm de diámetro. Biospia: carcinoides gástricos, Plan seguimiento con EDA, que cumple hasta hoy.
Discusión/Conclusión: Los carcinoides gástricos son tumores raros, su incidencia han ido levemente en ascenso en los últimos años. Se han descritos 3 tipos de carcinoides gástricos, que se diferencian según comportamiento clínico y manejo, el 70-80% corresponden a carcinoides del tipo I asociados altamente a gastritis atrófica. Aumento en su diagnostico puede estar relacionado al mayor uso de métodos endoscópicos de diagnóstico y screening incluso al uso de IBP. Los carcinoides Tipo I hay que diferenciarlos del resto de los subtipos, que presentan un comportamiento mas agresivo, ya que tienen una evolución relativamente benigna. El mejor entendimiento de estos tumores en su clínica y fisiopatologia ayudará a crear mejor guías de manejo para estos pacientes

OBSTRUCCIÓN INTESTINAL SECUNDARIA A ÍLEO BILIAR. SERIE DE 13 CASOS Y REVISIÓN DE LA LITERATURA.

Drs. G. Guíñez, G. Vial, J. Aguayo, G. Rencoret, H. Rojas.
Servicio de Cirugía, Hospital Padre Hurtado. Facultad de Medicina Clínica Alemana-Universidad del Desarrollo.

Introducción: El íleo biliar es una causa infrecuente obstrucción intestinal representando menos de un 1% de las obstrucciones mecánicas. Se produce en forma secundaria al paso de un cálculo biliar a través de una fístula colecistoentérica que obstruye el lumen intestinal. Dentro de las alternativas de tratamiento se encuentra la extracción del cálculo con o sin resección intestinal y eventualmente la resolución de la fistula. Existen pocos reportes sobre esta patología y su tratamiento. Se presenta una serie de 13 casos operados en el Hospital Padre Hurtado(HPH).
Material y Método: Revisión de registros hospitalarios de pacientes con diagnóstico de íleo biliar entre junio de 2009 a junio de 2013. Estadística descriptiva evaluando demografía, alteraciones de laboratorio, uso de imágenes, detalles quirúrgicos, necesidad de reoperación, estadía hospitalaria y mortalidad.
Resultados: Se ingresaron 13 pacientes a través del servicio de urgencia del HPH por obstrucción intestinal secundaria a íleo biliar, 6 eran mujeres. La edad promedio fueron 69,4 años. El 100% de los pacientes presentaba alteración de los parámetros inflamatorios y el 61,5% falla renal. El 61,5% de los pacientes fue evaluado con pruebas hepáticas y en el 75% se encontraban alteradas. El 85% de los pacientes ingresó a pabellón con diagnóstico de íleo biliar confirmado por tomografía computada, de los pacientes restantes, uno fue operado sin apoyo de imágenes y el otro fue un hallazgo en la reintervención de un paciente con mala evolución posterior a la reparación de una hernia umbilical atascada. En 11 de los pacientes el cálculo fue identificado en intestino delgado, en uno la obstrucción había cedido y el cálculo se encontraba a nivel de sigmoides y en otro el nivel de la obstrucción era la línea de sutura mecánica de una anastomosis colorrectal. Ninguno de los pacientes requirió resección intestinal ni tampoco se resolvió la fistula colecistoentérica en el mismo tiempo quirúrgico. Solo se registraron dos reoperaciones. La estadía hospitalaria promedio fueron 13 días. Solo se registró un fallecimiento.
Conclusión: En nuestro país debido a la alta frecuencia de patología biliar es necesario tener el íleo biliar dentro del diagnóstico diferencial de obstrucción intestinal. La resolución mediante enterotomía y extracción del cálculo sin colecistectomía y cierre de la fístula ha mostrado mejores resultados en morbimortalidad en series mundiales. El estudio imagenológico es de gran utilidad para el diagnóstico. Nuestra serie presenta menor mortalidad que otras reportadas.

ENDOSCOPÍA DIGESTIVA ALTA: CUERPOS EXTRAÑOS COMO HALLAZGO EN URGENCIAS MÉDICAS.

Drs. V. Salazar[1]; J. Rojas[1]; V. Saez[1]; V. Abiuso[1]; M. Bufadel[2]
[1]Interno Medicina Universidad de Chile. [2]Servicio Gastroenterología Hospital Clínico Universidad de Chile

Introducción: La endoscopía digestiva alta (EDA) es un método tanto diagnóstico como terapéutico que permite visualizar el aparato digestivo hasta el duodeno proximal. La presencia de cuerpos extraños está dentro de los principales motivos de consulta a urgencias que requieren su uso.
Objetivos: Realizar un análisis descriptivo del diagnóstico de cuerpos extraños esófago-gástricos en endoscopias de urgencia en el Hospital Clínico de la Universidad de Chile.
Métodos: Revisión de 289 informes de endoscopias de urgencia efectuadas en el periodo enero del 2008 a mayo del 2013, en el Servicio de Gastroenterología del Hospital Clínico de la Universidad de Chile. Confección de tablas para el análisis de los datos recolectado. Análisis descriptivo mediante el programa Stata12.
Resultados: Se analizó un grupo de 289 pacientes sometidos a EDA de urgencia, de estos, 31 presentaron el diagnóstico de cuerpo extraño. El promedio de edad fue de 39,4 años, predominando el sexo femenino (74,1%), el rango de edad más prevalente fue de los 10 a los 19 años. Fue hallado el cuerpo extraño en 17 de los 31 pacientes, siendo encontrados principalmente objetos relacionados con la alimentación (espinas de pescado, huesos de pollo, entre otros), además de otros objetos como cepillo de dientes, prótesis dentales, alfileres, llaveros.
Conclusiones: El hallazgo de cuerpos extraños en la vía digestiva es una causa importante de consulta a los servicios de urgencia que motiva la realización de EDAs. Es esencial lograr caracterizar y cuantificar este motivo de consulta para un adecuado diagnóstico y manejo en el momento oportuno.

CIRUGIA DE ALTA COMPLEJIDAD POR PUERTO UNICO. SERIE CLINICA

Drs. J. Lasnibat[1], L. Gutierrez[1], I. Braghetto[1], O. Korn[1], E. Lanzarini[1], J.Molina[1], M.Abedrapo[1], M.Alban[1], S. Carvajal[2]

1.Departamento de Cirugia. Hospital Clinico Universidad de Chile.

2.Departamento de Cirugia. Glendale Adventist Medical Center California. Usa

Introducción: La cirugía mínimamente invasiva por puerto único constituye uno de los últimos avances quirúrgicos y tecnológicos en el mundo. Un número progresivo de patologías que requieren procedimientos quirúrgicos de alta complejidad se realizan mediante este abordaje.

Objetivo: Demostrar la técnica y resolución de patologia de alta complejidad mediante cirugia por puerto unico in vivo.

Método: Se incluye 5 pacientes portadores de patología quirúrgica complejas. Todos ellos fueron resueltos por cirugia por puerto unico. Completa implementación tecnológica y presencia de cirujano experto. Transmisión in vivo.

Resultados: 1. Caso 1: V.V.U, 54 años. Diagnostico: colelitiasis. Operación: colecistectomía laparoscópica por puerto unico. Tiempo operatorio 40 minutos. Evolución post operatoria sin complicaciones. Paciente actualmente sana.2. caso 2: E.L.V, 57 años, diagnostico: reflujo gastroesofagico patológico. Operación: cierre de pilares, calibracion cardial y gastropexia posterior por puerto unico. Tiempo operatorio 90 minutos. Evolución post operatoria sin complicaciones. En control actual paciente asintomática y endoscopia normal.3. Caso 3. C.R.M., 34 años. Diagnostico: hernia inguinal bilateral. Operación: herniorrafia con malla por tecnica preperitoneal mediante puerto unico. Tiempo operatorio 30 minutos. Excelente evolución post operatoria. Control actual sin recurrencia. 4. caso 4. M.G.M., 56 años. Diagnostico: obesidad tipo III. Operación: by pass gástrico por puerto unico. Tiempo operatorio 120 minutos. Buena evolución post operatoria. A los 10 meses pérdida de 40 kilos y imc de 28. Excelente calidad de vida.5. Caso 5. R.F.A., 55 años. Diagnostico: enfermedad diverticular. Antecedentes de diverticulitis. Se realiza colectomía izquierda por puerto unico. Post operatorio complicado por dehiscencia de anastomosis. Sometido a op- de hartmann. Posterior reconstitución de transito. Actualmente bien

Conclusión: 1. La cirugia por puerto unico es posible de realizar con buenos resultados, pero no exenta de complicaciones.2. Con equipos entrenados y superada curva de aprendizaje los resultados son equivalentes a la técnica convencional en diversas patologías.

Poster: CIRUGIA VASCULAR

DOLOR LUMBAR COMO SÍNTOMA DE PRESENTACIÓN DE UN SARCOMA RETROPERITONEAL EN RELACIÓN A LA AORTA: CASO CLÍNICO Y DISCUSIÓN

Drs. J.F. Allamand[1], V. Bianchi[2], P. Soffia[2], M. Schultz[2], H. Ríos[2], R. Santolaya[2], C. Hevia[1]
[1]Facultad de Medicina Clínica Alemana-Universidad del Desarrollo, Santiago, Chile. [2]Clínica Alemana de Santiago, Chile.

Introducción: Los sarcomas retroperitoneales (SR) representan una entidad poco frecuente para el cirujano general. Dentro de éstos, el SR con compromiso de grandes vasos plantea un desafío tanto diagnóstico como terapéutico. Se presenta la experiencia del equipo con el caso de una mujer adulta, que consultó originalmente por dolor lumbar, y cuyo estudio demostró un SR con compromiso de aorta.
Materiales y Método: Una mujer de 52 años de edad, con antecedente una lesión intraepitelial de bajo grado en cuello uterino tratada, consulta en múltiples ocasiones por dolor lumbar bajo. Es evaluada en diferentes oportunidades y con variados estudios de imágenes. Sin embargo, destaca como hallazgo en una última RNM, una masa retroperitoneal no diagnosticada previamente. Se completa su estudio con Angio-CT y Angio-RNM. Reevaluado el caso, las imágenes sugieren un Sarcoma Retroperitoneal con compromiso envolvente de la aorta tóraco-abdominal y trombosis aórtica parcialmente oclusiva. Biopsias extraídas del polo superior del tumor por medio de toracoscopía informan Histiocitoma Maligno Fibrocitario. Se plantea al paciente la opción de cirugía con extirpación *en bloc*, versus la opción de quimoradioterapia neoadyuvante y cirugía posterior. Se informó además a la paciente del riesgo de isquemia medular implícito en las resecciones *en bloc*. La paciente optó por el tratamiento neoadyuvante y cirugía en diferido.
Resultado: Al término del tratamiento neoadyuvante (cuatro ciclos basados en Ciclofosfamida y Adriamicina, más cuatro semanas de radioterapia), se realizaron imágenes de control. El PET-CT demostró una reducción significativa de la masa. La paciente fue sometida a cirugía, lográndose resección de la masa tumoral con bordes negativos y sin comprometer la aorta. La paciente retomó sus actividades normales dos meses después.
Conclusiones: Los sarcomas retroperitoneales, y especialmente los Histiocitomas Malignos Fibrocitarios, son tumores infrecuentes y difíciles de abordar. La literatura actual se remite principalmente a presentación de casos clínicos, donde la mayoría son resueltos con cirugía *en bloc*. El presente caso recuerda de la importancia de la evaluación acuciosa del dolor lumbar persistente y plantea una alternativa terapéutica a los sarcomas retroperitoneales.

MANEJO ENDOVASCULAR DEL TRAUMA AORTICO. EXPERIENCIA DE 3 AÑOS EN EL HOSPITAL REGIONAL DE CONCEPCION

Drs. N Sepúlveda Sch., G. Orellana F, N. Oyarce.
Equipo de Cirugía Vascular, Servicio de Cirugía, Hospital Regional de Concepción.

Introducción: El trauma aórtico es una patología grave, de muy alta mortalidad, relacionado a mecanismos de alta energía que generalmente esta asociado a daños en otros órganos. La cirugía convencional esta asociada a una alta morbi-mortalidad. El tratamiento endovascular ha mostrado buenos resultados, transformándose en una alternativa real de tratamiento.
Objetivo: Presentar la experiencia del Hospital Regional de Concepción en el manejo endovascular de la ruptura traumática de la aorta descendente.
Material y método: Reporte de casos de tratamiento endovascular del trauma aórtico entre los años 2010 y 2013, en el Hospital Regional de Concepción. Se describen variables demográficas, mecanismo del trauma, tipo de lesión aórtica, tipo de prótesis y seguimiento. Se definió el éxito técnico como endoprotesis bien desplegada, con cobertura y exclusión total de la lesión traumática.
Resultados: 6 pacientes (5 hombres y 1 mujer) fueron tratados por vía endovascular, con edad promedio de 40 años (26-67), todos sufrieron accidentes de alta energía (3 atropellos y 3 colisión vehicular). Todos tuvieron diferentes tipos de lesiones graves asociadas. El diagnóstico se realizó con angioTAC, encontrando una ruptura a nivel del istmo aórtico en 5 de 6 pacientes. El tiempo transcurrido entre el ingreso y la cirugía fue en promedio de 47 horas (5 - 77).
Se logró instalar una endoprotesis en todos los pacientes (3 Valiant, 3 TX2), con una mediana de 150 mm (115 - 400) de largo, debiendo cubrir en un paciente la subclavia izquierda, sin ninguna repercusión isquémica. Solo en un paciente se realizó medición de presión de LCR, sin necesidad de drenar. No hubo paraplejia, ni complicaciones derivadas del procedimiento. La estadía promedio en UCI fue de 11 días (8-13), determinada principalmente por sus lesiones agregadas y la estadía hospitalaria de 17 días (13-25). El control con AngioTAC, mostró un resultado óptimo, con cobertura total de la lesión. La media de seguimiento es de 19 meses (1 -38). No hubo mortalidad intrahospitalaria ni a 30 días.
Conclusión: En nuestra serie, el tratamiento endovascular de la ruptura de aorta torácica, ha mostrado ser una técnica útil, con excelentes resultados y baja morbilidad, en línea con lo demostrado por otras publicaciones.

ANEURISMA DE UNA ARTERIA PULMONAR SISTÉMICA ABERRANTE SINTOMÁTICA, REPORTE DE UN CASO.

Drs. A. Kotlik[1], C. Pizarro[1], J. Bombin[1], M. Santamarina[2], I. Zegarra[3]
[1]Cirujanos del Equipo de Cirugía Vascular Periférica, [2]Radiólogo, [3]Tecnólogo Médico Hospital Dr. Eduardo Pereira, Valparaíso. Departamento de Cirugía, Universidad de Valparaíso.

Introducción: La presencia de una Arteria Pulmonar Sistémica Aberrante (APSA) que irrigue parte del pulmón, con conexión bronquial normal, es una rara anomalía congénita y, más raro aún, es que esta arteria aberrante presente degeneración aneurismática. Una APSA puede estar acompañada o no de irrigación desde una arteria pulmonar normal y, generalmente, afecta al lóbulo inferior del pulmón izquierdo. Muchos de los pacientes son asintomáticos durante años, aunque el síntoma más común es la hemoptisis. El diagnóstico se puede realizar mediante un AngioTAC de tórax. El tratamiento puede ser: a) Quirúrgico (lobectomía, segmentectomía): cuando la arteria aberrante sistémica es el único medio de irrigación de los segmentos comprometidos o b) Oclusión de la arteria aberrante mediante una toracotomía y ligadura quirúrgica, o embolización endovascular cuando existe irrigación dual. Presentación del Caso: Varón de 80 años, con antecedentes de tabaquismo detenido, hipertensión arterial, accidente cerebrovascular poco secuelado y endarterectomía carotídea izquierda. Consulta en el Servicio de Urgencia por hemoptisis, un TAC de tórax con contraste endovenoso mostró una APSA con una dilatación aneurismática de 38 mm de diámetro, que se origina de la aorta torácica descendente irrigando los segmentos basales del lóbulo inferior del pulmón izquierdo. Se realiza una embolización arterial percutánea. La aortografía inicial confirma la APSA y la dilatación aneurismática de 38 mm de diámetro, se canula selectivamente el tronco de la arteria aberrante y se emboliza con varios coils metálicos. El control angiográfico final mostró el saco aneurismático aún con un discreto flujo. El paciente es dado de alta asintomático, pero a las tres semanas presenta un nuevo episodio de hemoptisis. Se somete a un segundo procedimiento endovascular, cuya angiografía inicial mostró persistencia de permeabilidad en la arteria aberrante con el saco aneurismático sólo parcialmente permeable. Se refuerza embolización con microcoils dentro del saco aneurismático. El control angiográfico final mostró el saco aneurismático aún con un mínimo flujo. El paciente ha evolucionado favorablemente hasta hoy, sin recurrencia de la hemoptisis. Conclusión: Por ser una patología extremadamente infrecuente existe poca experiencia respecto al tratamiento de una Arteria Pulmonar Sistémica Aberrante, el que debiese estar orientado a detener la hemoptisis, cuando se presenta. El tratamiento endovascular es un buen método para cumplir este objetivo en los casos en que la irrigación del segmento pulmonar comprometido es dual.

MALFORMACIÓN ARTERIO VENOSA CERVICAL COMPLEJA SINTOMÁTICA, TRATAMIENTO Y SEGUIMIENTO DE UN CASO.

Drs.J. Bombin[1], A. Kotlik[1], C. Pizarro[1], E. Aliaga[1], I. Zegarra[2].
[1]Cirujanos del Equipo de Cirugía Vascular Periférica, [2]Tecnólogo Médico
Hospital Dr. Eduardo Pereira, Valparaíso. Departamento de Cirugía, Universidad de Valparaíso.

Introducción: Las Malformaciones Arterio-Venosas (MAV) son alteraciones estructurales congénitas del desarrollo del sistema vascular en que se observan comunicaciones anómalas arterio-venosas conformando un “nido” arterio-venoso-capilar, que “crece” en proporción con el crecimiento del infante. En el caso de las mujeres este crecimiento se exacerba con la menarquia y el embarazo, alcanzando tamaños importantes y/o presentando hemorragias externas, a veces severas y con peligro vital.
Caso Cínico: Mujer que consulta a los 15 años por lesión solevantada en la región cervical posterior izquierda superficialmente muy irrigada, depresible que luego retoma su tamaño original y que lo presenta desde su nacimiento. Tiene antecedentes de biopsia a los 14 años de edad que no se concreta por una hemorragia severa de sitio operatorio. A los 15 años se efectúa una resección amplia de la lesión hasta el plano aponeurótico cubriendo el defecto con un colgajo de rotación cutáneo-adiposo. Evoluciona inicialmente bien, pero recidiva luego de tres años. Un estudio vascular a los 18 años de edad evidencia la MAV con arterias aferentes desde la arteria subclavia, vertebral y occipital izquierdas, un gran “nido” cervical posterior que drena por una gran vena hacia la vena subclavia izquierda. Se efectúa una ligadura quirúrgica de todas las gruesas ramas anómalas de la arteria subclavia, para efectuar una nueva resección local en un segundo tiempo. Sin embargo, esto de pospone pues la paciente se embaraza y tiene un parto normal a los 19 años. Vuelva a consultar a los 21 años por una gran crecimiento de su MAV con hemorragias externas a repetición, algunas muy profusas que obligan a transfundirla. Una AngioRNM confirma la MAV con un gran nido cervical posterior. Se efectúa embolizaciones directas locales repetidas con alcohol y polidocanol. Una vez reducida la masa se efectúa a los 23 años una amplia resección de la MAV cubriendo el defecto con un colgajo miocutáneo de dorsal ancho izquierdo. Ha evolucionado bien hasta ahora.
Conclusión: El diagnóstico y tratamiento de una MAV compleja representa un gran desafío al equipo médico tratante que acompaña y atiende al paciente en el transcurso del tiempo, y a veces por el resto de la vida.

TRATAMIENTO ENDOVASCULAR DE SEUDOANEURISMA Y FISTULA ARTERIOVENOSA SECUNDARIO A TRAUMA DE VASOS ILIACOS EXTERNOS: CASO CLÍNICO

Drs: Juan Marín P[1]., Beatriz Retamales[1], Enrique Ceroni F[1]., María Villablanca R.[2]
[1]Servicio de Cirugía, Hospital de la Asistencia Pública, Santiago, Chile
[2]Becada de Cirugia , Hospital Militar, Universidad de Los Andes.

Las lesiones traumáticas de vasos iliacos por arma de fuego suelen ser de alta mortalidad. En pocas ocasiones aparecen lesiones inadvertidas como los seudoaneurismas y las fistulas arteriovenosas. Esto principalmente en vasos iliacos externos, lesiones que no hemos encontrado en la literatura secundarios a esta etiología. La reparación de estas lesiones con cirugía convencional no está libre de mortalidad y morbilidad. Sin embargo, en la actualidad disponemos de las técnicas endovasculares que ofrecen menos complicaciones. Se presenta un caso de paciente con herida por arma de fuego operado en dos ocasiones, que en el postoperatorio tardío se pesquisa la presencia de un seudoaneurisma asociado a fistula arteriovenosa que compromete vasos iliacos externos, el cual es tratado mediante la colocación de un stentgraft obteniendo exclusión del aneurisma y cierre de su fistula arteriovenosa, siendo controlado con angiotac antes de su alta mostrando resultado satisfactorio y seguimiento a dos años. Las técnicas endovasculares ofrecen una solución satisfactoria con menos morbimortalidad que la cirugía vascular convencional para tratar esta complicación derivada de un trauma.

TRATAMIENTO ENDOVASCULAR DE DISECCIÓN AÓRTICA INFRARRENAL Y REMODELACIÓN AÓRTICA, CASO CLÍNICO

Drs. Sergio Valenzuela R. [1-2] ; Juan Uribe L. [1-2]; Internos: Felipe Fuentealba S.[3]; Agustin Abarca S.[3]
[1] Servicio de Cirugía, Equipo Vascular, Hospital San Borja Arriarán.
[2] Universidad de Chile, Facultad de Medicina, Campus Centro.
[3] Alumno 5to año Universidad de Chile.

Introducción: La disección Aórtica infrarrenal es una patología poco frecuente, con una incidencia reportada menor al 1% de los casos de disección aórtica, en la gran mayoría de los casos es espontánea, en pacientes hipertensos entre la quinta y la séptima década de la vida. Se han reportado como tratamiento la cirugía abierta y endovascular.
Caso Clínico: Paciente de sexo masculino de 51 años hipertenso, tabáquico. Presenta un cuadro clínico de 8 días de evolución caracterizado por dolor abdominal de inicio súbito, intensidad 10 de 10, para luego ser de carácter sordo. Dentro de estudio, se realiza angiotac de abdomen y pelvis, identificando disección de aorta infrarrenal, dilatación aneurismática de la arteria iliaca común derecha y hematoma intramural extenso que compromete hasta aorta torácica descendente. El paciente es manejado con terapia hipotensora, debido a dilatación de arteria iliaca derecha y dolor persistente se decide tratamiento endovascular mediante prótesis de fijación inferior (bifurcación iliaca). A las cuatro semanas de iniciado el cuadro clínico se realiza instalación de prótesis Endologix ® y embolización de arteria iliaca interna derecha. La evolución postoperatoria es favorable, cediendo dolor, siendo dado de alta al 4to día postoperatorio. En el seguimiento precoz, a los 3 y 6 meses de la cirugía el control de angiotac muestra una remodelación aórtica completa, con desaparición del hematoma intramural y ausencia de falsa luz.
Conclusiones: El siguiente caso clínico nos muestra una patología grave, poco frecuente tratada en forma exitosa mediante la cirugía endovascular. Cabe destacar que el tratamiento en la fase subaguda de la disección aórtica permite la remodelación aórtica y evita las complicaciones tardías de esta patología, esto se ha descrito ampliamente en la aorta torácica y en este caso lo hemos podido observar en un caso de disección de la aorta infrarrenal.

DISECCIÓN ESPONTÁNEA DE ARTERIA MESENTÉRICA SUPERIOR. EXPERIENCIA DE LOS ÚLTIMOS 2 AÑOS EN EL HOSPITAL CLÍNICO U. DE CHILE

Dr. G. Figueroa[1]; Dr. M. Pereira[1]; Dr. A. Campos[1]; Dr. J.P. Moreno[1]; M. Moraga[2]; N. Rivera[2].
[1]: Hospital Clínico Universidad de Chile (HCUCH), Servicio de Cirugía Vascular y Endovascular. [2]: Alumna Medicina, Facultad Medicina U. de Chile.

Introducción: La Disección espontánea de la arteria mesentérica superior (DAMS) es una patología extremadamente infrecuente, con una incidencia de 0,06%, representando la primera frecuencia de disección de arteria periférica aislada. El primer caso descrito fue en 1947, por Bauersfeld, al cual le han seguido poco más de 100 casos en el mundo, sobre todo en la última década, debido a los avances imagenológicos y angiográficos. La DAMS es más frecuente en varones (4:1), ocurriendo en la quinta década de la vida. Se han identificado factores de riesgo, como degeneración quística de la media, displasia fibromuscular, enfermedades del tejido conectivo, arteriosclerosis e hipertensión (HTA), aunque en general ocurre en pacientes previamente sanos. La presentación clínica de esta patología es dolor abdominal intenso o hemorragia intraperitoneal. El tratamiento es inicialmente conservador, el cual consiste en reposo digestivo, control de la HTA y anticoagulación, el abordaje quirúrgico y el endovascular, es inusual y debe ser analizado caso a caso. En este trabajo revisaremos los antecedentes, cuadro clínico, tratamiento y evolución de las DAMS que se manejaron en el HCUCH, en los últimos 2 años.
Materiales y métodos: Revisión sistemática de las fichas clínicas y respaldos informáticos de los

pacientes diagnosticados de DAMS entre Enero del 2012 y Junio del 2013, en el HCUCH. Resultados: Un hombre y una mujer (42 y 50 años) fueron diagnosticados en este período, presentándose ambos por dolor abdominal y lumbar de gran intensidad al Servicio de Urgencia del HCUCH, ambos tabáquicos activos y con mal control de HTA, el antecedente de dislipidemia fue identificado en el paciente varón. El diagnóstico fue realizado en ambos casos por angioTAC de abdomen y pelvis y confirmado con angiografía, instaurándose manejo médico de HTA y anticoagulación con heparina standard. Ambos pacientes presentaron nuevas disecciones en los controles imagenológicos (tronco celíaco, ilíacas, renales y vertebrales) y la paciente requirió laparotomía exploradora con resección intestinal y anastomosis por isquemia intestinal. Ambos pacientes evolucionaron satisfactoriamente y se encuentran en control, destacando el diagnóstico diferido de poliarteritis nodosa en el varón. Conclusión: La DAMS es una enfermedad poco frecuente de evolución incierta, que ocurre en la edad media de la vida, asociada a tabaquismo, HTA y a enfermedades reumatológicas, la sospecha es clínica y el diagnóstico por imágenes. El manejo inicial sigue siendo médico y ocasionalmente es quirúrgico. Es necesario realizar el reporte de estos casos para lograr definir guías de manejo clínico.

EXPERIENCIA INICIAL DE BYPASS FEMORO-PERONEO POR VÍA TRANSMUSCULAR. REPORTE DE 4 CASOS.

Drs. C. González[1], E. Canese[1], D. Castellón[1], F. Castillo[2], G. Silva[2], J. Calderón[2], A. Reyes[2].
1. Residentes de Cirugía Complejo Hospitalario San José.
2. Equipo de Cirugía Vascular Complejo Hospitalario San José.

Introducción: La enfermedad arterial oclusiva crónica, presenta un gran desafío en la cirugía vascular. El bypass quirúrgico se ha instaurado como la técnica más ampliamente aceptada en el tratamiento de las lesiones oclusivas arteriales, encontrando aplicaciones en cirugía coronaria, abdominal y vascular periférica.
La técnica de bypass femoro-peroneo por vía transmuscular, permite la revascularización distal de la extremidad inferior con una menor longitud de injerto, y cuando las alternativas de revascularización con bypass están limitadas a la arteria peronea. El objetivo de este trabajo, es describir la experiencia con esta técnica en 4 pacientes con enfermedad arterial oclusiva, operados desde el año 2012 hasta la fecha presente en el Hospital Clínico San José.
Tecnica: En base a la técnica descrita para bypass femoro-tibial anterior por vía transmuscular, se realiza la modificación para el abordaje de la arteria peronea. En este caso se realizo la incisión distal en cara externa de la pierna a nivel de tercio medio con resección del segmento óseo peroneo. En todos los casos se utilizo vena safena autóloga invertida. Los pacientes fueron controlados en el post operatorio y de forma ambulatoria.
Resultados:
De los cuatro pacientes operados por bypass femoro–peroneo. Un paciente presento oclusión de bypass asociado a proceso infeccioso y fue sometido a una amputación supracondilea ipsilateral a los 40 días de su intervención. Los otros tres pacientes se mantienen con bypass viable y hasta la fecha no han presentado complicaciones distales asociadas a la circulación peronea.
Conclusiones: La revascularización distal de la extremidad inferior en pacientes con enfermedad arterial oclusiva usando la técnica de bypass femoro-peroneo transmuscular, es una buena alternativa cuando la circulación distal deja como elección la arteria peronea para su revascularización. Tenemos hasta el momento un resultado favorable de un 75%, tasa similar informada para bypass femoro-tibial anterior transmuscular.

ANEURISMA COMPLEJO DE ARTERIA RENAL, EXCLUSION ENDOVASCULAR UTILIZANDO UN STENT MULTICAPA

Drs. J. Vergara[1-2], L. Villarroel[1], F. Acuña[1-2], P. Perez[1], M. Raffo[1], J. Farias[1], G. Seguel[1]
1Equipo de Cirugía Vascular y Endovascular, Servicio de Cirugía - Complejo Asistencial Barros Luco
[2]Departamento de Cirugía Sur - Universidad de Chile

Introducción: Los aneurismas de arteria renal (RAAS) son poco comunes. Presentan una prevalencia del 0,3 - 1,3% en la población general y hasta 2,5% en pacientes hipertensos. Se detectan incidentalmente o por síntomas y signos de complica-ciones como hipertensión, trombosis, infarto renal, disección y ruptura. El tratamiento quirúrgico se recomienda en aneurismas sintomáticos, de rápida expansión o >2 cm. Los aneurismas complejos pueden requerir tratamiento quirúrgico que va desde el autotrasplante hasta la nefrectomía. Actualmente las técnicas endovasculares representan una alternativa al manejo de este tipo de aneurismas. En este caso presentamos la utilización exitosa del Stent Multicapa en el manejo de un aneurisma complejo de arteria renal, como alternativa a la cirugía convencional. Caso Clínico: Mujer 61 años, asintomática, normotensa y con función renal normal. AngioTC abdominal muestra en arteria renal izquierda, un aneurisma de 30 mm en su diámetro mayor, del cual se originan directamente las ramas renales segmentarias. Se decide manejo endovascular utilizando un Stent Multicapa. Bajo anestesia local y abordaje braquial izquierdo se instalan dos Stents Multicapa Cardiatis 6 x 50 mm (Cardiatis, Isnes, Bélgica), excluyendo el aneurisma y cubriendo la rama renal inferior. La angiografía de salida confirma la posición adecuada de dispositivo hacia la rama renal superior, preservando el flujo de la rama arterial inferior. La paciente fue dada de alta al día siguiente sin complicaciones. Se realiza control con AngioTC al primer, tercer y

sexto mes, evidenciando disminución progresiva y significativa del flujo en el saco aneurismático, manteniendo permeabilidad de las dos ramas arteriales renales.
Discusión: La reparación quirúrgica de los aneurismas de arteria renal debe realizarse en RAAs >20 mm o de crecimiento continuo, RAAs sintomáticos (dolor, hipertensión, hematuria) y en los RAAS asociados a estenosis significativa o mala perfusión renal. Existen diferentes técnicas de reparación quirúrgica, pero su utilización depende de la morbilidad coexistente, la morfología compleja o la ubicación del aneurisma. En estos casos el stent múlticapa diversor de flujo es una innovadora alternativa, el cual consiste en dos capas interconectadas no cubiertas, que disminuyen la velocidad del flujo turbulento en el saco, mejorando el flujo laminar en la arteria principal y sus ramas.
Conclusión: El Stent Multicapa es una técnica endovascular viable como alternativa al tratamiento quirúrgico convencional, con aparente menor morbilidad y buenos resultados. Esto se deberá evaluar teniendo mayor número de casos tratados con esta técnica.

EMBOLIZACION CON HIDROCOILS PARA EL TRATAMIENTO DEL PSEUDOTUMOR HEMOFILICO.

Drs. P. Cassis[1], M. Villarroel[1], A. Reyes[2], A. Oyarzún[3].
[1] Residentes de Cirugía General USACH – CHSJ, [2]Cirujano Vascular CHSJ, [3]Traumatologo CHSJ.
Complejo Hospitalario San José

Introducción: El pseudotumor hemofílico se describió por primera vez en 1918. Se produce en el 1 a 2% de las formas graves de hemofilia tipo A y B. Prevalecen exclusivamente en hombres entre 20 y 70 años. Se define como un tumor encapsulado debido a episodios de hemorragia recurrente, de evolución crónica y lenta expansión, son líticos, de márgenes bien definidos. Los huesos más afectados son fémur, pelvis, tibia y huesos de la mano. Usualmente, los pacientes son asintomáticos por largos períodos hasta que la compresión de nervios o la fractura patológica producen dolor o déficit neurológico. En el diagnóstico, la radiografía simple, la TC y los ultrasonidos son útiles pero la Resonancia magnética es el método de elección. El estudio vascular se ha usado para la planificación prequirúrgica. No existen criterios establecidos para el tratamiento del pseudotumor hemofílico. Algunos sugieren inmovilización y reemplazo de los factores de la coagulación, y el tratamiento quirúrgico para aquellos en que las medidas conservadoras no han sido efectivas. La radioterapia se ha utilizado en pacientes que no respondían al tratamiento conservador y que la cirugía estaba contraindicada.
Caso clínico: Hombre de 24 años, con hemofilia tipo B grave. En el 2006, por trauma en rodilla derecha y aumento de volumen posterior, se realiza RMN donde se sospecha el pseudotumor hemofílico y se confirma con biopsia. Recibe 10 sesiones de radioterapia y tratamiento con factor IX, con reducción de la lesión. Se mantiene en control anual. En el 2011 por aumento de volumen y síntomas intermitentes se realiza TAC y RNM evidenciando crecimiento de la lesión, por lo que se programa para embolización. Evoluciona asintomáticamente hasta enero del 2013, cuando consulta en urgencia por dolor y deformidad en rodilla derecha luego de rotación interna de la misma. Las imágenes muestran fractura patológica del pseudotumor. Recibió manejo medico con factores de coagulación. Evaluado por cirugía vascular, realizándose embolización selectiva con hidrocoils de vaso que nutre al pseudotumor. En un segundo tiempo aseo quirúrgico y estabilización de fractura con placas de osteosíntesis. Evoluciona favorablemente y sin complicaciones hasta la fecha.
Conclusión: La embolización arterial es una muy buena alternativa para el tratamiento de estos pseudotumores. Son escasos los casos reportados en el mundo de esta forma de tratamiento. Faltan estudios que comprueben que la embolización podría ser la primera alternativa terapéutica.

TRASPLANTE DE CÉLULAS MADRES AUTOLOGAS EN PACIENTES CON ISQUEMIA CRITICA NO REVASCULARIZABLE: REPORTE DE UN CASO

Drs. M. Villarroel[1], P. Cassis[1], A. Reyes[2], J.P. Fuenzalida[2]
[1] Residentes de Cirugía General USACH - CHSJ, [2]Cirujano Vascular CHSJ.
Complejo Hospitalario San José

Introducción: La biotecnología ha permitido el desarrollo de técnicas basadas en la manipulación celular que permiten ofrecer una esperanza a pacientes con isquemia crítica no revascularizable, cuya única salida es la amputación. Recientemente se ha planteado que la implantación de células mononucleares de médula ósea autóloga resulta segura y efectiva en la terapéutica angiogénica, debido a su propiedad natural de proporcionar células progenitoras endoteliales y de secretar factores angiogénicos. Presentamos el caso de una paciente atendida en el Hospital San José.
Caso clínico: Mujer de 50 años con antecedentes de tabaquismo, hipotiroidismo y resistencia insulínica. Consulta en junio 2012 por historia de 4 meses con claudicación intermitente severa. Al examen físico: pulsos femorales disminuidos, pulsos poplíteos a distal ausentes, llene capilar enlentecido y frialdad distal. Se intentó manejo médico con mala respuesta a cilostazol, evolucionando con dolor de reposo y cianosis de ambos ortejos mayores. El estudio pletismográfico reporto enfermedad femoropoplítea severa con índice tobillo brazo de 0,1. Angiografía informó enfermedad femoropoplítea y distal bilateral severa con finas colaterales en pierna y pie, sin identificación de vasos dístales para revascularizar. Patrón compatible con tromboangeitis obliterante, por lo que se incluyó en protocolo de células madres. Bajo anestesia general se extrajeron de ambas crestas

ilíacas un total de 240 ml de médula ósea que se procesaron en una centrifuga Harvest BMAC. Se obtuvo un volumen final de 40ml, el cual se distribuyó en alícuotas de 1 ml que se inyectaron cada 2 cm en los angiosomas previamente marcados bajo visión ecográfica de ambas piernas. Control 6 meses post procedimiento, el índice tobillo brazo ha subido a 0,6, clínicamente la paciente camina varias cuadras sin dolor, con una mejoría sustancial de su calidad de vida.
Discusión: Creemos que el trasplante de células madre es una buena alternativa terapéutica para pacientes con isquemia crítica severa no revascularizable cuya única opción quirúrgica es la amputación. Los ensayos clínicos pioneros en este campo han demostrado que es un procedimiento seguro, fácil de realizar, sin mortalidad asociada y con pocos efectos adversos. Sin embargo, la forma de aplicación, la dosis, la frecuencia y la vía de administración para una máxima eficacia están todavía por definirse. Consideramos también que este tratamiento podría ser benéfico en pacientes con enfermedad sintomática que aun pudiéndose revascularizar, son de alto riesgo quirúrgico. Aun faltan más estudios para poder recomendar, con un mejor nivel de evidencia, este tipo de tratamiento precozmente.

ANEURISMA DE ARTERIA HEPÁTICA CAUSA DE ICTERICIA OBSTRUCTIVA

Drs. P. Huerta[1], F. Corvalan[2], N. Saavedra[1], F. Ibañez[2]; J. Parra 2, C. Salas[2]
[1] Universidad de Chile, Facultad de Medicina, Campus Oriente.
[2] Servicio de Cirugía del Hospital del Salvador, Unidad de Cirugía Vascular.

Los Pseudoaneurismas son una complicación conocida de la endocarditis bacteriana. Sin embargo un síndrome se ictericia obstructiva secundaria a esta causa es rara.
Nosotros describimos un caso de aneurisma micótico de la arteria hepática izquierda que se presento como un cuadro de ictericia obstructiva.
Paciente sexo masculino 65 años, trasladado por endocarditis bacteriana confirmada por ecocardiografia tranesofágico y hemocultivo (+), evoluciona con dolor abdominal, ictericia con perfil hepático obstructivo, vómitos y hematemesis con compromiso hemodinámico; se realiza endoscopia digestiva alta ulceras gástricas que se manejaron con inyectoterapia; paciente persiste con sintomatología, ecografía abdominal muestra vía biliar dilatada se realiza ERCP hemofilia, se maneja con colectistectomía abierta y coledocostomía. Se realiza AngioTC abdomen que evidenció aneurisma de arteria hepática derecha. Se realiza arteriografía diagnóstica y embolización selectiva de arteria hepática con hidrocoil. Postprocedimiento evoluciona con regresión de las pruebas hepáticas sin nuevos episodios de hemofilia. El diagnostico de aneurisma micótico como causa de ictericia obstructiva es rara, habitualmente se realiza con imágenes AngioTC y se confirma por angiografía.

TRATAMIENTO ENDOVASCULAR COMBINADO DE UN ANEURISMA INFLAMATORIO DE AORTA ABDOMINAL: USO DE STENT MULTICAPA Y EMBOLIZACION CON HIDROCOILS.

Drs. M. Villarroel[1], P. Cassis[1], A. Reyes[2], J.P Fuenzalida[2], G. Silva[2], J.L, Calderón[2]
[1] Residentes de Cirugía General USACH – CHSJ,
[2]Cirujano Vascular CHSJ.
Complejo Hospitalario San José

Introducción: Los aneurismas inflamatorios son el 1,1 al 9,5% de todos los aneurismas. Se caracterizan por una pared rígida, con importante reacción fibrótica que envuelve al aneurisma y estructuras adyacentes. Suelen ser sintomáticos más frecuentemente que otros aneurismas. Diferentes estudios resaltan que la rotura seria más frecuente de lo que se postula, ya que la pared posterolateral no suele estar involucrada en el aneurisma y es un punto frecuente de ruptura. En cuanto al tratamiento aun no hay consenso. La cirugía abierta representa un reto para el cirujano debido a la fibrosis periaortica y adherencias a órganos vecinos, estas dificultades técnicas han propiciado que la reparación endovascular este tomando más importancia.
Caso clínico: Mujer de 58 años. Antecedentes de HTA, linfoma no hodgkin de bajo grado en remisión post QRT. Consulta por historia de 10 días con intenso dolor epigástrico irradiado a hipocondrios y región dorsal. AngioTAC informa dilatación aneurismática de 3,5 cm de diámetro, con flap de disección en aorta abdominal distal al troco celiaco y en situación suprarrenal asociada a hematoma periaórtico de 4,6cm. Dadas estas características, se decide cirugía endovascular con instalación de stent MARS 28x80mm, el cual se despliega sin incidentes. Aortografía de control con permeabilidad de ramas viscerales y enlentecimiento de flujo de ruptura. A los 75 días consulta por intenso dolor epigástrico irradiado al dorso. AngioTAC describe mayor paso de contraste hacia cavidad aneurismática, con aumento del tamaño del aneurisma. Sin otras alternativas terapéuticas, se discute el caso y se realiza embolización selectiva de saco de ruptura con liberación progresiva de hidrocoils 0,018 de 20x20, 20x15, 20x12, 20x12, 20x6 y 20x6 a través del Stent. Aortografía de control muestra coils en posición, con importante disminución de flujo dentro del saco de ruptura.
Control 6 meses postoperatorios con TAC que describe disminución del componente central del aneurisma siendo reemplazado en su periferia por material trombótico, sin evidencia de extravasación de medio de contraste. Clínicamente asintomática.
Discusión: Una alternativa para resolver este tipo de aneurismas complejos por vía endovascular es la utilización de stent multicapas que altera la dinámica del flujo sanguíneo y conduce a la trombosis del saco, manteniendo la permeabilidad de ramas laterales. Estos dispositivos han mostrado resultados prometedores en el manejo del AAA. Pese a que la embolización con hidrocoils en conjunto con un MARS no está descrita en la literatura, creemos que es una buena opción en pacientes sin otra alternativa terapéutica.

SINDROME DE ATRAPAMIENTO POPLITEO, A PARTIR DE UN CASO CLÍNICO

Drs. F.Acuña, M.Raffo, I.Plass, V.Rodriguez, L.Barra, J.Farías, J.Vergara
Equipo de Cirugía Vascular y Endovascular Hospital Barros Luco Trudeau

El Sindrome de Atrapamiento de la Arteria Poplitea (SAAP) se refiere a la compresión de la arteria poplitea por una relación anatomicamente anormal entre el vaso y las estructuras músculotendinosas que la rodean, o por hipertrofia de éstas. Es causa poco común de claudicación intermitente en pacientes jóvenes, sin factores de riesgo cardiovascular. Presentamos el caso de un hombre de 36 años, sano, que consulta por historia de un mes de claudicación intermitente de extremidad inferior izquierda a 15mts, que aumenta con ejercicio, y 3 días de dolor de reposo. A su ingreso presenta EII con palidez y frialdad, disminución de la sensibilidad, sin paresia. Pulsos femorales normales, simétricos. A izquierda pulsos popliteo, tibial posterior y pedio ausentes. Extremidad inferior derecha y resto del exámen físico normal. Se realiza estudio con AngioTC que muestra compresión extrinseca por estructuras músculotendíneas de arteria poplitea, la que se encuentra ocluida a nivel infraarticular e impresiona posible cabeza medial aberrante músculo gastrocnemio. Angiografía demostró una oclusión de arteria poplítea, del origen de arteria tibial anterior, tronco tibioperoneo y tercio proximal de la tibial posterior. Se decide realizar bypass femoro-tibial posterior tercio medio con safena invertida, con una buena evolución post operatoria y remisión total de la sintomatología, actividad física normal, con seguimiento desde octubre del 2012 a la fecha. Las causas de SAAP son un curso atípico de la arteria poplitea desde cabeza del gastrocnemio medial o lateral, compresión de arteria normal por formación muculotendinosa anormal entre las dos cabezas del gastrocnemio ó la combinación de ambas. La mayoría de los casos corresponde a hombres, deportistas, menores de 30 años, existiendo bilateralidad en un 25% de los casos. La compresión arterial repetida causa microtrauma sobre la pared arterial, que produce complicaciones como hematoma intramural, trombosis, embolización, aneurismas, disección e isquemia aguda. Su diagnóstico es difícil y requiere de un alto índice de sospecha. El tratamiento quirúrgico está indicado en todos los casos de SAAP. En etapa temprana, el objetivo principal es restaurar la anatomía liberando la arteria, al seccionar el tejido musculotendinoso aberrante. En etapas avanzadas se realiza cirugía de revascularización. La cirugía tiene buenos resultados, con >90% de vuelta a actividad deportiva a 3meses. El SAAP debe considerarse como posible causa de isquemia aguda de EEII, especialmente en pacientes jóvenes, su diagnóstico oportuno es necesario para un manejo efectivo, que permita evitar pérdida de la extremidad y la pronta recuperación de la actividad.

INVAGINACIÓN COLO-COLÓNICA POR LIPOMA. CASO CLÍNICO Y REVISIÓN BIBLIOGRÁFICA.

Drs. J. Mollo, C. Valenzuela, N. Marquez.
Servicio Cirugía Clínica Indisa; Universidad Andrés Bello.

Introducción: La intususcepción colónica es una patología muy infrecuente en adultos, afectando solo en un 5% de los casos y como causa un lipoma menos aun. Los lipomas de colon mayores de 3 cm son lesiones poco frecuentes, representando hasta un 4,4% de las lesiones polipoideas del colon. La presencia de un lipoma como motor de invaginación colónica se encuentra en un 7,8% de las causas.
Caso Clínico: Se presenta el caso de una paciente de sexo femenino, con cuadro clínico caracterizado por estreñimiento crónico manejado con laxantes, dos días con dolor abdominal importante, nauseas y distensión abdominal con ausencia de eliminación de deposiciones, Tomografía computada de abdomen evidencia gran tumor lipomatoso de 6 cm de diámetro invaginado en colon transverso, ocasionando obstrucción intestinal, hemograma destaca hematocrito de 32%, es intervenido de urgencia realizando hemicolectomía derecha con anastomosis primaria ileocolónica, con evolución satisfactoria, siendo dada de alta al quinto día postoperatorio. Biopsia confirma tumor lipomatoso.
Discusión: Los lipomas son neoplasias benignas poco frecuentes del tracto gastrointestinal que corresponden a un 0,035 - 4,4% de las lesiones polipoideas según autopsias. La localización más frecuente es el intestino grueso (64%), con origen en la submucosa (60%). Se encuentra usualmente como lesión única, reportándose múltiples localizaciones en 5% de los casos. Tiene mayor prevalencia en mujeres (1,5-2:1) en la quinta y sexta década de vida. Los lipomas de colon son usualmente asintomáticos, pero se hacen sintomáticos en un 6% de los casos al adquirir un tamaño mayor de 3 cm. Las principales síntomas son dolor abdominal, constipación y hemorragia digestiva baja. Las principales herramientas diagnósticas son la tomografía computada de abdomen que muestra una lesión de bordes lisos hipodensa, el edema baritado en que se aprecia el característico "squeeze sign" y la colonoscopia que permite visión directa y toma de biopsia. El manejo quirúrgico es de elección para lesiones sintomáticas de gran tamaño (>3-4 cm). La colotomía y lipomectomía se considera manejo adecuado en presencia de diagnóstico preoperatorio confirmado, sin embargo en caso de diagnóstico incierto o complicaciones la colectomía segmentaria será la resolución adecuada. En caso de lesiones menores de 2 cm. es posible realizar un manejo endoscópico.

SARCOMA PELVIANO. REPORTE DE UN CASO

Drs. M. Pérez, E. Troncoso, J. Irarrazaval, L. Andrade, L. Espíndola
Servicio de Cirugía. Hospital Militar de Santiago. Universidad de los Andes.

Introducción. Los sarcomas de tejidos blandos son un grupo raro y heterogéneo de neoplasias derivadas del mesénquima. Comprenden alrededor de 1% de todos los tumores malignos. Pueden ocurrir a cualquier edad, sin embargo el peak de incidencia es en la edad adulta avanzada. La resección quirúrgica con márgenes negativos es el único tratamiento curativo que existe en la actualidad. Una minoría de estos tumores pueden ocurrir en la pelvis. La obtención de márgenes adecuados es muy difícil de obtener en esta parte del cuerpo, por lo que estos tumores tienen mal pronóstico, con sobrevida a 5 años menores al 35%.
Materiales y Métodos. Tras consentimiento informado de la paciente, presentamos un caso de sarcoma pelviano de nuestro centro, sus imágenes, anatomía patológica y registro fotográfico intraoperatorio.
Caso Clínico. Mujer de 52 años sin antecedentes de importancia, presenta historia de 6 meses de evolución de dolor sacro irradiado a región perianal asociado a constipación por el que consulta en múltiples oportunidades. Se diagnostica enfermedad hemorroidal y se prescribe tratamiento sintomático sin mejoría del cuadro, por lo que consulta en Hospital Militar de Santiago. Al examen destaca gran masa que comprime y desplaza el recto, sin comprometer la mucosa. En el estudio destaca gran masa pelviana en la tomografía computada (TC) que se complementa con resonancia magnética de pelvis, destacando gran masa tumoral de 11 cm de diámetro mayor, no dependiente del recto ni órganos reproductivos, compatible con sarcoma de la pelvis. Biopsia percutánea bajo TC informa tumor estromal fusocelular de moderada celularidad. Estudio de etapificación negativo para diseminación a distancia. Se realiza resección de masa tumoral en block con resección anterior baja y anastomosis colorectal primaria. Buena evolución postoperatoria, es dada de alta al quinto día en buenas condiciones.
Discusión. Los sarcomas de la pelvis son neoplasias raras y existen pocas alternativas terapéuticas efectivas. La resección completa del tumor con márgenes negativos es el único tratamiento curativo, lo que se complica en esta localización. Es importante sospechar su diagnóstico y siempre realizar un examen físico completo a todos los pacientes para poder realizar un diagnóstico precoz y mejorar la sobrevida.

ANÁLISIS DE TUMORES CARCINOIDES DEL APÉNDICE DURANTE LOS ÚLTIMOS 10 AÑOS EN HOSPITAL SAN JOSÉ.

Drs. E. Rivera[1], C. González[1], L. Verdugo[1], D. Castellón[2], G. Thonet[3]
[1]Residente cirugía general U. de Santiago, [2]Capacitante cirugía hospital San José, [3]Servicio de cirugía hospital San José

Introducción: Las neoplasias del apéndice son raras, siendo encontrada en el 1% de muestras de apéndices. Representan < 1% de todas las neoplasias gastrointestinales. Del total de tumores malignos apendiculares, el más frecuente es el tumor carcinoide (50%), el cual es un tipo de tumor neuroendocrino generalmente bien diferenciado y cuenta como el 19% de todos los tumores carcinoides. Son más frecuentes entre los 40-50 años, de predominio en mujeres. La mayoría son diagnosticados como hallazgo, por lo tanto, asintomáticos. Otras formas de presentación son apendicitis aguda, masa abdominal y, menos frecuente, como síndrome carcinoide. Se presenta un análisis de tumores carcinoides de apéndice cecal durante los últimos 10 años en el hospital San José.
Pacientes y métodos: Estudio descriptivo y retrospectivo. Se revisaron fichas de pacientes operados entre los años 2002 al 2013 en el hospital San José con diagnóstico anatomopatológico de carcinoide de apéndice. Se analizaron tipos de presentación clínica, patrones histológicos, tamaño tumoral y estimación de sobrevida global según método de Kaplan-Meier.
Resultados: Se seleccionaron un total de 54 casos (0,6 % del total de muestras de apéndices). Media de edad: 31,6 ± 15,6 (rango 15-76 años). 18 hombres (33,3%) y 36 mujeres (66,7%). Cuadro clínico: 49 apendicitis (90,7%) y 5 hallazgos en biopsias (9,3%). Localización: 42 distal (77,8%), 9 tercio medio (16,7%), 1 proximal (1,9%) y 2 difusos (3,7%). Patrón histológico: 45 clásico (83,3%), 6 insular (11,1%), 2 tubular (3,7%) y 1 atípico (1,9%). Media de tamaño: 9,3 ± 9 (rango: 1 – 55 mms), siendo 51 menores a 2 cms (94,4%) y 3 mayores a 2 cms (5,6%). Media de sobrevida global: 145,6 meses (rango: 135,4 – 155,7 meses) y sobrevida a 5 años de 94,4%.
Conclusión: El carcinoide apendicular es poco frecuente. En nuestra revisión, la distribución por sexo fue más frecuente en mujeres y la localización y tipo histológico más frecuentes fueron de tercio distal y tipo clásico, respectivamente. Sin embargo, la media de edad fue menor que la descrita en otros reportes. La gran mayoría se presentó como cuadro de apendicitis aguda, no habiendo casos de masa abdominal o síndrome carcinoide. En nuestra serie, los resultados de sobrevida a 5 años y sobrevida global fueron buenos y similares a otros estudios. Esto es debido a que la inmensa mayoría de casos eran tumores menores a 2 cms (T1-T2), los cuales se consideran curados solo con la apendicectomía, solo si tiene bordes libres.

MUCOCELE APENDICULAR GIGANTE: REPORTE DE UN CASO

Drs. J. Olivares[1], P. Cassis[2], M. Villarroel[2], J. Coronado[2], P. Arratia[2]
[1] Cirujano Coloproctologo CHSJ, [2]Residentes de Cirugía General USACH – CHSJ
Complejo Hospitalario San José

Introducción: El mucocele apendicular corresponde a la dilatación quística del lumen apendicular con acumulación de mucus en su interior. Su incidencia no supera el 0,3% de las apendicectomías, pudiendo ser benignos (hiperplasia mucinosa y cistoadenoma) o malignos (cistoadenocarcinoma). Cuando son pequeños pueden ser asintomáticos constituyendo un hallazgo incidental, mientras que grandes dilataciones apendiculares pueden ser causa de dolor y clínicamente pesquisadas como masas abdominales. Presentamos un caso tratado en el Hospital San José.
Caso clínico: Hombre de 73 años. Consulta en servicio de urgencia por dolor abdominal cólico difuso, de 4 días de evolución, asociado a nauseas y vómitos. Al examen físico destacaba gran distensión abdominal, mate a la percusión. TAC de abdomen y pelvis describe gran lesión quística intraabdominal que contacta polo cecal y desplaza asas de intestino delgado. Se realiza laparotomía exploradora que evidencia lesión quística mucinosa de 30cm de diámetro, en relación a válvula ileocecal con apéndice adherido a colon transverso de contenido blanquecino. Además se aprecia apéndice perforado y base de aspecto tumoral. Se realiza hemicolectomía derecha con resección de íleon distal, ileostomía y fistula mucosa. Post operatorio con requerimientos de drogas vasoactivas y ventilación mecánica invasiva se manejo en UCI. Es extubado al tercer día, evolucionando sin complicaciones en lo quirúrgico. El examen anatomopatológico de la pieza quirúrgica que incluyo 20 cm de íleon terminal y 16cm de colon descendente evidencio un gran quiste en zona del ciego de 30 cm de diámetro en relación a base de apéndice cecal compatible con mucocele de tipo simple o ectásico.
Discusión: Constituye una infrecuente entidad clínico patológica que requiere ser sospechada y diagnosticada idealmente en forma preoperatoria con la finalidad de programar cuidadosamente el tipo de cirugía. El tratamiento es siempre quirúrgico, y está determinado por las dimensiones y diagnóstico histopatológico, considerándose para decidir terapias complementarias el estado de los márgenes, compromiso de ganglios y existencia de perforación. En caso de mucocele benigno no perforado y sin compromiso de la base apendicular se recomienda la apendicectomía simple. Si existe compromiso del margen proximal está indicada la resección cecal, mientras que para cistoadenocarcinomas se recomienda la hemicolectomía derecha; debiendo complementarse con quimioterapia en caso de perforación con citología de líquido peritoneal positiva o linfonodos comprometidos. A pesar de que la literatura no recomienda la hemicolectomia derecha para este tipo histológico de tumores mucinosos, en este caso fue necesaria debido al gran tamaño tumoral y extenso compromiso cecal.

GANGRENA DE FOURNIER: EXPERIENCIA DE 56 PACIENTES DE URGENCIA MANEJADOS EN EL HOSPITAL BARROS LUCO-TRUDEAU

Drs. Castillo H. F.A.[1], Pérez C. P.A.[1], Ruiz F. I.[2], Bolbarán C. A.[2], Muñoz . N.[3], Moraga V. F.[4], Guzmán G.[1], Salamanca B. J.[1], Iglesias B. A. [1]
1 Servicio de Cirugía, Departamento de Cirugía Sur, Universidad de Chile, Hospital Barros Luco-Trudeau.
2 Interno, Universidad de Santiago de Chile.
3 Interno, Universidad Pedro de Valdivia.
4 Alumno, Universidad de Santiago de Chile.

Introducción: La Gangrena de Fournier (GF) se define como una fasceitis necrotizante de la zona perineal y/o genital. Propone un gran desafío tanto diagnostico como terapéutico. Presenta una morbimortalidad elevada y pronostico tiempo/dependiente al diagnostico precoz y su tratamiento quirúrgico temprano.
OBJETIVOS
Describir el enfrentamiento en urgencia de los pacientes con diagnostico de GF en pacientes manejados en el Servicio de Urgencias (SU) del HBLT.
Materiales y Métodos: Estudio retrospectivo de corte transversal, se revisan datos procedentes de fichas clínicas de los pacientes ingresados con el diagnostico de GF al SU del HBLT entre los años 2009 y 2013.
Resultados: Se revisaron 56 casos. Sexo masculino en un 60% y femenino 40%. Rango de edad 23 a 75 años (promedio de 52 años). Etiología anorectal en un 42,8%, cutánea en un 28,5%), urológica en un 19% e idiopática en un 9,5%. Presencia de factores de riesgo: diabéticos 66,6%, tabáquismo activo 47,6%, hipertensión arterial 43%, obesidad 23,8%, enfermedad renal crónica terminal 19% y postración en un 13%. El tiempo desde el diagnóstico hasta su resolución quirúrgica tuvo una varianza entre 20 minutos y 72 horas con un promedio de 9 horas y 20 minutos. El tiempo desde el diagnostico hasta el inicio de antibioticoterapia fue un promedio de 40 minutos. El tratamiento quirúrgico observado consistió en aseo quirúrgico agresivo con desbridamiento en todos los casos, requiriéndose más de un aseo en 43 de los pacientes. Se observaron 7 complicaciones (12,5%), la más frecuente fue fístula anorrectal en 3 pacientes (5%).
Discusión: La gangrena de Fournier es una patología grave, de etiología diversa, con importante morbilidad, que afecta a pacientes en edad productiva con un leve predominio masculino. Se aprecian factores de riesgo conocidos que obligan a tener un elevado índice de sospecha en casos seleccionados. El manejo es esencialmente médico-quirúrgico, siendo el debridamiento agresivo y uso de antibióticos precoz pilares importantes en manejo inicial. Un número no despreciable de pacientes deben ser operados más de una oportunidad. Se observa una morbilidad similar a la literatura.

TROMBOFLEBITIS SÉPTICA DE LA VENA PORTA SECUNDARIA A DIVERTICULITIS AGUDA. PRESENTACIÓN DE UN CASO.

Drs. N. Flores[1,2], J. P. Hermosilla[1,2], M. Sepulveda[1,2], H. Guzman [1,2], M. Alamo [1,2]
1 Hospital DIPRECA. Santiago, Chile.
2 Universidad Diego Portales, Santiago, Chile.

Introducción: La pileflebitis se define como una tromboflebitis séptica de la vena porta o una de sus tributarias. Generalmente secundario a procesos infecciosos o inflamatorios intraabdominales. Se asocia a una alta tasa de mortalidad, siendo de alrededor de un 35% y la probabilidad de desarrollar abscesos hepáticos entre un 8-10%.
La presentación clínica es muy variada, siendo necesario el uso de imágenes para su diagnostico.
Caso Clínico: Se presenta el caso de un hombre de 46 años con antecedentes recientes de instalación de pigtail. Inicia cuadro de dolor abdominal en fosa iliaca izquierda asociado a fiebre y calofríos. Con elevación de parámetros infecciosos e inflamatorios. Se solicita TAC que evidencia proceso de diverticulitis aguda no complicada. Se inicia manejo médico con reposo alimentario, analgesia y antibioticoterapia. Presenta una evolución tórpida con persistencia del dolor abdominal, fiebre y elevación de bilirrubina total. Se decide realizar TAC de abdomen pelvis de control que muestra presencia de gas en una vena segmentaria colónica con cambios inflamatorios circundante al trayecto que drena la vena mesentérica inferior y trombosis venosa en ramas segmentarias intrahepáticas de la vena porta para los segmentos V y VIII, semanas compatibles con tromboflebitis.
Se ajusta terapia antibiótica y se inicia manejo con heparina de bajo peso molecular en bomba de infusión continua. Presentando buena respuesta a tratamiento. Se decide alta continuando con antibiótico vía oral hasta completar cuatro semanas y anti coagulación oral con acenocumarol.
Conclusión: El diagnóstico temprano es crucial para el adecuado tratamiento de la tromboflebitis, no siendo siempre necesaria la resolución quirúrgica. La duración tanto del tratamiento antibiótico como de anti coagulación no está claramente establecida.

ILEO BILIAR EN LÍNEA DE SUTURA DE ANASTOMOSIS COLORRECTAL. REPORTE DE CASO CLÍNICO-RADIOLÓGICO DE UNA COMPLICACIÓN NO DESCRITA.

Drs. G. Guíñez, J. Aguayo, G. Vial, C. Jensen, A. Cuneo, H. Rojas.
Servicio de Cirugía, Hospital Padre Hurtado. Facultad de Medicina Clínica Alemana-Universidad del Desarrollo.

Introducción: Se describen dentro de las complicaciones anastomóticas los sangrados menores y mayores, dehiscencias y filtraciones, fístulas y estenosis. Las estenosis son reportadas en un 0-30%, siendo sintomáticas entre un 4-10%. El íleo biliar corresponde a la obstrucción mecánica del tubo

digestivo secundario al atascamiento de un cálculo impactado en algún nivel del tubo digestivo en contexto de una fístula colecistoentérica. Su presentación es muy infrecuente representando menos del 1% de las obstrucciones intestinales mecánicas. Se presenta el caso clínico de un íleo biliar a nivel de la sutura mecánica de una anastomosis colorrectal tratado en el Hospital Padre Hurtado(HPH).
Material y Método: Revisión de registros hospitalarios de una paciente con diagnóstico de íleo biliar a nivel de la anastomosis mecánica colorrectal de una cirugía previa, atendida en el HPH, describiendo y ejemplificando los hallazgos clínicos y radiológicos así como su manejo hasta la resolución definitiva del cuadro.
Resultados: Paciente de sexo femenino de 75 años, con antecedente de sigmoidectomía con anastomosis colorrectal con sutura mecánica en otro centro hospitalario por un cuadro de vólvulo de sigmoides a repetición en contexto de un megacólon de etiología no precisada, que ingresa al servicio de urgencia del HPH por cuadro de 7 días de evolución de dolor abdominal y ausencia de eliminación de gases por ano en las últimas 48 horas. Al ingreso destaca elevación discreta de los parámetros inflamatorios y falla renal aguda. Se realiza estudio con tomografía computada que muestra un cálculo de 4 cm impactado en la línea de sutura de la anastomosis. Se maneja inicialmente con sonda rectal para descomprimir que resulta satisfactoria, posteriormente se realiza colonoscopía que no evidencia la litiasis. A las 24 horas posterior a la colonoscopía la paciente reproduce los síntomas de obstrucción intestinal por lo que se decide exploración quirúrgica. En pabellón se realiza exploración rectal identificando calculo impactado que es extraído. La paciente evoluciona favorablemente, con normalización de los parámetros inflamatorios y restitución del transito intestinal por lo que es dada de alta al octavo día sin complicaciones.
Conclusiones: La presentación de una patología poco frecuente como el íleo biliar en un país con alta incidencia de colelitiasis, ocasionalmente se manifiesta en formas inusuales como la descrita en este caso clínico. No se identificó otro caso de este tipo en la revisión de la literatura. A través de este reporte se incorpora una nueva etiología dentro de las complicaciones asociadas a la anastomosis mecánica colorrectal.

PROCTITIS QUÍSTICA PROFUNDA COMO CAUSA DE SANGRADO DIGESTIVO BAJO.

Drs. C. Estay, L. Contreras, F. López-Köstner.
Unidad de Coloproctología. Departamento de Cirugía. Departamento de Anatomía Patológica. Clínica Las Condes.

Introducción: Dentro de las causas de sangrado digestivo bajo, es importante diagnosticar las patologías neoplásica y distinguirlos de sus diagnósticos diferenciales, entre ellos la colitis quística profunda.
Objetivo: Analizar el caso de una paciente con proctitis quística profunda.
Caso clínico: Paciente género femenino de 41 años, tabáquica presenta cuadro de 6 meses de evolución caracterizado por rectorragia intermitente, cambio de hábito y forma de deposiciones y anemia. En estudio endoscópico se objetiva lesión tumoral abollonada de 2 centímetros de diámetro, móvil, localizada a 6 centímetros del margen anal en la cara anterior. La anatomía patológica evidencia un adenoma tubular con displasia de bajo grado. Se realiza una resonancia magnética de pelvis y tomografía axial computada de abdomen en que no se observa compromiso transmural por lo que se continua el estudio con una endosonografía transrectal 3D que muestra una lesión hipoecogénica heterogénea con ruptura de la submucosa y compromete 40% de la circunferencia del lumen, sin compromiso transmural y se advierte adenopatía de 5 mm con centro hiperecogénico que se encuentra adyacente a la lesión. Debido a la falta de concordancia entre el aspecto endoscópico, la histología y la endosonografía se decide realizar una biopsia excisional por vía transanal. Por lo anterior, se realiza una resección laparoscópica transanal por puerto único, se realizó una resección completa sin complicaciones y fue dada de alta al día siguiente. En el informe anatomopatológico se describe una lesión rectal de 3,5 x 2,6 x 0,9 cm, la submucosa extensamente comprometida por estructuras glandulares quísticas y margen quirúrgico profundo focalmente comprometido, en conclusión proctitis quística profunda.
En resumen: La falta de concordancia entre el aspecto endoscópico y endosonográfico debe hacer sospechar la presencia de lesiones no neoplásicas. La biopsia excisional por puerto único es una alternativa frente a este tipo de enfermedades.

CONDILOMA GIGANTE O DE BUSCHKE - LOEWENSTEIN. CASO CLÍNICO Y REVISIÓN DE LA LITERATURA.

Drs. A. Murúa Áviles[1], L. Cárcamo Grüebler[2], A. Murúa Barbenza[3].
[1] Cirujano, Servicio de Cirugía, Hospital Base Valdivia.
[2] Residente Cirugía, Instituto de Cirugía, Facultad de Medicina, Universidad Austral de Chile.
[3] Cirujano, Instituto de Cirugía, Facultad de Medicina, Universidad Austral de Chile

Introducción: Una forma de presentación de los condilomas acuminados es la conocida como Condiloma Gigante o de Bushke – Loewenstein, descrita por Loewenstein en 1925 y Buschke como patología anal en 1989. Esta es una lesión con alta incidencia de malignización a un Carcinoma Verrucoso por lo que se puede considerar como una lesión premaligna. Es característica es su relación con el virus del Papiloma Humano del tipo 6 y 11 y con pacientes VIH positivo.

Objetivo: Mostrar una forma de resecar este tipo de Condiloma sin colostomía y en dos tiempos.
Caso Clínico: Paciente de 47 años, homosexual, con antecedente de Sífilis tratada y condilomas peneanos. VIH positivo. Presenta un Condiloma Gigante o de Buschke - Loewenstein . Se trató con podofilina y acido tricloroacetico sin resultado. Se envía al policlínico de proctología para ver posibilidad de resección. Por lo extenso de la lesión se decide resección en 2 tiempos resecándose el 29.09.2009 un lado y posteriormente el 26.12.2009 el lado contralateral. Al resecar el segundo lado ya se aprecia recidiva en zona de primera resección. Se termina de resecar y se electrocoagula zona recidivada dejando abierto la zona para que cicatrice por segunda intención. Se cubre zona cruenta con Genolatte y continúa con baños de asiento con povidona yodada. Las resecciones se realizaron de forma ambulatoria, trasladando al paciente a su hospital de origen.
Ambas biopsias se informaron como "Condiloma Acuminado Gigante de Buschke – Loewenstein, que compromete los bordes de sección, con alto índice mitótico y algunas figuras atípicas".
Continuó con controles en Dermatología, recibiendo tratamiento para la recidiva inicial con Imiquimod crema por 20 días. Actualmente el paciente se ha mantenido en controles durante 3 años con una calidad de vida aceptable y las recidivas que han aparecido se han tratado con podofilina o Ac. Tricloroacetico con buena respuesta.
Discusión: El condiloma acuminado es la patología más frecuente en los pacientes VIH positivo, pero solo unos pocos presentan Condiloma Buschke - Loewnstein. Pese a la alta tasa de recidiva, el mejor tratamiento es la resección dado su alto índice de malignización, como se observa en nuestro paciente. Se ha descrito la colostomía previo resección, pero resecarlos primero un lado y luego el otro permite evitar la colostomía. Las recidivas se pueden tratar con cremas con Imiquimod, o con podofilina o Ac. Tricloroacetico en caso de lesiones menores. La radioquimioterapia queda reservada para los casos avanzados con Carcinoma Verrucoso. La resección y el tratamiento con cremas antineoplásicas permiten el control de la enfermedad, siendo importante el control posterior en busca de recidivas o nuevas lesiones.

ANÁLISIS DE LAS COMPLICACIONES POSTOPERATORIAS SEGÚN CLASIFICACIÓN DE GRAVEDAD Y TIPO DE RESECCIÓN LAPAROSCÓPICA DE COLON.

Drs. C. Estay, A.J. Zarate, U. Kronberg, C. Wainstein, A. Larach, J. Larach, F. López-Köstner.
Unidad de Coloproctología. Departamento de Cirugía. Clínica Las Condes

Introducción: El porcentaje de complicaciones postoperatorias (CPO) en cirugía laparoscópica de colon (CLC) es heterogéneo debido a la falta de estandarización. La clasificación de Clavien-Dindo establece cinco niveles de gravedad.
Objetivo: Determinar la gravedad de las CPO según esta clasificación en pacientes sometidos a cirugía laparoscópica de colon.
Métodos: Estudio de cohorte histórica utilizando una base de datos de pacientes sometidos a CLC entre los años 1999 y 2013. Criterios de inclusión: CLC (colectomía derecha (CD), colectomía izquierda (CI) y colectomía total (CT)), con resección intestinal y anastomosis única. Se analizaron las variables clínicas y perioperatorias utilizando la clasificación de Clavien-Dindo para las CPO (hasta 30 días postoperatorios), considerando como CPO mayor las III-V. Análisis estadístico: prueba de chi cuadrado, exacta de Fisher, Mann-Whitney. Estadísticamente significativo el valor de $p < 0,05$.
Resultados: En el período mencionado 879 pacientes fueron sometidos a una cirugía laparoscópica colorrectal, de estos 640 pacientes cumplieron con los criterios de inclusión; 51% era de sexo femenino. De ellos 116 (18%) fueron sometidos a una CD, 463 (72%) a una CI y 61 (10%) a una CT. La edad fue mayor en CD, luego CI y menor en CT (64, 58 y 45 años; $p < 0,001$). Hubo mayor frecuencia de conversión en CD (CD: 7,8%, CI: 2,6%; CT: 3,3%; $p = 0,024$). La morbilidad y mortalidad fue de 19% y 0,3% respectivamente. Al analizar la tasa de CPO entre los pacientes sometidos a CT, CD y CI, se observó una o más CPO en 21 (34%), 31 (27%), 67 (14,5%), respectivamente ($p <0,001$). Hubo menor frecuencia de CPO mayores en CI (5,4%) en comparación con CT (14,7%) y CD (11,2%) ($p = 0,007$). La filtración anastomótica fue 4,9%, 2,6% y 1,5% en CT, CD y CI, respectivamente ($p= 0,19$). No hubo diferencias respecto del sangrado de anastomosis que requirió manejo endoscópico (0,86% CD, 0,64% CI y 0% CT; $p = 0,77$). El ileo postoperatorio fue más frecuente en CT (13%) en comparación a CD (4,3%) y CI (0,3%) ($p <0,001$). Las complicaciones de pared se observaron en el 7,8%, 5,2% y 0% de las CD, CI y CT, respectivamente ($p = 0,26$).
Conclusión: En comparación a la cirugía abierta se observa una menor tasa de complicaciones infecciosas y de complicaciones de la pared abdominal. La CT se asocia a una mayor tasa de CPO comparada con las resecciones segmentarias.

ANÁLISIS DE LOS RESULTADOS QUIRÚRGICOS Y COMPLICACIONES POSTOPERATORIAS SEGÚN CLASIFICACIÓN DE GRAVEDAD EN PACIENTES SOMETIDOS A CIRUGÍA LAPAROSCÓPICA POR ENFERMEDAD DIVERTICULAR.

Drs. C. Estay, A.J. Zarate, U. Kronberg, C. Wainstein, A. Larach, J. Larach, F. López-Köstner.
Unidad de Coloproctología. Departamento de Cirugía. Clínica Las Condes.

Introducción: El abordaje laparoscópico para el tratamiento de la enfermedad diverticular del colon (EDC) es considerada la primera opción en centros especializados. La mayor experiencia permite ampliar

los criterios de selección para ofrecer el acceso laparoscópico.
Objetivo: Analizar los resultados quirúrgicos y las complicaciones postoperatorias (CPO) según su gravedad, en pacientes sometidos a cirugía laparoscópica (CL) en pacientes con EDC.
Método: Estudio de una cohorte histórica utilizando una base de datos prospectiva de pacientes sometidos a CL entre los años 1999 y 2013. Se seleccionan los pacientes sometidos a colectomía izquierda (sigmoidectomia y hemicolectomía), con anastomosis única. Se analizan las características clínicas y CPO según la clasificación de Clavien- Dindo. Análisis estadístico: Chi cuadrado, Prueba exacta de Fisher, Mann-Whitney, valor significativo p<0,05.
Resultados: En el período mencionado se seleccionaron 308 pacientes. La mediana de edad fue de 55 años (i: 26-88) y un 52% género masculino. Hubo 18 (5,8%) pacientes que presentaban diverticulitis aguda. La conversión fue 1,6% (5 pacientes) y el tiempo operatorio fue de 180 minutos (i: 85-440). En el postoperatorio hubo 42 (13,6%) pacientes que presentaron una o más CPO, de ellos 13 (4,2%) presentaron CPO de gravedad III-IV de Clavien-Dindo. La filtración anastomótica fue 1% (3 pacientes), sangrado de anastomosis requiriendo manejo endoscópico en dos pacientes (0,6%) y 4 pacientes (1,3%) presentaron colecciones intrabdominales. Además, hubo 2 (0,6%) pacientes con ileo postoperatorio y 16 (5,2%) con complicación de pared abdominal siendo la infección de herida operatoria la más frecuente (2,6%). La mediana de hospitalización fue de 4 días (i: 2-21).
Se comparó los resultados dividiendo el grupo general en tres tercios (período A, período B y período C). Hubo un aumento progresivo del riesgo anestesiológico (50% de ASA II y III en PA, 61% en PB y 76% en PC, p = 0,046) y de la indicación por deformación anatómica 0% en PA, 2% en PB y 12% en PC (p < 0,001). Paralelamente se observó una disminución del tiempo operatorio (200 min versus 170 min; p< 0,05), sin diferencias en la frecuencia de conversión (p = 0,6). El porcentaje de CPO graves es menor en los primeros 100 pacientes (0% versus 7% y 6%; p = 0,03).
Conclusión: Se observa una baja tasa de CPO infecciosas comparado con las descritas en cirugía abierta. Una mayor experiencia permite incluir pacientes de mayor riesgo quirúrgico sin aumentar la tasa de conversión y además disminuyendo el tiempo operatorio.

ANÁLISIS DE LOS RESULTADOS QUIRÚRGICOS Y COMPLICACIONES POSTOPERATORIAS SEGÚN CLASIFICACIÓN DE GRAVEDAD EN PACIENTES SOMETIDOS A CIRUGÍA LAPAROSCÓPICA POR ENFERMEDAD DIVERTICULAR.

Drs. C. Estay, A.J. Zarate, U. Kronberg, C. Wainstein, A. Larach, J. Larach, F. López-Köstner.
Unidad de Coloproctología. Departamento de Cirugía. Clínica Las Condes.

Introducción: El abordaje laparoscópico para el tratamiento de la enfermedad diverticular del colon (EDC) es considerada la primera opción en centros especializados. La mayor experiencia permite ampliar los criterios de selección para ofrecer el acceso laparoscópico.
Objetivo: Analizar los resultados quirúrgicos y las complicaciones postoperatorias (CPO) según su gravedad, en pacientes sometidos a cirugía laparoscópica (CL) en pacientes con EDC.
Método: Estudio de una cohorte histórica utilizando una base de datos prospectiva de pacientes sometidos a CL entre los años 1999 y 2013. Se seleccionan los pacientes sometidos a colectomía izquierda (sigmoidectomia y hemicolectomía), con anastomosis única. Se analizan las características clínicas y CPO según la clasificación de Clavien- Dindo. Análisis estadístico: Chi cuadrado, Prueba exacta de Fisher, Mann-Whitney, valor significativo p<0,05.
Resultados: En el período mencionado se seleccionaron 308 pacientes. La mediana de edad fue de 55 años (i: 26-88) y un 52% género masculino. Hubo 18 (5,8%) pacientes que presentaban diverticulitis aguda. La conversión fue 1,6% (5 pacientes) y el tiempo operatorio fue de 180 minutos (i: 85-440). En el postoperatorio hubo 42 (13,6%) pacientes que presentaron una o más CPO, de ellos 13 (4,2%) presentaron CPO de gravedad III-IV de Clavien-Dindo. La filtración anastomótica fue 1% (3 pacientes), sangrado de anastomosis requiriendo manejo endoscópico en dos pacientes (0,6%) y 4 pacientes (1,3%) presentaron colecciones intrabdominales. Además, hubo 2 (0,6%) pacientes con ileo postoperatorio y 16 (5,2%) con complicación de pared abdominal siendo la infección de herida operatoria la más frecuente (2,6%). La mediana de hospitalización fue de 4 días (i: 2-21).
Se comparó los resultados dividiendo el grupo general en tres tercios (período A, período B y período C). Hubo un aumento progresivo del riesgo anestesiológico (50% de ASA II y III en PA, 61% en PB y 76% en PC, p = 0,046) y de la indicación por deformación anatómica 0% en PA, 2% en PB y 12% en PC (p < 0,001). Paralelamente se observó una disminución del tiempo operatorio (200 min versus 170 min; p< 0,05), sin diferencias en la frecuencia de conversión (p = 0,6). El porcentaje de CPO graves es menor en los primeros 100 pacientes (0% versus 7% y 6%; p = 0,03).
Conclusión: Se observa una baja tasa de CPO infecciosas comparado con las descritas en cirugía abierta. Una mayor experiencia permite incluir pacientes de mayor riesgo quirúrgico sin aumentar la tasa de conversión y además disminuyendo el tiempo operatorio.

CÁNCER DE COLON EN EL EMBARAZO, A PROPÓSITO DE UN CASO CLÍNICO.

Drs. E. Morales[1], G. Valenzuela[1], I. Cortés[1], V. Zamora[1], V. Silva[2], K. Cárcamo[3], M. Csori[4]
1. - Internos Séptimo año, Universidad Nacional Andrés Bello.
2. - Médico Cirujano, Profesor cátedra de Cirugía UNAB.
3. - Médico Ginecólogo, Hospital Naval Almirante Neff.
4. - Médico Cirujano, Hospital Naval Almirante Neff.
Escuela de Medicina, Universidad Nacional Andrés Bello, Viña del Mar

Introducción: El cáncer de colon durante el embarazo ha aumentado en los últimos años a 1 en 13.000 embarazos en la población Chilena.
Son varias teorías las que postulan en origen del cáncer dentro del embarazo, sugiriendo que los altos niveles hormonales podrían estimular el crecimiento de tumores colorrectales con receptores positivos; esto a su vez podría explicar lo avanzado de la enfermedad al momento del diagnóstico. Se presenta a continuación el reporte de un caso clínico ocurrido en el Hospital Naval Almirante Neff.
Caso Clínico: Paciente de 33 años, HTA, DM2NIR, Obesa, G2P1A0, cursando embarazo de 28+4 semanas, ingresa a UEGO por dolor abdominal intenso tipo cólico de larga data, asociado a vómitos y constipación hace de 5 días. Al examen físico destaca abdomen sensible en hemiabdomen inferior mayor en flanco izquierdo, se palpa útero grávido supra umbilical con feto activo, se omite tacto vaginal, los exámenes de ingreso destacan PCR elevada, resto de exámenes normales. Se decide hospitalizar para estudio y manejo del dolor. Evoluciona con persistencia de la constipación, se realizan 2 enemas, en el cual el segundo resulta con deposiciones líquidas, aliviando momentáneamente el dolor.
Se evalúa por cirugía con examen físico y eco abdominal normal, planteándose una gastritis y dejándose con tratamiento médico. Por persistencia del dolor y distención abdominal con bazuqueo sin timbre metálico, la paciente es reevaluada por cirugía por cuadro sugerente de obstrucción intestinal. Se solicita Pielo-TAC que solo demostró distención de asas de intestino delgado y colon sin un factor mecánico obstructivo visible.
Se decide iniciar maduración fetal y se indica colonoscopia que es sugerente de neoplasia en ángulo esplénico de colon, tipo estenosante. La biopsia es positiva para Adenocarcinoma tubular Infiltrante. Se realiza interrupción del embarazo y colectomía subtotal con anastomosis primaria.
Discusión: El cáncer de colon durante el embarazo es una entidad de baja frecuencia, que ha ido en aumento. Se puede presentar de manera insidiosa y los síntomas pueden ser atribuibles a los propios malestares del embarazo, lo que lleva a una consulta más tardía, lo que hace que esta entidad al momento de la pesquisa sea más avanzada y de peor pronóstico.

FÍSTULA BILIOPLEURAL POSTRAUMÁTICA A PROPÓSITO DE UN CASO CLÍNICO.

Drs. M. Cortes[1], Y. Palta López[2], S. Retamal Brendel[2], A. Jiménez[3], M. Santamarina R.[4]
1 Cirujano Tórax Hospital Eduardo Pereira Valparaíso (HEP),
2 Becada cirugía General Adulto HEP,
3 Cirujano General Hospital Eduardo Pereira,
4 Radiólogo Hospital Eduardo Pereira
Hospital Eduardo Pereira Valparaíso

Introducción: La fístula biliopleural es una rara complicación, secundaria a diversas entidades, entre ellas traumática, que afecta la vía biliar. Objetivo: El objetivo es presentar el caso clínico de un paciente de sexo masculino de 35 años que evoluciona con fístula biliopleural posterior a herida penetrante toracoabdominal derecha por arma de fuego.
Caso Clínico: Hombre sin antecedentes. Ingresa 19/05/2013 a Unidad Emergencia Adulto Hospital Carlos Van Buren de Valparaíso con Herida tóraco abdominal derecha por arma de fuego. Se instala pleurostomía mínima por hemotórax derecho secundario, que drena 800 cc, evolucionando con compromiso del estado general y alteración de consciencia. Exámenes de laboratorio normales. Se realiza Laparotomía exploradora evidenciando lesión diafragmática y hepática segmento VIII. Se realiza sutura diafragmática, aseo peritoneal, hemostasia y packing hepático. Se retira packing a las 48 horas y se traslada al servicio de cirugía del Hospital Eduardo Pereira. Drenaje sin débito, por lo que se retira. Evolución tórpida con parámetros inflamatorios elevados. Se decide realizar decorticación pulmonar derecha que muestra hemobilitórax de moderada cuantía, instalándose drenajes cuyo débito de carácter bilioso disminuye en forma progresiva. Parámetros de activdad inflamatoria en descenso. Se realiza Tomografía axial computada de Tórax Abdomen y Pelvis que muestra fístula biliopleural. Se retiran drenajes y se instala válvula de Heimlich indicándose alta con control posterior, permaneciendo con débito pero de escasa cuantía, en buen estado general. Se presenta a reunión clínica donde se decide realización de Colangiorresonancia y eventual Colangiopancreatografía retrógrada endoscópica.
Discusión: A pesar de los adelantos en técnicas quirúrgicas, y endoscopia radiología intervencionista, no hay un consenso sobre el manejo diagnóstico y terapéutico de la fístula biliaopleural, sin embargo se establece que el diagnostico y tratamiento temprano disminuye la morbimortalidad en estos pacientes.
Palabras claves: Biliotórax, fístula biliopleural, trauma toraco-abdominal.

TIMOMA MALIGNO: REPORTE DE CASO Y REVISIÓN DE LITERATURA

Drs. M. Brain[1], C. Weitz[2], J. Gajardo[1], M. Peralta[3], J. González[3, 4]
[1]Residente de cirugía Universidad de los Andes. [2]Médico Cirujano Universidad de los Andes. [3]Servicio de Cirugía de Tórax Hospital Militar de Santiago. [4]Director médico Hospital Militar de Santiago

Introducción: El timoma corresponde a un tumor epitelial poco frecuente, aunque es responsable del 50% de las neoplasias de mediastino. Timoma maligno se denomina a aquella neoplasia con comportamiento invasor, ya sea por infiltración de órganos vecinos o metástasis a distancia. Se presenta como una masa sólida con manifestaciones clínicas variadas e inespecíficas; siendo las más frecuentes dolor torácico, disnea, tos y disfagia. Sin embargo, más de la mitad de los pacientes son asintomáticos, y en ellos el tumor se pesquisa como hallazgo radiológico. Se han reportado numerosos síndromes paratímicos, entre ellos destaca la Miastenia Gravis, patología que se puede encontrar hasta en la mitad de los pacientes portadores de la neoplasia. El timoma se clasifica según criterios propuestos por Masaoka y cols. Y el tratamiento difiere según el estadio. El objetivo de este trabajo es presentar el caso de una paciente controlada en el Hospital Militar de Santiago, relatar la forma en que se accedió al diagnóstico y el posterior manejo de la patología. Además se presenta una actualizada revisión de la literatura en relación al timoma y su variante invasora.
Materiales y métodos: Para lograr los objetivos planteados, se revisó periódicamente la ficha de la paciente y se controló a la misma en el Policlínico de Cirugía del Hospital Militar de Santiago. Además se realizó una búsqueda desde Abril de 2012 hasta Junio de 2013 en múltiples bases de datos con revistas médicas internacionales indexadas utilizando sólo idioma inglés y español como límite de búsqueda.
Resultados: En este trabajo se logra caracterizar un caso de tumor mediastínico sintomático cuyo diagnóstico histopatológico correspondió a Timoma Maligno. Se obtuvieron los datos del tratamiento propuesto a la paciente y se completó un seguimiento de 15 meses. Además se hallaron diversas publicaciones internacionales las cuales se utilizaron para reportar una completa y actualizada revisión de literatura
Conclusión: El timoma maligno es un proceso oncológico poco frecuente, que afecta principalmente a adultos en la vida media y, debido a sus manifestaciones inespecíficas, es una patología que debe ser conocida por los médicos para su sospecha y diagnóstico precoz, ya que esto es esencial en la sobrevida de los pacientes.

HERNIA DIAFRAGMÁTICA Y PARIETAL DERECHA. REPORTE DE UN CASO

Drs. A. Jimenez[1-2], M. Cortes[1-2], J. Avila[1-2], S. Pacheco[1-2], M. Santamarina [3]
1 Servicio Cirugía Hospital Eduardo Pereira,
2 Universidad de Valparaíso,
3 Radiologo Hospital Eduardo Pereira

Introducción: La hernia diafragmática traumática (HDT) es una complicación poco común en el trauma abdominal cerrado y puede no ser diagnosticada a menos de que se tenga un alto índice de sospecha. El mecanismo fisiopatológico consiste en un impacto de alta energía con aceleración y desaceleración que condiciona incremento súbito de la presión intraabdominal. El hemidiafragma izquierdo es afectado más comúnmente. El diagnóstico temprano y oportuno es fundamental debido a la elevada incidencia con la que se asocia a lesión a otros órganos y complicaciones.
Resumen: Paciente masculino de 81 años con antecedentes de Hipertensión arterial, Monorreno Izquierdo y una hernioplastia inguinal izquierda. Consulto en el policlínico de Cirugía por dificultad respiratoria y un aumento de volumen costal derecho y de la región del hipocondrio derecho. Presenta antecedente de una caída desde su altura y golpe en región torácica hace dos meses. En esa oportunidad se realizo una radiografía de tórax y se observo una pequeña fractura costal. Se inicia estudio con una radiografía de tórax. Se observa una deformidad del diafragma a derecha. La TC de Tórax revela múltiples fracturas de aspecto secuelar en parrilla costal derecha, evidenciando importante separación de fragmentos en relación al octavo arco costal posterior derecho e importante separación del espacio intercostal entre el octavo y noveno arco costales. Hernia diafragmática derecha en relación a la región anterolateral, ascenso de la vesícula biliar, mesenterio, asas de intestino delgado y ángulo hepático del colon. Además una hernia transparietal que se sitúa entre arco costal y el musculo oblicuo externo del abdomen derecho. Se programa cirugía y se realiza una toracotomía posterolateeral derecha, se observa los mismos hallazgos descritos en la TC de tórax. Se realiza reducción del contenido herniario, reparación del defecto diafragmático e instalación de malla Marlex que se fija a región costal y cierre del defecto de la pared. Paciente ingresa a la Unidad de Cuidados Especiales en el postoperatorio. Evoluciona favorablemente y se retiran los drenajes al quinto día y es dado de alta. Control a los 8 meses paciente se encuentra asintomático y con una radiografía de tórax normal, sin recidiva de la hernia.
Discusión: Las hernia diafragmáticas vistas en el Servicio de Cirugía Adulto son en su mayoría Traumáticas, a pesar de ser este un diagnostico infrecuente. Destaca en este caso clínico que la hernia diafragmática fuera derecha y que además se asociara a una hernia parietal.

SINDROME DE LOBULO MEDIO POR CUERPO EXTRAÑO ENDOBRONQUIAL. REPORTE DE UN CASO Y REVISIÓN DE LA LITERATURA.

Drs. C. Álvarez, B. Sanhueza, I. Ruiz, C. Cornejo
Servicio de Cirugía Complejo Asistencial Barros Luco. Equipo de Cirugía de Tórax. Departamento de Cirugía USACH.

Introducción: el síndrome de lóbulo medio (SLM) fue descrito por primera vez por Brock en 1937, como un fenómeno obstructivo por nodos peribronquiales que comprimen el bronquio del LM en pacientes con tuberculosis. Actualmente se considera un síndrome de curso crónico caracterizado por atelectasias o diversos grados de neumonitis y bronquiectasias, recurrente o crónica del LM secundario a procesos obstructivos bronquiales de origen intra y extraluminales o por inflamación primaria.
Objetivos: presentar un paciente adulto con SLM causado por la obstrucción intraluminal de un cuerpo extraño (CE), señalar los hallazgos relevantes de las manifestaciones clínicas, imagenología y cirugía. Revisar la literatura actualizada del tema.
Materiales y Métodos: reportamos un hombre de 69 años con SLM operado por nosotros cuya causa fue la obstrucción bronquial por un CE de origen vegetal. Para la revisión bibliográfica se realizó una búsqueda a través del Catálogo Bello, LILACS, PubMed y SciELO sin restricción de tiempo o idioma.
Caso Clínico: hombre de 69 años diabético, que refiere neumonías a repetición desde 2006. Se realizó TC de tórax que mostró nódulo y atelectasia del LM sin adenopatías. En 2012 se solicitó fibrobroncoscopia donde se informa tumor de aspecto neoplásico en bronquio lobar medio, tomándose biopsias que resultaron negativas para tuberculosis y cáncer, en 2 oportunidades. Se realizó PET Scan de tórax que informa nódulo de 2 cm hipermetabólico y atelectasia de LM planteando diagnóstico diferencial entre inflamación crónica versus neoplasia. Se realizó TC de abdomen y pelvis normal. Ante la duda de descartar fehacientemente neoplasia se realiza lobectomía media por toracotomía. Al abrir la pieza se observa CE intrabronquial obstructivo. La pieza operatoria fue informada como bronconeumonía con focos de organización granulación y fibrosis. Se descartó TBC y cáncer. Se informa como CE de origen vegetal lo encontrado obstruyendo el bronquio. A 2 meses el paciente está sano.
Conclusiones: la causa obstructiva del SLM corresponde solo al 2% de los casos. Nuestro caso fue el de un adulto secundario a la aspiración de un CE vegetal que cumple con todas las características clínicas y de imágenes descritas para esta enfermedad. La lobectomía es el tratamiento de elección si no es posible descartar cáncer o si falla el tratamiento médico, quinésico y broncoscópico.

NEUMOTÓRAX ESPONTANEO EN EMBARAZADA. REPORTE DE UN CASO TRATADO POR VIDEOTORACOSCOPIA Y REVISIÓN DE LA LITERATURA.

Drs. C. Álvarez, B. Sanhueza, L. Fuschini, I. Ruiz
Servicio de Cirugía Complejo Asistencial Barros Luco. Equipo de Cirugía de Tórax. Departamento de Cirugía USACH.

Introducción: el neumotórax espontáneo primario (NEP) es la presencia de aire en la cavidad pleural por ruptura de bulas o blebs subpleurales en un pulmón que por otro lado está sano y sin antecedente de traumatismo. Es más frecuente en hombres que en mujeres y es raro en el embarazo, habiéndose descrito no más de 60 casos.
Objetivos: reportar un NEP en el embarazo tratado por VTC por nuestro equipo y efectuar una revisión actualizada del tema.
Materiales y Métodos: reportamos el caso de una paciente de 19 años cursando el tercer trimestre de embarazo que presentó un NEP tratado por nosotros con VTC. Efectuamos una revisión actualizada del tema. Para la revisión bibliográfica se realizó una búsqueda a través del Catálogo Bello, LILACS, PubMed y SciELO sin restricción de tiempo o idioma.
Caso Clínico: mujer de 19 años, primigesta, cursando embarazo de 34+3 semanas. Consulta en policlínico de atención primaria por dolor tipo puntada, precordial, irradiado al brazo izquierdo y región posterior del tórax, de inicio súbito e intensidad progresiva. El examen físico resulta normal. Se realiza electrocardiograma normal, enviándose a su domicilio con analgésicos. Durante las 24 horas siguientes el dolor se mantiene y se agrega disnea de grandes esfuerzos y tos seca frecuente que la obliga a consultar en la Unidad de Emergencia. Se hospitaliza con diagnóstico de neumonía adquirida en la comunidad. Se realiza radiografía (Rx) de tórax, la cual evidencia neumotórax izquierdo con colapso total del pulmón ipsilateral, instalándose sonda pleural, que da salida a aire. A las 48 horas por recuperación clínica y radiológica se retira drenaje. Rx de control muestra pulmón totalmente expandido. Alrededor de las 24 horas del alta se evidencia neumotórax recidivado. Se realiza entonces VTC con resección de blebs apicales y pleurodesis. Evoluciona satisfactoriamente, se retira drenaje a las 48 horas, se controla con Rx que muestra pulmón totalmente expandido y se da de alta en buenas condiciones. A las 40 semanas de embarazo se lleva a cabo parto vaginal sin incidentes ni complicación pulmonar. Al seguimiento a 2 años la paciente está normal.
Conclusiones: debemos considerar el diagnóstico de NE en cualquier embarazada con dolor torácico agudo, disnea súbita o antecedentes de neumotórax y este debe ser confirmado con Rx con la adecuada protección del feto. Su reconocimiento y manejo es esencial para evitar complicaciones a la madre o al feto. El tratamiento por VTC es seguro.

HEMOTÓRAX MASIVO TARDÍO EN TRAUMA CONTUSO DE BAJA ENERGÍA. UNA ENTIDAD POCO FRECUENTE

Drs. G. Guíñez, G. Vial, R. Berrios, J. Aguayo, R. Santolaya, J. Schiller, M.Zinck.
Clínica Alemana de Santiago, Facultad de Medicina Universidad del Desarrollo-Clínica Alemana

Introducción: El hemotórax masivo tardío posterior a trauma contuso de tórax es una patología de baja incidencia, recientemente reportada en un rango de 5-7,4% de los traumas de este tipo. Generalmente se ve asociado a fracturas costales con una temporalidad de 18-48 horas posterior a la ocurrencia del trauma. Su manejo habitualmente implica pleurostomía sin cirugía. El origen del sangrado generalmente proviene de vasos intercostales, arteria torácica interna, vena ácigos o parénquima pulmonar. Se presenta el caso clínico de un hemotórax tardío secundario a lesión de arteria frénica superior.
Material y Método: Revisión de registros clínicos, imágenes y protocolo operatorio de una paciente que tras presentar un trauma contuso de tórax presenta un hemotórax tardío masivo. Descripción de cuadro clínico, evolución y hallazgos intraoperatorios.
Resultados: Paciente de 34 años previamente sano que consulta en el servicio de urgencia Clínica Alemana por cuadro de 1 horas de evolución de trauma contuso de tórax practicando deporte, asociado a disnea. Ingresa hemodinámicamente estable, sin apremio respiratorio ni desaturación, con examen pulmonar normal y una radiografía de tórax compatible con fractura de octava costilla izquierda, sin derrame pleural ni neumotórax. Se decide manejo ambulatorio. Paciente reconsulta a las 48 horas por aumento del dolor y tope inspiratorio. Se realiza ecografía y radiografía de tórax que evidencian derrame pleural ipsilateral. Se decide solicitar angioTAC de tórax para descartar tromboembolismo pulmonar y para manejo del dolor. En angioTAC se evidencia aumento significativo del derrame pleural por lo que se decide exploración quirúrgica. En espera de pabellón, paciente evoluciona con shock hipovolémico por lo que se realiza reanimación inicial y videotoracoscopía de urgencia evidenciando hemotórax masivo de 3 litros y sangrado arterial de arteria frénica superior a nivel de la fractura costal, que se controla con puntos de Ethibond. Paciente evoluciona favorablemente, sin complicaciones, por lo que se retira pleurostomía y es dado de alta. Controles postoperatorios sin evidencia de complicación ni recidiva.
Conclusiones: El hemotórax masivo tardío en trauma contuso es una entidad poco frecuente, sin embargo, ante la sospecha y presencia de un cuadro de estas características, un tratamiento adecuado puede ser de importancia vital. Tal como en este caso, con las competencias adecuadas, el abordaje videotoracoscópico es una alternativa válida y seguro para el manejo de ciertas etiologías. La lesión diafragmática descrita forma parte de los hallazgos infrecuentes dentro del diagnóstico diferencial de este cuadro.

MELANOMA PULMONAR PRIMARIO. CASO CLÍNICO Y REVISIÓN DE LA LITERATURA.

Drs. D. Pavlov[1], M. Meneses[2], C. Mandiola[3], M. Piñones[3], Int. F. Gattini[3].
1. Equipo Cirugía de Tórax, Instituto Nacional del Tórax, 2. Servicio de Anatomía Patológica, Instituto Nacional del Tórax, 3. Departamento de Cirugía Hospital Clínico de la Universidad de Chile.

Introducción: El melanoma maligno constituye la principal causa de muerte por lesiones en la piel, siendo extremadamente infrecuente su presentación como cáncer primario de pulmón. Se han descrito aproximadamente 54 casos en la literatura médica. El objetivo de este trabajo es reportar el caso de un paciente con un cuadro clínico compatible con melanoma pulmonar primario tratado en el Instituto Nacional del Tórax.
Materiales y Método: Reporte de un caso, análisis de antecedentes clínicos y revisión bibliográfica. Se presenta el caso de un paciente de 56 años, sexo masculino, con antecedentes de hipertensión arterial, enfermedad pulmonar obstructiva crónica en etapa II y tabaquismo crónico. En control médico se pesquisa nódulo pulmonar en lóbulo superior izquierdo de 24 mm diámetro, sin calcificaciones y de contornos mal definidos sugerentes de neoplasia. Se efectúa biopsia transbronquial que no demuestra elementos concluyentes de malignidad, decidiéndose biopsia excisional mediante toracotomía, cuya biopsia rápida informa proceso inflamatorio inespecífico. Evaluación histopatológica diferida constata inmunohistoquímica positiva para Melan A, negativa para Pancitoqueratina y Actina músculo específico, compatible con melanoma de células fusadas con márgenes quirúrgicos negativos. En búsqueda de melanoma oculto, otorrinolaringólogo descarta lesión nasal y orofaríngea, oftalmólogo objetiva fondo de ojo normal y dermatólogo no evidencia lesiones cutáneas sospechosas de melanoma. Se realiza TC de cerebro, abdomen y pelvis que muestra lesión quística en segmento V hepático no compatible con melanoma, completándose estudio con PET-CT que descarta compromiso sistémico de origen neoplásico, apoyando melanoma primario pulmonar. En este contexto, se realiza lobectomía superior izquierda con favorable evolución postoperatoria, sin necesidad de tratamientos adyuvantes, completando un seguimiento de 2 años sin evidencias de recidiva.
Discusión: La mayor parte de los melanomas malignos pulmonares son secundarios a metástasis. Como tumor primario, constituyen sólo el 0,01% de los cánceres pulmonares. La distinción entre metástasis o tumor primario es difícil, y orienta al diagnóstico la ausencia de manifestaciones sistémicas, como fue el caso del paciente presentado. Los siguientes criterios clínicos de melanoma pulmonar primario fueron propuestos por Jensen y Egedorf: ausencia de cáncer de piel extirpado previo, ausencia de tumores oculares extraídos previos, tumor pulmonar solitario, sin otros órganos comprometidos, y autopsia sin melanoma maligno primario demostrado en otra parte del cuerpo. Se desconoce su etiopatogenia, pero se sugiere origen a partir del desarrollo de metaplasia escamosa en zonas con presencia de melanocitos inducidos posiblemente por tabaquismo. El tratamiento de elección es quirúrgico dada la mala respuesta a radio y quimioterapia.

INFARTO RENAL SECUNDARIO A EMBOLIA ORIGINADA EN FAV PULMONAR. REPORTE DE CASO CLÍNICO

Dr. JP.Barros[1], Dra. MªJ. Villarroel[1], Dr. C. Suárez[2], Dr. M. Fica[2], Dr. R. Aparicio[2]
1.- Residente Cirugía General
2.- Cirujano Tórax
Departamento Cirugía Torácica Clínica Santa María.
Beca de Cirugía General USACH

La Fístula Arterio-Venosa Pulmonar (FAVP) es una comunicación anormal entre una arteria y una vena del territorio pulmonar. Es una entidad poco frecuente con una relación estimada mujer:hombre 2:1. Se asocia en un 80% al Sindrome de Osler-Weber-Rendu, también llamado Telangectasia Hemorrágica Hereditaria, un desorden vascular autosómico dominante que presenta malformaciones arteriovenosas en variados territorios, entre ellos, el pulmonar. La mayoría de las FAVP son congénitas, pero pueden aparecer en el contexto de otras patologías como cirrosis hepática, estenosis mitral, síndrome de Fanconi y en heridas penetrantes torácicas. Los principales síntomas y signos son Disnea, Hemoptisis, Platipnea, Clubbing y Cianosis distal respectivamente. Los síntomas comienzan frecuentemente entre la 4ª y 6ª década de la vida. En el contexto de Sindrome Osler-Weber-Rendu los síntomas comienzan antes de los 20 años de edad. Las complicaciones de la FAVP descritas son Accidentes Vasculares Encefálicos y abscesos cerebrales secundarios a embolias provenientes de la FAVP, Hemotórax y Hemoptisis.
Caso clinico: hombre de 46 años con antecedentes de DM tipo I. Consulta en marzo de 2013 por cuadro de dolor abdominal de inicio súbito, irradiado a hipogastrio y fosa iliaca izquierda. Se realiza TAC de abdomen que evidencia Riñón izquierdo con múltiples áreas hipodensas sugerentes de infartos. Además se observa imagen sugerente de malformación arteriovenosa de parénquima pulmonar derecho. AngioTAC de Tórax evidencia en lóbulo inferior derecho (LID) vasos tortuosos, con dilatación quística comunicada a arteria de segmento basal lateral y al tronco venoso basal, correspondiente a fistula arteriovenosa de segmento basal lateral de LID. Ecocardiograma transtoracico y transesofagico normales, espirometria normal y eco doppler de extremidades inferiores negativa para TVP. Se decide Resección Segmentaria Atípica. Se realiza VTC derecha, identificando lesión de 4 cms en el segmento lateral de lóbulo inferior derecho. Evoluciona en buenas condiciones, se retiran drenajes pleurales el 2do y 3er día, con alta al 4to día postoperatorio. En control ambulatorio, asintomático hasta la fecha.
Conclusión: Si bien la FAV pulmonar es una entidad poco frecuente puede traer complicaciones severas, sobre todo en pacientes en plena etapa productiva de la vida. El tratamiento quirúrgico demuestra ser efectivo y resolutivo en este tipo de pacientes.

ABSCESO HEPÁTICO: IMPORTANCIA DE LA SOSPECHA CLÍNICA Y TRATAMIENTO PRECOZ; A PROPÓSITO DE UN CASO.

Drs. C. Brevis[1], K. Valenzuela[1], G. Viveros[1], J. Morales[2].
1 Interna de Medicina. Universidad Católica de la Ssma. Concepción.
2 Cirujano Digestivo. Hospital Clínico Herminda Martin. Chillán, Chile.

Introducción: Absceso hepático, es la infección del parénquima hepático con formación de una cavidad que contiene pus. La etiología más frecuente corresponde a la idiopática y le sigue la hepatobiliar. Es una patología infrecuente, sin embargo ha aumentado como consecuencia del incremento de cirugías y procedimientos biliares. El objetivo de presentar éste caso clínico, correspondiente a un estudio descriptivo, es revisar una patología infrecuente, pero que supone un desafío diagnóstico, etiológico y terapéutico.
Presentación del caso: Paciente masculino, 45 años, sin antecedentes mórbidos. Consultó el 11/05/13 en Hospital Clínico Herminda Martin, por cuadro de siete días de evolución caracterizado por dolor abdominal epigástrico irradiado difusamente al abdomen, asociado a fiebre, ictericia, coluria, deposiciones líquidas y vómitos. Al ingreso, paciente afebril, examen abdominal con aumento de la resistencia a la palpación en epigastrio e hipocondrio derecho. Se hospitalizó, con diagnóstico de Síndrome Febril, iniciándose tratamiento antibiótico empírico con Metronidazol y Ceftriaxona. Se solicitaron exámenes de laboratorio, donde destacó parámetros infecciosos y Hoja Hepática alterados. Se realizó ecografía abdominal que resultó sugerente de absceso hepático. Para complementar estudio, se solicitó Tomografía Axial Computarizada (TAC) de abdomen el cual resultó compatible con absceso de 12 x 14 x 9 cms. aproximadamente en lóbulo hepático derecho. Al segundo día de hospitalización, dado la presencia de parámetros sépticos, más tamaño del absceso, se decidió intervención quirúrgica de urgencia, encontrándose a nivel del segmento VII-VIII cavidad con gran cantidad de pus (400 cc aproximadamente). Posteriormente paciente laparostomizado ingresó a Unidad de Cuidados Intensivos con diagnóstico de Sepsis foco abdominal. Se realizaron en total cuatro aseos quirúrgicos y completó 28 días de tratamiento antibióticos, evolucionando favorablemente, sin parámetros infecciosos clínicos ni de laboratorio, y TAC de control que reveló cavidad residual. Pendiente el resultado de serología para Entamoeba histolytica.
Discusión: Se requiere un alto índice de sospecha clínica para realizar el diagnóstico precoz, y así permitir un pertinente tratamiento y con ello disminuir la morbimortalidad. En este caso, de gran utilidad fueron la ecotomografía y TAC. En cuanto al manejo, se inició terapia antibiótica de amplio espectro adecuada, pero fue necesario realizar un drenaje quirúrgico dado las características del absceso (el otro pilar del tratamiento). Si bien lo más probable es que el diagnóstico correspondiese a un absceso piógeno, no se realizó hemocultivos ni cultivos del absceso, para corroborar etiología y realizar tratamiento antibiótico etiológico. Se encuentra pendiente la serología de amebiasis.

BAZO ACCESORIO INTRAPANCREÁTICO. REPORTE DE UN CASO.

Drs. A. Pérez Castilla, M. Castro, J. Mollo, M. Bravo, T. Rodríguez.
Servicio de Cirugía Clínica Indisa, Universidad Andrés Bello (UNAB).

Introducción: Bazo accesorio se define como tejido esplénico fuera de los límites anatómicos del bazo. Se produce durante el período embrionario por falla en la fusión de las células mesenquimáticas del mesogastrio dorsal.
Es un hallazgo frecuente teniendo una prevalencia de 10 a 30% en la población general. Habitualmente se encuentran en el hilio esplénico (80%) y con menor frecuencia en relación a la cola del páncreas, al mesenterio, en celda renal e incluso en zonas alejadas como la pelvis. Clínicamente son asintomáticos diagnosticándose como incidentalomas en más del 90% de los casos. Cuando se ubican en localización intrapancreática pueden confundirse con tumores neuroendocrinos no funcionales debido a las características radiológicas y a la inespecificidad de los síntomas.
Caso Clínico: Paciente de sexo masculino, 27 años, sin antecedentes mórbidos de importancia. Consulta por cuadro de 2 meses de evolución caracterizado por dolor en región hipogástrica de carácter inespecífico el que cede parcialmente con analgesia habitual. Se estudia con TC de abdomen y pelvis encontrándose un nódulo en cola de páncreas de 10 mm de diámetro, sin adenopatías regionales, sugerente de tumor neuroendocrino. Además se realiza RMN de abdomen sin otros hallazgos y cintigrama hepatoesplénico el cual no muestra alteraciones. Exámenes de laboratorio y marcadores tumorales (Ca19-9 y AFP) dentro de límites normales. Dada la alta sospecha de tumor neuroendocrino pancreático se realiza pancreatectomía distal laparoscópica más linfadenectomía del hilio esplénico, sin incidentes. El diagnóstico histopatológico diferido fue un bazo accesorio intrapancreático de 10 mm.
Discusión y Conclusión: Existen escasos reportes en la literatura de bazo accesorio intrapancreático.

En la mayoría de los pacientes el diagnóstico de bazo accesorio es un hallazgo imagenológico incidental. El aporte de estudios adicionales al TC como la RNM y la cintigrafía pueden ser útiles, sin embargo en un número importante de casos el bazo accesorio intrapancreático es subdiagnosticado confundiéndose con otros tipos de tumores. Los tumores pancreáticos neuroendocrinos son el diagnóstico diferencial más importante y frecuente. Sin embargo si se tiene duda diagnóstica se debe realizar estudio histopatológico o tratamiento quirúrgico.

PANCREATECTOMIA CORPOROCAUDAL CON RESECCIÓN DEL TRONCO CELÍACO POR ADENOCARCINOMA DE CUERPO PANCREÁTICO: INTERVENCIÓN DE APPLEBY MODIFICADA.

Drs. Javier López Sebastián [1,2], Luis Sabater Ortí [1], Elena Muñoz Forner [1], Carlos León Espinoza [1], Joaquin Ortega Serrano [1].
1. Departamento de Cirugía General. Hospital Clínico Universitario Valencia. Valencia. España
2. Servicio Cirugía General. Hospital San Pablo Coquimbo. Coquimbo. Chile.

Introducción: La resección oncológica R0, es determinante de la supervivencia a largo plazo en el cáncer de páncreas. Actualmente la afectación vascular venosa no se considera contraindicación quirúrgica, sin embargo, la afectación arterial sí constituye contraindicación por asociarse a un pronóstico especialmente funesto y por las dificultades que implica conseguir la resección oncológica completa. Sólo un pequeño grupo de pacientes con afectación arterial, que presenten una buena respuesta a la neoadyuvancia y en los que técnicamente sea posible la resección R0, parece tener algún beneficio la cirugía.
Nuestro objetivo es mostrar el caso de una paciente con adenocarcinoma de páncreas con infiltración de la arteria hepática común y tronco celiaco, que tras buena respuesta a la neoadyuvancia, fue sometida a una esplenopancreatectomia corporocaudal con resección del tronco celíaco.
Caso clínico: Mujer de 42 años, presenta cuadro clínico de un mes de evolución caracterizado por baja de peso y dolor abdominal; se solicita tomografía computada (TC) de abdomen y pelvis que revela masa hipodensa de 42 x 20mm en cuerpo pancreático, produce ectasia del conducto pancreático e infiltra el tronco celíaco. Se realiza ecoendoscopia y PAAF de la masa que revela un adenocarcinoma de páncreas. Se indica quimioterapia neoadyuvante con FOLFIRINOX, con respuesta clínica parcial, pero dado persistencia de la infiltración grasa mesentérica entorno al tronco celíaco y emergencia de la arteria mesentérica superior, se decide un nuevo esquema con radioquimioterapia: XELODA 1.000 mgc/12 hrs + radioterapia, completando 17 sesiones. TC y angio RNM control evidencia nueva reducción tumoral y mayor permeabilidad vascular. Paciente en buenas condiciones y un PS=0, se decide resolución quirúrgica. Diez días previos a la cirugía se realiza embolización de la arteria hepática común. Se realiza una esplenopancreatectomía corporocaudal y resección del tronco celíaco, se describe la técnica. La paciente evoluciona en forma favorable. El informe anatomopatológico informa ausencia de neoplasia, compatible con respuesta patológica completa a la neoadyuvancia y ningún ganglio comprometido de 23.
Discusión: La pancreatectomía corporocaudal con resección del tronco celíaco es factible de realizar con buenos resultados quirúrgicos y oncológicos. Se trataría de pacientes en donde la decisión quirúrgica debe tomarse en el seno de un comité multidisciplinario, basados principalmente en las condiciones generales del paciente, respuesta a la neoadyuvancia, experiencia del equipo y posibilidades técnicas de llevar a cabo una resección oncológica. En estas condiciones, la cirugía tendría un rol en mejorar el pronóstico y calidad de vida de estos pacientes.

CÁNCER ESCAMOSO PURO DE PÁNCREAS, REPORTE DE 2 CASOS Y REVISIÓN DE LA LITERATURA.

Drs. P. Achurra[1]; F. Leon[1]; L Leiva [1]; M. Gabrielli[1]; N. Jarufe[1.], JF. Guerra[1.], J. Martínez[1.], S. Martínez[2]; I. Duarte[2]; S. Guzmán[1].
[1] Hospital Clínico UC, Departamento de Cirugía,
[2] Departamento de Anatomía Patológica.

Introducción: El cáncer de páncreas es una de las principales causas de muerte por cáncer en Chile y el mundo. El Cáncer escamoso puro representa el 1% de todos los tumores de páncreas. Su baja frecuencia se debe a que no existen células escamosas en la histología normal de este órgano. La información sobre el manejo de este tumor está limitada a escasos casos clínicos reportados en la literatura.
Casos Clínicos: Presentamos dos casos de cáncer escamoso puro de páncreas (CEPP). La primera es una mujer de 77 años que ingresó a nuestro hospital por melena, la endoscopía alta y tomografía computada de abdomen mostraron un tumor de 7 cm la cabeza del páncreas con infiltración del duodeno. Se realizó una pancreatoduodenectomía. La biopsia definitiva confirmó un CEPP. La paciente falleció 9 años después de la cirugía por causa no relacionada a la enfermedad primaria. El segundo caso es un hombre de 63 años que consultó por ictericia y dolor abdominal, el estudio preoperatorio mostró una masa de la cabeza del páncreas localmente avanzado y con localizaciones secundarias hepáticas. Se realizó una derivación biliodigestiva y gastroenteroanastomosis en Y de Roux. Se obtuvieron biopsias intraoperatorias por Tru-cut compatibles con CEPP. Fue dado de alta sin incidentes 5 días después de la cirugía. Se manejó con quimioterapia con cisplatino y gemcitabina paciente aún vivo luego de 5 meses.
Discusión: Se han reportado 44 casos de cáncer escamoso de páncreas en la literatura en inglés.

La edad promedio de presentación fue de 62 años, 55% eran hombres y un tercio de la cabeza del páncreas. 68% se operaron pero solo 5 casos con intención curativa. La sobrevida promedio de los pacientes no operados fue de 3 meses y la de los operados ha sido reportada entre 6 y 16 meses. La paciente presentada es el caso con mayor sobrevida reportada para CEPP, 9 años. Conclusión: En conclusión, reportamos dos casos de CEPP además de una revisión de la literatura. Estos casos enfatizan la importancia del diagnóstico precoz y el rol de la cirugía curativa en la sobrevida del cáncer escamoso de páncreas.

CISTOADENOMA SEROSO DE PÁNCREAS EN UN PACIENTE CON DIAGNÓSTICO PREOPERATORIO DE QUISTE GIGANTE DE COLÉDOCO. REPORTE DE UN CASO.

Drs. J. Rojas[1,2]; E. Manríquez[3]; J. Castillo[1]; D. Rodríguez[1]; A. Saure[1]; MP. Salinas[3]; P. Olivares[4].
[1] Departamento de Cirugía, HCUCH.
[2] Servicio de Cirugía, Clínica Avansalud S.A.
[3] Interno de medicina, Universidad de Chile.
[4] Estudiante de medicina, Universidad de Chile.

Introducción: Los quistes biliares son dilataciones quísticas que pueden afectar la vía biliar intra y/o extrahepática. Son de baja incidencia, con un rango que va entre 1 en 13.000 a 1 en 2 millones de pacientes. Su sintomatología es diversa y varía según edad de presentación. Existen diversos métodos diagnósticos; como: ecografía abdominal, tomografía computarizada abdominal (TC) y colangiorresonancia magnética (CRM), con buena sensibilidad para detectar quistes biliares, pudiendo demostrar la existencia de continuidad entre el quiste y la vía biliar. El manejo quirúrgico depende de su localización. Por otro lado existen las neoplasias quísticas del páncreas, dentro de las cuales está el cistoadenoma seroso. Tiene hallazgos imagenológicos característicos que permiten diagnosticarlo y diferenciarlo del resto de las neoplasias quísticas. Estas características son fundamentales para decidir el manejo de cada caso. No encontramos literatura respecto a los quistes de colédoco y los quistes de páncreas como uno de sus diagnósticos diferenciales. Objetivo: Reportar el caso de una paciente cuya clínica y estudios imagenológicos eran sugerentes de quiste de colédoco, cuyo diagnóstico histológico postoperatorio concluyó en cistoadenoma seroso de cabeza de páncreas. Materiales y métodos: Se describe la historia clínica, el estudio imagenológico y de laboratorio de la paciente, discutiéndose el caso con radiólogos de nuestro centro. Resultados: Se presenta el caso de una paciente de 53 años, sexo femenino, sin antecedentes mórbidos, consultó por un cuadro progresivo, de 1 año de evolución, de dolor abdominal difuso, saciedad precoz, plenitud postprandial y meteorismo. Al examen físico destacó la presencia de una masa palpable en hipocondrio derecho de aproximadamente 10 cm de diámetro y consistencia renitente, sin otro hallazgo relevante. Estudio: la ecotomografía abdominal informa quiste abdominal a nivel del hipocondrio derecho de probable origen mesentérico. La TC informó un quiste mesentérico derecho. Finalmente la CRM informó una gran lesión quística de colédoco. Cirugía: diagnóstico preoperatorio de quiste gigante de colédoco. Sin embargo, se encuentra una gran tumoración quística de cabeza de páncreas, realizándose duodenopancreatectomía. La biopsia diferida informó un cistoadenoma seroso de páncreas. Evolución: favorable 5 meses después de la cirugía. Discusión: Tanto los quistes de vía biliar como los cistoadenomas pancreáticos serosos son infrecuentes. Y, si bien, ambas entidades tienen algunas características imagenológicas que sugieren su diagnóstico, se debe tener presente que estas características no certifican el diagnóstico. Por lo que se debe estar preparado para el manejo de otras patologías al enfrentar a un paciente como el descrito previamente.

PÓLIPOS VESICULARES: CORRELACIÓN ENTRE HALLAZGOS ECOGRÁFICOS E HISTOPATOLÓGICOS

Drs. F. Rodríguez[1], R. Díaz[2], M. Rioseco[3], L. Campaña[3]
[1]Residente Cirugía General, Universidad Católica del Norte
[2]Servicio de Cirugía, Hospital San Juan de Dios de La Serena
[3]Interno Medicina, Universidad Católica del Norte

Introducción: El pólipo vesicular constituye un diagnóstico cada vez más frecuente, principalmente como hallazgo en una ecotomografía abdominal pedida por otra causa. Estudios epidemiológicos reportan una prevalencia ecográfica de lesiones polipoideas entre 4% y 5,6%. La importancia de un diagnóstico preciso tiene relación con la posibilidad de desarrollar una neoplasia maligna a partir de un adenoma. Objetivos: Correlacionar los hallazgos ecográficos e histopatológicos en pacientes operados por pólipo vesicular en el Hospital San Juan de Dios de La Serena. Material y Método: Se revisaron, retrospectivamente, las fichas clínicas de los pacientes sometidos a colecistectomía por pólipo vesicular desde enero de 2000 a diciembre de 2010. Resultados: 78 pacientes fueron sometidos a colecistectomía por pólipo vesicular. Del total de pacientes sólo 16 contaban en su ficha clínica con el informe de la ecotomografía abdominal y el informe histopatológico. 13 de ellos (81%) de sexo femenino. La edad promedio fue 46 +/- 12 años. El motivo de la ecotomografía fue en 9 pacientes (56%) dolor abdominal, en 3 pacientes (19%) un hallazgo en asintomáticos, en un paciente (6%) cólico abdominal, ninguno presentó ictericia, y en 3 pacientes (19%) la causa fue otra. 15 pacientes (94%) fueron operados por vía laparoscópica y en un paciente (6%) la vía de abordaje fue laparotomía. No hubo morbilidad ni mortalidad quirúrgica, y ningún paciente debió ser reintervenido. De acuerdo a la ecotomografía

abdominal, el número de pólipos fue 1,1 +/- 0,3 por paciente, y el tamaño promedio fue 5,8 +/- 1,8 mm. El estudio histopatológico demostró la presencia de pólipos colesterolínicos en 11 de los 16 pacientes (69%). En la serie descrita la ecotomografía abdominal presentó un VPP = 0,68 para el diagnóstico de pólipo vesicular. De acuerdo al informe histopatológico se diagnosticó colecistitis crónica y colesterolosis en seis casos (37,5%), colecistitis crónica en seis casos (37,5%), colesterolosis en tres casos (18,75%) y colelitiasis en un caso (6,25%). No se demostró la presencia de adenomas ni focos de carcinoma *in situ.* Conclusión: La serie descrita no permite obtener conclusiones extrapolables o comparables con otras series nacionales e internacionales debido al reducido número de pacientes estudiados. Existe un importante sub-registro de la patología debido a que la mayoría de los pacientes son intervenidos bajo el diagnostico de colelitiasis. La ecotomografía abdominal presenta un adecuado VPP para el diagnóstico de pólipo vesicular, por lo cual debe ser el método de control del número y tamaño de estas lesiones.

ANGIOMIOLIPOMA HEPÁTICO: REPORTE DE 2 CASOS Y REVISIÓN DE LITERATURA

Drs. A. Sauré[1], V. Abiuso[2], V. Salazar[2]
1. Departamento Cirugía Hospital Clínico Universidad de Chile.
2. Interno Medicina Universidad de Chile

Abstract: Angiomiolipoma es un tumor de tipo mesenquimático de características benignas, constituido por músculo liso, vasos y tejido adiposo en diferentes proporciones. La localización renal es la más frecuente seguida por la hepática. Se debe plantear como diagnóstico diferencial en casos de lesiones altamente vascularizadas y que contienen una significativa cantidad de tejido adiposo. Considerados de muy baja incidencia, existiendo alrededor de 300 reportes a nivel mundial, de predominio en el sexo femenino. El objetivo de nuestro estudio es realizar un revisión mediante la presentación de dos casos clínicos de nuestro centro, de las presentaciones más frecuentes, opciones diagnósticas y tratamiento, basados en reportes de la literatura mundial. Dos casos de Angiomiolipoma hepático fueron rescatados de nuestros archivos desde Octubre de 2009 a Septiembre de 2011; corresponden a un paciente de sexo masculino y otro femenino, de 36 y 45 años respectivamente. El tamaño tumoral va desde los 5 mm hasta los 42 mm. La clínica es variable, un hallazgo imagenológico por control de cáncer de sigmoides operado en uno de los casos, hasta una búsqueda dirigida en una paciente sintomática previamente sana. La sospecha diagnóstica varia de un caso a otro, siendo ambos sospechados por estudios imagenológicos y luego confirmados por biopsia diferida. No se solicitaron marcadores serológicos específicos. En ambos pacientes, las lesiones se presentan sobre hígados grasos, no cirróticos. El tratamiento definitivo fue de resolución quirúrgica, realizándose en ambos, hepatectomias segmentarias con márgenes negativos.

MANEJO NO QUIRÚRGICO DEL TRAUMATISMO HEPÁTICO MEDIANTE EMBOLIZACIÓN SELECTIVA, A PROPÓSITO DE UN CASO.

Drs. C. García[1], C. Derosas[2], A. Wash[3].
1. Cirujano Digestivo,
2. Fellow Cirugía,
3. Radiólogo intervencionista. Clínica Las Condes

Introducción: El hígado es el órgano abdominal mas frecuentemente dañado por traumatismos. La mayoría de las lesiones hepáticas son relativamente menores y sanan espontáneamente con manejo no quirúrgico, que consiste en observación y posiblemente arteriografía y embolización. El manejo quirúrgico se requiere en cerca del 14% de los casos donde se cuenten con los recursos, donde no las cifras pueden ser mayores.

Caso Clínico: Paciente masculino de 42 años, deportista, sufre caída por barranco cerca de 50 metros luego en su motocicleta. Es socorrido por rescatistas y trasladado en helicóptero a nuestra institución. Es recibido en servicio de urgencias donde se constata Glasgow 15, hemodinámicamente estable y con dolor en hemicuerpo derecho, mayor en región toracoabdominal. Dado su estabilidad se realiza TC de cuerpo entero. Hallazgos compatibles con contusión-laceración hepática (Grado IV) con dos pequeños focos sugerentes de sangramiento activo en ramas del lóbulo derecho, y otro en la glándula suprarrenal derecha, asociados a hematoma de esta última y peri cava inferior. Hemoperitoneo. Fractura del arco anterior de la segunda costilla derecha. Resto sin hallazgos patologicos. Es llevado a UPC y se decide manejo conservador dado estabilidad, solicitandose hematocrito de control seriado y control estricto. Se pesquiza caida progresiva del hematocrito y paciente se mantiene estable por lo que se decide angiografía hepática la que informa imagen heterogénea en el espesor del lóbulo derecho hasta su periferia, asociado a algunas pequeñas áreas de extravasación de contraste en su espesor. Posteriormente se realiza un cateterismo supraselectivo de dos ramas intrahepáticas derechas y se inyectan pequeños trozos de gelita. El control angiográfico final muestra ausencia de los focos de extravasación. Procedimiento efectuado con apoyo anestésico, bien tolerado y sin complicaciones. TC de control sin focos de sangramiento. Se realiza seguimiento clinico, con buena evolucion, siendo dado de alta al 9 día.

Discusión: El presente caso nos demuestra que grandes lesiones hepáticas pueden manejarse de forma no quirúrgica, siempre que se cumplan las condiciones adecuadas, control clínico estricto en unidad de cuidados intensivos, pabellón quirúrgico, banco de sangre, imagenología y radiólogos expertos con esto se puede disminuir la mortalidad de un 42 a un 10% en lesiones mayores grado IV, V y VI.

EXPERIENCIA COLANGIOPANCRETAGRAFIA ENDOSCÓPICA RETRÓGRADA (CPER) AMBULATORIA EN HOSPITAL BASE VALDIVIA (HBV) EN PACIENTES PORTADORES DE COLEDOCOLITIASIS.

Drs. G. Sommer, C. Cárcamo, M. Millán, S. Sepúlveda, J. Sánchez.
Universidad Austral de Chile

Introducción: La CPER es un procedimiento invasivo que se utiliza para tratar patologías del árbol biliopancreático que van desde la extracción de cálculos en la vía biliar hasta la terapia paliativa en patología maligna periampular. Este procedimiento no está libre de complicaciones, siendo la pancreatitis post CPER la más frecuente. En la actualidad se ha planteado realizar este procedimiento de forma ambulatoria, entendiéndose como tal a todo procedimiento quirúrgico que es dado de alta el mismo día, considerando que la mayoría de las complicaciones ocurren dentro de las primeras 4 a 6 horas. El objetivo principal de este estudio es evaluar la CPER como un procedimiento ambulatorio seguro y eficaz en pacientes portadores de coledocolitiasis.
Material y método: Se realizó un estudio retrospectivo que incluyó pacientes portadores de coledocolitiasis confirmada por imágenes. Como criterios de exclusión se consideraron pacientes portadores de colangitis, pancreatitis reciente (menos de una semana), sospecha de neoplasia , IMC >35, ASA > 3, enfermedad psiquiátrica no controlada. Los pacientes que ingresaron en el protocolo fueron sometidos a CPER en la unidad de Cirugía Ambulatoria del HRV entre Marzo de 2011 a Marzo de 2013. El procedimiento fue realizado por el mismo cirujano bajo sedación profunda con propofol.
Resultados: 69 pacientes fueron incluidos en este estudio. 59 mujeres y 10 hombres. El promedio de edad fue 53 (18-93) años. El 57% presentaba comorbilidad, 8.7% se diagnosticó por colangiorresonancia, 8.7% por colangiografía intraoperatoria y 82.6% por ecotomografía abdominal. Durante CPER se identificó la presencia de cálculos en 70% de los casos y de estos en el 75% se logró extraer en su totalidad. El 91,31% de los pacientes fueron dados de alta durante el mismo día, 2 debieron permanecer hospitalizados por dolor abdominal que cedió a las 24 horas, 2 debieron permanecer hospitalizados por dolor y episodio febril dándose de alta a las 48 hrs y 1 permaneció hospitalizado por 72 hrs por dolor abdominal persistente. En 3 pacientes fue necesario rehospitalizar dentro de las siguientes 48 hrs por síndrome febril que remite en forma espontánea y solo 1 por pancreatitis aguda leve. No existieron complicaciones en este estudio.
Conclusión: Es seguro realizar una CPER en pacientes portadores de coledocolitiasis de forma ambulatoria que posean bajo riesgo, que cumplan criterios de inclusión estrictos y en una unidad de cirugía con experiencia en el manejo de pacientes ambulatorios.

ANÁLISIS DE RESULTADOS DE PACIENTES SOMETIDOS A CIRUGÍA RADICAL DE VESÍCULA DURANTE EL PERIODO 2003 A 2013 EN EL COMPLEJO HOSPITALARIO SAN JOSE.

Dr. L. Verdugo[1], Dra. J. Sendra[1], Dr. P. Arratia[1], E. Canese[1], Dr. M. Hirane[2], Dr. W Medina[2], Dr. J. Morales[2], Dr. E. Magariñoz[2]
[1]Residente cirugía general U. de Santiago, [2]Servicio cirugía hospital San José

Introducción: El cáncer de la vesícula biliar se caracteriza por ser un tumor de mal pronóstico y diagnóstico tardío, que presenta una alta incidencia en países como India y Chile. El cáncer de vesícula constituye la primera causa de muerte por cáncer en mujeres en Chile, y es reconocido como una prioridad de salud pública para el país. La resección radical (extendida) quirúrgica constituye la única alternativa terapéutica potencialmente curativa para esta enfermedad. La cirugía radical busca como objetivo resecar estructuras que tienen relaciones de vecindad con la vesícula biliar, o son sus sitios de drenaje venoso, linfático o biliar y cuya resección es factible dejando márgenes libres de infiltración tumoral. Este trabajo busca mostrar la experiencia del Complejo Hospitalario San José (CHSJ) en los pacientes con cáncer de vesícula diagnosticados de forma incidental a los que se les realizo cirugía radical de vesicula posterior a una colecistectomía video laparoscópica.
Materiales y métodos: se analizaron todos los resultados de las biopsias realizados en el Servicio de Anatomía Patológica del CHSJ desde 2003 a la fecha cuyo diagnostico correspondía a los pacientes a los que se les realizo cirugía radical de vesicula. De esta muestra se seleccionaron solo aquellos en los que se había realizado linfadenectomia y resección hepática. Posteriormente se analizaron las fichas clínicas de estos pacientes. Finalmente se solicito la información acerca de la data de muerte al Registro Civil. Los resultados fueron analizados con el programa estadístico SPSS.
Resultados: Se analizaron un total de 66 pacientes. La distribución por sexos de estos pacientes fue de 18% hombres y 82% mujeres. La edad media de fue de 59 años. La distribución de las muestras según invasión tumoral correspondió a T1 5% , T2 21%, T3 39% y T4 35% . La media de sobrevida global fue de 28 meses. La media de sobrevida en los hombres alcanza los 35 meses y en las mujeres los 26 meses. La sobrevida a 5 años dependiendo de la invasión tumoral corresponde a T1 100%, T2 71%, T3, 38,5% y T4 8,7%.
Discusión: El cáncer de vesícula biliar continua siendo una patología de pronostico sombrío, pese a los intentos de nuevas terapias. La sobrevida a cinco años en estadios avanzados es pobre llegando a ser nula en algunas series. Los resultados obtenidos en la serie de pacientes con cáncer de vesícula a los que se les realizo cirugía radical de vesícula no muestran mayores diferencias con respecto a otras series presentadas en la literatura.

Poster: CIRUGÍA PLÁSTICA Y REPARADORA

APLICACIÓN DE PRESIÓN NEGATIVA MULTINIVEL EN EL TRATAMIENTO DE COBERTURAS CUTÁNEAS COMPLEJAS

Drs. Llanos Sergio, Calderón Wilfredo, Ríos Marco, Arenas Claudia, Roa Ricardo, Piñeros José.
Servicio de Cirugía Plástica y Quemados, Hospital del Trabajador de Santiago, Ramón Carnicer 201. Providencia. Santiago

Introducción. El uso de la presión negativa para el cierre de heridas y úlceras es una técnica que se está usando desde hace varios años y se ha ampliado su uso, como por ejemplo, asistiendo a la integración de injertos de piel. Calderón y Llanos publican el año 2009 la utilización de la presión negativa en el tratamiento de seroma crónico trocántereo y posteriormente, como resultado de los hallazgos experimentales, se utiliza este concepto, en la forma de ubicación multinivel para diversas lesiones en diferentes lugares del organismo. En esta oportunidad reportamos el uso de presión negativa externa e interna como técnica de apoyo y prevención de complicaciones en la resolución de múltiples casos de cobertura cutánea compleja.
Materiales y métodos. Se realizó un análisis cualitativo retrospectivo, inscribiendo todos aquellos pacientes sometidos a cobertura cutánea desde Diciembre del 2012 en forma regresiva, hasta completar una tabla comparativa con 19 pacientes a los cuales se realizaron colgajos sin haberse indicado algún sistema de presión negativa y 19 pacientes sometidos al tratamiento complementario de presión negativa. Se registraron mecanismos lesionales, sectores anatómicos afectados y técnicas quirúrgicas de cierre con o sin uso de presión negativa. Se reocupó presión negativa externa e interna como técnica complementaria de apoyo y prevención de complicaciones. Se rescataron datos descriptivos y de seguimiento.
Resultados. Los pacientes analizados en cuanto a edad, sexo, diagnóstico y tratamiento son comparables y de valores similares. Pero al observar las variables evolución y alta hospitalaria, se determina que el grupo asociado a tratamiento complementado con presión negativa presentó menos complicaciones, menor tiempo de hospitalización y todas las lesiones cicatrizaron en forma satisfactoria. Ninguno presentó dehiscencias de la piel ni tampoco seroma residual o crónico. Ningún colgajo sufrió pérdida parcial o total.
Conclusión. La técnica de presión negativa multinivel es una solución simple y de bajo costo para un problema frecuente que puede alargar, hacer tórpido o complicar un postoperatorio. Se puede aplicar en diferentes escenarios, es de aprendizaje rápido, y técnica sencilla de aplicar, significando disminución de complicaciones y estadía hospitalaria para el paciente.

COLGAJO DE PERFORANTE LATERAL DE BRAZO A PEDÍCULO DISTAL PARA COBERTURA DE DEFECTO DE FOSA CUBITAL: CASO CLÍNICO Y REVISIÓN DE LA LITERATURA.

Drs. A. Ramírez[1]., A. Alzate[2], J. Villegas[2].
1 Pontificia Universidad Católica de Chile.
2 HUAP servicio quemados.

Introducción: Los defectos de la fosa cubital requieren reconstrucción con una cobertura estable, que no limite la extensión del codo y que minimice la morbilidad de la zona donante. Se han descrito diversas técnicas tratando de cumplir con estos requisitos. En este articulo se comunica un caso de defecto de cobertura cubital reconstruido con un colgajo de perforante lateral de brazo a pediculado distal. Se describe la técnica quirúrgica, y además se realiza revisión de la literatura.
Caso Clínico: Se presenta el caso de una paciente de 60 años, con una quemadura por aceite caliente en la fosa cubital profundizada. Ingresa a las 3 semanas de evolución con defecto de cobertura de 5 x 6 cm con exposición de tendones. Se planifica una cirugía en un tiempo para aseo quirúrgico y cobertura.
Marcación del colgajo: Con ayuda de doppler sonido de 8 MHz se marcaron dos perforantes inmediatamente proximales al epicondilo lateral. Se diseña colgajo elíptico de 5 x 15 cm centrado en las perforantes.
Técnica de elevación del colgajo: Se comienza la disección por posterior hasta plano subfascial. Se identifican las perforantes a incluir y el pedículo distal (vasos recurrentes radiales). Disección por anterior hasta plano subfascial, rodeando el septum con cuidado de respetar el nervio radial. Se autonomiza el colgajo realizando la disección del pedículo distal que se requiera para evitar tensión en la rotación del colgajo. Rotación del colgajo y cobertura del defecto. En el postoperatorio inmediato la paciente evoluciona con congestión de 1 cm en la punta proximal del colgajo que resuelve espontáneamente. Al seguimiento al envió del resumen a las 6 semanas la paciente presenta flexo-extensión normal del codo y la zona donante es considerada satisfactoria por la paciente.
Conclusión: El colgajo lateral de brazo descrito por Song *et al* en 1982 y modificado por Culberston *et al* en 1987 a pedículo distal es una excelente opción de cobertura para defectos de la fosa cubital. La introducción del concepto de colgajo de perforantes ayudan al diseño y a asegurar una buena vascularización del colgajo. Con mínima morbilidad en la zona donante, a nivel nacional se agrega al armamentario publicado por Calderon *et al* en el 2000. No tenemos experiencia con casos en que se desee cubrir defectos mas distales en el antebrazo, sin embargo en estos casos recomendamos supercargar el drenaje venoso para evitar complicaciones por congestión venosa.

INCIDENCIA DE SEROMA POSTOPERATORIO TRAS DE LA REPARACIÓN DE LA FASCIA DE SCARPA EN ABDOMINOPLASTIA - LIPOASPIRACIÓN.

Drs. J. Aldana L.[1] , P. Pérez Castro[1], S. Llanos O.[2], F. Macan M.[3], P. Llanos N.[4]., F. Llanos N.[4]
1 Residentes de Cirugía General, Universidad de Chile.
2 Cirujano Plástico, Profesor adjunto Universidad de Chile y Universidad de los Andes, Departamento de Cirugía Plástica Hospital del Trabajador de Santiago, Cirugía Plástica Hospital Parroquial de San Bernardo, Universidad de Los Andes.
3 Cirujano General, Diplomado en Bioestadística Aplicada Hospital Clínico Mutual de Seguridad.
4 Estudiante de Odontología, Universidad de Chile Hospital del Trabajador, Universidad de Chile.

Introdución: La fascia de Scarpa es un hito anatómico de la pared abdominal y divide el tejido graso de ésta, en una capa superficial y otra profunda. Existen publicaciones que aseguran que en una abdominoplastía, la preservación, in situ, de esta estructura, mediante la disección superficial a ella, puede prevenir la formación de seromas, pero en la ejecución de ésta técnica propuesta se han observado peores resultados estéticos. Nosotros consideramos que reparar el defecto creado, mediante la sutura de la fascia de Scarpa, podemos emular los efectos de la disminución de seromas, pero sin el compromiso del resultado estético.
Métodos: Mediante el uso de la base de datos del autor del trabajo (S. Ll.) se seleccionan pacientes que cumplan criterios de inclusión: mujeres menores de 65 años, en rangos normales de peso, sometidas a intervención de abdominoplastía con lipoaspiración, intervenciones realizadas en el período abril 2004 y diciembre de 2009, con una división en 2 grupos cuya diferencia es el cierre de la fascia de Scarpa (que se hace rutinaria desde Julio 2007). Se obtienen 2 grupos de 97 pacientes cada uno que cumplen los criterios de inclusión, en ellos se midió el débito del drenaje, que se retira al tercer día, y en controles médicos posteriores, si se sospechaba la presencia de seroma se realizaban punciones, hasta obtener menos de 50 ml.
Resultados: Al comparar el débito de drenajes, número de punciones y cantidad de fluido obtenido en las punciones, existen diferencias estadísticamente significativas entre ambos grupos. No hubo diferencia en el IMC, comorbilidad y complicaciones entre los grupos.
Conclusiones: planteamos que mediante la reparación de la fascia de Scarpa, mediante la sutura de ella en procedimiento de abdominoplastía con lipoaspiración, remeda el efecto de prevención de formación de seroma de una disección más superficial, pero sin el compromiso estético secundario; además creemos que el retiro de los drenajes al tercer día es una práctica segura. Sin embargo más estudios se requieren para profundizar y confirmar los hallazgos.

SUTURA PROGRESIVA DE LESIONES EN PACIENTES CON PIE DIABÉTICO.

Drs. W. Calderón; JP. Cisternas; D. Calderón; K. Guler.
Servicio de Cirugía Plástica, Hospital Del Salvador, Sede Oriente, Universidad de Chile.

Introducción: La irrigación arterial deficitaria de los pacientes diabéticos insulino-dependientes puede requerir técnicas de revascularización para favorecer la vitalidad de los pies, que habitualmente tienen mucha dificultad de reparación de heridas. A pesar de aumentar la irrigación a través de éste mecanismo, la microangiopatía presente en estos pacientes, puede llevar a falla de cicatrización de heridas traumáticas ó quirúrgicas.
En estos tipos de heridas, cuando existe exposición de hueso ó cartílago, la cobertura con colgajos es riesgosa por su probable sufrimiento arterial. En estos casos se puede optar por una técnica de cierre progresivo, que no compromete la circulación de los bordes de las heridas permitiendo su cicatrización.
Materiales:
Serie de doce pacientes diabéticos insulino-dependiente sometidos a revascularización con un puente fémoro poplíteo, asociados a heridas quirúrgicas con exposición ósea en sus pies tras la amputación de ortejos o lesiones traumáticas. Todos fueron sometidos a una técnica de cierre progresivo.
Técnica quirúrgica: En ambos bordes de las heridas se instala una sutura de Ventrofil en forma de "U", de tal forma que sus placas puedan ser progresivamente tensadas con un intervalo medio de tres días para evitar la isquemia de los tejidos, hasta obtener un cierre completo del defecto.
Resultados: La edad de los pacientes fluctuó entre los 50 y 75 años. La hospitalización después del cierre progresivo fue entre 15 y 20 días.
En un paciente el cierre progresivo fue realizado con una frecuencia diaria lo que llevó a un sufrimiento de los bordes de la herida. Tras la escarectomía se evidenció presencia de tejido granulatorio cubriendo la exposición ósea, y pudo resolverse con injerto dermo epidérmico.
Los restantes 11 pacientes cicatrizaron en un plazo de entre dos y tres semanas, consiguiendo una pronta deambulando con sus respectivos zapatos ortopédicos.
Discusión: El alto riesgo de sufrimiento que presenta la rotación de colgajos para cubrir lesiones con exposición de huesos o cartílagos en pacientes portadores de pié diabético los hace difícil de realizar. Grandes colgajos de cobertura, tales como el sural a pedículo distal o la microcirugía presentan el alto riesgo de necrosis.
La alternativa del cierre progresivo de heridas, usando Ventrofil, hace viable la reparación en un complejo territorio de déficit circulatorio. Es un procedimiento sencillo, económico, reproducible y versátil.

ÚLCERA DE MARJOLIN. REPORTE DE CUATRO CASOS

Drs. E. Troncoso, C. Ibarra, A. Bautista, J. Sorolla, R. Cabello, M. Fontbona
Servicio de Cirugía Plástica. Hospital Militar de Santiago. Universidad de los Andes.

Introducción: La Úlcera de Marjolin es una lesión neoplásica maligna poco frecuente que aparece en cicatrices, quemaduras y piel inflamada crónicamente. Entre las patologías más frecuentes se encuentran quemaduras no injertadas, la osteomielitis, úlceras por decúbito, fístulas, insuficiencia venosa crónica, sitios de vacunas, sitios dadores de injertos, piel crónicamente traumatizada, entre otras. Presentamos 4 casos de nuestro centro con diagnóstico de Úlcera de Marjolin, su manejo y reconstrucción.
Materiales y Métodos: Se revisaron los registros clínicos, fotográficos y anatomía patológica de 4 casos diagnosticados con Úlcera de Marjolin en el Hospital Militar de Santiago entre los años 2010 y 2013.
Resultados: La edad de presentación fue entre los 56 y los 71 años. Tres de ellos fueron mujeres. Dos casos tuvieron antecedente de quemadura sin reconstrucción con injerto y en dos casos tuvieron antecedente de insuficiencia venosa crónica. Tres de ellos se presentaron en las extremidades inferiores y uno en el brazo. Todos los casos fueron tratados con resección quirúrgica amplia. Ninguno ha presentado recidiva hasta la fecha.
Discusión: La úlcera de Marjolin es una entindad muy rara, representando el 2-5% de todos los carcinomas espinocelulares de la piel. El lugar más frecuentemente afectado son las extremidades. Debe sospecharse malignización cuando una lesión crónica se ulcera, o cuando hay aumento en el sangrado de una úlcera o hay aparición de dolor. Reportamos dos casos manejados en nuestro centro, uno asociado a insuficiencia venosa y otro en una paciente con liquen simple crónico. Recomendamos realizar biopsia en toda úlcera que no responde a tratamiento estándar. Por su alto índice de recidiva local el tratamiento es principalmente quirúrgico con una resección amplia como se realizó en nuestro centro.
Conclusiones: La úlcera de Marjolin es una neoplasia que aparece en cicatrices y piel crónicamente inflamada. Por su rara frecuencia debe tenerse un alto índice de sospecha y biopsiar toda cicatriz o úlcera que presente un cambio clínico relevante. El tratamiento es principalmente quirúrgico, siendo de elección la resección con bordes amplios.

DEFECTO DE 15 CMS DE TIBIA REPARADO CON COLGAJO EN ISLA DE GASTROCNEMIO MEDIAL Y TEJIDO ESPONJOSO ÓSEO.

Drs. W. Calderón; JP. Cisternas; D. Calderón; C. Gonzalez; K. Guler.
Servicio de Cirugía Plástica y Traumatología, Hospital del Salvador, Santiago de Chile.

Introducción: La reparación de defectos importantes de tibia habitualmente se realiza con colgajos microquirúrgicos de peroné. Una alternativa efectiva es la reparación con un colgajo miocutáneo de gastrocnemio medial con isla triangular de piel que permite el relleno con tejido esponjoso óseo.
Descripción del Caso: Paciente de 38 años con antecedentes de fractura de tibia izquierda Gustilo 2, que evolucionó con osteomielitis, por lo que fue necesario resecar 15 cms de segmento óseo comprometido. El manejo quirúrgico posterior consistió en aseos sucesivos hasta obtener cultivos cuantitativos de tejido negativos. Luego, se rotó un colgajo miocutáneo de gastrocnemio medial con isla triangular de piel que permitió cubrir un espaciador de metilmetacrilato impregnado con vancomicina (técnica de Masquelet). Al mes se retiró el espaciador evidenciando el desarrollo de una cápsula muy bien irrigada en el espacio del defecto. Se rellenó el espacio con tejido esponjoso morcelizado de cresta ilíaca y se cubrió nuevamente con el colgajo de gastrocnemio. El tejido consolidó y permitió la neoformación ósea para restablecer el eje de la tibia.
Revisión del Tema: El colgajo de gastrocnemio medial es clasificado como Tipo 1 según Mathes y Nahai, por lo que presenta un pedículo dominante poderoso proveniente de la arteria sural medial. Estas características permiten que sea un colgajo de muy buena irrigación con un arco de rotación que permite cobertura segura para estructuras sintéticas como el espaciador instalado en el sitio de tan gran defecto óseo de la tibia. Permite además dar perforantes poderosas a la piel suprayacente tal como el triángulo de piel con cierre en V-Y, como en este caso. Es así que la irrigación de la isla de piel triangular sobrevive y da cobertura superficial perfecta al defecto y el músculo en su porción profunda cubre el espaciador creando, posteriormente, una cápsula muy bien irrigada que da sustento al injerto del tejido esponjoso óseo.

EMBARAZO Y ABDOMEN AGUDO OCLUSIVO

Drs. C. Cano[1](M.A.A.C.), R. Aranda[1](M.A.A.C.), R.Bustos[2], N. Arnedo[3]
[1] Cirujanos de Planta, Miembro Asociación Argentina de Cirugía.
[2] Médica obstetra.
[3] Médico residente de cirugía.
Servicio de cirugía general. Hospital Pablo Soria. San Salvador de Jujuy. Argentina.

Introducción: La incidencia de obstrucción intestinal durante el embarazo, varia extensamente entre 1 en 1500 y 1 en 66.431 casos.
Durante el embarazo, la obstrucción intestinal debido a vólvulo de sigmoides es extremadamente rara. Solo 73 casos han sido relatados en literatura. El haber asistido a una paciente gestante con oclusión intestinal por vólvulo de sigmoides nos motiva a presentar el caso, haciendo incapié en el diagnóstico y tratamiento oportuno de esta patología, para disminuir la morbimortalidad materno-fetal.
Material Y Métodos: Se presenta una paciente de 35 años de edad, que ingresa por emergencias del Hospital Pablo Soria, con diagnóstico de oclusión intestinal.
Cursa 36 semanas de embarazo, y refiere cuadro clínico de 24 horas de evolución, controles del embarazo con serología positiva para Chagas, (H.A.I.) hemoaglutinación reactiva, y (T.I.F.) inmunofluorescencia reactiva. La radiología de abdomen , muestra gran distención colónica y la rectosigmoidoscopía es dificultosa por la avanzada edad gestacional.
Se decide el tratamiento quirúrgico, realizada la laparotomía a través de una incisión mediana supra e infraumbilical, se constata distención y cambio de coloración del asa comprometida. Luego de realizada la cesárea y alumbramiento placentario, se exterioriza vólvulo de colon sigmoide de 360 grados con necrosis de mesosigma por lo que se procede a la resección de Hartman. Al observar necrosis de trompa izquerda, se efectúa la anexectomía.
Resutados: La enferma presenta buena evolución postoperatoria, procediéndose a la retransitación por videolaparoscopía a los 8 meses. A tres años de seguimiento no manifiesta indicios de recidiva.
Discusión: El diagnóstico de vólvulo sigmoideo en la mujer gestante, a menudo es retrasado y el tiempo que media entre la recepción y la laparotomía es de 48hs. Esto se debe a que el embarazo suple el cuadro clínico, ya que el dolor abdominal, las náuseas, y la leucocitosis, pueden ocurrir en embarazo normal. Otro factor es la vacilación para realizar estudios radiológicos durante el embarazo, que puede ser diagnóstico en el 80% de los casos.
Cuando no hay peritonitis, en el 1° trimestre, el tratamiento consiste en la devolvulación endoscópica. En casos recurrentes, este procedimiento puede repetirse hasta el 2° trimestre, cuando se realiza la colectomía, ya que se asocia a unas menores tasas de partos prematuros
Conclusiones: Un alto índice de sospecha es necesario para el diagnóstico de obstrucción colónica en el embarazo.
La base del tratamiento, es la cirugía oportuna y la resección segmentaria ante el compromiso vascular.

ESOFAGECTOMIA MINIMAMENTE INVASIVA POR ADENOCARCINOMA DE ESOFAGO EN POSICION SEMI-PRONO.

Drs. E. Norero, C. Martinez, E. Viñuela, E. Briceño, S. Dominguez, M. Caracci, A. Diaz.
Hospital Sótero del Río. Equipo Cirugía Digestiva Alta. Pontificia Universidad Católica de Chile.

Introducción: La técnica minimamente invasiva en esofagectomía ha sido incorporada por múltiples grupos quirúrgicos. Sin embargo existe controversia sobre la mejor posición del paciente; decúbito lateral, posición prono. Entre las dos técnicas antes mencionadas también existe la alternativa semiprono con el paciente en 45º grados.
Caso y Técnica Quirúrgica: Se presenta el caso de un paciente hombre, de 63 años, sin patologías asociadas. El paciente consulta por disfagia progresiva y baja de peso. Se estudia con endoscopia digestiva alta, biopsia, TAC, y PET-CT. Diagnosticándose un tumor de esófago de tercio inferior, tipo adenocarcinoma, sin diseminación a distancia. Se planifica esofagectomia minimamente invasiva en posición semiprono. por videotoracoscopica derecha. El equipo anestésico instala tubo de doble lumen orotraqueal. Instalacion de 4 trocares de 10-5 mm en hemitorax derecho. Insuflacion con CO2 hasta 8 mmHg. Se liberan adherencias, posteriormente se secciona el arco de la vena azigos. Se demuestra en el video la diseccion del esófago toraxico, separándolo de la vía aérea, columna, aorta y pericardio, y la linfadenectomia toraxica. Posteriormente se realiza la reconstrucción mediante laparotomía, ascenso gástrico y anastomosis esófago-gastrica cervical.
Conclusión: La técnica minimamente invasiva permite una excelente visión del mediastino posterior. La posición semiprono combina la ventaja de la posición prono en que el pulmón se desplaza hacia anterior fuera del campo quirúrgico y la posibilidad de conversión en los casos necesarios tal como la posición en decúbito lateral.

GASTRECTOMÍA TOTAL Y DISECCIÓN GANGLIONAR D2 POR ADENOCARCINOMA GÁSTRICO TOTALMENTE LAPAROSCÓPICOS

Drs. J.I. Fernández[12], Gerardo Pinto[12], F. San Miguel[12]
Hospital El Pino[1]. Facultad de Medicina Universidad Andrés Bello[2]

Introducción: La gastrectomía laparoscópica (GL) para el tratamiento del cáncer gástrico (CG) inicialmente se limitó a la gastrectomía subtotal en CG incipiente. Actualmente se han incorporado procedimientos laparoscópicos más complejos, como gastrectomía total (GTL) y disección ganglionar D2. El objetivo de este trabajo es presentar en un video la técnica quirúrgica de gastrectomía total laparoscópica y disección ganglionar D2 en un caso de adenocarcinoma gástrico. Material y Métodos: El video corresponde a una paciente de 28 años con diagnóstico endoscópico de adenocarcinoma gástrico indiferenciado, células anillo de sello antral de aprox. 2cm de diámetro. El procedimiento se inicia con el cirujano entre las piernas de la paciente y el ayudante al costado izquierdo. Se utilizan cinco trocares. Se realiza disección coloepiploica con enseal. Disección de vasos gastroepiploicos derechos con hook, para luego seccionarlos entre clips. Se prosigue con disección retroduodenal con hook, hasta identificar arteria pilórica, que se secciona entre clips. Apertura de ligamento gastrohepático. Sección duodenal con stapler carga azul. Disección de ligamento gastrohepático y membrana frenoesofágica con enseal y hook. Se rodea esófago y seccionan nervios vagos. Disección de tejido linfoadiposo de hilio hepático con hook, continuando a lo largo de arteria hepática común hasta tronco celiaco; identifiacndo y seccionando entre clips arteria y vena gástricas izquierdas. Ligadura a nivel de unión gastroesofágica con lino 1-0. Sección esofágica con tijeras. Se introduce pieza en bolsa plástica y se deja en la pelvis. Reconstrucción en Y de Roux con rama alimentaria de 60 cm y biliar de 50 cm. Anastomosis esofagoyeyunal manual con vicryl 3-0 en un plano corrido. Confección de pie de Y de Roux con stapler carga blanca y cierre de enterotomía con vicryl 3-0. Se realiza prueba de azul de metileno. Separación de ramas alimentaria y biliar con stapler carga blanca. Cierre de brecha mesentérica con Tycron 3-0. Se instala drenaje adyacente a muñón duodenal y anastomosis proximal. La extracción de la pieza se realiza por una laparotomía de Pfannenstiel de 5cm. Resultados: La paciente evoluciona con escaso dolor y sin complicaciones. Al tercer día se realiza esofagograma con bario y se inicia realimentación. Es dada de alta al quinto día postoperatorio en buenas condiciones. La biopsia muestra compromiso de submucosa y 3 linfonodos positivos de 35. Conclusión: La GTL con disección ganglionar D2 para el tratamiento del CG es una técnica segura y efectiva. Logra escaso dolor postoperatorio y rápida recuperación.

DISECCIÓN SUBMUCOSA ENDOSCÓPICA: UNA ALTERNATIVA DE TRATAMIENTO PARA LA RESECCIÓN DE UN PÓLIPO RECTAL.

Drs. A. Donoso[1], J. Bächler[1], C.Villalon[1],A. Sharp[1], A. Parra[2], R. Miguieles[1], F. Pimentel[1].
Departamentos de Cirugía Digestiva[1] y Gastroenterología[2]. Facultad de Medicina. Pontificia Universidad Católica de Chile.

Introducción: En el manejo de las lesiones benignas rectales, la polipectomía endoscópica permite la extirpación en la mayoría de los casos, sin embargo, en lesiones de mayor tamaño, el riesgo de malignidad y la falta de control sobre los márgenes, hacen necesario otros procedimientos que cumplan con los estándares de seguridad adecuados. Dentro de las alternativas terapéuticas se encuentran la resección por vía transanal y la disección sub-mucosa endoscópica (DSE), que permite la resección en bloque de la lesión con un adecuado control de lo márgenes, independiente del tamaño y ubicación de la lesión.
Objetivo: Presentar la resección en bloque de una lesión adenomatosa del recto mediante ESD. Material y métodos: Paciente sexo femenino de 68 años de edad que consulta por dolor abdominal. La colonoscopía demuestra un pólipo plano de 2 cm de diámetro (LST-G) en el recto medio con biopsia endoscópica informada como displasia de bajo grado. Se complementó el estudio con una RM de abdomen y pelvis que no demostró invasión de la pared ni adenopatías. La resección se llevó a cabo en pabellón bajo anestesia general. Se realizó cromoendoscopía con índigo carmín para la evaluación de los márgenes. El tumor se elevó inyectando la sub-mucosa con solución de hialuronato de sodio al 0,4% + índigo carmín y adrenalina. Para la resección se utilizó un endoscopio diagnóstico con un espaciador distal ajustado en su punta. El corte de la mucosa se realizó con Flush-Knife BT de 1,5 mm y luego la disección de toda la sub-mucosa bajo el tumor hasta completar la resección en bloque de la lesión. La pieza operatoria se extrajo con Asa de Roth. Resultados: Resección completa y en bloque del tumor por vía endoscópica. El tamaño de la pieza operatoria fue de 2 cm. El tiempo operatorio fue de 90 min. No hubo complicaciones durante la operación ni tampoco en el post-operatorio. La paciente fue dada de alta al día siguiente en buenas condiciones. El análisis histopatológico de la pieza operatoria demostró un pólipo adenomatoso mixto con displasia epitelial de bajo grado, sin compromiso de los bordes de resección. La colonoscopía control al mes del postoperatorio demostró cicatrización completa del lecho de resección y no se ha detectado recidiva ni otras lesiones hasta el momento (1 año de seguimiento).
Conclusión: La ESD es una alternativa de tratamiento mínimamente invasiva que permite la resección en bloque y con márgenes negativos de tumores rectales.

LAPAROSCOPIA TERAPEUTICA EN TRAUMA ABDOMINAL . ENTERORRAFIA.

Drs. H. Bosch , M. Henriquez , C. Jimenez
Hospital de Urgencia Asistencia Pública

Introducción: El abordaje clásico del trauma abdominal complicado es la laparotomía, que conlleva dolor abdominal ,ileo, riesgo de infección de herida operatoria, riesgo de hernia incisional, etc. En paciente con herida abdominal izquierda requiere una gran laparotomía para explorar . En paciente estable hemodinamicamente puede explorarse y realizarse tratamiento por via laparoscópica. Objetivo: Mostrar laparoscopia terapéutica en trauma abdominal complicada hemodinamicamente estable con lesión intestino delgado.
Material y Método: Paciente masculino de 25 años derivado a HUAP por herida con arma blanca en fosa iliaca izquierda, estable hemodinamicamente, dolor abdominal , bumberg (+) , radiografia de torax muestra neumoperitoneo.
Resultados: Exploracion laparoscópica , aspiración de hemoperitoneo Bersi II (5-10 mm) , se realiza enterorrafia laparoscópica de lesión única, aseo , drenaje.
Conclusión: Es factible la cirugía laparoscópica terapéutica en trauma abdominal complicado estable hemodinamicamente.

RESECCION LAPAROSCOPICA DE ADENOCARCINOMA DE ILEON DISTAL EN PACIENTE CON ANTECEDENTE DE ENFERMEDAD DE CROHN Y COLECTOMIA TOTAL E ILEORRECTO ANASTOMOSIS POR SINDROME DE LYNCH.

Drs: T. Larach, R. Miguieles, A. Brañes, F. Bellolio, ME Molina, G. Urrejola, A. Zúñiga
Departamento de Cirugía Digestiva. Pontificia Universidad Católica de Chile

Resumen de Caso Clínico: Paciente de 51 años portadora de síndrome de Lynch por mutación del gen MLH-1. Se realizó colectomía total con ileorrecto anastomosis vía abierta, por cáncer de colon a los 30 años de vida. En seguimiento endoscópico, se detecta ileítis distal, preanastomótica con biopsias sugerentes de enfermedad de Crohn, iniciando tratamiento farmacológico con buena respuesta. Posteriormente en rectoscopías se observa lesión solevantada de 1 cm de extensión céfalo-caudal, que compromete un tercio de la circunferencia, cuyas biopsias fueron compatibles con adenocarcinoma de intestino delgado. Estudio de imágenes sin evidencias de diseminación a distancia. Se realiza resección segmentaria de íleon distal y recto superior e histerectomía con salpingooforectomía bilateral, por vía laparoscópica. Evoluciona sin complicaciones postoperatorias. Anatomía patológica informa adenocarcinoma de intestino delgado moderadamente diferenciado, sin permeaciones linfovasculares, sin diseminación linfática (15 ganglios negativos). Útero y anexos sin lesiones.

HERNIA UMBILICAL EN PACIENTE CIRRÓTICO.

La ascitis es una complicación de frecuente aparición en el paciente cirrótico que al producir un aumento de la presión intra abdominal puede originar una hernia de la pared abdominal, siendo el defecto umbilical latente su localización más frecuente. El objetivo de esta presentación es mostrar a través de un video , la técnica quirúrgica que empleamos en el tratamiento de esta patología.
Material Y Metodo: Se presenta el caso de un masculino de 45 años de edad, etilista crónico, que consulta por una hernia umbilical, irreductible de 3 años de evolución. Ascitis, circulación colateral y edemas maleolares acompañaban el cuadro clínico. La piel que recubría la hernia se encontraba con lesiones tróficas. Una vez estabilizado el paciente y evacuada la ascitis, se procedió a la hernioplastía con malla combinada blanda en posición onlay.
Resultados: El enfermo recibe el alta hospitalaria a las 48hs y se encuentra sin recidiva herniaria a los 2 años de la cirugía.
Discusión: Ha existido la tendencia a esperar y reparar la hernia umbilical, solo cuando se complica con estrangulación o la rotura de la piel y el saco con paracentesis espontánea, lo que conlleva a elevadas cifras de morbi mortalidad. Según Chapman, El 42% de los pacientes cirróticos con ascitis, presentaran una hernia umbilical y precisarán una reparación urgente durante la evolución de la enfermedad.
La hepatopatía con ascitis, hace que pase de ser una intervención quirúrgica de escaso riesgo quirúrgico, a asociarse a una elevada morbi mortalidad.
A nivel del anillo umbilical actúan dos fuerzas, una de tracción, divergente al plano del anillo, y otra de pulsión, sobre el plano del anillo. Es esta última fuerza, el factor desencadenante por excelencia de la hernia umbilical. Toda vez que se realiza onfalotomía, debe tratarse de reforzar la rafia umbilical con prótesis irreasorbibles.
La colocación de prótesis ha sido señalada como causa de incremento de la morbilidad por infección del líquido ascítico. Sin embargo, la hepatopatía crónica de estos pacientes , la ascitis iterativa, predispone a la recidiva herniaria, por lo que procedemos a las plásticas con mallas en todos estos pacientes no observando complicaciones a los 2 años de seguimiento en nuestra serie de 7 pacientes.
Conclusiones: La hernia umbilical en el paciente cirrótico debe ser tratada una vez diagnosticada y compensado el enfermo.
La colocación de prótesis combinada onlay, es una alternativa como refuerzo de la rafia umbilical.

DERIVACIÓN BILIODIGESTIVA EN Y DE ROUX LAPAROSCÓPICA

Drs. J.I. Fernández[1,2], Gerardo Pinto[1,2]
[1] Hospital El Pino.
[2] Facultad de Medicina Universidad Andrés Bello

Introducción: Desde la llegada de la endoscopía terapéutica, las indicaciones de derivación biliodigestiva han disminuido considerablemente. Sin embargo aún existen pacientes con patología benigna y maligna; en que la derivación biliodigestiva es la mejor opción. El objetivo de este trabajo es exponer en un video la técnica quirúrgica de la alternativa laparoscópica para derivación biliodigestiva en Y de Roux. Materiales y Métodos: Se selecciona para el procedimiento un paciente de 65 años con antecedentes de colecistectomía laparoscópica y múltiples episodios de coledocolitiasis; resueltos mediante CPRE. La vía biliar es de 2,5cm de diámetro medida ecográficamente y últimos dos episodios de coledocolitiasis; corresponden a panlitiasis de cálculo grande. Se le propone derivación biliodigestiva como alternativa a CPRE a repetición; a lo cual accede. En el procedimiento el cirujano se sitúa entre las piernas del paciente y el ayudante a la izquierda. Se utilizan cinco trocares. Se utiliza una gasa enrollada en una pinza epigástrica para retracción hepática y exposición de su hilio. Se procede a disección cuidadosa con hook del hilio hepático, identificando via biliar; la cual se rodea mediante disección roma y se separa con penrose. Ligadura distal de via biliar con vicryl 3-0. Sección de vía biliar con tijeras. Identificación de Treitz y medición de aprox 60cm de yeyuno. Apertura intestinal con hook. Anastomosis hepatoyeyunal con vicryl 4-0 corrido. Separación de ramas biliar y alimentaria con stapler carga azul. Confección de pie de Y de Roux con stapler carga blanca a 50cm de anastomosis hepatoyeyunal y cierre de enterotomía con PDS 3-0. Cierre de brecha mesentérica con Tycron 3-0. Se deja drenaje tubular adyacente a anastomosis hepatoyeyunal. Resultados: El paciente evoluciona sin complicaciones y con escaso dolor. Inicia realimentación al día siguiente de la cirugía y es dado de alta al tercer día postoperatorio, con drenaje. Se controla el paciente al séptimo día, en excelentes condiciones y se retira drenaje. Conclusión: La derivación biliodigestiva en Y de Roux es un procedimiento efectivo y seguro de realizar por vía laparoscópica; logrando una excelente y rápida recuperación del paciente.

FUNDOPLICATURA DE NISSEN Y REPARACIÓN DE HERNIA HIATAL CON PTFE POR ROBOT.

Drs. P. Marin, F. Patiño, P. Brante, J. Contreras, C. Navarrete, J. Hamilton.
Unidad de Cirugía Minimamente Invasiva y robótica, Clínica Santa María, Santiago, Chile

Introducción: El tratamiento quirúrgico de elección para el tratamiento del Reflujo gastroesofágico es la fundoplicatura de Nissen vía laparoscópica. Sin embargo, existen limitaciones con la movilidad del instrumental y la vision, las cuales son superadas por la cirugía asistida por robot.
Objetivo: Mostrar la factibilidad y técnica quirúrgica de la Fundoplicatura de Nissen asistida por robot.
Material y métodos: paciente masculino de 46 años, con síntomas de pirosis y regurgitación de larga data que afecta su calidad de vida. Ph metría 24hrs, manometría esofágica y endoscopía digestiva alta muestra un score de Demeester de 31, esófago corto y esfinter hipotónico asociado a hernia hiatal. Se realizó una Fundoplicatura de Nissen y reparación de hernia hiatal con prótesis de PTFE asistida con el sistema robot DaVinci Si. Se usaron 3 brazos del robot y un trócar auxiliar de laparoscopía. La técnica fue similar a la realizada por vía laparoscópica.
Resultados: El tiempo de docking fue de 7 minutos y el tiempo operatorio fue de 98 minutos. La pérdida estimada de sangre fue menor a 10ml. La cirugía fue realizada en su totalidad asistida por robot. El tiempo de hospitalización fue de 2 días. No hubo complicaciones intraoperatorias ni postoperatorias. A los 3 meses de seguimiento el paciente se encuentra asintomático.
Conclusión: La cirugía robótica agrega cualidades a la técnica cuando se compara con cirugía abierta o laparoscópica. Esto incluye mejor visualización (tridimensional) de la anatomía en especial del nervio vago posterior y mayor precisión en los movimientos de los instrumentos usados.

CONVERSION A BYPASS GÁSTRICO POR ESTENOSIS POST-GASTRECTOMÍA EN MANGA

Drs. J. Salinas, D. Daroch, L. Leiva, M. Gabrielli, R. Funke.
Hospital Clínico Pontificia Universidad Católica.

Mujer de 42 años con antecedentes de una gastrectomía en manga con un IMC 29 en el extrasistema hace un año. La paciente cursa con vómitos a repetición y una desnutrición mixta severa llegando a 38kg (IMC 13,5) con tolerancia oral sólo a líquidos. A la endoscopía se evidencia restos alimentarios y una estenosis del tercio medio del estómago, se realiza una dilatación con balón hasta 2cm permitiendo el paso del endoscopio hacia distal. Se realiza un tránsito con contraste oral hidrosoluble que muestra un estómago en reloj de arena. Evaluada por el equipo se decide la instalación de una prótesis endoscópica, que se debe retirar al día siguiente por desplazamiento a proximal. Se decide resolución quirúrgica previo mejoramiento de parámetros nutricionales con nutrición parenteral. El video muestra que a la exploración laparoscópica hay un estómago en reloj de arena completamente rotado con dilatación hacia proximal y una hernia hiatal. Se secciona el estómago a proximal de la estenosis y se reseca el segmento distal, realizando una reconstrucción en Y-de-Roux. La paciente evoluciona favorablemente con recuperación de sus parámetros nutricionales y buena tolerancia oral.

DISECCION VIDEOTORACOSCOPICA DE TUMOR SUBMUCOSO ESOFAGICO EN ESOFAGECTOMIA EN POSICION PRONO.

Drs. E. Norero, E. Viñuela, E. Briceño, C. Martinez, S. Dominguez, M. Caracci, A. Diaz.
Hospital Sótero del Río. Equipo Cirugía Digestiva Alta. Pontificia Universidad Católica de Chile.

Introducción: Existen múltiples abordajes y distintas técnicas quirúrgicas para la esofagectomía; cada una con sus ventajas y desventajas. Durante los últimos años se ha producido importante interés en las técnicas minimamente invasivas, debido a sus beneficios; menor impacto en la función respiratoria, menos dolor y menores complicaciones en general.
Caso y Técnica Quirúrgica: Se presenta el caso de una paciente mujer, de 36 años, sin patologías asociadas. La paciente consulta por disfagia progresiva, dolor toraxico y baja de peso. Se estudia con endoscopia digestiva alta, Rx de esófago-estomago y duodeno, endosonografia, TAC de torax, diagnosticándose un tumor submucoso del tercio medio del esófago con compromiso circunferencial de este y una longitud de 7 cms. Se planifica esofagectomia por videotoracoscopica derecha. El equipo anestésico instala tubo de doble lumen orotraqueal. Se utiliza la posición prono. Instalacion de 4 trocares de 10-5 mm en hemitorax derecho. Insuflacion con CO2 hasta 8 mmHg. Se liberan adherencias, posteriormente se secciona el arco de la vena azigos. Se demuestra en el video la diseccion del esófago toraxico, separándolo de la via aérea, columna, aorta y pericardio, completando la esofagectomía. Posteriormente se realiza la reconstrucción mediante laparotomía, ascenso gástrico y anastomosis esófago-gastrica cervical. La paciente evoluciona sin requerimiento de ventilación mecánica y sin evidencia de atelectasias ni neumonía en el postoperatorio.
Conclusión: La técnica de esofagectomía minimamente invasiva presenta ventajas. La posición en prono permite una excelente visión del mediastino posterior

GASTRECTOMÍA EN MANGA LAPAROSCÓPICA EN PACIENTE OBESO CON SITUS INVERSUS TOTALIS.

Drs. D. Daroch, J. Galindo, F. Leon, R. Funke, C. Boza.
Departamento De Cirugía Digestiva. División de Cirugía. Pontificia Universidad Católica de Chile.

Introducción: El situs inversus es una malformación congénita autosómica recesiva de baja prevalencia (1/10000), que consiste en la alineación errónea de los órganos torácicos y abdominales dentro del cuerpo, determinando su ubicación en el lado opuesto (imagen en espejo). La gastrectomía en manga laparoscópica es un procedimiento efectivo y seguro en la reducción de peso en pacientes obesos. Existen escasos casos reportados de pacientes obesos con situs inversus sometidos a gastrectomía en manga laparoscópica con resultados exitosos.
Método: Se presenta el video de una paciente de 37 años, sexo femenino, con antecedentes de situs inversus totalis, resistencia a la insulina, hipotiroidismo y obesidad de larga data, IMC 36 Kg/m2, sin respuesta a tratamiento médico, sometida a una gastrectomía en manga laparoscópica. Los trócares se ubican en una disposición "en espejo" con respecto al procedimiento tradicional. Se identifican los órganos intraabdominales izquierdos hacia la derecha y viceversa. La cirugía se realiza de forma habitual, accediendo a la transcavidad por curvatura mayor, aproximadamente a 5 cm del píloro. Se completa la disección de la curvatura mayor, liberando completamente el estómago. Se realiza la gastrectomía calibrando con sonda de 50 Fr, hasta alcanzar el ángulo de Hiss. Se refuerza línea de corchetes con sutura continua de material monofilamento reabsorbible. Extracción de la pieza y retiro de trócares bajo visión directa.
Resultados: El tiempo quirúrgico fue de 70 minutos. No hubo complicaciones intraoperatorias. Evolución postoperatoria sin complicaciones. La paciente se realimentó durante el primer día post quirúrgico, de forma habitual. La estadía hospitalaria fue de 3 días. Control postoperatorio sin complicaciones.
Conclusión: La gastrectomía en manga en pacientes obesos con situs inversus es factible y segura, si se realiza por un equipo quirúrgico con experiencia. En estos casos se debe tener presente que la anatomía intraabdominal derecha se encuentra reemplaza por la izquierda, y viceversa (imagen en espejo), por lo se debe tener especial preocupación por la ubicación adecuada de los trócares de laparoscopía y el equipo quirúrgico.

FALLA DE DISPARO DE CORCHETERA EN GASTRECTOMÍA EN MANGA

Drs. J. Salinas, D. Daroch, M. Slako, L. Leiva, R. Funke.
Hospital Clínico Pontificia Universidad Católica.

Mujer de 20 años, resistencia a la insulina hipotiroidismo e IMC 38,1. Es evaluada por equipo multidisciplinario de obesidad para una gastrectomía en manga.
La paciente ingresa al hospital con una baja de peso preoperatoria de 5kg. La gastrectomía en manga se realiza sin incidentes hasta que después de disparar el último stappler se evidencia una solución de continuidad de 5cm en el sitio de sección. El presente video muestra la reparación del defecto cambiando el bougie de 50Fr por uno màs delgado, suturando el defecto en dos planos con puntos de prolene 3.0 y luego una prueba de azul de metileno negativa. Se deja un drenaje. La paciente cursa con un postoperatorio sin incidentes. Con un estudio de tránsito con contraste hidrosoluble y tomografía axial computarizada normales al tercer día postoperatorio. La paciente fue dada de alta al sexto día tolerando hídrico amplio sin problemas.

REPARACIÓN POR VÍA LAPAROSCÓPICA DE UNA HERNIA DIAFRAGMÁTICA CONGÉNITA EN EL ADULTO (HERNIA DE BOCHDALECK)

Dr. Hanns Lembach, Dr. Maher Musleh, Dr. Italo Braghetto
Departamento de Cirugia, Hospital Clínico de la Universidad de Chile

Las hernias diafragmáticas congénitas se clasifican según su ubicación en anteriores (morgagni), posteriores (bochdaleck), y centrales. Habitualmente se presentan en la etapa perinatal con ocupación torácica y distress respiratorio, sin embargo un grupo puede progresar asintomático hasta la adultez. Presentamos el caso de un paciente de 31 años de edad, sexo masculino que consultó por disfagia y síntomas de reflujo. El estudio radiológico demostró una gran hernia paraesofágica, que en el TAC de tórax demostró no ser hiatal sino diafrágmatica posterior. El presente video muestra un abordaje laparoscópico con reducción de la hernia, disección del saco y reparación del defecto diafragmático con malla, y una fundoplicatura de nissen.

UN ENFRENTAMIENTO DIFERENTE PARA LA DISECCIÓN DE LA CURVATURA MAYOR EN LA GASTRECTOMÍA VERTICAL LAPAROSCÓPICA.

Drs. M. Alamo[1,2], M. Sepúlveda[1,2]
1. Hospital Dipreca, Santiago, Chile.
2. Universidad Diego Portales, Santiago, Chile

El objetivo de este video es presentar una manera distinta, y a nuestro juicio mejor, de disecar la curvatura mayor del estómago en la gastrectomía vertical laparoscópica.
Consiste en disecar solamente el fondo gástrico, seccionando los vasos cortos del ligamento gastroesplénico hasta exponer completamente el pilar diafragmático izquierdo.
Luego se accede a la bolsa omental disecando la curvatura mayor desde 1 a 2 cm del píloro y siguiendo hacia proximal. Esta disección sólo compromete el tercio distal de la curvatura mayor, manteniendo la unión del resto del cuerpo del estómago con el epiplón mayor. De esta manera, se evita que el estómago se doble sobre sí mismo hacia la curvatura menor lo que requiere menos movimientos del cirujano y ayudante. La inserción de la sonda de calibración es más fácil.
Después del segundo o tercer disparo de la engrapadora, el ayudante puede fácilmente estirar el estómago evitando que la pared posterior se doble sobre sí misma. Así, existe menos riesgo de dejar demasiada pared gástrica posterior, lo que podría comprometer el éxito a largo plazo de esta cirugía. Además, el resto de los disparos se hace más fácil (foto).

HERNIOPLASTÍA INGUINAL TRANSABDOMINAL PREPERITONEAL LAPAROSCÓPICA: USO DE N-BUTYL CIANOCRILATO COMO MÉTODO DE FIJACIÓN DE MALLA

Drs. Bachler J.P, Leon F, Leiva L. Gabrielli M, Funke R, Crovari F,Jarufe N.
Departamento de Cirugía Digestiva. Hospital Clínico Pontificia Universidad Católica.

Introducción: El abordaje laparoscópico de la hernia inguinal ha demostrado en los últimos años ser una alternativa segura, sin embargo la incidencia de dolor postoperatorio aún es importante. Distintos estudios han otorgado a los métodos de fijación de la malla (sutura mecánica) un rol en la incidencia de este fenómeno. A continuación se describe la reparación inguinal laparoscópica con el uso de mallas preformadas y su fijación con N-butyl cianocrilato.
Caso y Técnica Quirúrgica: Se presentan un caso de un paciente de 63 años sexo masculino que consulta por aumento de volumen inguinal derecho reductible de varios meses de evolución. El examen físico es compatible con una hernia inguinal no complicada. Se programa electivamente para cirugía laparoscópica. Se coloca al paciente en decúbito supino, el cirujano al lado izquierdo del paciente. Se utilizan 1 trócar de 10mm umbilical y 2 trócares de 5 mm. El abordaje de la hernia es transabdominal preperitoneal (TAPP). Se aprecia un defecto mixto en la pared posterior del canal inguinal de 4 cms aproximadamente. A continuación se inserta por el trócar de 10mm la malla de prolene 3D MaxR y se despliega sobre el defecto cubriéndolo completamente. Se procede a fijar la malla utilizando un polímero de N-butyl cianocrilato (GlubranR),al ligamento de Cooper y al tendón conjunto en tres puntos. Cierre de flap peritoneal con sutura continua de QuillR 3-0. El paciente evoluciona favorablemente con mínimo dolor postoperatorio el que se maneja con analgesia oral horaria, siendo realimentado 4 hrs posterior al procedimiento, deambulando normalmente.
Conclusión: El uso de nuevos elementos de fijación en base a N-butyl cianocrilato es seguro y podría contribuir a disminuir el dolor postoperatorio y la incidencia de dolor crónico en los paciente operados de hernia inguinal por esta técnica.

MODELO PIONERO SIMULADO DE HEPATO-YEYUNOANASTOMOSIS LAPAROSCÓPICA.

Drs. F. León, J. Varas, M. Ceroni, E. Buckel, J.P. Bächler, C. Villalón, D. Daroch, P. Achurra, N. Jarufe, C. Boza
Departamento de Cirugía Digestiva, Pontificia Universidad Católica de Chile

Introducción: Las derivaciones bilio-digestivas han sido utilizadas para el tratamiento de diversas patologías pancreato-biliares, benignas y malignas. Este procedimiento clásicamente se realiza a través

de cirugía abierta, reportándose buenos resultados con el tratamiento laparoscópico en centros experimentados, considerándose un procedimiento laparoscópico de alta complejidad. El aprendizaje de esta compleja técnica clásicamente ha sido realizado a través del modelo tutorial, sin embargo debido a su poca frecuencia la curva de aprendizaje es prolongada y no estandarizada. La simulación ha sido utilizada en la enseñanza de procedimientos laparoscópicos básicos y algunos avanzados, con buenos resultados. No se han reportado previamente modelos simulados para la enseñanza de la hepato-yeyunoanastomosis laparoscópica.
Video: Se presenta un nuevo modelo de simulación en animal ex vivo (Pollo), pionero a nivel mundial, para el aprendizaje de la técnica de hepato-yeyunoanastomosis, diseñado e implementado en el Centro de Simulación y Cirugía Experimental de la Pontificia Universidad Católica de Chile. La técnica se inicia con la disección previa del pollo, individualizando el esófago y buche del animal, previa instalación de una sonda oro-esofágica y cierre del lumen distal. Se realiza por vía laparoscópica una anastomosis entre el esófago (simulando el conducto hepático común) y el buche (simulando el asa yeyunal), en un plano utilizando Vicryl 3-0 continuo (una hebra para la pared posterior y otra para la pared anterior). Posterior a la anastomosis se realiza la prueba de hermeticidad de la anastomosis, a través de la inyección de 30 cc de agua por la sonda oro-esofágica instalada previamente.
Conclusión: Se presenta este modelo innovador de entrenamiento de la técnica quirúrgica en un modelo simulado animal ex vivo, el cual es pionero a nivel mundial. El desarrollo de un programa de entrenamiento dirigido a cirujanos digestivos y residentes de la subespecialidad podría disminuir las curvas de aprendizaje de esta infrecuente y compleja cirugía.

MALFORMACIÓN ARTERIOVENOSA INTESTINAL COMO CAUSA DE HEMORRAGIA DIGESTIVA BAJA. TRATAMIENTO QUIRURGICO.

Drs. Ricardo Yañez[1], Int. Cristóbal Maíz[a], Ignacio Cifuentes[1], Alfonso Díaz[1,2].
1. Servicio de Cirugía, Hospital Dr. Sótero del Río.
2. Pontificia Universidad Católica de Chile. a. Escuela de Medicina, Pontificia Universidad Católica de Chile.

Introducción: Las malformaciones arteriovenosas son una causa importante de hemorragia digestiva, tanto aguda como crónica, pero son poco frecuentes en el intestino delgado. El tratamiento va desde la embolización hasta la resección intestinal, dependiendo de la localización y condición clínica del paciente. El objetivo de este trabajo es presentar el caso de una paciente con hemorragia digestiva baja causada por una malformación arteriovenosa que fue tratada con resección intestinal.
Descripción del Caso. Paciente de 27 años de edad, sin antecedentes mórbidos con historia de una semana de evolución de deposiciones líquidas durante tres días, TAC de ingreso muestra signos de colitis inespecífica. Al cuarto día de ingreso presenta melena de 500cc aproximadamente, endoscopía normal. Se realiza manejo médico y al sexto día presenta sangrado de 1000 cc de melena y hematoquezia. AngioTAC demuestra zona de sangrado activo en intestino delgado. Por condición hemodinámica de la paciente se decide laparotomía exploradora, se realiza clampeo intestinal parcial hasta localizar la lesión, única. Resección intestinal segmentaria y anastomosis termino-terminal. Paciente evoluciona favorablemente. Biopsia diferida: malformación arteriovenosa intestinal.
Revisión: La malformación arteriovenosa como causa de hemorragia digestiva baja es poco frecuente en pacientes jóvenes y menos frecuente aún como causa de sangrado intestinal. Por lo anterior es necesario tenerlo como un diagnóstico diferencial en este grupo de pacientes. El tratamiento incluye la endoscopía terapéutica, embolización endovascular y resección quirúrgica. En nuestro caso la resección intestinal fue el tratamiento definitivo de la paciente con buen resultado a largo plazo y sin complicaciones.

VIDEO: OBSTRUCCION TERCIO DISTAL DE GASTRECTOMIA TUBULAR VERTICAL SECUNDARIA A FONDO GASTRICO REMANENTE: CIRUGÍA REVISIONAL

Drs. W.Awad , A.Garay, C.Martínez , C.Santander
Equipo Cirugía Bariátrica, Clínica Las Lilas

Caso Clínico:se presenta el caso de MFM , de 20 años sometida inicialmente a gastrectomía tubular vertical laparoscópica con IMC inicial de 34 kg/m2, sindrome de resistencia insulínica y dislipidemia que evoluciona con cuadro séptico al 3º día postoperatorio cuya etiología corresponde a perforación del esófago en tercio medio y evoluciona con mediastinitis que se trata exitosamente en forma conservadora.
Tras el alta al mes postoperatorio presenta cuadro de disfagia lógica severa persistente con vómitos postprandiales tempranos y desnutrición calórico-proteica de difícil manejo en los meses siguientes. Un estudio de tránsito de esófago-estómago-duodeno evidencia estenosis filiforme del tercio medio gástrico con dilatación esofágica.
La endoscopía digestiva alta no muestra estenosis del tercio medio gástrico sino que observa dos saculaciones en la cavidad gástrica remanente: una en tercio superior y otra formación sacular con contenido de retención y aspecto “en ojo de buey” a nivel antral.
Con estos hallazgos clínicos se plantea el diagnóstico de estenosis de la manga gástrica versus presencia de un divertículo gástrico y se indica una cirugía revisional con la posibilidad cierta de convertir la manga gástrica en un bypass gástrico.

Dentro de los hallazgos intraoperatorios, además de importantes adherencias de la cirugía inicial a la manga gástrica se observa una relativa estenosis del tercio medio gástrico, con dificultad para pasar la sonda de calibración de 38 French y en el tercio proximal un amplio fondo gástrico remanente que ejerce un mecanismo de obstrucción sobre el resto de la manga con desvío del tránsito a su interior. Mediante endoscopía intraoperatoria y tras clampear este remanente gástrico se observa paso fácil tanto de endoscopio como de bujía de calibración gástrica, razón por la cual se decide realizar la resección de este fondo gástrico remanente obstructivo, efectuandose una remanga.
La paciente evoluciona favorablemente, sin presentar disfagia en el postoperatorio.
Un nuevo estudio de tránsito de estómago-esófago-duodeno muestra imágenes compatibles con una gastrectomía tubular vertical sin evidencias de estenosis.

RESECCIÓN DE TUMOR RECTAL BAJO POR VÍA LAPAROSCÓPICA ASISTIDA POR PUERTO ÚNICO TRANS ANAL.

Drs. M. Abedrapo, A. Readi, A. Sanguineti, K. Carrillo, R. Azolas, M. Díaz, G. Bocic, J. Llanos
Equipo Cirugía Coloproctologica Hospital Clínico Universidad de Chile.

Se presenta la técnica de Resección Anterior Ultra baja Interesfinterica Laparoscópica (RAUBIE) asistida por Puerto Único Trans Anal para una paciente con un Cáncer de Recto Bajo que recibió neoadyuvancia, realizándose posteriormente una cirugía con preservación de esfínter.
Esta técnica es una variante a la técnica RAUBIE clásica, en la cual en su tiempo perineal después de ingresar al espacio interesfinterico y cerrar el muñón de recto, se coloca un mono puerto en el conducto anal, a través del cual con el neumo se diseca parcialmente el mesorrecto y con instrumental laparoscópico se continua la liberación del recto en la cavidad pelviana, llegando hasta la reflexión peritoneal. Luego se pasa al tiempo abdominal por vía laparoscópica, para finalizar con la extracción de la pieza vía anal y se realiza una anastomosis coloanal manual. Se deja ileostomía en asa de protección.
El caso que se presenta es una mujer con un Cáncer de Recto bajo, la RM de pelvis muestra tumor a 4 cm del margen anal, con adenopatías (+) en mesorrecto. Estudio de etapificación a distancia con TAC de Tórax, Abdomen y Pelvis sin lesiones. Se realiza neoadyuvancia con Xeloba + radioterapia por 5 semanas. Se opera a las 8 semanas. Evoluciona de forma favorable, siendo dada de alta al 5° día en buenas condiciones generales.
La biopsia de la pieza muestra un adenocarcinoma moderadamente diferenciado con 0/13 ganglios comprometidos y un margen quirúrgico distal a 0,5 cm.

HERNIOPLASTÍA Y CIRUGÍA MÚLTIPLE LAPAROSCÓPICA, HOSPITAL CLÍNICO U. DE CHILE

Drs. M. Albán, C. Dominguez, J. Carrasco, J. Rappoport, J. Silva, F. Palacios, V. Salazar.
Hospital Clínico Universidad de Chile

Introducción: La cirugía laparoscópica, representa una alternativa quirúrgica en el tratamiento de las hernias y cirugía múltiple. Los avances en prótesis, medios de fijación, e instrumental, junto a la reincorporación laboral precoz y menor dolor postoperatorio bajo este método, ha permitido avanzar en el perfeccionamiento de esta técnica.
Materiales Y Métodos: En la Unidad de Hernias, del Departamento de Cirugía, Hospital Clínico, Universidad de Chile, desde enero 2011 a junio 2013, se han operado 102 pacientes de hernioplastías laparoscópicas con un total de 164 hernias resueltas por este método, 16 de estos casos presentaban además otra patología de resolución quirúrgica. Se presenta un video que muestra varios de estos casos.
Resultados: De los 102 casos evaluados de Hernioplastía laparoscópica, en 16 se resolvió otra patología quirúrgica en el mismo acto sin requerir conversión del procedimiento a cirugía abierta: instalación catéter peritoneodiálisis 3 casos, Colecistectomía 11 casos, Manga Gástrica 1 caso, RTU 1 caso. El promedio del tiempo operatorio en estos 16 casos fue de 106 minutos. Esta serie no presenta complicaciones perioperatorias ni mortalidad. El seguimiento es de 6 a 12 meses, hasta el momento existe 1 recidiva inguinal.
Conclusiones: La cirugía laparoscópica parece ser una técnica segura en el tratamiento de la hernia asociada a otras patologías, por sus índices de recidiva, complicaciones y morbilidad postoperatoria, permitiendo en un solo acto quirúrgico la resolución de patologías múltiples a manos de un equipo multidisciplinario.

MASA PARAESOFÁGICA DEL MEDIASTINO INFERIOR: DIAGNÓSTICO DIFERENCIAL ¿GIST? LEIOMIOMA? QUISTE DE DUPLICACIÓN? LINFOMA?

Drs. Braghetto I., Lanzarini E., Maripangui M.
Departamento de Cirugía. Hospital Clinico "Dr. José J. Aguirre" Universidad de Chile

En ese video se muestra las imágenes preoperatorias o los hallazgos intraoperatorios de una paciente cuya endoscopia muestra masa que protruye hacia el lumen en esófago distal cubierto de mucosa normal y que produce disfagia leve. Se muestra el estudio complementario con endosonografía, tomografía axial computada y Rx EED las cuales no fueron no concluyentes par un diagnóstico preoperatorio definitivo. Durante la cirugía se encuentra masa quística no adherida al esófago pero sí a pleura izquierda por sobre el pilar izquierdo del hiato diafragmático que se extirpa por completo y se envía a biopsia. Diagnóstico histológico definitivo: Quiste de duplicación bronquial.

TITULO: EXTENDIENDO FRONTERAS EN LA RESECCIÓN DE LAS METÁSTASIS HEPÁTICAS DE CARCINOMA COLORRECTAL

Drs. Maupoey Ibáñez J., Guajardo Beroíza M., Montalvá Orón E., Gómez Romero L., Orbis Castellanos J.F., Ballester Vallés C., López Andújar R.
Unidad de Cirugía HPB y Trasplantes Hepático, Hospital Politécnico y Universitario La Fé, Valencia, España. Departamento de Cirugía, Hospital Clínico de la Universidad de Chile.

Introducción: La resección hepática secuencial en dos tiempos se ha desarrollado en los últimos años, y permiten aumentar la resecabilidad en pacientes con metástasis hepáticas de carcinoma colorrectal bilaterales, evitando o minimizando la insuficiencia hepática postoperatoria. Un abordaje novedoso, realizando la transección hepática in situ en el primer tiempo, ha demostrado resultados prometedores al permitir adelantar la segunda intervención por la rápida hipertrofia que se consigue en el remanente hepático.
Objetivo: Mostrar los detalles técnicos fundamentales y los resultados de esta intervención en una paciente con metástasis hepáticas de carcinoma colorrectal en la que únicamente está libre de enfermedad el segmento 4 hepático.
Caso clínico: Mujer de 65 años diagnosticada de adenocarcinoma de sigma asintomático con metástasis hepáticas bilaterales, dudosamente resecables. CEA 1742 ng/ml. Recibió quimioterapia neoadyuvante según esquemas FOLFIRI + Bevacizumab (x 22 ciclos). Tras presentar cuadro de suboclusión intestinal se le resecó el tumor primario. En el postoperatorio recibió 2 ciclos de FOLFIRI y tras comprobar progresión en la reevaluación se cambió a FOLFOX + Panitumumab (x 6 ciclos) con respuesta parcial. TC hepático evidencia disminución del tamaño y densidad de las lesiones hepáticas, quedando únicamente el segmento 4 libre de enfermedad. La volumetría muestra un remanente hepático de 15% (1309 cc / 196,6 cc). Se decidió realizar una resección hepática en dos tiempos con ligadura portal derecha y transección in situ.
En la primera intervención se realizó seccionectomía lateral izquierda con resección limitada de metástasis en el segmento 1 + ligadura-sección y alcoholización de rama portal derecha, preservando flujo arterial y vía biliar derecha, asociando movilización completa del lóbulo hepático derecho y transección parenquimatosa por línea de Cantlie. Al 8º día se realizó nueva volumetría que demostró un volumen residual (segmento 4 + segmento 1 parcial) del 29,6%.
La segunda cirugía se realizó al 10º día postoperatorio, completando la hepatectomía derecha tras sección de arteria hepática derecha y vía biliar derecha.
La paciente fue dada de alta el 12º día tras la segunda intervención. No hubo complicaciones derivadas de la técnica quirúrgica. El resultado anatomopatológico demostró resección R0, con bordes libres. Una volumetría realizada el día 28º tras la segunda intervención mostró crecimiento del hígado de 388 cc a 595 cc.
Comentarios: Este abordaje permite ampliar la resecabilidad en pacientes con metástasis hepáticas masivas, ofreciendo ventajas como el acortamiento entre los dos tiempos quirúrgicos y optimiza la hipertrofia del remanente hepático suficiente para minimizar la insuficiencia hepática postoperatoria.

RESECCION AISLADA DEL SEGMENTO 1 HEPATICO MEDIANTE "HANGING" .

Drs. Montalvá Orón E, Guajardo Beroíza M, Barber Millet S, Lucas Meri E, Orbis Castellanos JF, Moya Herraiz A, López Andújar R.
Unidad de Cirugía HPB y Trasplantes Hepático, Hospital Politécnico y Universitario La Fé, Valencia, España. Departamento de Cirugía, Hospital Clínico de la Universidad de Chile.

Introducción: El lóbulo caudado es asentamiento poco común pero no infrecuente de metástasis o tumores primarios del hígado. La resección del lóbulo caudado puede realizarse como extensión de una lobectomía u otros tipos de hepatectomías o como una resección aislada. En la literatura encontramos descripción de diferentes técnicas y abordajes, lo que pone de manifiesto la falta de estandarización de la técnica así como la ausencia de uniformidad de criterios de actuación. La resección aislada del lóbulo caudado sin sacrificar o movilizar extensamente otras partes del hígado sigue siendo un desafío técnico para el cirujano.
Objetivos: Mostrar el abordaje quirúrgico que realizamos de forma rutinaria en los tumores que afectan aisladamente al lóbulo caudado, actualizando la terminología de la anatomía quirúrgica del lóbulo caudado y describiendo las diferentes fases de la técnica.
Descripción: La técnica que presentamos en el vídeo de resección aislada del segmento 1, incluye tres pasos: 1º Control selectivo del flujo portal y arterial del segmento caudado, 2º Transección del parénquima de forma simple y segura mediante "hanging" selectivo del segmento, con lo que se facilita la exposición del segmento y se evitan lesiones en la vena suprahepática media y la vena cava y 3º Movilización del segmento 1 hepático, previo control, ligadura y sección de las venas de drenaje a la vena cava retrohepática.
Comentarios: La técnica descrita de resección aislada para lesiones en el segmento 1 presenta múltiples ventajas: es anatómica, respeta al máximo el hígado circundante evitando resecciones innecesarias de parénquima sano, moviliza escasamente el segmento caudado con lo que existe menos riesgo de diseminación y permite una mejor accesibilidad para control de las venas retrohepáticas que drenan a la cava. En nuestra experiencia la técnica que mostramos en el vídeo ha resultado satisfactoria, consiguiendo en todos los casos un buen margen libre de enfermedad, sin transfusiones de sangre y en un tiempo medio de 175 minutos, además, como puede comprobarse en el vídeo es una técnica segura, fiable y fácilmente reproducible.

TRASPLANTE HEPÁTICO CON TÉCNICA DOMINÓ.

Drs. Trallero Anoro M, Guajardo Beroíza M, Montalvá Orón E, Saurí Ortíz M, Carreño Sáenz O, Moya Herraiz A, López Andújar R.
Unidad de Cirugía HPB y Trasplantes Hepático, Hospital Politécnico y Universitario La Fé, Valencia, España. Departamento de Cirugía, Hospital Clínico de la Universidad de Chile.

Introducción: la polineuropatía amiloidótica familiar (PAF) es una enfermedad hereditaria, autosómica dominante en la cual el hígado sintetiza un mutante de la proteína transtiretina, la cual de manera crónica se deposita en forma de amiloide en distintos tejidos como nervios periféricos y autonómicos, la pared del tracto gastrointestinal, y el corazón. Sin embargo en el resto de sus funciones, el hígado es completamente normal, de modo que por un lado el tratamiento de los pacientes portadores de PAF es el trasplante hepático, y por otro lado el hígado así explantado puede ser utilizado para ampliar el pool de órganos. Es así como en 1997 se introdujo el trasplante hepático secuencial o dominó, en el cual el hígado de un paciente afecto de PAF se utiliza como injerto implantable, preferentemente para receptores mayores de 60 años, en los cuales se asume que la enfermedad por depósito no se alcanzará a desarrollar. En la técnica original, durante la hepatectomía del paciente con PAF, la vena cava inferior (VCI) no se conservaba siendo necesaria la realización de una derivación veno-venosa para evitar trastornos hemodinámicos. El talón de Aquiles del trasplante dominó sigue siendo conseguir suficiente longitud de VCI para ambos pacientes, el paciente con PAF y el receptor de su injerto para conseguir un calibre de flujo de salida adecuado para ambos injertos implantados.
Objetivos: Mostrar la estrategia quirúrgica seguida en el donante con preservación de la vena cava y la cirugía de banco necesaria para poder implantar el hígado PAF sin perjudicar ni al donante ni al receptor en el trasplante dominó.
Descripción: En el vídeo se describe las pruebas de imagen que realizamos para estudiar al donante-receptor portador de PAF. Se muestra paso a paso la técnica que permite realizar la hepatectomía en el donante PAF con la preservación de la VCI, mediante la que no es necesaria la realización de una derivación veno-venosa, ni la apertura del pericardio. Así mismo mostramos una técnica de banco que permite la reconstrucción de los orificios de las venas suprahepáticas utilizando un injerto vascular que incluye un injerto de la parte inferior de la VCI en continuidad con las venas ilíacas del donante cadáver para poder realizar una cómoda y efectiva anastomosis en el receptor del hígado de donante con PAF. En el caso que presentamos se suma la dificultad de tener el hígado PAF cuatro orificios venosos independientes.
Comentarios: Se muestra con detalle la técnica quirúrgica a realizar en el trasplante dominó con la ventaja de ser realizada de forma segura con la preservación de la vena cava inferior en los pacientes de PAF sin realizar derivación veno-venosa ni sufrir los cambios hemodinámicos secundarios al clampaje de la vena cava y garantizando un flujo de salida de calibre suficiente en ambos injertos.

RESECCIÓN LAPAROSCÓPICA DE GIST GÁSTRICO.

Drs. M. Zambra[1], K. Carrillo[2], A. Sanguineti[2], M. Musleh[3] J. Molina[3]
1 Residente de Cirugía, Universidad Católica del Norte.
2 Residente de Cirugía, Universidad de Chile.
3 Cirujano Digestivo, Hospital Clínico Universidad de Chile.

Introducción: Los tumores GIST son la neoplasia del mesénquima gastrointestinal más frecuentes, representando entre el 1% y 2% de las neoplasias malignas gastrointestinales. El 60% son de origen gástrico y sus síntomas más frecuentes son sangrado o dolor abdominal, aunque comúnmente se encuentran como hallazgos en estudios radiológicos o endoscópicos. El tratamiento en primera instancia es la resección quirúrgica, con márgenes negativos y sin necesidad de linfadenectomía, permitiendo ser realizado vía laparoscópica. En series publicadas, de cirugía laparoscópica, se ha logrando una sobrevida de 92% a 96% a 5 años en tumores de aproximadamente 4cm, disminuyendo significativamente los días de hospitalización y el sangrado, sin evidenciar recurrencia en los puertos.
Objetivo: Mostrar video de GIST gástrico y su resección laparoscópica.
Caso Clínico: Paciente de sexo masculino, 47 años, con antecedentes de insulino resistencia. Desde Agosto del 2012 presenta cansancio y fatigabilidad progresiva. Se pesquisa anemia ferropriva por lo cual comienza tratamiento con Fe oral. Se realiza estudio con EDA, que evidencia lesión polipoidea en cara posterior gástrica por curvatura mayor, de base ancha y edematosa, no ulcerada. Biopsia: tejido con proliferación fibroblástica focal y presencia de células espumosas estromales. Se complementa estudió con TAC de abdomen y pelvis, que muestra engrosamiento parietal masiforme que protruye hacia el lumen gástrico de 3,2 x 3cm, homogénea, no calcificada, sugerente de GIST. Se programa resección laparoscópica de tumoración, siendo realizada sin incidentes. Paciente es dado de alta en excelentes condiciones al tercer día post-operado. Biopsia diferida confirma GIST gástrico.
Conclusión: El abordaje laparoscópico de lesiones gástricas a ido en aumento en los últimos años, gracias a las destrezas adquiridas por los cirujanos y al avance del instrumental laparoscópico, sin dejar de lado los principios básicos de la cirugía abierta. El abordaje laparoscópico de los GIST gástricos es factible y seguro.

DUODENOPANCREATECTOMÍA CEFÁLICA: MANIOBRA DE "HANGING" DE LA ARTERIA MESENTÉRICA SUPERIOR COMO ESTRATEGIA PARA MEJORAR LA RESECCIÓN COMPLETA A NIVEL DEL RETROPERITONEO.

Drs. Guajardo Beroíza M, Gómez Romero L, Moya Herraiz A, Roig Bataller A, Lucas Meri E, Pareja Ibars E, López Andújar R.
Unidad de Cirugía HPB y Trasplantes Hepático, Hospital Politécnico y Universitario La Fé, Valencia, España. Departamento de Cirugía, Hospital Clínico de la Universidad de Chile.

Introducción: La duodenopancreatectomía cefálica es el procedimiento de elección para el tratamiento de tumores de la cabeza del páncreas. Esta es una cirugía de alta complejidad técnica asociado a morbilmortalidad periopertoria significativas. Considerando el mal pronóstico asociado a esta enfermedad, condicionado por la agresividad biológica del tumor, desde un punto de vista técnico es fundamental ofrecer a los pacientes un abordaje radical para conseguir la resección completa del tumor. Uno de los márgenes frecuentemente comprometidos y responsable de una resección incompleta es el retroperitoneal, dada su ubicación anatómica poco favorable y la proximidad de la arteria mesentérica superior. Una estrategia quirúrgica que se ha desarrollado para mejorar la tasa de resecciones completas es el "hanging" de la arteria mesentérica superior, técnica que hemos adoptado y cuyos detalles técnicos se presentan.
Objetivo: presentar la técnica quirúrgica de una duodenopancreatectomía cefálica con "hanging" de la arteria mesentérica superior, reconstruída con una anastomosis ductomucosa tutorizada.
Técnica: la insición de elección es transversa subcostal bilateral. Después de la exploración abdominal para descartar enfermedad metastásica se procede a efectuar una amplia maniobra de Kocher, identificando y disecando en su cara anterior a la arteria mesentérica superior, en su posición sobre la vena renal izquierda. Posteriormente se explora el páncreas a través de la transacavidad de los epiplones disecando los aspectos cefálico y caudal, identificando el trayecto del eje mesentérico-portal y liberándolo de la cara posterior del páncreas, quedando referenciado este con una cinta. En este momento se secciona el parénquima, y una vez liberado el ligamento de Treitz, a través del trayecto disecado en la cara anterior de la arteria mesentérica, se pasa una cinta sobre su eje anterior al proceso uncinado, de modo que la disección del retroperitoneo se efectúa sobre esta referencia, mejorando la presentación del margen retroperitoneal y manteniendo a la arteria en un plano posterior. Una vez completada la resección, la reconstrucción que elegimos es con preservación pilórica, pancreato-yeyuno anastomosis ductomucosa tutorizada con exteriorización de la secreción pancreática y hepatico-yeyuno anastomosis, ambas en Y de Roux. El tutor pancreático se mantiene abierto al menos por 7 días, y una vez que el control de amilasa en el líquido peritoneal es negativo se cierra, manteniéndolo durante 4 semanas.
Comentario: con la maniobra descrita, los reportes en la literatura muestran mejorar de manera significativa la tasa de resecciones R1, lo que resulta central para ofrecer sobrevidas a más largo plazo. Además permite durante la disección del retroperitoneo tener un control permanente de la arteria mesentérica superior, ofreciendo mayor seguridad en una fase central de la cirugía.

TRASPLANTE HEPÁTICO: HEPATECTOMÍA CON SECCIÓN PRECOZ DE LA PORTA Y DISECCIÓN DEL SEGMENTO I POR LA IZQUIERDA.

Drs. Guajardo Beroíza M, Gómez Romero L, Vergara Suárez F, Montalvá Orón E, Moya Herraiz A, Pareja Ibars E, López Andújar R.
Unidad de Cirugía HPB y Trasplantes Hepático, Hospital Politécnico y Universitario La Fé, Valencia, España. Departamento de Cirugía, Hospital Clínico de la Universidad de Chile.

Introducción: El trasplante hepático es la única alternativa terapéutica para pacientes con una insuficiencia hepática terminal con excelentes tasas de sobrevida del injerto y los receptores. La técnica para completar la hepatectomía del receptor con preservación de la vena cava, ha permitido evitar la necesidad de clampeo total de la cava y el uso de by-pass venovenoso, ofreciendo mayor estabilidad hemodinámica a los pacientes. En el presente video se presenta la técnica actualmente empleada por el equipo de Cirugía HPB y Trasplante Hepático del Hospital La Fé, Valencia.
Técnica: La incisión elegida es subcostal bilateral ampliada hasta la línea de la espina ilíaca anterosuperior por la derecha, evitando la extensión subxifoídea. Inicialmente se disecan las estructuras del pedículo hepático, identificando y seccionando la arteria hepática propia, el conducto hepático común y el tronco de la vena porta, y así continuar el resto de la disección con el hígado excluido vascularmente. Esto en pacientes con marcada hipertensión portal no condiciona edema significativo de las asas intestinales, y en el caso de necesidad es posible confeccionar un shunt porto-cavo transitorio. Una vez excluido vascularmente el hígado, se libera el lóbulo izquierdo, y se aborda inicialmente el extremo cefálico del segmento I separándolo de la cava, lo que permite continuar su disección con ambas estructuras paralelas. Así se incinde el peritoneo entre el I y la cava ahora desde abajo, procediendo a la ligadura y sección de las venas que lo drenan sólo por el extremo hacia la cava. De esta manera se logra completar la disección del segmento I de manera casi completa por el lado izquierdo, quedando sólo la liberación de las adherencia peritoneales del lóbulo derecho y del segmento I desde por la derecha. Finalmente se completa la disección de las venas suprahepáticas, donde se coloca el clamp que permite la sección de éstas. La fase de reconstrucción se inicia con la anastomosis

cava-suprahépáticas, luego la portal con factor de crecimiento. Una vez llevada a cabo la re-perfusión, se realiza la anastmosis arterial ligando la arteria gastroduodenal del receptor y utilizando éste nivel para la sutura. La reconstrucción biliar se realiza término-terminal, instalando sonda de Kehr rutinariamente cuando uno de los cabos sea menor de 6 mm, exista disparidad de calibres mayor al 50% o en presencia de factores de riengo para complicaciones biliares. Finalmente, después de la hemostasia, cierre en dos planos.
Comentario: La aproximación propuesta, seccionando precozmente la porta y abordando la vena cava por el lado izquiero permite el enfrentamiento expedito a una de las fases de mayor complejidad en el trasplante hepático, disminuyendo de manera importante el sangrado y tiempo operatorio. Asimismo, con respecto a la reconstrucción biliar, el uso rutinario de la sonda Kehr en las condiciones descritas ha demostrado disminuir de manera significativa la tasa de complicaciones biliares.

TUMOR DE KLATSKIN CON AFECTACION VASCULAR BILATERAL. ¿ES UNA CONTRAINDICACION QUIRURGICA ABSOLUTA?

Drs. Vergara Suárez F, Guajardo Beroiza M, Barber Millet S, Maupoey Ibáñez J, Montalvá Orón E, Moya Herraiz A, López Andújar R.
Unidad de Cirugía HPB y Trasplantes Hepático, Hospital Politécnico y Universitario La Fé, Valencia, España. Departamento de Cirigía, Hospital Clínico de la Universidad de Chile.

Introducción: La supervivencia prolongada y la curación de los pacientes con colangiocarcinoma hiliar (tumor de Klatskin) sólo puede ser lograda mediante la resección completa del tumor. En los últimos años se ha incrementado el número de hepatectomías mayores, lo cual se ha asociado a una mayor resecabilidad y mejores resultados. Por la localización del tumor, su progresión local puede llegar a infiltrar las estructuras vasculares vecinas (porta principal o bifurcación portal y arteria hepática). La afección portal se presenta en un 20-30% de las resecciones R0 y su identificación preoperatoria se logra con una precisión del 85%. La afección de la arteria hepática derecha es más frecuente que la de la izquierda por su mayor proximidad a la bifurcación biliar. La afectación portal aislada o junto con la arterial unilateral no son actualmente una contraindicación formal para la cirugía, pero una afectación vascular bilateral o contralateral al lado de la resección planificada son cuestiones que constituye un motivo de controversia para indicar el tratamiento quirúrgico.
Objetivos: Mostrar la estrategia diagnóstica, la planificación quirúrgica y la realización técnica del tumor de Klatskin, con afectación vascular bilateral.
Descripción: En el vídeo se presentan las pruebas de imagen que realizamos para estadificar el tumor de Klatskin, comentando aspectos de volumetría hepática residual y debatiendo la necesidad o no del drenaje biliar preoperatorio. Se muestra el abordaje quirúrgico que realizamos de forma rutinaria en los tumores de Klatskin describiendo las diferentes fases de la técnica. Describimos la sistemática de la ecografía intraoperatoria, la linfadenectomía que realizamos, el abordaje para la resección del lóbulo caudado, la transección parenquimatosa asistida mediante la maniobra de hanging y como abordar la afectación arterial del lado contralateral al de la resección, así como la reconstrucción del drenaje biliar del hígado remanente.
Comentarios: La técnica que presentamos en el vídeo de resección de un tumor de Klatskin con afectación vascular bilateral es una cuestión debatida, por lo que tiene el interés de la discusión de la indicación. En el vídeo se expone claramente el abordaje diagnóstico y la ejecución técnica sobre un caso clínico de un tumor que actualmente representa uno de los mayores retos de la cirugía hepatobiliar.

ABORDAJE VASCULAR SECUENCIAL EN EL TUMOR DE KLATSKIN CON AFECTACION ARTERIAL Y VENOSA. ¿ES UNA CONTRAINDICACION QUIRURGICA ABSOLUTA?

Drs. Carreño Saénz O, Guajardo Beroiza M, Trallero Anoro M, Vergara Suárez F, Pareja Ibars E, Moya Herraiz A, López Andújar R.
Unidad de Cirugía HPB y Trasplantes Hepático, Hospital Politécnico y Universitario La Fé, Valencia, España. Departamento de Cirugía, Hospital Clínico de la Universidad de Chile.

Introducción: La supervivencia prolongada y la curación de los pacientes con colangiocarcinoma hiliar (tumor de Klatskin) sólo puede ser lograda mediante la resección completa del tumor. En los últimos años se ha incrementado el número de hepatectomías mayores, lo cual se ha asociado a una mayor resecabilidad y mejores resultados. Por la localización del tumor, su progresión local puede llegar a infiltrar las estructuras vasculares vecinas (porta principal o bifurcación portal y arteria hepática). La afección portal se presenta en un 20-30% de las resecciones R0 y su identificación preoperatoria se logra con una precisión del 85%. La afección de la arteria hepática derecha es más frecuente que la de la izquierda por su mayor proximidad a la bifurcación biliar. La afectación portal aislada no es actualmente una contraindicación formal para la cirugía, pero una afectación vascular arterial y portal del lado de la resección planificada son cuestiones que constituye un motivo de controversia para indicar el tratamiento quirúrgico.
Objetivos: Mostrar la estrategia diagnóstica, la planificación quirúrgica y la realización técnica del tumor de Klatskin, con afectación vascular doble arterial y venosa .
Descripción: En el vídeo se presentan las pruebas de imagen que realizamos para estadificar el tumor de Klatskin, comentando aspectos de volumetría hepática residual y debatiendo la necesidad o no

del drenaje biliar preoperatorio. Se muestra el abordaje quirúrgico que realizamos de forma rutinaria en los tumores de Klatskin describiendo las diferentes fases de la técnica. Describimos la sistemática de la ecografía intraoperatoria, la linfadenectomía que realizamos, el abordaje para la resección del lóbulo caudado, la transección parenquimatosa asistida mediante la maniobra de hanging y como abordar estos tumores cuando existe una afectación arterial y portal del lado homolateral al de la resección, así como la reconstrucción del drenaje biliar del hígado remanente.
Comentarios: La técnica que presentamos en el vídeo de resección de un tumor de Klatskin con afectación vascular arterial y portal es una cuestión debatida, por lo que tiene el interés de la discusión de la indicación. En el vídeo se expone claramente el abordaje diagnóstico y la ejecución técnica sobre un caso clínico de un tumor que actualmente representa uno de los mayores retos de la cirugía hepatobiliar.

CIRUGÍA EXTREMA EN SARCOMA DE VENA CAVA

Drs. Carreño Sáenz O, Guajardo Beroíza M, Saurí Ortiz M, Moya Herraiz A, Mingol Navarro F, Montalvá Orón E, López Andújar R.
Unidad de Cirugía HPB y Trasplantes Hepático, Hospital Politécnico y Universitario La Fé, Valencia, España. Departamento de Cirugía, Hospital Clínico de la Universidad de Chile.

Introducción: Los sarcomas de los grandes vasos son poco frecuentes. Se ha informado de unos cuatrocientos casos, siendo el de origen más común en la vena cava inferior seguido de la arteria pulmonar y la aorta torácica. Las neoplasias que se presentan en estas localizaciones son el sarcoma de la íntima y el leiomiosarcoma, siendo este último el más frecuente. Los mayoría son asintomáticos o con síntomas inespecificos y tardíos. Según la localización se establecen tres niveles, nivel I (infrarrenales), nivel II (infrahepáticos o suprarrenales) y nivel III (en la entrada de las venas suprahepáticas). El diagnóstico se realiza por técnicas de imagen tales como la resonancia magnética (RM) o la tomografía computarizada (TC) que son muy sensibles pero poco especificas. El único tratamiento efectivo es la resección radical R0, dado que otras modalidades terapéuticas no han demostrado su eficacia.
Objetivo: presentar el enfrentamiento radical en el tratamiento del sarcoma de vena cava, única alternativa que permite ofrecer sobrevida alejada a estos pacientes.
Caso Clínico: Mujer de 43 años sin antecedentes de interés, a la que por dolor abdominal inespecífico se le realiza TC abdominal evidenciando masa sólida retroperitoneal de 37x42x43, situada entre la cabeza del páncreas, duodeno y cava inferior, sin clara dependencia de ninguna de estas estructuras por lo cual se realiza una RM que evidencia masa tumoral dependiente de la vena cava inferior en la confluencia de las venas renales e infiltrando duodeno. Se realiza punción aspiración con aguja fina (PAAF) ecodirigida con la que se diagnostica de neoplasia mesenquimal con diferenciación de músculo liso compatible con leiomiosarcoma bien diferenciado. Se propone intervención quirúrgica realizando duodenopancreatectomía cefálica con resección de vena cava con implante de injerto heterólogo y reimplante de vena renal derecha. En el postoperatorio presentó fístula pancreática tipo A y fue dada de alta al séptimo día sin otra complicación intrabdominal ni disfunciones sistémicas.
Comentario: Los leiomiosarcomas primarios de la vena cava representan un desafío para su tratamiento, debido a su ubicación y tamaño que en ocasiones puede requerir de resecciones quirúrgicas ampliadas a otros órganos y con sustitución vascular como en el caso presentado, siendo la única alternativa para el tratamiento de estos pacientes.

TRASPLANTE PANCREÁTICO: TÉCNICA DESDE EL DONANTE HASTA EL IMPLANTE.

Drs. Guajardo Beroíza M, Gómez Romero L, Vergara Suárez F, Montalvá Orón E, Moya Herraiz A, Pareja Ibars E, López Andújar R.
Unidad de Cirugía HPB y Trasplantes Hepático, Hospital Politécnico y Universitario La Fé, Valencia, España. Departamento de Cirugía, Hospital Clínico de la Universidad de Chile.

Introducción: el trasplante de páncreas-riñón es el único tratamiento con resultados de sobrevida alejada demostrados para el manejo de pacientes portadores de diabetes mellitus tipo 1 con enfermedad renal terminal asociada. Es así como reportes en la literatura muestran sobrevidas de hasta 80% a 10 años en los receptores de este tratamiento. Desde el punto de vista del injerto pancreático, esta cirugía representa un desafío desde la elección del donante, el procuramiento, la cirugía de banco, y el implante.
Objetivo: presentar los apectos técnicos del trasplante de páncreas, poniendo énfasis en la preparación del injerto en el banco, su reconstrucción vascular y el implante.
Técnica: por tratarse la mayoría de las veces de un donante multiórgánico con un injerto hepático asociado, la canulación de éste último se realiza por la vena porta, asegurando un segmento suficiente de porta remanente para el drenaje del complejo duodenopancreático. Para la perfusión del páncreas, ésta se realiza a través de la cánula aórtica posicionada por el equipo de extracción hepático, interrumpiendo el flujo hacia el páncreas una vez que ha pasado 1 litro de solución de preservación. Una vez completada le perfusión, la extracción del injerto se realiza en conjunto con el bazo y el duodeno, siendo los conductos arteriales preservados la arteria esplénica seccionada cerca de su base siendo referenciada, y la mesentérica superior, que se secciona una vez asegurado que no exista una arteria hepática accesoria dependiente de ésta. De modo que la cirugía de banco consiste en la liberación de toda la grasa peripancreática, ligando los ramos

vasculares que puedan quedar patentes. Se libera el injerto del bazo, y se prepara el duodeno, manteniendo un segmento de no más de 10 cms, seccionado con endoGIA reforzado, asegurando dejar la papila libre. Una vez limpio de esta manera el injerto, se procede a la reconstrucción arterial, que se lleva a cabo con conducto ilíaco del donante, ocupando su bifurcación para anastomosar a la esplénica y mesentérica superior, dejando una boca anastomótica única. La cirugía del receptor, se desarrolla por una insición media supra e infra umbilical, a través de la que se realiza una maniobra de Cattell-Braasch, exponiendo la vena cava inferior y los vasos ilíacos. La anastomosis portal se confecciona término-lateral a la cava, y la arterial a la ilíaca, con la cola del páncreas orientada hacia la pelvis. Finalmente el drenaje exocrino se completa con una anastomosis latero-lateral en el ileon distal. El cierre por planos, con un drenaje tipo Jackson-Pratt orientado hacia la zona de las anastomosis.
Comentario: el trasplante de páncreas-riñón es un procediento con un alto impacto en la calidad de vida y en la sobrevida de sus receptores, permitiendo la técnica descrita la orientación cómoda del injerto pancreático en el retroperitoneo, asegurando un adecuado drenaje venoso, elemento fundamental para asegurar la función del injerto.

TRASPLANTE HEPÁTICO EN UNA PACIENTE PORTADORA DE POLIQUISTOSIS HEPATO-RENAL CON HEPATOMEGALIA MASIVA ASOCIADA.

Drs. Carreño Sáenz O, Guajardo Beroíza M, Pareja Ibars E, Saurí Ortiz M, Moya Herraiz A, Montalvá Orón E, López Andújar R.
Unidad de Cirugía HPB y Trasplantes Hepático, Hospital Politécnico y Universitario La Fé, Valencia, España. Departamento de Cirugía, Hospital Clínico de la Universidad de Chile.

Introducción: la enfermedad poliquística hepatorrenal es una trastorno hereditario que se caracteriza por el desarrollo de quistes en ambos órganos, que pueden condicionar falla renal, hepatomegalia masiva y numerosas complicaciones asociadas como síndrome de vena cava inferior o compresión del drenaje venoso hepático. Como entidad clínica representa un gran desafío, dado que sus complicaciones determinan una significativa pérdida de la calidad de vida. Por las complicaciones derivadas de la hepatomegalia, representa una indicación poco frecuente de trasplante hepático, sin embargo de requerirlo es un procedimeinto de gran dificultad técnica, requiriendo eventualmente también un doble trasplante hepatorrenal.
Objetivo: se presenta el caso clínico de una paciente portadora de poliquistosis hepatorrenal sometida a un trasplante hepático, desarrollando en el video los detalles técnicos que permiten la hepatectomía de una pieza de 11 Kgs.
Técnica: el caso clínico corresponde a una paciente de género femenino con antecedentes de enfermedad poliquística hepatorrenal progresiva, con una hepatomegalia masiva, ascitis, con múltiples episodios de hospitalización por dolor abdominal y disconfort asociado a la progresión de la enfermedad. Evaluado por el comité de trasplantes del Hospital Politécnico y Universitario La Fe, se indica el trasplante hepático como alternativa de tratamiento definitivo para su patología. La insición elegida es una transversa subcostal bilateral amplia, que permite la exploración de un hígado aumentado masivamente de tamaño a expensas de múltiples quistes bilaterales. Se aborda inicialmente el pedículo hepático, en el cual al no existir hipertensión portal significativa y ante la imposibilidad de acceder a la vena cava para la confección de un shunt porto cavo, se completa la hepatectomía con la porta in situ. La liberación se consigue abordando el lado derecho del hígado, con gran dificultad para el acceso a los segmentos posteriores y la cava. Finalmente se logra completar la ectomía, obteniendo un hígado de 11 Kgs de peso. La técnica utilizada en el implante fué la convencional. A las 24 hrs del postoperatorio se objetiva en el eco doppler de control ausencia del flujo arterial por lo que se enlista como prioriodad nacional, recibiendo un nuevo injerto a las 24 hrs, cursando el resto de su evolución sin otras complicaciones.
Comentario: la enfermedad poliquística hepatorrenal es una entidad poco frecuente, excepcionalmente indicación de trasplante hepático, pero que de ser necesario es de una gran dificultad técnica, escencialmente secundario a la hepatomegalia masiva y la complejidad de acceder a la vena cava, pudiendo esto ser causa de complicaciones graves. El abordaje presentado en el video muestra una alternativa de completar la hepatectomía de manera segura, con una paciente que a pesar de requerir un retrasplante de urgencia cursó una evolución favorable.

NECROSECTOMIA PANCREATICA POR ABORDAJE RETROPERITONEAL VIDEOASISTIDO

Drs. M. Barra, J. Lopez, E. Coddou, K. Rojas, B. Naranjo. E. Peña
Servicio Cirugía. Hospital Clínico San Pablo. Coquimbo.
Departamento de Clínicas. Facultad de Medicina. Universidad Católica del Norte. Coquimbo. Chile

Introducción: La Pancreatitis Aguda Grave , continua siendo una enfermedad frecuente en nuestro medio, manteniendo una morbimortalidad elevada que esta principalmente dada por la aparición de infección de la necrosis pancreática . Existe consenso en el desbridamiento y drenaje de la necrosis infectada, puesto que la falla en el control infecciosos conlleva una elevada mortalidad . Las técnicas de necrosectomia por vía laparotómica generan una mayor respuesta inflamatoria sistémica y por ende mayor disfunción orgánica y morbimortalidad. Como alternativa aparecen los drenajes por vía percutánea, drenaje endoscópico por vía transgastrica, drenaje laparoscópico o endoscópico por vía retroperitoneal.

Objetivo: El objetivo de este video es la presentación de la técnica de abordaje retroperitoneal videoasistido para la resolución de la necrosis pancreática infectada .

Caso clínico y técnica quirúrgica: Se presenta un caso clínico de una paciente de sexo femenino de 61 años de edad, que ingresa a la unidad de cuidados intensivos con cuadro de pancreatitis aguda grave y falla multiorgánica, evolucionando a las tres semanas posterior a su ingreso con infección de necrosis pancreatica que se objetiva mediante punción con aguja fina y drenaje percutáneo de necrosis y colección retroperitoneal. Paciente bajo anestesia general, lumbotomía mínima en decimoprimer espacio intercostal izquierdo, se accede a retroperitoneo y se introduce trocar de 11 mm. drenado pus. Insuflación con co2. Mediante videoasistencia se realiza necrosectomía y drenaje de colecciones peripancreáticas , aseo retroperitoneal y se instalan drenajes bajo visión directa. En post-operatorio mediato, paciente presenta hemorragia retroperitoneal, sin compromiso hemodinámico , requiriendo un segundo procedimento, a los siete días postoperatorio. Evolución posterior satisfactoria, disminuyendo los parámetros inflamatorios, si fistula pancreática y retiro progresivo de los drenajes .

Conclusión: El abordaje retroperitoeal video-asistido es un alternativa más en el tratamiento de la necro-sis pancreática infectada.