



# XCII CONGRESO CHILENO E INTERNACIONAL DE CIRUGÍA

XLVI JORNADAS CHILENAS DE COLOPROCTOLOGÍA  
XVII JORNADAS CHILENAS DE CIRUGÍA PLÁSTICA  
VI JORNADAS DE CIRUGÍA VASCULAR Y ENDOVASCULAR  
IV JORNADAS DE CIRUGÍA BARIÁTRICA Y METABÓLICA

SOCIEDAD DE CIRUJANOS DE CHILE  
SOCIEDAD CHILENA DE COLOPROCTOLOGÍA  
SOCIEDAD CHILENA DE CIRUGÍA DE CABEZA-CUELLO Y PLÁSTICA MAXILO-FACIAL  
SOCIEDAD CHILENA DE CIRUGÍA PLÁSTICA RECONSTRUCTIVA Y ESTÉTICA  
SOCIEDAD CHILENA DE CIRUGÍA BARIÁTRICA Y METABÓLICA  
SOCIEDAD CHILENA DE CIRUGÍA VASCULAR Y ENDOVASCULAR  
SOCIEDAD DE PARED ABDOMINAL Y HERNIAS DE CHILE  
SOCIEDAD CHILENA DE QUEMADURAS

## TOMO DE RESÚMENES

COQUIMBO - LA SERENA- CHILE 18 AL 20 DE MARZO DE 2020  
HOTEL DE LA BAHÍA ENJOY - HOTEL CLUB LA SERENA

**Medtronic**  
Juntos, más lejos

**ETHICON**  
PART OF THE Johnson & Johnson FAMILY OF COMPANIES

**REICH**

**variMED**

**stryker**

**FRESENIUS  
KABI**  
caring for life

**DROGUERIA HOFMANN**

**ibici**  
Italy

**CAISSA**

**Promedon**  
People + Innovation

**CicloMed**  
Chile

**inmed**

**MEDCORP**

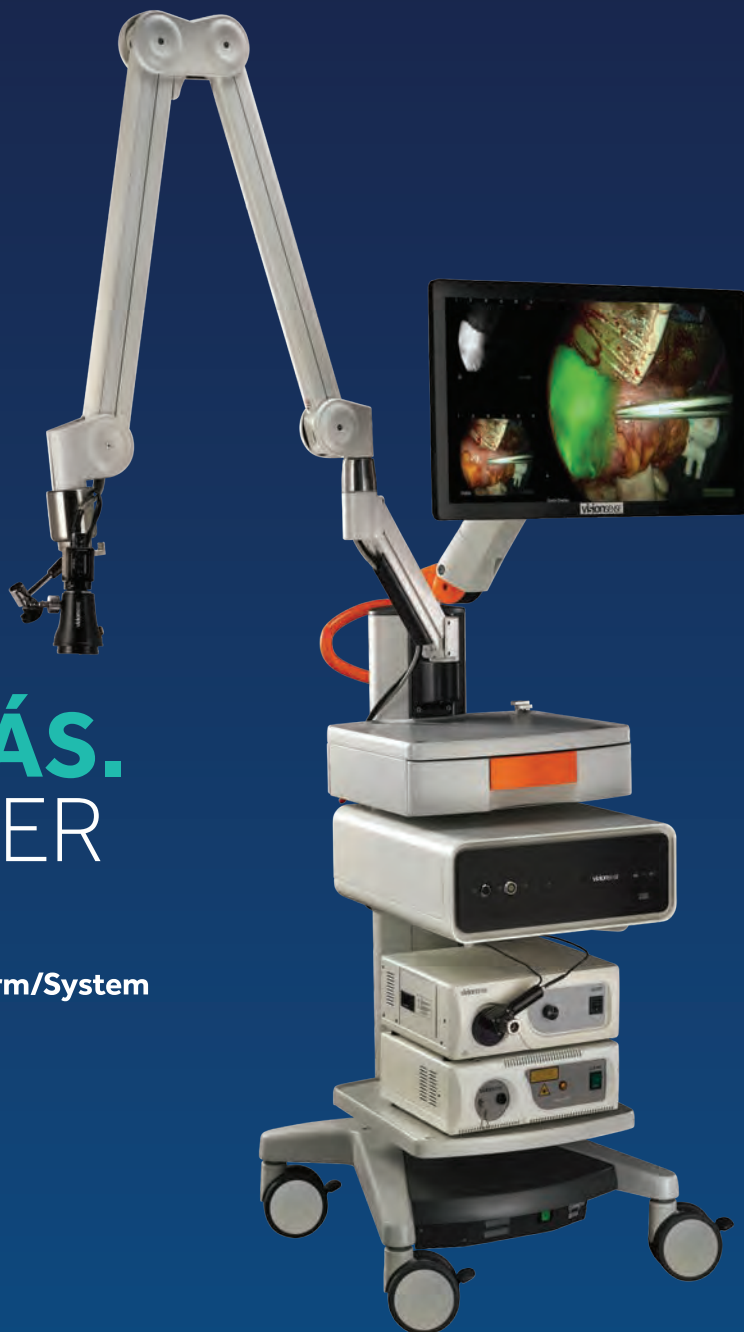**PETRAZUL**  
HEALTH & BIOTECH

**ConvaTec**



**COQUIMBO**  
Puerto Doble

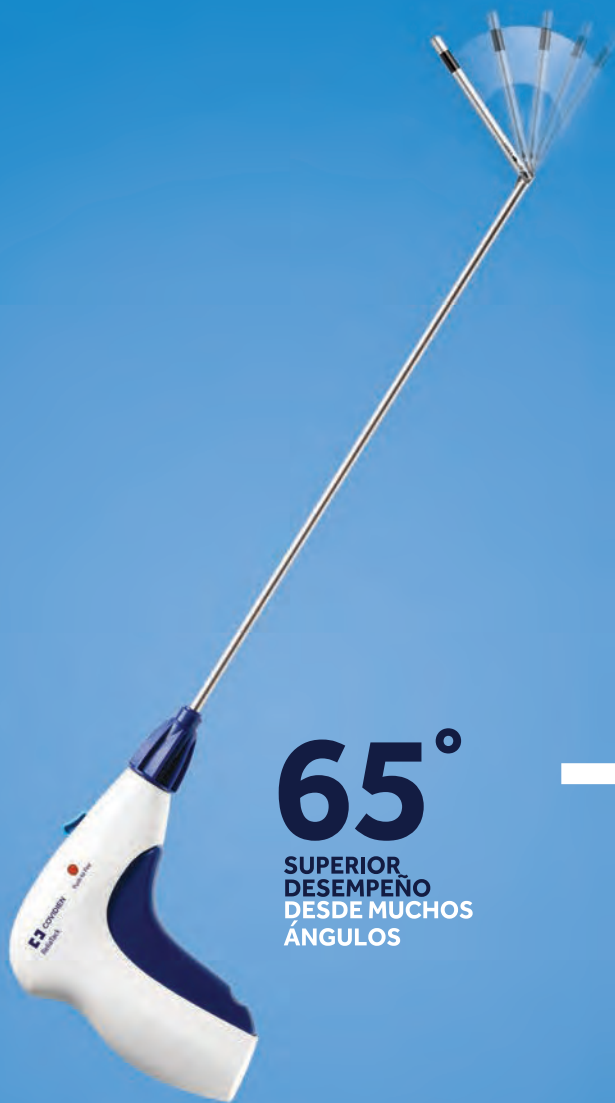JUNTOS INNOVAMOS  
PARA MEJORAR LA ATENCIÓN  
**DE LOS PACIENTES.**



**VER MÁS.**  
ES SABER  
MÁS.

EleVision™ IR Platform/System

# JUNTOS, MEJOR.



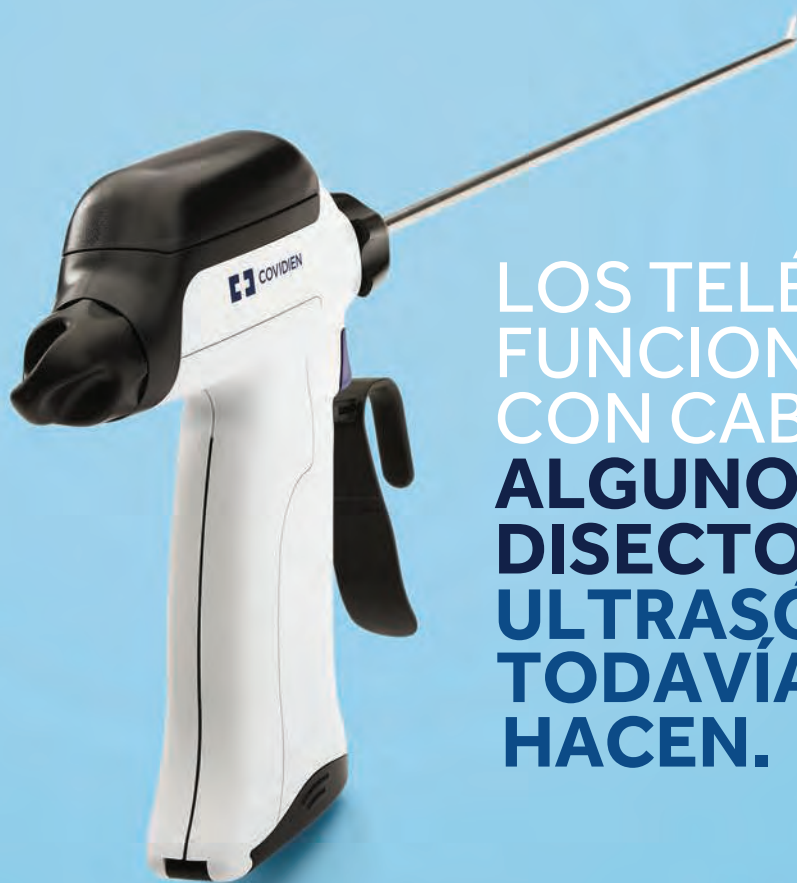**65°**  
SUPERIOR  
DESEMPEÑO  
DESDE MUCHOS  
ÁNGULOS

**ReliaTack™**  
Dispositivo de fijación  
recargable



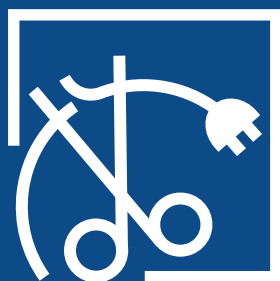
**Symbotex™**  
Malla compuesta  
Mejor manejo, reparación  
y diseño inteligente

TODO EL MUNDO SE BENEFICIA,  
CUANDO  
**TODO ES MÁS FÁCIL**



LOS TELÉFONOS  
FUNCIONABAN  
CON CABLES.  
**ALGUNOS  
DISECTORES  
ULTRASÓNICOS  
TODAVÍA LO  
HACEN.**

Siente la libertad de movimiento que entrega el nuevo sistema de disección ultrasónica Sonicision Curved Jaw.



**Medtronic**

© 2019 Medtronic. Reservados todos los derechos. Medtronic, el logo de Medtronic y Otros, son, en conjunto, marcas registradas de Medtronic. Todas las demás marcas son marcas registradas de una compañía de Medtronic.

<b>SECCIONAL   Cirugía Bariátrica.....</b>	<b>26</b>
REMISIÓN DE DIABETES MELLITUS TIPO 2 EN BYPASS GÁSTRICO V/S GASTRECTOMÍA EN MANGA.....	27
TUMOR DE DUPLICACIÓN ESOFÁGICA: MANEJO ROBÓTICO.....	28
LA PROFILAXIS CON RIVAROXABÁN LUEGO DE UNA GASTRECTOMÍA EN MANGA POR LAPAROSCOPIA REDUCE LA FRECUENCIA DE TROMBOSIS VENOSA PORTO-MESENTÉRICA.....	29
SINDROME DE DUMPING, MANEJO QUIRÚRGICO. REPORTE DE UN CASO.....	30
TROMBOSIS PORTO-MESENTÉRICA POST CIRUGÍA BARIÁTRICA LAPAROSCÓPICA: CLÍNICA INDISA 2009-2019.....	31
INCIDENCIA DE HERNIA HIATAL POST GASTRECTOMÍA VERTICAL LAPAROSCÓPICA. ESTUDIO PROSPECTIVO.....	32
OBSTRUCCIÓN DEL INTESTINO DELGADO CAUSADA POR BALÓN INTRAGÁSTRICO MIGRADO, RESOLUCIÓN LAPAROSCÓPICA.....	33
MORBILIDAD DE LA CIRUGÍA BARIÁTRICA EN PACIENTES CON OBESIDAD MAYORES DE 60 AÑOS.....	34
REVERSIÓN LAPAROSCÓPICA DE BYPASS GÁSTRICO CON Y DE ROUX EN PACIENTE CON GASTRECTOMÍA EN MANGA PREVIA.....	35
TROMBOSIS VENOSA PORTO-MESENTÉRICA POST GASTRECTOMÍA VERTICAL EN MANGA EN CLÍNICA DÁVILA.....	36
RESECCIÓN INTESTINAL SECUNDARIA A ISQUEMIA POR TROMBOSIS VENOSA PORTAL POST CIRUGÍA BARIÁTRICA. REPORTE DE CASO.....	37
INTENTO DE SUICIDIO POR INGESTA DE CÁUSTICOS EN PACIENTES BARIÁTRICOS.....	38
RESULTADOS A LARGO PLAZO DE PACIENTES CON DIABETES MELLITUS TIPO 2 SOMETIDOS A BYPASS GÁSTRICO EN Y DE ROUX.....	39
RESULTADOS CLÍNICOS DE LA CIRUGÍA BARIÁTRICA REVISIONAL: COMPARACIÓN CON CIRUGÍA PRIMARIA.....	40
MINIMIZER, UN NUEVO PROCEDIMIENTO PARA REDUCIR EL AUMENTO DEL DIÁMETRO DE LA ANASTOMOSIS GASTROYEYUNAL EN PACIENTES CON BYPASS GÁSTRICO Y REGANANCIA DE PESO.....	41
CIRUGÍA BARIÁTRICA EN UN HOSPITAL PÚBLICO: EXPERIENCIA INICIAL EN EL HOSPITAL HIGUERAS DE TALCAHUANO.....	42
CONVERSION DE MANGA A BYPASS GASTRICO ROBOTICO CON ASISTENCIA MAGNETICA (LEVITA).....	43
INVAGINACIÓN GÁSTRICA POSTERIOR A GASTRECTOMÍA EN MANGA LAPAROSCÓPICA.....	44

FACTORES QUE SE ASOCIAN A CONSULTAS EN SERVICIO DE URGENCIA DESPUÉS DE UNA CIRUGÍA BARIÁTRICA.....	45
EXPERIENCIA INICIAL CON BALÓN INTRAGÁSTRICO ELIPSE.....	46
RESECCIÓN DEL MUÑÓN CIEGO DEL ASA BILIPANCREÁTICA EN LA CONVERSIÓN DE GASTRECTOMÍA EN MANGA CON BYPASS YEYUNAL A BYPASS GÁSTRICO LAPAROSCÓPICO EN DOS CASOS.....	47
FACTORES QUE SE ASOCIA PRECOZMENTE A LA PÉRDIDA DE PESO DESPUÉS DE LA CIRUGÍA BARIÁTRICA: SEGUIMIENTO A DOS AÑOS.....	48
<b>SECCIONAL   Cirugía Cabeza, Cuello y Maxilofacial.....</b>	<b>49</b>
PROGRAMA DE ENTRENAMIENTO DE TÉCNICAS DE PAROTIDECTOMÍA EN MODELO CADAVERÍCO PERFUNDIDO.....	50
CARACTERIZACIÓN PACIENTES OPERADOS CON TIROIDECTOMÍA TOTAL EN EL HOSPITAL REGIONAL TEMUCO.....	51
HIPOCALCEMIA POST TIROIDECTOMÍA TOTAL. ANÁLISIS DE COHORTE EN HOSPITAL REGIONAL TEMUCO.....	53
FACTORES ASOCIADOS A MALA EVOLUCIÓN EN EL TRATAMIENTO DE ABSCESOS CERVICALES PROFUNDOS.....	55
MANEJO DE ABSCESOS PROFUNDOS CERVICALES CON SISTEMA V.A.C. PRESENTACIÓN DE DOS CASOS CLÍNICOS.....	57
RESECCIÓN ROBÓTICA TRANSORAL DE SCHWANNOMA PARAFARÍNGEO, REPORTE DE CASO.....	58
INCIDENCIA DEL CÁNCER DE TIROIDES EN LA REGIÓN DE AYSÉN.....	59
MELANOMA MUCOSO SENO MAXILAR.....	60
CORRELACIÓN CITOISTOLÓGICA ENTRE SISTEMA DE BETHESDA Y BIOPSIA DEFINITIVA DE TIROIDECTOMÍA TOTAL EN EL HOSPITAL MILITAR DE SANTIAGO.....	61
MANEJO QUIRÚRGICO DE QUISTE PRIMER ARCO BRANQUIAL: PRESENTACIÓN DE UN CASO.....	62
TUMOR DE KÜTTNER (SIALOADENITIS ESCLEROSANTE CRÓNICA), ROL DEL CIRUJANO EN EL DIAGNÓSTICO Y TRATAMIENTO, A PROPÓSITO DE 2 CASOS CLÍNICOS.....	63
EPIDEMIOLOGIA Y SOBREVIVENCIA DE PACIENTES CON MELANOMA EN HOSPITAL HERNÁN HENRÍQUEZ ARAVENA DE TEMUCO.....	64
<b>SECCIONAL   Cirugía de Mama.....</b>	<b>66</b>
EVALUACIÓN DE MÁRGENES QUIRÚRGICOS MEDIANTE FAXITRON EN CIRUGÍA CONSERVADORA DE MAMA. EXPERIENCIA INICIAL CLÍNICA ALEMANA DE SANTIAGO.....	67

MASTECTOMÍA PROFILÁCTICA CONTRALATERAL: ¿ES UNA BUENA OPCIÓN PARA PREVENIR UN NUEVO CÁNCER DE MAMA EN MUJERES CON MUTACIONES EN LOS GENES BRCA?.....	69
CARACTERIZACIÓN DE CÁNCER DE MAMA EN MUJERES MAYORES DE 70 AÑOS, EN HOSPITAL MILITAR DE SANTIAGO, ENTRE LOS AÑOS 2014 A 2019.....	71
MANEJO QUIRÚRGICO DE LAS PACIENTES PORTADORAS DE UNA MUTACIÓN GENÉTICA TRATADAS EN UN CENTRO DE SALUD PRIVADO.....	73
BIOSPIA LINFONODO CENTINELA ( BLC) COMO TÉCNICA ESTANDARIZADA EN LA EVALUACIÓN DE COMPROMISO AXILAR DE PACIENTES CON CÁNCER DE MAMA EN EL HOSPITAL MILITAR DE SANTIAGO (HMS).....	74
CÁNCER DE MAMA EN MENORES DE 40 AÑOS: EXPERIENCIA EN HOSPITAL SAN JUAN DE DIOS.....	76
<b>SECCIONAL   Cirugía de Tórax.....</b>	<b>77</b>
MANEJO QUIRÚRGICO DE TUMORES PRIMARIOS DE PARED TORÁCICA. EXPERIENCIA DE 5 AÑOS EN EL HOSPITAL CLÍNICO UNIVERSIDAD DE CHILE.....	78
PERICARDITIS PURULENTO PRIMARIA EN ADULTO INMUNOCOMPETENTE.....	80
¿CÁNCER O NEUMONÍA REDONDA?: SERIE DE CASOS.....	81
LOBECTOMÍA SUPERIOR DERECHA Y RESECCIÓN EN MANGUITO DE BRONQUIO FUENTE Y MEDIAL DERECHO EN PACIENTE CON TUMOR CARCINOIDE TÍPICO.....	82
GRAN TUMOR NEURAL DE PRIMERA COSTILLA, MANEJO QUIRÚRGICO.....	83
SERIE DE CASOS DE RUPTURA DE TRÁQUEA EN LA REGIÓN DEL MAULE.....	84
RESULTADOS QUIRÚRGICOS DE UN CENTENAR DE LOBECTOMÍAS PULMONARES. REPORTE DE UN CENTRO DE REFERENCIA NACIONAL.....	85
CIRUGÍA DE TÓRAX EN EL PACIENTE OCTOGENARIO.....	86
EVALUACIÓN DE LA EFECTIVIDAD DE LA TIMECTOMÍA COMO TRATAMIENTO DE LA MIASTENIA GRAVIS EN NUESTRO CENTRO.....	87
SARCOMA DE PARED TORÁCICA, RESECCIÓN Y RECONSTRUCCIÓN DIAFRAGMÁTICA-TORÁCICA CON MALLA DE GORETEX, BARRA DE TITANIO Y COLGAJO VRAM MICROQUIRÚRGICO.....	88
OSTEOSÍNTESIS ESTERNA Y COSTAL CON SISTEMA STRACOS (R) TRAS REANIMACIÓN VIGOROSA IATROGÉNICA.....	89
PRESENTACIÓN RADIOLÓGICA ATÍPICA DE LINFOMA BALT.....	90
LEIOMIOSARCOMA DE PARED ANTERIOR TORÁCICA, RESECCIÓN Y RECONSTRUCCIÓN CON COLGAJO MICROQUIRÚRGICO ALT.....	91



NÓDULOS PULMONARES: CARACTERIZACIÓN RADIOLÓGICA Y ANATOMO-PATOLÓGICA.....	92
HISTOPLASMOSIS COMO PRESENTACION ATIPICA DE NODULO PULMONAR: SERIE DE 5 CASOS CLINICOS.....	93
NEUMONECTOMÍAS. INDICACIONES Y RESULTADOS QUIRÚRGICOS.....	95
TERATOMA MADURO DIAFRAGMÁTICO: REPORTE DE UN CASO.....	97
INCIDENCIA DE CÁNCER EN NÓDULOS SUBSÓLIDOS PULMONARES.....	98
CIRUGÍA DE REVASCULARIZACIÓN MIOCÁRDICA CON Y SIN CIRCULACIÓN EXTRACORPÓREA: COMPARACIÓN DE SUPERVIVENCIA A 10 AÑOS.....	99
CIRUGÍA CORONARIA EN PACIENTES CON DISFUNCIÓN VENTRICULAR IZQUIERDA: RESULTADOS DE SEGUIMIENTO A 10 AÑOS.....	101
EX VIVO PULMONAR. INICIANDO UNA NUEVA ERA EN LA TRASPLANTOLOGÍA CHILENA.....	103
<b>SECCIONAL   Cirugía Endoscópica.....</b>	<b>104</b>
MANEJO ENDOSCÓPICO DEL SÍNDROME DE BOERHAAVE, REPORTE DE UN CASO.....	105
RESULTADOS DE LA COLANGIOPANCREATOGRAFIA RETROGRADA ENDOSCOPICA (CPRE) A LARGO PLAZO EN EL MANEJO DE LA COLEDOCOLITIASIS.....	106
EVENTOS ADVERSOS EN 178556 PROCEDIMIENTOS ENDOSCÓPICOS. EXPERIENCIA EN 18 AÑOS EN EL HOSPITAL CLÍNICO UC-CHRISTUS.....	108
RESOLUCIÓN ENDOSCÓPICA DE FÍSTULA GASTROCUTÁNEA SECUNDARIA A ESPLENECTOMÍA DE URGENCIA EN PACIENTE POLITRAUMATIZADO.....	110
<b>SECCIONAL   Cirugía Esófago Gástrico.....</b>	<b>111</b>
CORRELACIÓN ENTRE NSQIP SCORE Y COMPLICACIONES QUIRÚRGICAS EN GASTRECTOMIA TOTAL.....	112
PERFORACIÓN ESOFÁGICA. UN DESAFÍO CLÍNICO Y QUIRÚRGICO. EXPERIENCIA DE 15 AÑOS.....	114
COMPLICACIONES POSTOPERATORIAS EN ESOFAGECTOMÍA POR CÁNCER. EVALUACIÓN DE 215 CASOS SEGÚN DEFINICIONES DEL GRUPO DE CONSENSO INTERNACIONAL.....	115
GASTRECTOMÍA ONCOLÓGICA LAPAROSCÓPICA, REPORTE EXPERIENCIA INICIAL EN EL HOSPITAL SAN JOSÉ.....	116



TRATAMIENTO DEL GIST GÁSTRICO EN LA ERA DE LA LAPAROS- COPÍA: EXPERIENCIA DE LOS ÚLTIMOS 15 AÑOS EN EL HOSPITAL SÓTERO DEL RÍO.....	118
FACTORES PRONÓSTICOS DE SOBREVIVENCIA ALEJADA EN CÁNCER ESOFÁGICO OPERADOS CON INTENCIÓN CURATIVA. ANÁLISIS PROSPECTIVO Y MULTIVARIABLE EN 10 AÑOS DE SEGUIMIENTO.....	120
PRONÓSTICO EN CÁNCER GÁSTRICO SEGÚN DIAGNÓSTICO DE SARCOPENIA EN TOMOGRAFÍA DE ETAPIFICACIÓN.....	122
TÉCNICA DE TOUPET CON ANTRECTOMIA Y GASTROYEU- NOSTOMIA EN Y DE ROUX POR VÍA LAPAROSCÓPICA POR FALLA DE FUNDOPLICATURA DE NISSEN.....	124
PREVALENCIA DE LESIONES PRENEOPLÁSICAS GÁSTRICAS EN FAMILIARES DE PRIMER GRADO DE PACIENTES CON CÁNCER GÁSTRICO. ESTUDIO DE CORTE TRANSVERSAL.....	125
REMISIÓN COMPLETA DE CÁNCER GÁSTRICO ETAPA IV TRAS TRATAMIENTO CON TRASTUZUMAB: REPORTE DE UN CASO.....	127
LEIOMIOMA ESOFÁGICO INTRATORÁCICO: RESECCIÓN MEDIANTE ENUCLEACIÓN TORACOSCÓPICA EXTRAMUCOSA.....	128
FÍSTULA DE LA ANASTOMOSIS ESÓFAGOYEU- NOMIAL TOTAL POR CÁNCER GÁSTRICO EN EL HOSPITAL CLÍNICO DE LA UNIVERSIDAD DE CHILE.....	129
MANEJO LAPAROSCÓPICO DE URGENCIA EN PACIENTES CON ULCERA GASTRODUODENAL PERFORADA REVISIÓN DE HOSPI- TAL DE LA FLORIDA ENTRE 2017-2019.....	130
VÓLVULO GÁSTRICO COMO CAUSA INFRECUENTE DE DOLOR ABDOMINAL. REPORTE DE UN CASO.....	131
VÓLVULO GÁSTRICO MIXTO SECUNDARIO A HERNIA DIAFRAG- MÁTICA CONCOMITANTE CON HERNIA HIATAL. REPORTE DE CASO.....	132
FUNDOPLICATURA DE NISSEN FALLIDA: CONVERSIÓN A FUNDOPLI- CATURA DE TOUPET MÁS GASTRECTOMÍA DISTAL.....	133
HEMORRAGIA DIGESTIVA ALTA SECUNDARIA A CÁNCER GÁSTRICO MANEJADA CON EMBOLIZACIÓN ARTERIAL. REPORTE DE UN CASO.....	135
QUISTE MESENTÉRICO COMO CAUSA DE DOLOR ABDOMINAL, A PROPÓSITO DE UN CASO.....	136
RETIRO DE MALLA DE PROLENE COMO MÉTODO DE REPARACIÓN DE HERNIA HIATAL GIGANTE COMPLICADA.....	137
CIRUGÍA ROBÓTICA ESÓFAGO GÁSTRICA CON ASISTENCIA MAG- NÉTICA, PRIMERA SERIE DE CASOS REPORTADA.....	138

RESULTADOS ONCOLÓGICOS DEL TRATAMIENTO QUIRÚRGICO DEL CÁNCER GÁSTRICO AVANZADO ANTRAL POBREMENTE DIFERENCIADO, INDIFERENCIADO Y DE CÉLULAS EN ANILLO DE SELLO....	140
EPIDEMIOLOGÍA DEL CÁNCER GÁSTRICO EN EL CRS Y HOSPITAL EL PINO ENTRE LOS AÑOS 2012 Y 2017.....	142
RESULTADOS CLÍNICOS A LARGO PLAZO EN PACIENTES OBESOS SOMETIDOS A GASTRECTOMÍA EN MANGA LAPAROSCÓPICA.....	143
REPARACIÓN LAPAROSCÓPICA DE PERFORACIÓN ESOFÁGICA SECUNDARIA A DILATACIÓN ENDOSCÓPICA CON BALÓN, EN PACIENTE CON ACALASIA.....	144
REPARACIÓN LAPAROSCÓPICA DE HERNIA DIAFRAGMÁTICA IATROGÉNICA COMPLICADA.....	145
FLUORESCENCIA CON VERDE DE INDOCIANINA EN CIRUGIA LAPAROSCOPICA: ESTUDIO PILOTO.....	146
VIDEO: ESOFAGECTOMIA MINI-INVASIVA UTILIZANDO VERDE DE INDOCIANINA PARA MEDIR PERFUSION DEL TUBO GASTRICO.....	147
¿ES REALMENTE EL COMPROMISO LINFONODAL MASIVO(N3B) ESTADÍO III EN CÁNCER GÁSTRICO?.....	148
VIDEO: MAPEO LINFATICO CON VERDE DE INDOCIANINA EN GASTRECTOMIA TOTAL D2 POR CANCER GASTRICO.....	150
SOBREVIDA A 15 AÑOS DE GIST GÁSTRICOS EN EL HOSPITAL PADRE HURTADO.....	151
EXTRACCIÓN LAPAROSCÓPICA DE CUERPO EXTRAÑO GIGANTE DE BULBO DUODENAL.....	152
ANÁLISIS CLÍNICO-PATOLÓGICO DE PACIENTES CON TUMORES NEUROENDOCRINOS GÁSTRICOS EN 15 AÑOS.....	153
FILTRACIÓN DE ANASTOMOSIS ESÓFAGO-YEYUNAL EN GASTREC- TOMÍA TOTAL LAPAROSCÓPICA VERSUS ABIERTA.....	155
INTUSUSCEPCIÓN GASTROGÁSTRICA POR TUMOR DEL ESTROMA GASTROINTESTINAL (GIST): REPORTE DE UN CASO.....	156
TUMOR DESMOIDES GIGANTE ABDOMINAL CON INFILTRACIÓN COLÓNICA, REPORTE DE UN CASO.....	157
PRONÓSTICO DE LOS PACIENTES CON CÁNCER GÁSTRICO SOMETIDOS A NEOADYUVANCIA SEGÚN YPN.....	158
CORRELACIÓN ENTRE NSQIP SCORE Y COMPLICACIONES QUIRÚRGICAS EN GASTRECTOMIA TOTAL.....	160
PERFORACIÓN ESOFÁGICA. UN DESAFÍO CLÍNICO Y QUIRÚRGICO. EXPERIENCIA DE 15 AÑOS.....	162

COMPLICACIONES POSTOPERATORIAS EN ESOFAGECTOMÍA POR CÁNCER. EVALUACIÓN DE 215 CASOS SEGÚN DEFINICIONES DEL GRUPO DE CONSENSO INTERNACIONAL.....	163
GASTRECTOMÍA ONCOLÓGICA LAPAROSCÓPICA, REPORTE EXPERIENCIA INICIAL EN EL HOSPITAL SAN JOSÉ.....	164
TRATAMIENTO DEL GIST GÁSTRICO EN LA ERA DE LA LAPAROSCOPÍA: EXPERIENCIA DE LOS ÚLTIMOS 15 AÑOS EN EL HOSPITAL SÓTERO DEL RÍO.....	166
FACTORES PRONÓSTICOS DE SOBREVIDA ALEJADA EN CÁNCER ESOFÁGICO OPERADOS CON INTENCIÓN CURATIVA. ANÁLISIS PROSPECTIVO Y MULTIVARIADO EN 10 AÑOS DE RECLUTAMIENTO.....	168
PRONÓSTICO EN CÁNCER GÁSTRICO SEGÚN DIAGNÓSTICO DE SARCOPENIA EN TOMOGRAFÍA DE ETAFIFICACIÓN.....	170
TÉCNICA DE TOUPET CON ANTRECTOMIA Y GASTROYEYUNOTOMIA EN Y DE ROUX POR VÍA LAPAROSCÓPICA POR FALLA DE FUNDOPLICATURA DE NISSEN.....	172
PREVALENCIA DE LESIONES PRENEOPLÁSICAS GÁSTRICAS EN FAMILIARES DE PRIMER GRADO DE PACIENTES CON CÁNCER GÁSTRICO. ESTUDIO DE CORTE TRANSVERSAL.....	173
REMISIÓN COMPLETA DE CÁNCER GÁSTRICO ETAPA IV TRAS TRATAMIENTO CON TRASTUZUMAB: REPORTE DE UN CASO.....	175
LEIOMIOMA ESOFÁGICO INTRATORÁCICO: RESECCIÓN MEDIANTE ENUCLEACIÓN TORACOSCÓPICA EXTRAMUCOSA.....	176
FÍSTULA DE LA ANASTOMOSIS ESÓFAGOYEYUNAL EN GASTRECTOMÍA TOTAL POR CÁNCER GÁSTRICO EN EL HOSPITAL CLÍNICO DE LA UNIVERSIDAD DE CHILE.....	177
MANEJO LAPAROSCÓPICO DE URGENCIA EN PACIENTES CON ULCERA GASTRODUODENAL PERFORADA REVISIÓN DE HOSPITAL DE LA FLORIDA ENTRE 2017-2019.....	178
VOLVULO GASTRICO COMO CAUSA INFRECUENTE DE DOLOR ABDOMINAL. REPORTE DE UN CASO.....	179
VÓLVULO GÁSTRICO MIXTO SECUNDARIO A HERNIA DIAFRAGMÁTICA CONCOMITANTE CON HERNIA HIATAL. REPORTE DE CASO.....	180
FUNDOPLICATURA DE NISSEN FALLIDA: CONVERSIÓN A FUNDOPLICATURA DE TOUPET MÁS GASTRECTOMÍA DISTAL.....	181
HEMORRAGIA DIGESTIVA ALTA SECUNDARIA A CÁNCER GÁSTRICO MANEJADA CON EMBOLIZACIÓN ARTERIAL. REPORTE DE UN CASO.....	183
QUISTE MESENTÉRICO COMO CAUSA DE DOLOR ABDOMINAL, A PROPÓSITO DE UN CASO.....	184

RETIRO DE MALLA DE PROLENE COMO MÉTODO DE REPARACIÓN DE HERNIA HIATAL GIGANTE COMPLICADA.....	185
CIRUGÍA ROBÓTICA ESÓFAGO GÁSTRICA CON ASISTENCIA MAGNÉTICA, PRIMERA SERIE DE CASOS REPORTADA.....	186
RESULTADOS ONCOLÓGICOS DEL TRATAMIENTO QUIRÚRGICO DEL CÁNCER GÁSTRICO AVANZADO ANTRAL POBREMENTE DIFERENCIADO, INDIFERENCIADO Y DE CÉLULAS EN ANILLO DE SELLO....	188
EPIDEMIOLOGÍA DEL CÁNCER GÁSTRICO EN EL CRS Y HOSPITAL EL PINO ENTRE LOS AÑOS 2012 Y 2017.....	190
RESULTADOS CLÍNICOS A LARGO PLAZO EN PACIENTES OBESOS SOMETIDOS A GASTRECTOMÍA EN MANGA LAPAROSCÓPICA.....	191
REPARACIÓN LAPAROSCÓPICA DE PERFORACIÓN ESOFÁGICA SECUNDARIA A DILATACIÓN ENDOSCÓPICA CON BALÓN, EN PACIENTE CON ACALASIA.....	192
REPARACIÓN LAPAROSCÓPICA DE HERNIA DIAFRAGMÁTICA IATROGÉNICA COMPLICADA.....	193
FLUORESCENCIA CON VERDE DE INDOCIANINA EN CIRUGIA LAPAROSCOPICA: ESTUDIO PILOTO.....	194
VIDEO: ESOFAGECTOMIA MINI-INVASIVA UTILIZANDO VERDE DE INDOCIANINA PARA MEDIR PERFUSION DEL TUBO GASTRICO.....	195
¿ES REALMENTE EL COMPROMISO LINFONODAL MASIVO(N3B) ESTADÍO III EN CÁNCER GÁSTRICO?.....	196
VIDEO: MAPEO LINFATICO CON VERDE DE INDOCIANINA EN GASTRECTOMIA TOTAL D2 POR CANCER GASTRICO.....	198
SOBREVIDA A 15 AÑOS DE GIST GÁSTRICOS EN EL HOSPITAL PADRE HURTADO.....	199
EXTRACCIÓN LAPAROSCÓPICA DE CUERPO EXTRAÑO GIGANTE DE BULBO DUODENAL.....	200
ANÁLISIS CLÍNICO-PATOLÓGICO DE PACIENTES CON TUMORES NEUROENDOCRINOS GÁSTRICOS EN 15 AÑOS.....	201
FILTRACIÓN DE ANASTOMOSIS ESÓFAGO-YEYUNAL EN GASTRECTOMÍA TOTAL LAPAROSCÓPICA VERSUS ABIERTA.....	203
INTUSUSCEPCIÓN GASTROGÁSTRICA POR TUMOR DEL ESTROMA GASTROINTESTINAL (GIST): REPORTE DE UN CASO.....	204
TUMOR DESMOIDES GIGANTE ABDOMINAL CON INFILTRACIÓN COLÓNICA, REPORTE DE UN CASO.....	205
PRONÓSTICO DE LOS PACIENTES CON CÁNCER GÁSTRICO SOMETIDOS A NEOADYUVANCIA SEGÚN YPN.....	206
<b>SECCIONAL   Cirugía General.....</b>	<b>208</b>

EXÉRESIS Y PLASTÍA DE DUFOURMENTEL PARA EL TRATAMIENTO DE LA ENFERMEDAD PILONIDAL SACRO-COCCÍGEA EXTENSA, COMPLEJA O RECURRENTE. SERIE DE CASOS CON SEGUIMIENTO.....	209
TRATAMIENTO QUIRURGICO DE LA OBSTRUCCION INTESTINAL. EXPERIENCIA DE 10 AÑOS EN UN HOSPITAL PÚBLICO.....	211
CUAL ES EL ESTADO ACTUAL SOBRE LA DECLARACIÓN DE CONFLICTO INTERÉS EN LAS PRINCIPALES REVISTA MÉDICAS DE CHILE.....	212
ENTRENAMIENTO EN COMPASIÓN DE BASE COGNITIVA (CBCT®) PARA MÉDICOS RESIDENTES CIRUGÍA, MÉDICOS ESPECIALISTAS, ENFERMERAS. UNIVERSIDAD DE LA FRONTERA – EMORY UNIVERSITY.....	214
EXPERIENCIA DE 112 TRAQUEOSTOMÍAS PERCUTÁNEAS CON SISTEMA TRACOE REALIZADAS EN CLÍNICA INDISA: UN ESTUDIO DESCRIPTIVO.....	216
ADAPTACIÓN TRANSCULTURAL DEL CUESTIONARIO POSAS (PATIENT AND OBSERVER SCAR ASSESSMENT) PARA VALORACIÓN DE CICATRICES.....	218
POTENCIANDO LA EMPATÍA EN BASE A INTERVENCIÓN EN ATENCIÓN PLENA-MINDFULNESS A RESIDENTES DE CIRUGÍA, REGIÓN DE LA ARAUCANÍA.....	219
ESTUDIO DEL IMPACTO DE UN SITIO WEB EDUCATIVO DESARROLLADO POR RESIDENTES DE CIRUGÍA GENERAL, A MÁS DE 10 AÑOS DE SU CREACIÓN.....	221
TRATAMIENTO QUIRÚRGICO LAPAROSCÓPICO DE LA APENDICITIS AGUDA COMPLICADA.....	222
PÓLIPOS VESICULARES: COMPARACIÓN ENTRE HALLAZGOS ECOGRÁFICOS E HISTOPATOLÓGICOS EN UNA SERIE DE 412 PACIENTES.....	223
PATOLOGÍA QUIRÚRGICA DE URGENCIA EN UN HOSPITAL TIPO 1 DE SANTIAGO: DIAGNÓSTICOS Y CIRUGÍAS DE URGENCIA REALIZADAS DURANTE EL AÑO 2018.....	225
ASOCIACIÓN ENTRE FINANCIAMIENTO DE LA INVESTIGACIÓN PUBLICADA EN CHILE Y LA DECLARACIÓN DE CONFLICTOS DE INTERÉS.....	227
NEFRECTOMÍA EN DONANTE VIVO. EXPERIENCIA EN LOS ÚLTIMOS 9 AÑOS EN HOSPITAL BARROS LUCO TRUDEAU.....	229
OPERACIÓN DE RENDEZVOUS EN HOSPITAL REGIONAL DE TALCA. RESULTADOS OBSERVADOS EN 4,5 AÑOS.....	231
TUMORES APENDICULARES MALIGNOS COMO CAUSA PRIMARIA DE APENDICITIS AGUDA: REPORTE DE UNA SERIE DE CASOS.....	233

INTUSUSCEPCIÓN COMO COMPLICACIÓN DE UN DIVERTÍCULO DE MECKEL EN ADULTO. REPORTE DE CASO.....	234
COLECISTECTOMÍA LAPAROSCÓPICA POR TÉCNICA FRANCESA MODIFICADA EN PACIENTE CON SITUS INVERSUS TOTALES.....	235
COLECISTECTOMÍA LAPAROSCÓPICA EN SITUS INVERSUS TOTALIS: TÉCNICA FRANCESA COMO MÉTODO DE ABORDAJE QUIRÚRGICO.....	236
ABSCESO INTRAABDOMINAL SECUNDARIO A LITIASIS RESIDUAL POST COLECISTECTOMÍA. REPORTE DE CASO.....	237
REPARACIÓN DE HERIDAS COMPLEJAS EN PIERNA MEDIANTE COLGAJO PERFORANTE TIBIAL ANTERIOR.....	238
TUBERCULOSIS PERITONEAL EN PACIENTE CON ENFERMEDAD RENAL CRÓNICA TERMINAL EN HEMODIÁLISIS. CASO CLÍNICO.....	239
OSIFICACIÓN HETEROTÓPICA MESENTÉRICA EN PACIENTE CON FÍSTULA ENTEROATMOSFÉRICA. REPORTE DE UN CASO.....	240
ADENOCARCINOMA DE YEYUNO, REPORTE DE UN CASO Y SEGUIMIENTO....	241
TUMOR BENIGNO TORACOABDOMINAL.....	242
HERNIA INTERNA INTRAMESOSIGMOIDEA, UNA RARA CAUSA DE OBSTRUCCIÓN INTESTINAL.....	243
DOBLE CONDUCTO CÍSTICO COMO HALLAZGO EN COLECISTECTOMÍA LAPAROSCÓPICA: A PROPÓSITO DE UN CASO.....	244
ROTURA ESPLÉNICA POSTERIOR A COLONOSCOPIA: UNA COMPLICACIÓN INFRECUENTE.....	245
HIDATIDOSIS HEPATOPULMONAR CON EXTENSO COMPROMISO HEPÁTICO BILOBAR Y DISEMINACIÓN PERITONEAL. REPORTE DE UN CASO.....	246
SÍNDROME DE ARTERIA MESENTÉRICA SUPERIOR (AMS), REPORTE DE UN CASO.....	247
ENFRENTAMIENTO QUIRÚRGICO DE UN LIPOSARCOMA RETROPERITONEAL GIGANTE MAYOR A VEINTE KILOGRAMOS.....	248
HERNIA DE MORGAGNI ESTRANGULADA EN PACIENTE GERIÁTRICO: REPORTE DE UN CASO.....	249
NECROSIS DUODENOYEYUNAL PARCIAL POR OBSTRUCCIÓN INTESTINAL EN PACIENTE CON BY PASS GÁSTRICO. CIRUGÍA REPARADORA CON ANASTOMOSIS DUODENOYEYUNAL TERMINOTERMINAL MÁS DUODENOSTOMÍA TRANSYEYUNAL. REPORTE DE UN CASO.....	250
REPORTE DE CASO: ADENOMA HEPÁTICO HEMORRÁGICO.....	251

TUMOR FIBROSO SOLITARIO: RARO HALLAZGO DURANTE AMPUTACIÓN SUPRACONDÍLEA.....	252
VÓLVULO DE VESÍCULA BILIAR: URGENCIA QUIRÚRGICA INFRE- CUENTE: REPORTE DE UN CASO.....	253
HEMORRAGIA DIGESTIVA BAJA MASIVA SECUNDARIA A INTUSUS- CEPCIÓN INTESTINAL.....	254
LINFANGIOMA QUISTICO INTRAABDOMINAL. REPORTE DE UN CASO Y REVISION DE LITERATURA.....	255
PERICARDITIS COMO DEBUT ATÍPICO DE PERFORACIÓN FARÍNGEA: A PROPÓSITO DE UN CASO.....	256
<b>SECCIONAL   Cirugía Plástica y Reparadora.....</b>	<b>257</b>
KEYSTONE FLAP: PRIMERA EXPERIENCIA EN HOSPITAL REGIONAL RANCAGUA.....	258
REPARACIÓN MEDIANTE COLGAJO POR TUMOR DE CANTO INTERNO DE OJO.....	259
MASTECTOMÍA EN PACIENTES TRANSEXUALES.....	260
USO DEL COLGAJO "O TO Z" O "YIN-YANG" PARA RECONSTRUC- CIÓN DE DEFECTO OCCIPITAL EN PACIENTE GRAN QUEMADO: REPORTE DE UN CASO.....	261
ACTUALIZACIÓN DEL PERFIL DEMOGRÁFICO DEL GRAN QUE- MADO ADULTO EN CHILE: ANÁLISIS DE TODOS LOS PACIENTES INGRESADOS AL REGISTRO NACIONAL DE QUEMADOS (RNQ) EN EL PERIODO DE JULIO 2017 - JULIO 2018.....	262
¿CUÁL ES EL PRONÓSTICO DEL PACIENTE GRAN QUEMADO ADULTO NO TRASLADADO A CENTRO DE REFERENCIA? ANÁLISIS A PARTIR DEL REGISTRO NACIONAL DE QUEMADOS (RNQ).....	264
MICROCIRUGÍA EN EL SERVICIO PÚBLICO: LUJO O NECESIDAD?.....	266
SÍNDROME DE PARRY ROMBERG RESOLUCIÓN QUIRÚRGICA.....	267
CIRUGÍA ESTÉTICA EN ADULTOS MAYORES.....	268
LOXOSCELISMO CUTÁNEO EDEMATOSO: UNA INFRECUENTE CAUSA DE SÍNDROME COMPARTIMENTAL AGUDO.....	270
SEGURIDAD EN CIRUGÍA DE AUMENTO GLUTEO CON LIPOINYEC- CIÓN: ESTUDIO RETROSPECTIVO EN UN CENTRO UNIVERSITARIO.....	271
CATETERIZACION VENOSA PARA SALVATAJE DE COLGAJO LIBRE CON CONGESTIÓN VENOSA NO TROMBOTICA.....	273
TRANSFERENCIA DE PRESENTACIONES ORALES A PUBLI- CACIONES CIENTÍFICAS EN CIRUGÍA PLÁSTICA: ANÁLISIS DE LOS ÚLTIMOS 11 AÑOS DE CONGRESOS NACIONALES.....	274



PECTOPLASTÍA Y MASTECTOMÍA CON PRESERVACIÓN DE PIEL EN “L”: TÉCNICA ÚTIL EN MASCULINIZACIÓN TORÁCICA DE TRANSEXUALES MASCULINOS, TORACOPLASTIA POSBARIATICA Y GINECOMASTIA DE ALTO GRADO.....	276
¿ES LA PROHIBICIÓN DE LOS IMPLANTES TEXTURIZADOS, PARA LA PREVENCIÓN DEL LINFOMA ANAPLÁSICO DE CÉLULAS GRANDES ASOCIADO A IMPLANTES, UNA DECISIÓN RACIONAL? ESTUDIO DE COSTOEFFECTIVIDAD Y METAANÁLISIS.....	277
MASCULINIZACIÓN TORÁCICA EN PACIENTES TRANSGÉNERO MASCULINOS: ESTUDIO RETROSPECTIVO Y ALGORITMO DE MANEJO.....	279
7 AÑOS DE DE RECONSTRUCCIÓN MAMARIA CON COLGAJOS AUTÓLOGOS: EXPERIENCIA HOSPITAL SÓTERO DEL RÍO.....	280
RECONSTRUCCIÓN MAMARIA CON COLGAJO DORSAL ANCHO VIDEO-ASISTIDO CON IMPLANTE MAMARIO: EXPERIENCIA DE 3 AÑOS EN EL HOSPITAL SÓTERO DEL RÍO.....	282
¿QUÉ HACE UN GLÚTEO ESTÉTICAMENTE ATRACTIVO? ESTUDIO DE CASOS Y CONTROLES SOBRE CARACTERÍSTICAS ANATÓMICAS Y RADIOLÓGICAS DE UN GLÚTEO ESTÉTICAMENTE IDEAL.....	284

## **SECCIONAL | Cirugía Vascolar..... 285**

INFECCIÓN DE PRÓTESIS AÓRTICA CONVENCIONAL: EXPERIENCIA EN CENTRO UNIVERSITARIO.....	286
MIGRACION DE STENT CUBIERTO EN LESION DE ARTERIA FEMORAL SUPERFICIAL.....	288
REVASCULARIZACION INFRAPOPLITEA CON PTFE Y FISTULA ARTERIOVENOSA DISTAL.....	289
EFFECTO DEL CATÉTER DE HEMODIÁLISIS EN LA PERMEABILIDAD DE FÍSTULAS ARTERIOVENOSAS.....	290
REEMPLAZO DE ARCO AÓRTICO POR DISECCIÓN AÓRTICA EN PACIENTE COMPLEJO CON PRÓTESIS THORAFLEX.....	292
RESULTADOS INMEDIATOS Y A MEDIANO PLAZO DEL TRAUMA ARTERIAL DE EXTREMIDADES.....	293
MANEJO ENDOVASCULAR DE LA COARTACIÓN AÓRTICA DIAGNOSTICADA EN ADULTOS EN EL HOSPITAL SÓTERO DEL RÍO.....	294
EXPERIENCIA EN EL HOSPITAL SÓTERO DEL RÍO EN EL TRATAMIENTO ENDOVASCULAR DE LESIONES YUXTA-ANASTOMOTICAS DE FAVS DISFUNCIONALES.....	295
TRATAMIENTO ENDOVASCULAR DE PSEUDOANEURISMA INFECCIOSO DEL SEGMENTO VISCERAL DE LA AORTA.....	297

PROTOCOLO DE ESTREPTOQUINASA PARA EL MANEJO DE CATETER VENOSO CENTRAL PARA HEMODIALISIS DIS- FUNCIONAL: EXPERIENCIA EN HOSPITAL SAN BORJA ARRIARAN 2018-2019.....	298
RESULTADOS DEL SEGUIMIENTO A LARGO PLAZO DE LA ENDARTERECTOMÍA CAROTÍDEA EN PROFILAXIS PRIMARIA DE ACCIDENTES CEREBROVASCULARES: EFECTIVIDAD DE LA CIRUGÍA.....	300
RESULTADOS DEL SEGUIMIENTO A LARGO PLAZO DE LA ENDARTERECTOMÍA CAROTÍDEA EN PROFILAXIS SECUNDARIA DE ACCIDENTES CEREBROVASCULARES: EFECTIVIDAD DE LA CIRUGÍA....	302
TRATAMIENTO ENDOVASCULAR DE LA PATOLOGÍA DE AORTA TORÁCICA DESCENDENTES: RESULTADOS A LARGO PLAZO.....	304
FÍSTULAS ARTERIOVENOSAS EN MUSLO: RESULTADOS DEL SEGUIMIENTO DE TÉCNICA LINEAL Y EN OMEGA.....	306
REPARACIÓN DE ANEURISMAS DE AORTA ABDOMINAL CON OVATION™ IX STENT GRAFT: PRIMERA EXPERIENCIA EN CHILE.....	308
OCLUSIÓN AÓRTICA. EXPERIENCIA DE UN CENTRO UNIVERSITARIO.....	309
ROTURA DE PSEUDOANEURISMA ESPLÉNICO COMO CAUSA DE HEMOPERITONEO MASIVO, A PROPÓSITO DE UN CASO.....	310
REPARACIÓN ENDOVASCULAR DE ANEURISMA AORTA ABDOMINAL (EVAR) COMO ALTERNATIVA TERAPÉUTICA EFICAZ. REPORTE DE SERIE LOCAL HOSPITAL MILITAR DE SANTIAGO.....	311
RESULTADOS PERIOPERATORIOS Y A MEDIANO PLAZO DEL TRATAMIENTO ENDOVASCULAR DE ANEURISMAS DE ANATOMÍA COMPLEJA CON ENDOPRÓTESIS FENESTRADA ANACONDA.....	313
MANEJO QUIRURGICO DE TROMBO TUMORAL EN VENA RENAL Y VENA CAVA INFERIOR ASOCIADO A CANCER RENAL SIN APOYO DE CIRCULACION EXTRACORPOREA. EXPERIENCIA DEL HOSPI- TAL CLINICO UNIVERSIDAD DE CHILE.....	315
CIRUGÍA HÍBRIDA EN PATOLOGÍA COMPLEJA DE AORTA TORÁCICA. A PROPÓSITO DE UN CASO.....	317
TRATAMIENTO ENDOVASCULAR DE LA DISECCIÓN AÓRTICA TIPO B AGUDA COMPLICADA.....	318
ANGIOPLASTÍA INTRALUMINAL PERCUTÁNEA COMO MANEJO DE DISECCIÓN ESPONTÁNEA DE ARTERIA MESENTÉRICA SUPERIOR. REPORTE DE UN CASO.....	319
DEBRANCHING VISCERAL, UNA TECNICA VIGENTE.....	320
REPARACION QUIRURGICA AMBULATORIA DE FISTULAS ARTERIOVENOSAS CON ANESTESIA LOCAL.....	322

RESULTADOS INICIALES DE LA RESECCIÓN DE LA PRIMERA COSTILLA MEDIANTE VIDEOTORACOSCOPIA ROBÓTICA PARA EL SÍNDROME DE OPÉRCULO TORÁCICO.....	323
MODELO DE SIMULACIÓN VASCULAR: EXPERIENCIA INICIAL.....	325
ANEURISMA DE ARTERIA BRONQUIAL.....	326
CARACTERIZACIÓN DEL BYPASS AXILOFEMORAL EN NUESTRO CENTRO: CASI 25 AÑOS DE EXPERIENCIA.....	327
INSTALACIÓN DE PRÓTESIS ENDOVASCULAR OVATION™ IX STENT GRAFT PARA REPARACIÓN DE ANEURISMA AÓRTICO ABDOMINAL EN PACIENTE CON ANATOMÍA COMPLEJA.....	328
<b>SECCIONAL   Coloproctología.....</b>	<b>329</b>
MORBILIDAD POST OPERATORIA EN PACIENTES CON CÁNCER DE COLON MAYORES DE 80 AÑOS.....	330
EVOLUCIÓN DE PACIENTES CON CRISIS MODERADA A SEVERA DE COLITIS ULCEROSA: CURSO CLÍNICO E INDICACIÓN DE COLECTOMÍA.....	331
COLECTOMÍA TOTAL, ANÁLISIS DE LAS INDICACIONES Y RESULTADOS PERIOPERATORIOS. EXPERIENCIA A 10 AÑOS.....	332
CONOCIMIENTO DE LA COLONOSCOPIA COMO HERRAMIENTA DE CRIBADO DE CÁNCER COLORRECTAL EN POBLACIÓN NACIONAL.....	333
¿LA UBICACIÓN ANATÓMICA Y/O EL TIPO DE CIRUGÍA DEL CÁNCER DE COLON TIENEN ALGUNA INJERENCIA DIRECTA EN LA SOBREVIVENCIA DE LOS PACIENTES?.....	334
PREVALENCIA DE DIVERTICULOSIS EN POBLACIÓN GENERAL ASINTOMÁTICA DIAGNOSTICADA EN COLONOSCOPIAS ELECTIVAS.....	335
¿EXISTE CORRELACIÓN ENTRE GRAVEDAD DEL SÍNDROME DE RESECCIÓN ANTERIOR BAJA Y LA CALIDAD DE VIDA?.....	336
CARACTERÍSTICAS EPIDEMIOLÓGICAS EN PACIENTES CON INFECCIONES DE TRANSMISIÓN SEXUAL Y CLÍNICA LOCALIZADA EN REGIÓN ANORRECTAL.....	337
ANÁLISIS DE RESULTADOS DEL USO DE ANTIBIÓTICOS ORALES COMBINADO CON PREPARACIÓN MECÁNICA EN CIRUGÍA COLORRECTAL ELECTIVA.....	338
RESULTADOS COMPARATIVOS DEL ABORDAJE LAPAROSCÓPICO Y ABIERTO EN EL MANEJO DE LAS COMPLICACIONES POSTOPERATORIAS DESPUÉS DE CIRUGÍA COLORRECTAL LAPAROSCÓPICA. 15 AÑOS DE EXPERIENCIA.....	339
EVALUACIÓN DE RESULTADOS PRECOCES DE CIRUGÍA COLORRECTAL LAPAROSCÓPICA EN OCTOGENARIOS COMPARADOS CON UNA POBLACIÓN MÁS JOVEN.....	340

RENDIMIENTO Y COMPLICACIONES DE LAS COLONOSCOPIAS DE SCREENING EN DOS GRUPOS ETAREOS DE PACIENTES DE LA TERCERA EDAD EN CLINICA INDISA.....	341
ANÁLISIS DEL PROGRAMA DE CRIBADO DE CÁNCER COLORRECTAL (CACR) EN OSORNO.....	342
CRIBADO DEL CÁNCER COLORRECTAL: UTILIDAD DEL DOBLE TEST INMUNOLÓGICO.....	343
SEVERIDAD DE LA INCONTINENCIA FECAL Y SU CORRELACIÓN CON EL DAÑO DEL ESFINTER ANAL EXTERNO EVALUADO EN ENDOSONOGRAFÍA ENDOANAL.....	344
ROL PRONÓSTICO DE LA MEDICIÓN DE PARÁMETROS DE COMPOSICIÓN CORPORAL BASADOS EN TOMOGRAFÍA COMPUTARIZADA EN LA SOBREVIVENCIA DE PACIENTES OPERADOS DE CÁNCER COLORRECTAL.....	345
PREPARACIÓN MECÁNICA ANTERÓGRADA ASOCIADA O NO A USO DE ANTIBIÓTICOS ORALES EN CIRUGÍA COLORRECTAL ELECTIVA. ANÁLISIS DE UNA SERIE DE CASOS Y CONTROLES.....	346
CÁNCER DE COLON OBSTRUCTIVO OPERADOS CON TÉCNICA DE HARTMANN, COLOPROCTÓLOGOS VS CIRUJANOS GENERALES.....	347
TRATAMIENTO DEL CÁNCER COLORRECTAL EN UN PROGRAMA MULTICÉNTRICO DE CRIBADO.....	348
CÁNCER COLORRECTAL METASTÁSICO: CARACTERIZACIÓN MOLECULAR Y PRONÓSTICO.....	349
ANÁLISIS DE INDICADORES DE CALIDAD EN UN PROGRAMA MULTICÉNTRICO DE CRIBADO PARA CÁNCER COLORRECTAL.....	350
COMPARACIÓN DE MODELOS PREDICTIVOS DE MORTALIDAD OPERATORIA EN CIRUGIA COLORRECTAL: CR-POSSUM E IRCS.....	351
PROTOCOLO PERIOPERATORIO OPTIMIZADO (PPO): RESULTADOS DE 70 PACIENTES EN CIRUGÍA COLORRECTAL.....	352
¿CÓMO ES LA EXPERIENCIA DE SER OPERADO DENTRO UN PROTOCOLO PERIOPERATORIO OPTIMIZADO? RESULTADOS DE ENCUESTA DE SATISFACCIÓN USUARIA A PACIENTES SOMETIDOS A CIRUGÍA COLORRECTAL EN PROTOCOLO PERIOPERATORIO OPTIMIZADO EN HOSPITAL DEL SALVADOR.....	353
¿CONOCEMOS A NUESTROS PACIENTES? DESCRIPCIÓN DEL ESTADO DE FUNCIONAL DE PACIENTE QUE INGRESAN A UN PROGRAMA DE PREHABILITACIÓN EN CIRUGÍA COLORRECTAL.....	354
EVALUACIÓN DE UN REGISTRO DE CÁNCER COLORRECTAL HEREDITARIO: QUINCE AÑOS DE EXPERIENCIA.....	355

TRATAMIENTO QUIRÚGICO DEL PROLAPSO RECTAL COMPLETO. 20 AÑOS DE EXPERIENCIA EN UN HOSPITAL UNIVERSITARIO.....	356
FACTORES ASOCIADOS A UN TEST DE SANGRE OCULTA EN DEPOSICIONES INMUNOLÓGICO POSITIVO.....	357
PRIMER ENSAYO CLÍNICO PROSPECTIVO DE CIRUGÍA COLORRECTAL LAPAROSCÓPICA DE PUERTOS REDUCIDOS UTILIZANDO SISTEMA QUIRÚGICO MAGNÉTICO LEVITA. REPORTE PRELIMINAR DE PRIMEROS CASOS.....	358
MANEJO QUIRÚGICO DEL PROLAPSO RECTAL EN PACIENTE DEL HOSPITAL DE LA FLORIDA DRA. ELOÍSA DÍAZ.....	359
COLOSTOMÍA EN ASA LAPAROSCÓPICA: EXPERIENCIA LOCAL DE LOS ÚLTIMOS 5 AÑOS.....	360
AGENTES MICROBIOLÓGICOS EN ABSCESOS ANORRECTALES: DESCRIPCIÓN DE LA MICROFLORA Y ASOCIACIÓN CON FÍSTULAS PERIANALES.....	361
EXPERIENCIA DE ENDOSONOGRAFÍA ANORECTAL EN LA ESTADIFICACIÓN DE TUMORES DE RECTO Y ANO EN UN HOSPITAL PÚBLICO, 2015-2019.....	362
CIRUGÍA DE HARTMANN: ANÁLISIS RETROSPECTIVO DE 10 AÑOS DE INDICACIONES, SOBREVIVENCIA Y RECONSTITUCIÓN.....	363
FISTULAS COLOVESICALES. EXPERIENCIA EN 7 AÑOS.....	364
RESULTADOS DE INSTALACIÓN DE PRÓTESIS METÁLICAS AUTOEXPANSIBLES POR TUMORES COLORRECTALES OBSTRUCTIVOS.....	365
ÍNDICE GANGLIONAR COMO FACTOR PRONÓSTICO EN CÁNCER DE COLON ETAPA III.....	366
EVALUACIÓN DE CALIDAD DE VIDA EN PACIENTES OPERADOS DE CÁNCER DE RECTO EN UN HOSPITAL PÚBLICO 2010-2018.....	367
RESULTADOS PERIOPERATORIOS DE LA HEMICOLECTOMÍA DERECHA ABIERTA POR LAPAROTOMÍA TRANSVERSA.....	368
¿SE JUSTIFICA REALIZAR UNA COLONOSCOPIA DESPUÉS DE UNA DIVERTICULITIS SIMPLE?.....	369
CIRUGÍA ELECTIVA POSTERIOR A ABSCESO DIVERTICULAR ¿ES NECESARIA EN TODOS?.....	370
RESECCIÓN LOCAL POR CÁNCER DE RECTO BAJO IRRADIADO. RESULTADOS CLÍNICO-PATOLÓGICOS DE UNA SERIE DE CASOS.....	371
CARACTERIZACIÓN DE PACIENTES MENORES DE 50 AÑOS TRATADOS QUIRURGICAMENTE POR CÁNCER COLORRECTAL.....	372
ANASTOMOSIS ILEOCÓLICA MECÁNICA.....	373

ESTADO PROINFLAMATORIO Y RESPUESTA A NEOADYUVANCIA EN CÁNCER DE RECTO.....	374
RECIDIVA LOCAL DEL CÁNCER DE RECTO MEDIO Y BAJO LOCAL- MENTE AVANZADO TRATADO CON NEOADYUVANCIA Y EXCI SIÓN COMPLETA DEL MESORRECTO.....	375
SIGMOIDECTOMÍA LAPAROSCÓPICA ASISTIDA CON PINZA MAG- NÉTICA LEVITA.....	376
ÍLEOTRANSVERSO ANASTOMOSIS INTRACORPOREA MANUAL EN HEMICOLECTOMÍA DERECHA POR CÁNCER DE COLON ASCEN- DENTE: DESCRIPCIÓN DE LA TÉCNICA.....	377
HEMORRAGIA DIGESTIVA BAJA MASIVA SECUNDARIA A DIVERTICULO DE MECKEL. REPORTE DE UN CASO.....	378
HEMANGIOMA CAVERNOMATOSO DE RECTO, REPORTE DE UN CASO.....	379
RESECCIÓN PERINEAL TIPO ALTEMEIER COMO TRATAMIENTO DEL PROLAPSO NEO-RECTAL POST RESECCIÓN INTERESFIN- TERIANA DE TUMOR DE RECTO BAJO: CASO CLÍNICO.....	380
MALFORMACIÓN ARTERIO VENOSA COMO CAUSA DE HEMOR- RAGIA DIGESTIVA BAJA MASIVA. REPORTE DE CASO.....	381
<b>SECCIONAL   Hernias.....</b>	<b>382</b>
USO DE TOXINA BOTULÍNICA Y NEUMOPERITONEO PREOPERA- TORIO ABREVIADO PARA MANEJO DE HERNIAS INCISIONALES GIGANTES.....	383
OBSTRUCCIÓN INTESTINAL SECUNDARIA A HERNIA ACETABULAR ATASCADA.....	384
HERNIA DIAFRAGMATICA POR HERIDA DE ARMA BLANCA, MANEJO LAPAROSCOPICO.....	385
HERNIA OBTURATRIZ ATASCADA: ROL DE LA PAROSCOPIA EN LA URGENCIA.....	386
HERNIA DIAFRAGMÁTICA DERECHA Y COLELITIASIS INTRA- TORÁCICA: RESOLUCIÓN VÍA TORACO – LAPAROSCÓPICA.....	387
MANEJO DE HERNIAS INCISIONALES GIGANTES. EXPERIENCIA DEL EQUIPO ESPECIALIZADO EN CIRUGÍA DE HERNIAS DEL HOSPI- TAL CLÍNICO UNIVERSIDAD DE CHILE.....	388
REPARACION ENDOSCOPICA PREAPONEUROTICA (REPA) DE HERNIA INCISIONAL LUMBAR DERECHA.....	389
HERNIA INCISIONAL COMPLEJA CON FIBROMIOMA COMPLICADO DENTRO EL CONTENIDO HERNIARIO. REPORTE DE CASO.....	390

EXPERIENCIA INICIAL EN MANEJO DE COLGAJOS DERMOGRASOS EN RECONSTRUCCIÓN DE HERNIAS INCISIONALES GIGANTES CON O SIN SEPARACIÓN ANTERIOR DE COMPONENTES, MEDIANTE INCISIÓN DERMOGRASA SUPRAPÚBICA.....	391
HERNIOPLASTÍA POR ABORDAJE ENDOSCÓPICO EXTRAPERITONEAL: EXPERIENCIA EN UN HOSPITAL PÚBLICO.....	392
REPARACIÓN DE HERNIA VENTRAL POR ABORDAJE ETEP: PRIMEROS 50 CASOS.....	393
ANÁLISIS RETROSPECTIVO DE LA ESTIMACIÓN DE MORTALIDAD Y RIESGO OPERATORIO EN UNA SERIE DE PACIENTES OPERADOS DE RECONSTRUCCIÓN ABDOMINAL COMPLEJA.....	394
SEPARACIÓN POSTERIOR DE COMPONENTES CON DESINSERCIÓN DEL MÚSCULO TRANSVERSO ABDOMINAL (TAR) PARA HERNIAS INCISIONALES COMPLEJAS. EXPERIENCIA INICIAL.....	395
<b>SECCIONAL   Hígado, Páncreas y Vía Biliar (HPB).....</b>	<b>396</b>
EFFECTIVIDAD DE LAS TERAPIAS ADYUVANTES EN PACIENTES CON CÁNCER DE LA VESÍCULA BILIAR RESECADOS CON INTENCIÓN CURATIVA. REVISIÓN SISTEMÁTICA DE LA LITERATURA.....	397
MANEJO LAPAROSCÓPICO DEL HEPATOCARCINOMA EN PACIENTES CON Y SIN CIRROSIS HEPÁTICA.....	398
ALPPS EN METÁSTASIS HEPÁTICAS POR CÁNCER COLORRECTAL, EXPERIENCIA INICIAL EN EL HOSPITAL REGIONAL DE RANCAGUA.....	399
NUTRICIÓN VÍA ORAL PRECOZ EN PANCREATITIS AGUDA. ESTUDIO DE COHORTE.....	400
EVALUACIÓN DE LA MORBILIDAD Y MORTALIDAD A 90 DÍAS EN PACIENTES SOMETIDOS A UNA HEPATETOMÍA MAYOR.....	401
COMPARACIÓN ENTRE USO Y NO USO DE ANTIBIÓTICOS PROFILÁCTICOS EN PANCREATITIS AGUDA GRAVE. ENSAYO CLÍNICO ALEATORIZADO.....	402
TRASPLANTE HEPÁTICO ORTOTÓPICO EN CLÍNICA ALEMANA DE SANTIAGO. RESULTADOS PERIOPERATORÍOS Y SOBREVIDA A 5 AÑOS. ....	403
CALIDAD DE VIDA POST-RECONSTRUCCIÓN DE VÍA BILIAR.....	404
EXPERIENCIA EN MANEJO DEL REMANENTE PANCREÁTICO EN DUODENO PANCREATECTOMÍA CEFÁLICA EN HCUCH.....	405
CRITERÍOS DE MILÁN EN BIOPSIAS DEFINITIVAS DE TRASPLANTE HEPÁTICO Y SU IMPLICANCIA EN SOBREVIDA GLOBAL Y RECURRENCIA. CASUÍSTICA DE CLÍNICA ALEMANA DE SANTIAGO.....	406
REPORTE DE PANCREATECTOMÍA DISTAL EN HOSPITAL BASE VALDIVIA (AÑOS 2010-2019).....	407



SOBREVIDA DE LOS PACIENTE OPERADOS POR METÁSTASIS COL- RECTALES Y SU CORRELACIÓN CON EL ESTUDIO GENÉTICO. EXPERIENCIA DE LA CLÍNICA ALEMANA DE SANTIAGO.....	408
EXPERIENCIA EN EL TRATAMIENTO QUIRÚRGICO DEL CÁNCER DE VESÍCULA BILIAR INCIDENTAL. ANÁLISIS DE SOBREVIDA A 5 AÑOS.....	409
LECCIONES APRENDIDAS Y RESULTADOS PERIOPERATORIOS EN MÁS DE 100 RESECCIONES HEPÁTICAS CONSECUTIVAS EN EL HOSPITAL REGIONAL DE TALCA EN 5 AÑOS. UN ESTUDIO DESCRIPTIVO.....	410
HEPATECTOMIA CENTRAL CON TÉCNICA DE TAKASAKI PARA TRATAMIENTO DE METASTASIS HEPÁTICAS DE CÁNCER COLOR- RECTAL.....	411
RESECCIÓN LAPAROSCÓPICA DE QUISTE DE COLÉDOCO TIPO II DE TODANI CON HEPATICOYEUANOANASTOMOSIS EN Y DE ROUX.....	412
PANCREATECTOMÍA DISTAL LAPAROSCÓPICA EN PACIENTE CIR- RÓTICO CON HIPERTENSIÓN PORTAL.....	413
LESIÓN DE AORTA ABDOMINAL CON AGUJA DE VERESS DURANTE ESPLENECTOMÍA LAPAROSCÓPICA. REPARACIÓN CON SUTURA INTRACORPÓREA.....	414
ADENOMA DE LÓBULO CAUDADO: RESECCIÓN TOTALMENTE LAPAROSCÓPICA DEL SEGMENTO I.....	415
PANCREATECTOMÍA TOTAL POR LAPAROSCOPÍA: UNA ALTER- NATIVA EN IPMN DIFUSO.....	416
HEPATECTOMÍA PRESERVADORA DE PARÉNQUIMA HEPÁTICO LAPAROSCÓPICA POR METÁSTASIS DE CÁNCER DE COLON.....	417
HEPATECTOMÍA IZQUIERDA Y EXPLORACIÓN DEL VÍA BILIAR LAPAROSCÓPICA POR HEPATOLITIASIS IZQUIERDA ASOCIADA A COLEDOCOLITIASIS.....	418
MANEJO QUIRÚRGICO DE LA ESTENOSIS BILIAR COMPLEJA.....	419
SHUNT ESPLENORRENAL PROXIMAL POR HIPERTENSIÓN PORTAL SECUNDARIO A CAVERNOMATOSIS PORTAL EN PACIENTE BARIÁTRICA....	420
PERFORACION TRAUMATICA DE LA VESICULA BILIAR – UNA INFRE- CUENTE CONDICION CLINICA.....	421
QUISTE DEL COLÉDOCO TODANI IVA, ¿QUÉ TRATAMIENTO PODE- MOS OFRECER?.....	422
HEMANGIOENDOTELIOMA EPITELOIDE MALIGNO HEPÁTICO Y TRANSPLANTE. PRESENTACIÓN DE UN CASO Y REVISIÓN DE LA LITERATURA.....	423

TRANSPLANTE HEPÁTICO EN PACIENTE CON ENFERMEDAD POLIQUÍSTICA DEL HÍGADO. UNA INDICACIÓN POCO HABITUAL, A PROPÓSITO DE UN CASO.....	424
HEMATOMA SUBCAPSULAR HEPÁTICO ESPONTÁNEO: REPORTE DE UN CASO.....	425
SEGMENTECTOMÍA HEPÁTICA LAPAROSCÓPICA POR METÁSTASIS INFRECUENTE DE CARCINOMA DE AMÍGDALA.....	426
GRAVE LESIÓN DEL PEDÍCULO HEPÁTICO EN COLECISTECTOMÍA DE URGENCIA. ESTRATEGIA QUIRÚRGICA DE RESCATE. PRESENTACIÓN DE UN CASO.....	427
TUMOR DEL ESTROMA GASTROINTESTINAL (GIST) DUODENAL GIGANTE.....	428
METÁSTASIS PANCREÁTICA SECUNDARIA A CÁNCER DE VESÍCULA. REPORTE DE UN CASO.....	429
PANCREATODUODENECTOMÍA DE URGENCIA EN CONTEXTO DE TRAUMA ABDOMINAL POR ARMA DE FUEGO. REPORTE DE UN CASO.....	430
PANCREATODUODENECTOMIA INHABITUAL POR CISTOADENOMA SEROSO DE PÁNCREAS COMPLICADO.....	431
NEOPLASIA MUCINOSA PAPILAR INTRADUCTAL DE VÍA BILIAR. REPORTE DE UN CASO.....	432
<b>SECCIONAL   Oncología.....</b>	<b>433</b>
LINFADENECTOMIA INGUINAL DERECHA EN MELANOMA ASISTIDA POR ROBOT: DESCRIPCIÓN DE LA TÉCNICA.....	434
RESECCIÓN ROBÓTICA DE TUMOR LIPOMATOSO DEL MESENTERIO.....	435
LINFADENECTOMIA PELVICA DERECHA EN MELANOMA ASISTIDA POR ROBOT.....	436
EXPERIENCIA INICIAL EN EL MANEJO QUIRÚRGICO DE LA CARCINOMATOSIS PERITONEAL, EN EL HOSPITAL DE COQUIMBO.....	437
EXANTERACIÓN PÉLVICA ONCOLÓGICA: 14 AÑOS DE EXPERIENCIA POR EQUIPO DE CIRUGÍA ONCOLÓGICA HOSPITAL SAN JUAN DE DIOS Y REVISIÓN DE LA LITERATURA.....	438
ANGIOMIXOMA INVASOR AGRESIVO. REPORTE DE 4 CASOS EN HOSPITAL SAN JUAN DE DIOS Y REVISIÓN DE LA LITERATURA.....	439
<b>SECCIONAL   Simulación, Educación e Investigación.....</b>	<b>440</b>
CARACTERIZACIÓN PROTEÓMICA DE ECHINOCOCCUS GRANULOSUS EN DIFERENTES HOSPEDEROS. REVISIÓN SISTEMÁTICA DE LA LITERATURA.....	441
TELE-SIMULACIÓN: ENTRENAMIENTO DE LAPAROSCOPIA AVANZADA EN CUALQUIER LUGAR Y EN CUALQUIER MOMENTO.....	442

DESARROLLO Y EVALUACIÓN DEL PRIMER DIPLOMADO UNIVERSITARIO DE CIRUGÍA MENOR EN CHILE.....	443
PROYECTO DE CAPACITACIÓN EN CIRUGÍA MENOR A MÉDICOS GENERALES: USO DE SIMULACIÓN PARA OPTIMIZAR EL ENTRENAMIENTO QUIRÚRGICO.....	444
IMPRESIONES INICIALES DEL PRIMER DIPLOMADO DE CIRUGÍA HEPÁTICA LAPAROSCÓPICA EN CHILE.....	445
INFLUENCIA DE CONOCIMIENTOS PREVIOS EN RESULTADOS DE PROGRAMA DE ENTRENAMIENTO EN SUTURA DE HERIDAS.....	446
ENTRENAMIENTO DE COMPETENCIAS PROCEDIMENTALES QUIRÚRGICAS BÁSICAS EN ESTUDIANTES DE MEDICINA MEDIANTE UN MODELO DE SIMULACIÓN (EPROBA).....	447
<b>SECCIONAL   Trauma, Reanimación y Patología Quirúrgica de Urgencia.....</b>	<b>448</b>
PERFORACIÓN ESOFÁGICA, A PROPÓSITO DE 3 CASOS, REVISIÓN DE LA LITERATURA Y PROPUESTA DE MANEJO.....	449
TIPO DE LESIONES EN TRAUMA DE TÓRAX DE RESOLUCIÓN QUIRÚRGICA URGENTE EN HOSPITAL REGIONAL DE RANCAGUA ENTRE 2015 Y 2018.....	450
URGENCIA QUIRÚRGICA POR HEMORRAGIA DIGESTIVA ALTA SECUNDARIO A MELANOMA GASTROINTESTINAL DE PRIMARIO NO CONOCIDO: REPORTE DE UN CASO.....	451
CIERRE PRIMARIO DEL ABDOMEN ABIERTO CON PROTOCOLO HUAP.....	452
DIAGNÓSTICO Y MANEJO DE PERFORACIÓN ESOFÁGICA IDIOPÁTICA EN URGENCIAS. REPORTE DE UN CASO.....	453
HERNIA DE GARENGEOT.....	454
HERNIA DIAFRAGMÁTICA POST-TRAUMÁTICA, EXPERIENCIA HOSPITAL BASE OSORNO.....	455
NEUMOPERICARDIO A TENSIÓN. REPORTE DE CASO.....	456
TRAUMA PANCREATODUODENAL POR ARMA DE FUEGO EN POBLACIÓN CIVIL: REVISIÓN DEL MANEJO DE 21 CASOS CONSECUTIVOS.....	457
TRAUMA GENITAL EXTERNO POR ARMA DE FUEGO EN EL HOSPITAL PADRE HURTADO EN 3 AÑOS: CONSIDERACIONES QUIRÚRGICAS DE 3 CASOS.....	458
ABORDAJE LAPAROSCÓPICO EN TRAUMA PENETRANTE TORACO-ABDOMINAL POR HERIDA DE BALA.....	459
PERFORACIÓN INTESTINAL SECUNDARIA A PRÓTESIS BILIAR MIGRADA.....	460

TRAUMA PENETRANTE CARDÍACO EN EL SERVICIO DE URGENCIAS DEL HOSPITAL DE URGENCIAS Y ASISTENCIA PÚBLICA (H.U.A.P). REVISIÓN DE 23 CASOS DE PACIENTES OPERADOS EN LA UNIDAD.....	461
ESTALLIDO ANAL CON SECCIÓN RECTAL COMPLETA SECUNDARIO A ACCIDENTE AUTOMOVILÍSTICO. REPORTE DE UN CASO.....	462
EXPERIENCIA QUIRÚRGICA EN EL MANEJO DEL TRAUMA DUODE- NAL ENTRE 2014-2018 EN EL HOSPITAL BARROS LUCO TRUDEAU.....	463
RESULTADOS CLÍNICOS POSTERIOR A CIRUGÍA DE HARTMANN DE URGENCIA. EXPERIENCIA DE 4 AÑOS EN HOSPITAL DE URGENCIA ASISTENCIA PÚBLICA.....	464

# TOMO DE RESÚMENES

# SECCIONAL | Cirugía Bariátrica

## REMISIÓN DE DIABETES MELLITUS TIPO 2 EN BYPASS GÁSTRICO V/S GASTRECTOMÍA EN MANGA

Sebastián Quidel Kehr, Rodrigo Muñoz Claro

Pontificia U. Católica De Chile. Pontificia U. Católica De Chile. División De Cirugía Departamento De Cirugía Digestiva . . Centro De Evidencia Uc Fundación Epistemonikos.

**INTRODUCCIÓN** La cirugía bariátrica es la intervención más eficaz en el tratamiento de la obesidad, la nueva evidencia ha demostrado beneficios en el tratamiento de la diabetes mellitus tipo 2 (DMT2). El Bypass Gástrico (BPG) y la gastrectomía en manga (GM) son las cirugías más comunes. Su efecto en controlar la DMT2 es controversial. Los estudios han demostrado superioridad del BPG sobre GM o no han encontrando diferencias. Sin embargo, la mayoría de estos trabajos no informan sus criterios de remisión de DMT2 en los resultados.

**OBJETIVOS** Establecer la diferencia entre el BPGL y la MGL en remisión de DM2, de acuerdo a criterios establecidos y reproducibles.

**MATERIAL Y MÉTODO** Se utilizó la base de datos Epistemonikos. Se extrajeron datos desde varias revisiones sistemáticas y se metaanalizaron los ensayos clínicos randomizados seleccionados. Con esta información se generó un resumen denominado FRISBEE (Friendly Summaries of Body of Evidence using Epistemonikos), y se presentan los resultados mediante una tabla de evidencia GRADE.

**RESULTADOS** Los resultados se basan en 7 ensayos clínicos randomizados que incluyen 305 pacientes. Se detectó gran heterogeneidad en la definición de remisión de diabetes. Se seleccionaron los criterios más utilizados: - "Hb1Ac

**CONCLUSIONES** Independiente del criterio usado, el BPGL es superior a la MGL en cuanto a remisión de diabetes. La calidad de la evidencia es Moderada.



## TUMOR DE DUPLICACIÓN ESOFÁGICA: MANEJO ROBÓTICO.

Carlos Eduardo Jaspe Seijas, Camila Onetto Carvallo, Víctor Ignacio González Muñoz, Hernán Andrés Herrera Cortés, James Hamilton Sánchez

Universidad De Los Andes. Cirugía Digestiva Clínica Meds.

**INTRODUCCIÓN** Los quistes de duplicación esofágica son poco frecuentes, corresponden a un 15 – 20% de las duplicaciones del intestino anterior. Resultan de la división anormal del intestino primitivo en la 5ta a 6ta semana de gestación, formándose un saco muscular revestido de epitelio estratificado de tipo respiratorio, gástrico o intestinal. Suelen ser asintomáticas, pero pueden causar disfagia, dolor, pueden perforarse, sangrar o degeneración maligna. Se presenta caso de paciente masculino de 44 años de edad, quien consultó por síntomas de un año de evolución caracterizados por disfagia lórica progresiva y dolor torácico irradiado a dorso tipo opresivo y exacerbación postprandial. Al estudio se confirma Tumor Quístico de Duplicación Esofágica.

**OBJETIVOS** Describir la técnica del manejo robótico para excéresis de tumor de duplicación esofágica.

**CONTENIDO DEL VIDEO** Con técnica robótica y visión amplificada bifocal se logra identificación de plano muscular disecando de manera vertical la unión gastroesofágica tipo Heller identificando con mayor detalle planos entre el quiste y fibras musculares hacia tercio distal y cara anterior, exposición de lesión quística esférica de 4 x 4 cm de diámetros y una secundaria de 1 cm de diámetro, excéresis total y preservación de mucosa esofágica. Se aplicó fluorescencia con verde indocianina para evaluar perfusión de tejidos.

## LA PROFILAXIS CON RIVAROXABÁN LUEGO DE UNA GASTRECTOMÍA EN MANGA POR LAPAROSCOPIA REDUCE LA FRECUENCIA DE TROMBOSIS VENOSA PORTO-MESENTÉRICA

Javier Ignacio Rodríguez Gutiérrez, Valentina Kobus Garin, Ignacio Tellez Guzman, Gustavo Pérez Blanco

Pontificia U. Católica De Chile. Departamento De Cirugía Digestiva.

**INTRODUCCIÓN** La trombosis venosa porto-mesentérica (TVPM) es una complicación infrecuente pero grave de la gastrectomía en manga vía laparoscopia (GML). Nuevos anticoagulantes orales (NACOs) han sido propuestos como una buena alternativa para la prevención de esta complicación en comparación con el uso de heparinas de bajo peso molecular, aunque su seguridad aún no ha sido probada.

**OBJETIVOS** Estudiar el efecto del rivaroxabán en la frecuencia de TVPM en el postoperatorio de la GML y su perfil de seguridad.

**MATERIAL Y MÉTODO** Estudio de cohorte prospectiva desde 2009 a 2019 de una serie consecutiva de 419 pacientes sometidos a una GML, 198 sin profilaxis posterior al alta y 221 con profilaxis, que usaron 10 mg de rivaroxabán por 10 días como profilaxis de TVPM después del alta. Registramos edad, sexo, TVPM confirmada por angiotac y eventos mayores y menores de sangrado. Los resultados de variables categóricas fueron expresados mediante frecuencias absolutas y porcentajes. Los resultados de variables continuas se expresaron mediante media y desviación estándar. El análisis univariado entre los grupos se realizó utilizando los test Chi-cuadrado, Fisher y test de rangos de Wilcoxon dependiendo las variables

**RESULTADOS** Sin diferencias significativas según edad y sexo entre los grupos. Hubo 4 casos de TVPM en el primer grupo (2%) y 0 casos en el segundo (p

**CONCLUSIONES** El uso de rivaroxabán reduce la frecuencia de TVPM en pacientes sometidos a una GML y su uso parece ser seguro.

## SINDROME DE DUMPING, MANEJO QUIRÚRGICO. REPORTE DE UN CASO.

Leandro Luciano Revello Chiang, Diva Yadira Villao Maridueña, Paula Blanca León cuña, Barbara Julissa Ortiz Jara, Natasha Andrea Paravic Ríos

Hospital Del Salvador (Santiago, Providencia).

**INTRODUCCIÓN** En los últimos años, la cirugía bariátrica se ha convertido en la primera causa del síndrome de dumping postoperatorio. Puede clasificarse como temprano o tardío. Es importante el diagnóstico y tratamiento precoz.

**OBJETIVOS** Presentar caso de paciente con Síndrome de Dumping post Bypass gástrico con mala respuesta al tratamiento médico manejado quirúrgicamente.

**REPORTE DEL(LOS) CASO(S)** Paciente masculino de 49 años, con diagnóstico de Obesidad II, IMC: 35, Insulinorresistencia, HTA, Hígado graso, RGE, Hipertrigliceridemia, Hernia hiatal. Se realiza Bypass gástrico vía laparoscópico en abril del 2018, sin incidentes, quedando asa alimentaria de 60 cm. Evoluciona en postoperatorio con dolor abdominal epigástrico asociado a diarrea, astenia, adinamia, hiperoxia, palidez facial y lipotimias, se realiza colonoscopia: Sin hallazgos patológicos, TAC AP: Sin hallazgos patológicos. Endoscopía: Hernia hiatal por deslizamiento. Se diagnostica SD. Se maneja con creon y dieta, persistiendo con síntomas, comprometiendo calidad de vida. Se decide resolución quirúrgica, Se realiza enterogastroanastomosis a 25cm de pouch laparoscópica. Evoluciona con remisión completa de síntomas.

## TROMBOSIS PORTO-MESENTÉRICA POST CIRUGÍA BARIÁTRICA LAPAROSCÓPICA: CLÍNICA INDISA 2009-2019

Gely Andrea Muñoz Bannura, Alberto Pérez Castilla, Roberto Fernández Rodríguez, Eugenio Rivas Zapata, Jorge Saba Samur, Pablo Peñailillo Bonacich, Carla Marchesse Aguilera, Daniela Alejandra Tapia Del Rio

Clínica Indisa. Servicio De Cirugía . Universidad Andrés Bello

**INTRODUCCIÓN** La trombosis venosa porto-mesentérica (TVPM) es una complicación rara pero potencialmente mortal luego de cirugía bariátrica laparoscópica (CBL) con incidencia del 0.55%. Existen pocos estudios que analicen la incidencia y factores de riesgos relacionados.

**OBJETIVOS** Describir la incidencia de TVPM en pacientes sometidos a (CBL) en Clínica INDISA y describir las características de la población en estudio.

**MATERIAL Y MÉTODO** Estudio retrospectivo descriptivo de pacientes sometidos a CBL durante Abril 2007-Abril 2019 en Clínica INDISA. La variable es TVPM post CBL. Se analizó tipo de cirugía, pneumoperitoneo, grado obesidad, sexo, edad, anticonceptivos orales, tabaquismo, alcohol, comorbilidades, tiempo de presentación, síntomas y vasos afectados. Se realizó un análisis estadístico descriptivo.

**RESULTADOS** Se obtuvo 3034 pacientes post CBL. 2617 gastrectomía vertical en manga (GVM) y 417 bypass gástrico en Y de Roux (BPGYR). 17 presentaron TVPM (0.56% CBL), todos sometidos a GVM (0.64% GVM), no se presentaron casos luego de BPGYR. El pneumoperitoneo utilizado fue de 15mmHg en todos los casos. 41.17% presentaban Obesidad tipo I y 52.94% Obesidad tipo II. 70.51% sexo femenino, con uso de anticonceptivos orales en el 50% de ellas. Tabaquismo 64.70%, consumo de alcohol 58.82%, resistencia a la insulina 82.35%, dislipidemia 76.47%, esteatosis hepática 82.35% e hipotiroidismo 5.88%. Ningún paciente presentaba historia de coagulopatía previa. La TVPM se presentó en 23.5% a 10 días, 23.5% a 15 días, 29,41% dentro del primer mes, 5.88% a los 6 meses y en 17.64% posterior al año postoperatorio. Las venas afectadas fueron porta, mesentérica superior y esplénica. Un paciente requirió resección intestinal. No se reportaron tasas de mortalidad.

**CONCLUSIONES** La incidencia reportada se correlaciona con la reportada a nivel nacional e internacional. TVPM ocurre generalmente dentro del primer mes postoperatorio luego de GVM siendo la vena porta el vaso principalmente afectado. La presentación clínica es insidiosa por lo que debe existir un alto nivel de sospecha.

## INCIDENCIA DE HERNIA HIATAL POST GASTRECTOMÍA VERTICAL LAPAROSCÓPICA. ESTUDIO PROSPECTIVO.

Jorge Saba Samur, Magdalena Bravo Hurtado, Eugenio Rivas Zapata, Roberto Fernández Rodríguez, Jorge Zajjur Castro, Alberto Pérez Castilla

Clínica Indisa. Centro De Cirugía Bariátrica Y Metabólica. Facultad De Medicina Universidad Diego Portales Hospital Dipreca

**INTRODUCCIÓN** La Gastrectomía Vertical Laparoscópica (GVL) es el procedimiento más utilizado para el tratamiento quirúrgico de la obesidad. Dentro de sus complicaciones está el reflujo gastroesofágico (RGE). Algunos estudios reportan la formación de hernia hiatal (HH) posterior a la GVL, un factor etiopatogénico en la generación del RGE.

**OBJETIVOS** El objetivo principal es medir la incidencia de hernia hiatal post GVL. Objetivos secundarios: relacionar la presencia de HH con el RGE y la dependencia de inhibidores de bomba de protones (IBP).

**MATERIAL Y MÉTODO** Cohorte prospectiva. Se incluyeron pacientes con GVL, a los cuales se realizó cirugía intrabdominal, entre noviembre 2016 y Junio 2019. Se excluyeron pacientes con HH previa o múltiples adherencias que impedían evaluar la crura diafragmática. Se registró la presencia de HH, definida por una apertura de los pilares mayor a 2 cm. Para la evaluación del RGE se utilizó el cuestionario GerdQ. La dependencia de los IBP fue definida como el consumo de éstos mayor a 5 días semanales durante al menos 3 meses. Todos los análisis se realizaron con Stata y con un nivel de significancia de 0.05.

**RESULTADOS** De un total de 62 pacientes, se incluyeron 41. En 30 pacientes (73,2%) se observó una HH post GVL. El score de RGE aumentó de 0.7 pre GVL a 7.3 post GVL; en el grupo sin HH (n: 11) aumentó de 0.9 a 4.6 y en el con HH (n: 30) aumentó de 0.6 a 8.4 (p: 0.14). La dependencia a los IBP fue de 50% en el grupo con HH post GVL versus 18,2% en el grupo sin HH (p: 0.22). Ambos grupos son comparables.

**CONCLUSIONES** Se observó una alta incidencia de HH post GVL, la cual se relacionó con la severidad del RGE y la dependencia a los IBP, pero sin una significancia estadística.

## OBSTRUCCIÓN DEL INTESTINO DELGADO CAUSADA POR BALÓN INTRAGÁSTRICO MIGRADO, RESOLUCIÓN LAPAROSCÓPICA

Rodrigo Javier Anacona Cocio, Marcos Andrés Berry Sánchez, Lionel Antonio Urrutia Manríquez  
Clínica Las Condes. Cirugía Bariátrica. Hospital Regional De Talca

**INTRODUCCIÓN** El balón intragástrico ha demostrado ser útil para tratar a pacientes con sobrepeso y obesidad pero se han reportado complicaciones como fugas, migración, síndrome pilórico y obstrucción intestinal entre otras. El paciente y los médicos deben conocer estas complicaciones para identificarlas fácilmente

**OBJETIVOS** Debido a que la obstrucción intestinal causada por un balón intragástrico es relativamente rara, la mayoría de los cirujanos no han experimentado un caso similar y, por lo tanto, sería válido realizar una laparotomía para explorar la cavidad abdominal y extraer el balón. Usando la vía laparoscópica, podemos ayudar al paciente a evitar las complicaciones de la laparotomía y prevenir la formación de una cicatriz de por vida.

**CONTENIDO DEL VIDEO** Femenina 43 años con signos de obstrucción intestinal de 12 horas de evolución. TAC AP muestra obstrucción en íleon terminal por un cuerpo extraño. El paciente no informó procedimiento endoscópico previo decidiendo exploración laparoscópica La exploración muestra una masa intraluminal sólida en íleon distal y dilatación proximal a la obstrucción. Realizamos enterotomía y encontramos un balón fisurado intragástrico, que fue extraído en bolsa de muestras. La enterotomía se cerró con una grapadora lineal. La paciente recupero sin complicaciones después de la cirugía y dada de alta al quinto día

## MORBILIDAD DE LA CIRUGÍA BARIÁTRICA EN PACIENTES CON OBESIDAD MAYORES DE 60 AÑOS.

Macarena Basso Moraga, Cristóbal Azócar Bizama, Fernando Crovari Eulufi, Nicolás Quezada Sanhueza, Gustavo Pérez Blanco, Pablo Achurra Tirado, Mauricio Gabrielli Nervi, Rodrigo Muñoz Claro

Pontificia U. Católica De Chile. Departamento De Cirugía Digestiva..

**INTRODUCCIÓN** El aumento de expectativa de vida junto a la alta prevalencia de obesidad en la población ha resultado en un aumento del número de pacientes mayores que se someten a cirugía bariátrica (CB).

**OBJETIVOS** Comparar la morbilidad perioperatoria durante los primeros 30 días después de la CB en pacientes mayores de 60 años con aquellos menores de 60 años.

**MATERIAL Y MÉTODO** Estudio de cohorte no concurrente. Se incluyeron todos los pacientes sometidos a CB en Red Salud UC Christus entre Enero de 2015 y Diciembre de 2018 de forma consecutiva. De acuerdo a la edad, los pacientes se clasificaron en dos grupos,  $\geq 60$  años y

**RESULTADOS** De un total de 1327 pacientes, 64 (4,8%) eran  $\geq 60$  años. La morbilidad global fue 5,1% (n=68). El 10.9% (n=7) de los casos  $\geq 60$  años se realizó conversión de manga gástrica a bypass gástrico. En  $\geq 60$  años la morbilidad fue de 12,5% (n=8) - siendo 7 casos leves CD I-II y 1 caso grave CD IVa - y de un 4.8% (n=60) – 54 casos CD I-II y 6 casos CD  $\geq$ III - en el grupo control. El caso grave en  $\geq 60$  años correspondió a filtración post gastrectomía en manga que requirió prótesis esofágica y manejo de falla respiratoria en UCI. No hubo mortalidad. Se observó asociación significativa entre pacientes  $\geq 60$  años y morbilidad ( $p=0,014$ ), con riesgo relativo de 2,6 (IC 95% 1,32 - 5,27).

**CONCLUSIONES** Los datos de nuestro trabajo indican que pacientes mayores de 60 años tienen más riesgo de sufrir alguna complicación precoz comparado con pacientes jóvenes. Sin embargo, la gran mayoría de éstas es leve y no requieren reintervenciones.

## REVERSIÓN LAPAROSCÓPICA DE BYPASS GÁSTRICO CON Y DE ROUX EN PACIENTE CON GASTRECTOMÍA EN MANGA PREVIA.

Patricia Rebolledo Caro, Cecilia Alejandra Romero Manqui, José Luis Quezada González, Eduardo Antonio Orellana Cifuentes, Fernando Javier Crovari Eulufi

Hospital Clínico Pontificia Universidad Católica De Chile. Departamento De Cirugía Digestiva.

**INTRODUCCIÓN** La reversión del BPG (R-BPG) es infrecuente, aún más entre pacientes previamente sometidos a Gastrectomía vertical. La finalidad de la R-BPG es reestablecer la continuidad del tracto gastrointestinal para revertir completa o parcialmente las complicaciones. Entre las que se incluyen malnutrición, síndrome de intestino corto o hipoglicemias entre otras.

**OBJETIVOS** Exponer aspectos técnicos de la reversión de bypass gástrico en un paciente con gastrectomía en manga previa.

**CONTENIDO DEL VIDEO** Paciente de 63 años, sexo masculino, con antecedente de gastrectomía en manga el año 2014 y conversión a Bypass gástrico el año 2018 por RGE, con IMC 32. Evolucionó con síndrome diarreico crónico. Estudio endoscópico e imagenológico, sin hallazgos patológicos. Dada mala respuesta al tratamiento médico, se decide reversión quirúrgica. Técnica quirúrgica: Paciente en posición francesa, se utilizan 3 trócares de 12mm y 2 trócares de 5 mm. Óptica de 30°, 10 mm. Liberación de adherencias. Sección del asa alimentaria distal a la gastroyeyuno-anastomosis, dejando asa yeyuno interpuesta para anastomosis yeyuno-antral mecánica. Se restablece el tránsito entre la bolsa gástrica con remanente gástrico excluido. Sección de anastomosis yeyuno-yeyunal previa, anastomosando asa biliar a yeyuno proximal (asa alimentaria previa). Revisión de permeabilidad de anastomosis bajo visión endoscópica.



## TROMBOSIS VENOSA PORTO-MESENTÉRICA POST GASTRECTOMÍA VERTICAL EN MANGA EN CLÍNICA DÁVILA

Daniel Riquelme Muñoz, Cristian Gamboa Céspedes, José Amat Pomes

Clínica Davila. Departamento De Cirugía . Facultad De Medicina, Universidad Diego Portales, Santiago, Chile.

**INTRODUCCIÓN** La gastrectomía vertical en manga (GV) es una de las cirugías bariátricas más frecuentes. Una de las complicaciones descritas de ésta es la trombosis venosa porto-mesentérica (TVPM), la cual puede ser potencialmente grave.

**OBJETIVOS** Determinar la prevalencia, factores de riesgo, presentación clínica y manejo de la TVPM en pacientes operados de GV.

**MATERIAL Y MÉTODO** Revisión de la base de datos electrónica de clínica Dávila, análisis retrospectivo de las GV que se realizaron entre enero 2010 y mayo 2019, identificando los pacientes que presentaron TVPM. Se analizaron sus datos demográficos, factores de riesgo, manifestaciones clínicas y tratamiento.

**RESULTADOS** 3048 pacientes fueron sometidos a GV en el período descrito y 11 (0,36%) presentaron TVPM. El diagnóstico fue confirmado por TC abdomen-pelvis en todos. Edad promedio 38,3 años (23-52), 3 hombres y 8 mujeres. El IMC promedio 37,6 (32,5-43,3), tiempo operatorio promedio fue 89 minutos (54-129). Antecedente de tabaquismo en 3 pacientes (27%) y la comorbilidad más frecuente fue resistencia a insulina en 10 (90%), seguido por dislipidemia en 5 (45%) e HTA 3 pacientes (27%). Se realizó estudio de trombofilia a 5 pacientes (45%), de los cuales 4 fueron positivos (80%). La profilaxis anticoagulante farmacológica fue con enoxaparina en 6 ptes y con dalteparina en 5 ptes. El síntoma más prevalente fue el dolor abdominal (100%), vómitos 5 (45%), diarrea 3 (27%) y fiebre uno (9%). El tiempo promedio de presentación de los síntomas fue 11 días (5-15). Todos los pacientes recibieron tratamiento anticoagulante durante 6 meses. El tiempo promedio de estadía hospitalaria fue de 7,2 días (4-10), ningún paciente requirió manejo quirúrgico y no hubo mortalidad.

**CONCLUSIONES** La TVPM es una complicación poco frecuente de la GV, con una alta asociación con la presencia de trombofilia. En esta serie la evolución del cuadro fue favorable en el corto plazo.

## RESECCIÓN INTESTINAL SECUNDARIA A ISQUEMIA POR TROMBOSIS VENOSA PORTAL POST CIRUGÍA BARIÁTRICA. REPORTE DE CASO

Gely Andrea Muñoz Bannura, Eugenio Rivas Zapata, Roberto Fernández Rodríguez, Jorge Saba Samur, Carla Marchesse Aguilera

Clínica Indisa. Servicio De Cirugía. . Universidad Andrés Bello

**INTRODUCCIÓN** Gastrectomía vertical en manga laparoscópica (GVML) es uno de los procedimientos de cirugía bariátrica más utilizados en nuestro país para combatir la obesidad. La trombosis venosa porto-mesentérica (TVPM) ha sido reportada como una complicación rara de este procedimiento, con una incidencia que oscila entre un 0.3-1%. El infarto intestinal tras una TVPM con resección intestinal es una complicación potencialmente mortal y rara descrita solo en algunas series de casos.

**OBJETIVOS** Presentar una complicación clínica poco frecuente luego de trombosis venosa portal posterior a cirugía bariátrica laparoscópica

**REPORTE DEL(LOS) CASO(S)** Femenina, 44 años, con artritis reumatoide, hipotiroidismo, obesidad, esteatosis hepática, anticocentivos y tabaquismo es sometida a GVML por obesidad (IMC 35). Reingresa a los 10 días postoperada por dolor abdominal difuso, náuseas y vómitos. En estudio parámetros inflamatorios elevados (Leucocitos 14.400 y PCR 17.02), TC de abdomen y pelvis con trombosis venosa portal, mesentérica superior y esplénica, con signos de isquemia intestinal y esplénica. Laparoscopia exploradora evidencia a 1m del ángulo de Treiz segmento de 20cm de yeyuno necrótico; se realiza resección intestinal del segmento afectado y entero-entero anastomosis mecánica. Se realiza manejo con anticoagulación y estudio de trombofilia que informa antitrombina II antigénica 45. Evoluciona favorablemente dada de alta a los cinco días postoperatorio.

## INTENTO DE SUICIDIO POR INGESTA DE CÁUSTICOS EN PACIENTES BARIÁTRICOS

Andrea Ramírez Burgos, Fernando Crovari Eulufi, Nicolás Quezada Sanhueza, Rodrigo Muñoz Claro, Pablo Achurra Tirado

Hospital Clínico Pontificia Universidad Católica De Chile. Departamento Cirugía Digestiva.

**INTRODUCCIÓN** En los últimos años se ha descrito un aumento de la tasa de autodaño posterior a la cirugía bariátrica, independiente de la pérdida de peso y el IMC. La ingesta de cáusticos es una causa de suicidio infrecuente pero devastadora. No existen casos reportados de ingesta de cáusticos en pacientes con cirugía bariátrica previa. Los cambios anatómicos podrían aumentar los riesgos y secuelas en estos pacientes.

**OBJETIVOS** Describir dos casos de pacientes con cirugía bariátrica e ingesta de cáusticos. Exponer características demográficas, antecedentes, imágenes endoscópicas, quirúrgicas y radiológicas y evolución clínica.

**REPORTE DEL(LOS) CASO(S)** Mujer de 17 años con antecedente de Gastrectomía en Manga e ingesta de ácido clorhídrico por intento de suicidio. El estudio evidencia gran daño gástrico y duodenal hasta 40 centímetros proximales del yeyuno. Evoluciona con estenosis pilórica grave a los 15 días de la ingesta y luego perforación espontánea yeyunal a los 2 meses. Mujer de 46 años con antecedente de Bypass Gástrico 5 años previo. Ingresa por ingesta de ácido clorhídrico. Endoscopia de ingreso muestra necrosis de la mucosa del pouch gástrico y compromiso del asa alimentaria. La paciente evoluciona con múltiples focos de estenosis intestinal manejándose con nutrición parenteral y luego realimentación progresiva tras 3 meses de hospitalización.

## RESULTADOS A LARGO PLAZO DE PACIENTES CON DIABETES MELLITUS TIPO 2 SOMETIDOS A BYPASS GÁSTRICO EN Y DE ROUX.

Juan Eduardo Contreras Parraguez, Ismael Court Rodríguez, Jorge Bravo López, Carmen Santander Ansaldo, Katrina Lolos Tornquist

Clínica Santa María. Equipo Cirugía Bariátrica. Universidad De Chile

**INTRODUCCIÓN** En Chile el 74,2% de la población tiene sobrepeso u obesidad. Además, la prevalencia de diabetes mellitus tipo 2 (DM2) es 13,1%. El Bypass Gástrico en Y de Roux (RYGB) ha demostrado ser un buen tratamiento para el manejo de ambas patologías.

**OBJETIVOS** Evaluar la remisión de DM2, en pacientes operados de RYGB, en 3 o más años de seguimiento.

**MATERIAL Y MÉTODO** Estudio retrospectivo, descriptivo. Se incluyeron en el estudio 94 pacientes a los que se les realizó RYGB, con 3 o más años de seguimiento. Los criterios de exclusión fueron: Cirugía bariátrica previa, diabetes tipo 1, pacientes menores de 18 años o mayores de 65. Se rescataron datos epidemiológicos y datos relacionados con la evolución de DM2 en los pacientes: tales como glicemia en ayuna, hemoglobina glicosilada (HbA1c) y uso de tratamientos hipoglucemiantes. Se definió remisión de la DM2 como glicemia en ayuna menor a 105 y HbA1c menor a 6%, sin tratamiento hipoglucemiante.

**RESULTADOS** 94 pacientes. Media de edad 52 años. Media índice de masa corporal (IMC) 36,27. La remisión global de DM2 fue 65%. El índice mujeres v/s hombres 2,2. 75,3% pacientes menores de 40 años presentaron remisión, v/s 61% de los mayores de 40. IMC menor a 35 y una pérdida de peso rápida y efectiva se asociaron a incidencia más alta de remisión, sin posibilidades de establecer esto de manera categórica.

**CONCLUSIONES** En nuestra serie los pacientes sometidos a RYGB tienen una remisión de la DM2 en el 65% de los casos, en pacientes con más de 3 años de seguimiento. Este porcentaje es mayor en pacientes menores de 40 años. Es necesario aún evaluar otros factores asociados como el tiempo de presentación de la diabetes, la edad y el IMC.

## RESULTADOS CLÍNICOS DE LA CIRUGÍA BARIÁTRICA REVISIONAL: COMPARACIÓN CON CIRUGÍA PRIMARIA.

Juan Eduardo Contreas Parraguez, Ismael Court Rodríguez, Jorge Bravo López, Carmen Santander Ansaldo, Katrina Lolas Tornquist

Clínica Santa María. Equipo Cirugía Bariátrica. Universidad De Chile

**INTRODUCCIÓN** Las principales indicaciones para realizar cirugía bariátrica revisional son: pérdida de peso insuficiente (IWL), reganancia de peso (WR) y eventos adversos asociados a la cirugía primaria.

**OBJETIVOS** Presentar los resultados clínicos de los pacientes sometidos a cirugía revisional en nuestro equipo.

**MATERIAL Y MÉTODO** Estudio retrospectivo de cohorte. Criterios de inclusión: todos los pacientes sometidos a cirugía revisional en nuestro equipo. Exclusión: pacientes operados por otros equipos quirúrgicos. Se recolectaron datos demográficos, indicaciones de cirugía revisional, tipo de cirugía revisional, exceso de índice de masa corporal (IMC) perdido (?MIL), y el seguimiento de estos datos en relación con los resultados clínicos post operatorios.

**RESULTADOS** 276 pacientes (4,8%) (2008-2017), de 5602 pacientes, requirieron cirugía revisional. 69,2% mujeres, media de edad preoperatoria 45 ( $\pm$  10,3) años, e IMC preoperatorio promedio de 34 ( $\pm$ 5,6) kg/m<sup>2</sup>. Dentro de las indicaciones 241 fueron por IWL y/o WR y 35 por reflugo gastro esofágico patológico. Los procedimientos realizados fueron: conversión de Banda Gástrica Laparoscópica a Gastrectomía en Manga Laparoscópica (LSG) en 17,7%, conversión de LSG a Bypass Gástrico en Y de Roux (RYGB) en 46% casos y RYGB redo en 8% casos. La media de tiempo entre la cirugía primaria y revisional fue de 38 ( $\pm$  18) meses. La media de ?MIL 1 año después de la cirugía fue significativamente menor en el grupo de cirugía revisional comparado con el grupo de cirugía primaria (62% vs 84%, p

**CONCLUSIONES** En nuestra experiencia, la cirugía revisional luego de una cirugía bariátrica primaria no es frecuente (5%) y sus resultados en cuanto a ?MIL son peores que los de los pacientes sometidos a cirugía primaria.

## **MINIMIZER, UN NUEVO PROCEDIMIENTO PARA REDUCIR EL AUMENTO DEL DIÁMETRO DE LA ANASTOMOSIS GASTROYEYUNAL EN PACIENTES CON BYPASS GÁSTRICO Y REGANANCIA DE PESO.**

Juan Eduardo Contreas Parraguez, Ismael Court Rodríguez, Jorge Bravo López, Percy Brante Báez, Pablo Marín Pérez, Katrina Lolas Tornquist

Clínica Santa María. Equipo Cirugía Bariátrica. Universidad De Chile

**INTRODUCCIÓN** La reganancia de peso a largo plazo en pacientes con Bypass Gástrico (RYGB) es alrededor del 50% y en la mayoría de los casos se debe a un aumento del diámetro de la anastomosis gastroyeyunal. **OBJETIVOS** Evaluar los resultados y mostrar el procedimiento del Minimizer ringed device, para reducir el diámetro de la anastomosis gastroyeyunal en Bypass Gástrico.

**MATERIAL Y MÉTODO** Estudio prospectivo. Se incluyeron todos los pacientes operados con el dispositivo Minimizer desde enero del 2018 hasta mayo del 2019. El criterio de selección para los pacientes a usar Minimizer fue: adultos con reganancia de peso después de RYGB, menores de 65 años, con aumento del diámetro de anastomosis gastroyeyunal más de 2,5cm demostrado por endoscopia. Se realizó estudio preoperatorio multidisciplinario, que incluyó evaluación psicológica. Todos los pacientes fueron operados con cirugía laparoscópica, con 6 puertos y bajo visión endoscópica intraoperatoria.

**RESULTADOS** 10 pacientes, 90% mujeres. Media de edad 43 años, media de índice de masa corporal (IMC) 44 y media peso 112 kg. No se registraron complicaciones ni mortalidad. El tiempo operatorio fue de 1h y el alta a las 24h post operatorio. La reducción del exceso IMC a los 6 meses fue de 55% y en 4 pacientes que se logró seguimiento de 1 año fue de 85%. Los resultados no variaron cuándo se ajustaron los datos por grado de obesidad, edad o comorbilidades.

**CONCLUSIONES** Según nuestra experiencia el Minimizer es un nuevo dispositivo utilizado para reducir el diámetro de la anastomosis gastroyeyunal, que ha demostrado excelentes resultados en reducción de peso, sin complicaciones asociadas.

## CIRUGÍA BARIÁTRICA EN UN HOSPITAL PÚBLICO: EXPERIENCIA INICIAL EN EL HOSPITAL HIGUERAS DE TALCAHUANO

Enrique Biel Walker, Braulio Javier Westermeier Contreras, Óscar Gamarra Chamorro, Eduardo Renato Rivas Gutiérrez, Francisco Pacheco Bastidas

Hospital Las Higueras (talcahuano). Cirugía Digestiva . Universidad De Concepción. Chile.

**INTRODUCCIÓN** La cirugía bariátrica forma parte del tratamiento en obesidad y sus comorbilidades. El costo que conlleva un programa de tratamiento de obesidad y cirugía bariátrica, como los insumos y la cirugía, hacen difícil desarrollar un programa en un hospital público. **OBJETIVOS** Describir la experiencia inicial y resultados perioperatorios en Programa de Cirugía Bariátrica en un centro público de región.

**MATERIAL Y MÉTODO** Serie de casos, que incluye pacientes intervenidos de cirugía bariátrica en el Hospital Las Higueras de Talcahuano entre 2011 y 2018. Las variables resultado: características demográficas de los pacientes; morbilidad y mortalidad postoperatoria a los 30 días y pérdida de peso. Se aplicó estadística descriptiva.

**RESULTADOS** Durante el período descrito, fueron intervenidos 95 pacientes, edad promedio de 38,4 años. Las comorbilidades más frecuentes fueron hipertensión arterial (33%), resistencia a la insulina (31,5%), esteatosis hepática (18%) y diabetes mellitus (25,3%). 76 pacientes fueron intervenidos de gastrectomía vertical laparoscópica (MG) y 19 de bypass gástrico en Y de Roux laparoscópico (RYGB). Hubo 2 cirugías revisionales, en ambos casos conversión de manga a bypass por reflujo gastroesofágico. IMC promedio fue 37 kg/m<sup>2</sup> preoperatorio y 28 kg/m<sup>2</sup> al año de seguimiento. Se realizó tránsito contrastado en primer día postoperatorio en todos los pacientes y la estadia hospitalaria fue 5 días promedio. La morbilidad postoperatoria Clavien III o mayor afectó a 3 casos, reintervenidos por fístula de la línea grapada en una MG, hemoperitoneo post MG y lesión incidental de colon transverso en una cirugía revisional, respectivamente. No hubo mortalidad postoperatoria. 72 pacientes (76%) continúan en seguimiento multidisciplinario.

**CONCLUSIONES** La cirugía bariátrica es una alternativa eficaz en términos de resultados y segura en cuanto a morbimortalidad, incluso en centros de experiencia inicial. Desarrollar un programa de cirugía bariátrica representa un desafío para las instituciones públicas de salud.

## CONVERSION DE MANGA A BYPASS GASTRICO ROBOTICO CON ASISTENCIA MAGNETICA (LEVITA)

Jorge Bravo López, Ismael Court Rodríguez, David Bravo López, Katrina Lolas Tornquist, Eduardo José Bravo López

Clínica Santa María. Unidad De Cirugía Robótica Y Mínimamente Invasiva Unidad De Cirugía Bariátrica Y Metabólica. Universidad De Chile

**INTRODUCCIÓN** La asistencia quirúrgica mediante pinzas magnéticas es un revolucionaria y nueva herramienta que consiste en atraer el extremo de la pinza y conseguir la tracción o asistencia quirúrgica. La ventaja es que no requiere un puerto adicional con los consiguientes beneficios del mismo. Esta tecnología (LEVITA) esta patentada y aprobada por la FDA pero en el mundo no hay nada reportado en cirugía bariátrica robótica

**OBJETIVOS** Mostrar un video editado de una conversión de Manga Gástrica(MG) a Bypass Gástrico Robótico mas Hiato plastia, debido a Reflujo Gastroesofágico(RGE) y Hernia Hiatal (HH)

**CONTENIDO DEL VIDEO** Mujer de 43 años, MG hace 6 años. Presenta RGE severo, refractario. Estudio: esofagitis grado B, Barrett y HH. Exploración robótica usando DaVinci Si con montaje frontal de 4 brazos. Separación hepática con LEVITA y magneto ubicado en epigastrio. Disección de borde externo de manga previa y pilares para corrección de HH con V-loc irreabsorbible. Conversión a Bypass gástrico, con sección horizontal de tubo gástrico. Identificación de Treitz y sección a 100cm. Ascenso antecólico y gastro-yeyuno anastomosis mecánica y cierre con Vloc 3/0. Entero-enteroanastomosis a 120cm con carga blanca 60mm y cierre con Vloc 3/0. Asistencia en todo momento con LEVITA. Sin incidentes, alta al 2do día



## INVAGINACIÓN GÁSTRICA POSTERIOR A GASTRECTOMÍA EN MANGA LAPAROSCÓPICA.

Carlos Eduardo Jaspe Seijas, Camila Onetto Carvallo, Víctor Ignacio González Muñoz, Hernán Andrés Herrera Cortés, James Hamilton Sánchez

Otra Institución No Incluida En Los Demás "tipos De Institución". Cirugía Digestiva Clínica Meds.

**INTRODUCCIÓN** La invaginación gástrica, rara e infrecuente condición clínica reportada, generalmente asociado a presencia de tumor en la mucosa gastroduodenal. Más común de presentarse en pacientes pediátricos, en adultos muy raro y el 90% de éstos suelen estar relacionados con una neoplasia. En nuestro caso, uno de los factores de riesgos que pudieran predisponer a la invaginación gástrica está relacionada a poseer alguna cirugía gástrica y/o bariátrica. Se reporta caso de paciente masculino de 39 años, quien presenta epigastralgia opresiva persistente, concomitante intolerancia oral a líquidos, sin acalmia. Con Gastrectomía en Manga vía Laparoscópica un mes previo, sin incidentes, evoluciona con poca tolerancia a ingesta de líquidos.

**OBJETIVOS** Describir la técnica diagnóstica y manejo robótico para la invaginación gastroesofágica.

**CONTENIDO DEL VIDEO** Se realiza cirugía bariátrica revisional robótica, identificando múltiples adherencias firmes hacia unión esófago-gástrica entre estómago cara anterior, hiato diafragmático y epiplón mayor, conglomerado e intususcepción de cámara gástrica y ascenso de la misma a través de hiato esofágico firme adherencia circundante. Se realiza adherenciólisis exhaustiva hasta liberación y reducción de paredes gástricas, disección de hiato y tercio medio y distal esofágico. Se comprueba perfusión aplicando fluorescencia con verde de indocianina. Plicatura de borde esplénico de manga y hernioplastia hiatal.

## FACTORES QUE SE ASOCIAN A CONSULTAS EN SERVICIO DE URGENCIA DESPUÉS DE UNA CIRUGÍA BARIÁTRICA.

Macarena Basso Moraga, Santiago Reveló Becerra, Cristóbal Azócar Bizama, Palmenia Pizarro Parra, Pablo Achurra Tirado, Nicolás Quezada Sanhueza, Fernando Crovari Eulufi, Rodrigo Muñoz Claro

Pontificia U. Católica De Chile. Departamento De Cirugía Digestiva.

**INTRODUCCIÓN** Identificar aquellos factores que se asocian a la consulta en el servicio de urgencias (CSU) posterior a la cirugía bariátrica (CB) es fundamental para reconocer precozmente aquellos pacientes con más riesgos de complicaciones así como también aquellas CSU que pudieran evitarse.

**OBJETIVOS** Identificar los factores que se asocian a CSU en pacientes con obesidad sometidos a CB primaria durante el primer año después de la cirugía.

**MATERIAL Y MÉTODO** Estudio prospectivo de serie de casos de todos los pacientes sometidos a bypass gástrico laparoscópico en Y de Roux (BPGYR) y gastrectomía en manga laparoscópica (GML) entre junio 2015 y julio 2016. Información obtenida del registro clínico y contacto telefónico. No existen criterios de exclusión. Análisis estadístico realizado con SPSS v25.0.

**RESULTADOS** Se realizaron 323 CB primarias, 167 BPGYR y 156 GML. El seguimiento al año fue de 97,3%. El 72,5%(n=121) y 76,3%(n=119) fueron de género femenino, respectivamente. La edad e IMC fue 41(17–69) y 35(15–71) años y 37,9(30–59,9) y 35,2(30–56,7)kg/m<sup>2</sup> respectivamente. Un 29,9%(n=50) de los pacientes tuvo CSU al menos una vez al año para BPGYR y 26,9%(n=42) para GML. En el análisis bivariado el único factor que se asocio positivamente a CSU fue la presencia de vesícula biliar asociado a cólicos biliares (p=0.018) no así para pacientes portadores de vesícula asintomáticos. En el análisis multivariado no hubo ningún factor de los estudiados estadísticamente significativo (género, edad, comorbilidades, IMC preoperatorio, tiempo operatorio, complicaciones post operatorias y tipo de cirugía).

**CONCLUSIONES** En esta serie únicamente la persistencia de vesícula biliar post CB se asoció positivamente a CSU sin lograr identificar otros factores para caracterizar mejor a los pacientes de riesgo, esto puede deberse a que un porcentaje importante de consultas no son asociadas a la cirugía.

## EXPERIENCIA INICIAL CON BALÓN INTRAGÁSTRICO ELIPSE

José Salinas Acevedo, Gustavo Martínez Riveros, Mario Werner Mancilla, Ximena Soto De Giorgis, Macarena Vallejos Escobar, Arantxa Ugalde Vlahovic, Ivonne Cifuentes Cazaux, Lucia Casaletti Loyola

Clínica Puerto Varas. . Universidad San Sebastián Sede Patagonia

**INTRODUCCIÓN** El balón intragástrico ELIPSE es una nueva alternativa recientemente disponible en Chile para el tratamiento del sobrepeso y obesidad que permite una instalación ambulatoria, sin anestesia general y sin endoscopia.

**OBJETIVOS** Describir nuestra experiencia en la instalación de los primeros doce casos en términos clínicos y de morbilidad

**MATERIAL Y MÉTODO** Recolección de datos de nuestra base de datos prospectiva. Se analizaron los doce casos instalados desde el 12 junio hasta el 9 julio de 2019 en términos clínicos y demográficos.

**RESULTADOS** Todos los pacientes fueron estudiados mediante exámenes de sangre, endoscopia digestiva alta, ecografía abdominal y evaluación por cirujano bariátrico, nutricionista y psicóloga. Ocho pacientes fueron mujeres. La edad fue de 40(32-55) años. El peso fue 87,4(78-130) kg y el IMC fue de 31,3(27,5-42,4) kg/m<sup>2</sup>. La comorbilidad más frecuente fue resistencia a la insulina en 6 casos. Todos los pacientes fueron premedicados con esomeprazol 5 a 10 días antes. Ocho pacientes recibieron akynzeo (nepupitant/palonosentron) como antiemético previo al procedimiento. La instalación fue de 15(12-30) minutos. Se requirió asistencia de un estilete en dos casos. Todos los casos fueron ambulatorios. No hubo consultas en servicio de urgencia en ningún caso. Las molestias más frecuentes fueron náuseas y dolor abdominal en todos los pacientes. Ningún paciente requirió el retiro precoz de su balón. Los pacientes se sintieron cómodos para volver a la vida normal a los 5(2-7) días.

**CONCLUSIONES** En nuestra experiencia inicial la instalación del balón intragástrico ELIPSE se realizó satisfactoriamente en todos los pacientes de manera ambulatoria y sin morbilidad grave.

## RESECCIÓN DEL MUÑÓN CIEGO DEL ASA BILIPANCREÁTICA EN LA CONVERSIÓN DE GASTRECTOMÍA EN MANGA CON BYPASS YEYUNAL A BYPASS GÁSTRICO LAPAROSCÓPICO EN DOS CASOS

José Salinas Acevedo, Gustavo Martínez Riveros, Mario Werner Mancilla

Hospital De Puerto Montt. Cirugía Digestiva. Universidad San Sebastián Sede Patagonia

**INTRODUCCIÓN** La cirugía revisional es cada día más frecuente en nuestro medio. La gastrectomía en manga con bypass yeyunal se asocia a reflujo gastroesofágico y además reganancia de peso. La conversión a bypass gástrico es una alternativa segura y efectiva en estos casos.

**OBJETIVOS** El objetivo de este video es presentar dos casos de conversión de gastrectomía en manga con bypass yeyunal a bypass gástrico laparoscópico

**CONTENIDO DEL VIDEO** Un paciente de 33 años y otro de 26 años. Ambos ingresaron a pabelón por reganancia de peso , reflujo gastroesofágico sintomático, esofagitis y hernia hiatal. Uno 2 años y el otro 3 años después del primer procedimiento. Por vía laparoscópica se inspecciona las asas intestinales inicialmente. En ambos casos el asa biliopancreática se encontraba redundante, dilatada e íntimamente adherida al muñón ciego del asa abandonada, por lo que se tuvo que reseca. Luego de eso se asciende el asa “abandonada”, que en en un caso fue de 110cm y en el otro fue de 150cm, y se anastomosó a la nueva bolsa gástrica del bypass gástrico. El tiempo operatorio fue de 152 y 98 minutos respectivamente. Ambos pacientes fueron dados de alta al segundo día.

## FACTORES QUE SE ASOCIA PRECOZMENTE A LA PÉRDIDA DE PESO DESPUÉS DE LA CIRUGÍA BARIÁTRICA: SEGUIMIENTO A DOS AÑOS.

Cristóbal Azócar Bizama, Macarena Basso Moraga, Santiago Reveló Becerra, Palmenia Pizarro Parra, Pablo Achurra Tirado, Nicolás Quezada Sanhueza, Fernando Crovari Eulufi, Rodrigo Muñoz Claro

Pontificia U. Católica De Chile. Departamento De Cirugía Digestiva.

**INTRODUCCIÓN** La cirugía bariátrica (CB) es el tratamiento más efectivo para la obesidad, sin embargo la pérdida de peso es variable. La identificación de factores que logren asociarse a pérdida de peso, pueden ayudar a identificar aquellos pacientes que van a conseguir una menor pérdida.

**OBJETIVOS** Identificar en un grupo de pacientes con obesidad aquellas variables que se asocian a la pérdida de peso obtenida dos años después de la CB.

**MATERIAL Y MÉTODO** Estudio prospectivo de una serie de casos de pacientes sometidos a Bypass gástrico en Y de Roux (BPGYR) primario y Gastrectomía en Manga (GML) entre junio 2015 y julio 2016. La información se obtuvo a partir de base de seguimiento. Los pacientes se clasificaron de acuerdo a si lograron una pérdida de peso superior al percentil 50(p50). No existen criterios de exclusión. Análisis estadístico con SPSS v25.0.

**RESULTADOS** Se operaron 274 pacientes, 135 BPGYR (69%(n=94) de género femenino, con edad e IMC de 41(±11,7) años y 41,1(±6,8)kg/m<sup>2</sup>) y 139 GML (76,9%(n=107) de género femenino con edad e IMC de 36,8(±12,1) años y 35,5 (±3,7)kg/m<sup>2</sup>). 50,4% y 49,6% respectivamente lograron una pérdida de peso >p50. En el análisis multivariado de ambas cirugías conjuntas tener más de 35 años (p=0,035), DM (p=0,019) y variación del IMCpreop (p

**CONCLUSIONES** En esta serie ser mayor de 35 años y tener DM permiten identificar un grupo de pacientes que tendrán peores resultados a dos años. La implementación de medidas tempranas pudieran mejorar los resultados a mediano y largo plazo.

# **SECCIONAL | Cirugía Cabeza, Cuello y Maxilofacial**

## **PROGRAMA DE ENTRENAMIENTO DE TÉCNICAS DE PAROTIDECTOMÍA EN MODELO CADAVÉRICO PERFUNDIDO**

Rocio Jara Contreras, Felipe Alejandro Moraga Torres, Daniel Andrés Rappoport Wurgaft, William Alexis Aguilar Navarro, Miguel Luis Guillermo Soto Vidal, Diego José Valenzuela Silva

Hospital Clínico U. De Chile. Departamento De Cirugía.

### **INTRODUCCIÓN**

La parotidectomía total es una cirugía relativamente infrecuente y técnicamente compleja. La complejidad técnica está determinada por la dificultad de disección del nervio facial, cuya lesión produce importante morbilidad en los pacientes. Los modelos de simulación animales no logran reproducir las características de la anatomía regional, por lo que se hace necesario explorar otras alternativas para el entrenamiento de estas habilidades. Experiencias internacionales han demostrado que la técnica de perfusión cadavérica es útil en la simulación de diversos procedimientos quirúrgicos, logrando un máximo nivel de fidelidad en comparación con la cirugía real.

### **OBJETIVOS**

Desarrollar un programa de entrenamiento de técnicas de parotidectomía usando un modelo cadavérico humano perfundido.

### **MATERIAL Y MÉTODO**

Utilizando en el método de desarrollo curricular en seis pasos de Kern y colaboradores, se diseñó un programa educacional destinado al entrenamiento de residentes de Cirugía de Cabeza y Cuello para la realización de una parotidectomía total en un modelo cadavérico perfundido. La evaluación se realizó mediante el modelo de Kirkpatrick, en los niveles 1 (reacción), 2A (cambio de actitudes) y 2B (adquisición de conocimientos y habilidades).

### **RESULTADOS**

Se elaboró un programa teórico-práctico basado en cátedras y simulación de alta fidelidad, con el objetivo de entrenar las competencias técnicas requeridas para la realización de una parotidectomía total. En el módulo teórico se abordó la anatomía quirúrgica de la glándula parótida, la técnica de parotidectomía total y aspectos críticos para evitar lesiones del nervio facial. En el módulo práctico, los estudiantes entrenaron la ejecución de dos parotidectomías totales en modelos cadavéricos humanos perfundidos, una en el rol de cirujano y otra en el de ayudante.

### **CONCLUSIONES**

La simulación de alta fidelidad basada en modelos cadavéricos humanos perfundidos es una alternativa factible para el entrenamiento de técnicas de parotidectomía en residentes de Cirugía de Cabeza y Cuello.

## CARACTERIZACIÓN PACIENTES OPERADOS CON TIROIDECTOMÍA TOTAL EN EL HOSPITAL REGIONAL TEMUCO

Luis Arratia Torres, Alvaro Enrique Visscher Oyaneder, Paulina Velasquez Navajas, Maria Ignacia Allende Echanez, Jose Osses Osses, Jean Pierre Drogue Gimpel, Pilar Alejandra Schneeberger Hitschfeld, Cristian Gottschalk Saavedra

Universidad De La Frontera. Departamento De Cirugía. Hospital Hernán Henríquez Aravena, Temuco, Chile

### INTRODUCCIÓN

La patología benigna y maligna tiroidea es frecuente en el mundo y en nuestra población, La tiroidectomía total es un procedimiento seguro y es la opción utilizada en nuestro equipo.

### OBJETIVOS

Caracterización de variables preoperatorias, resultados histológicos y complicaciones post operatorias de pacientes que fueron a tiroidectomía total en nuestro centro.

### MATERIAL Y MÉTODO

Cohorte retrospectiva de tiroidectomía totales realizadas el 2017 en el hospital regional de Temuco, se excluyeron Etapificación nodal cervical positiva preoperatoria, enfermedad a distancia e irresecables.

### RESULTADOS

n: 99 pacientes, Edad promedio 52.1 ( $\pm$ 13.8) años. Género: 88 (88%) mujeres. Síntomas en 18 (18,2%), siendo la más frecuente disfonía. Indicación de cirugía por patología benigna sintomática 49 (49%) y nódulo sospechoso 50 (51%). Punción en 91 (91%) pacientes. Punción con aguja fina clasificada como Bethesda I: 13(13.1%), II: 16(16.2%), III: 30(30.3%), IV: 6(6.1%), V: 21(21.2%) y VI: 5(5.1%). Ecografía con TIRADS Informado 98 pacientes, Siendo más frecuente 4: 74 (74.7%) y 5: 11(11.1%). La Histología más frecuente fue Carcinoma Papilar 45 (45.5%), Hiperplasia folicular 35 (35.4%) y carcinoma folicular 8(8.1%). En neoplasias el T (TNM 8<sup>a</sup>) más frecuente fue T1: 29(29.3%) y T3: 17(17.2%); Solo N1: en 6(6.1%) de pacientes. El promedio de Hospitalización fue 4.3( $\pm$ 2.4) días. Complicaciones Clavien-Dindo II: 46(46.5%) y III: 2(2%) pacientes. Las registradas fueron Hipocalcemia 47(47%) y 3(3%) permanentes. Hubo 4 (4%) de Hematomas y solo 1 requirió cirugía. Parálisis nervio laríngeo recurrente transitoria 4(4%) y 1 permanente. Sin mortalidad en la cohorte. Seguimiento promedio 12.4( $\pm$ 7.5) meses.

### CONCLUSIONES



Nuestros resultados se ajustan a lo reportado en la literatura, la patología neoplásica es el diagnóstico histológico más común. Las complicaciones graves que requieren cirugía o invalidantes son poco comunes. Consideramos la Tiroidectomía total una cirugía segura en equipo entrenado.

## HIPOCALCEMIA POST TIROIDECTOMÍA TOTAL. ANÁLISIS DE COHORTE EN HOSPITAL REGIONAL TEMUCO.

Luis Arratia Torres, Alvaro Enrique Visscher Oyaneder, Maria Ignacia Allende Echanez, Paulina Velasquez Navajas, Sonia Curitol Sanchez, Jean Pierre Drogue Gimpel, Pilar Alejandra Schneeberger Hitschfeld, Cristian Gottschalk Saavedra

Universidad De La Frontera. Departamento De Cirugía . Hospital Regional Hernán Henríquez Aravena, Temuco, Chile

### INTRODUCCIÓN

El Hipoparatiroidismo transitorio es una complicación frecuente luego de la cirugía tiroidea, se expresa como hipocalcemia que puede ser sintomática o asintomática, no así el Hipoparatiroidismo permanente (mayor de 6 meses) que es una complicación poco usual. El valor de PTH está descrito como factor predictivo de hipocalcemia durante el primer día post operatorio, además el manejo médico en su presencia puede alargar la estadía hospitalaria.

### OBJETIVOS

Analizar asociaciones entre los valores de PTH, calcemia, hipocalcemia permanente y tiempo de hospitalización en pacientes post Tiroidectomía total en nuestro centro.

### MATERIAL Y MÉTODO

Cohorte retrospectiva de pacientes que fueron a tiroidectomía total durante el año 2017 en el hospital regional Temuco, Se excluyeron pacientes con vaciamientos cervicales como primera cirugía. Se midió calcio plasmático Y PTH el primer día post operatorio. Definimos Hipocalcemia con un valor  $<8.0$  mg/dL. Se separaron tres grupos para el análisis (PTH $>5$ , PTH: 5-15 y PTH $>15$ ) clasificándolos según hipocalcemia por laboratorio y si fue sintomática. Se registró tiempo de hospitalización por cada grupo.

### RESULTADOS

**n:99 pacientes, 91 con PTH medida. Grupos PTH $<5$ : 23.1% (23.1%) respecto del total. Del grupo PTH $<5$ : 14.3% (14.3%) respecto del total. Del grupo PTH: 5-15: 57 (62.6%) respecto del total. Del grupo PTH: 5-15: 7 (12.2%) respecto del total. Del grupo PTH $>15$ : 57 (62.6%) respecto del total. Del grupo PTH $>15$ : 21.1% (21.1%) respecto del total. Del grupo PTH $>15$ : 12 (21.1%) respecto del total. Los tiempos de hospitalización para el grupo PTH $<5$  fueron  $4.9\pm 1.8$  días, grupo PTH 5-15:  $3.7\pm 1.8$  días y grupo PTH $>15$ :  $4.4\pm 2.7$  días. 2 pacientes con hipocalcemia permanente del grupo PTH  $<5$  y 1 del grupo PTH 5-15.>**

**CONCLUSIONES**

La hipocalcemia es una complicación frecuente post Tiroidectomía total. Encontramos una asociación entre menores valores de PTH en el primer día post operatorio y mayor frecuencia de hipocalcemia por laboratorio y sintomática versus el grupo PTH>15, además PTH <5 tiene mayor tiempo de hospitalización.>

## FACTORES ASOCIADOS A MALA EVOLUCIÓN EN EL TRATAMIENTO DE ABSCESOS CERVICALES PROFUNDOS.

Carolina Novakovic Pinochet, Jaime Eduardo Jans Baez

Hospital Base San José De Osorno. Servicio De Cirugía.

### INTRODUCCIÓN

Los abscesos cervicales profundos (ACP), son procesos infecciosos que ocurren en los espacios cervicales formados entre las fascias. La mitad se originan en región periamigdalina, y cerca del 70% son infecciones polimicrobianas. Es una patología de baja frecuencia, pero con alta morbilidad. Se requiere alta sospecha clínica para un diagnóstico oportuno.

### OBJETIVOS

Describir el perfil de los pacientes tratados por ACP en nuestro centro, analizar el score LRINEC como predictor de morbilidad y analizar factores de riesgo asociados a mala evolución, definida como la necesidad de más de una intervención quirúrgica, estadía en unidad de cuidados intensivos (UCI), mediastinitis descendente y muerte.

### MATERIAL Y MÉTODO

Estudio de cohorte retrospectivo descriptivo – analítico. Se incluyeron todos los pacientes ingresados entre los años 2014 y 2019 con diagnóstico de ACP. Se excluyeron los pacientes menores de 15 años. Se analizaron las variables: edad, género, comorbilidades, síntomas y signos, score de LRINEC, estadía hospitalaria, manejo médico o quirúrgico y complicaciones. Para el estudio analítico se realizó comparación de proporciones mediante programa Win Epi, con prueba de chi cuadrado.

### RESULTADOS

Del total de 31 pacientes, 16 (51,6%) fueron de sexo masculino, 14 (45,1%) pacientes presentaron comorbilidades, el origen fue dental y periamigdaliano en 12 (35,3%) y 9 (29%) pacientes respectivamente. El score LRINEC <sup>3</sup>6 puntos, se asoció significativamente a necesidad de cirugía (p=0,006), a mayor número de intervenciones (p=0,003) y a necesidad de UCI (p=0,0002). Los pacientes con mala evolución presentaron significativamente mayor proporción de comorbilidades (p=0,03), PCR > 150 mg/dl (p=0,001), leucocitosis > 15.000/mm<sup>3</sup> (p=0,06) y score LRINEC <sup>3</sup> 6 (p<0,0001).

### CONCLUSIONES

Los ACP son un patología de baja frecuencia. El score LRINEC es un buen predictor de morbilidad. Pacientes con comorbilidades, PCR, leucocitosis y score de LRINEC elevados se

asocian a mala evolución, y su presencia puede servir como signos de alarma al momento del diagnóstico.

## **MANEJO DE ABSCESOS PROFUNDOS CERVICALES CON SISTEMA V.A.C. PRESENTACIÓN DE DOS CASOS CLÍNICOS**

Rebeca Alejandra Cordero Garcia, Irania Blanco Gomez, Carlos Omar Jimnez Cofre, Macarena Paz Gutierrez Silva

Complejo Hospitalario San José (santiago, Independencia). Cirugía Cabeza Y Cuello. Universidad De Santiago De Chile

### **INTRODUCCIÓN**

Absceso cervical profundo (ACP) es una “colección de pus en los espacios cervicales delimitados por fascia”. Las etiologías corresponden a infecciones odontógenas, trauma y perforación esofágica. Sus complicaciones: mediastinitis y fasciitis necrotizante. Su incidencia aumentó por la virulencia de sus microorganismos y uso de Tomografía Computada Cervical (TCC). Manejarlo representa un desafío: aseos quirúrgicos seriados más antibioticoterapia (ATB). El cierre asistido por vacío (VAC) se utiliza en múltiples áreas quirúrgicas. En la craneocervical sería beneficioso porque promueve la cicatrización, disminuyendo la estadía hospitalaria. Sin embargo, existe poca experiencia en heridas cervicofaciales.

### **OBJETIVOS**

Presentar dos casos de ACP del Servicio de Cirugía del Hospital San José manejados con VAC.

### **REPORTE DEL(LOS) CASO(S)**

Hombre, 49 años. Presenta odontalgia, aumento de volumen (AV) submandibular derecho, disnea, disfonía y fiebre. Ingresa taquicárdico, febril, con parámetros inflamatorios elevados. TCC: ACP derecho en espacio masticatorio. Realizan ATB, aseo quirúrgico (AQ) seriados con desbridamiento de pared anterior torácica hasta músculos profundos y VAC. Hombre, 54 años, diabético. Presenta AV cervical posterior, fiebre y astenia. Ingresa febril, taquicárdico, con parámetros inflamatorios elevados. TCC: extenso proceso inflamatorio de la musculatura paravertebral posterior cervical. Inicia ATB endovenoso, AQ seriados y VAC. Egresan a los 45 y 38 días, con buenos resultados en control ambulatorio.

## RESECCIÓN ROBÓTICA TRANSORAL DE SCHWANNOMA PARAFARÍN- GEO, REPORTE DE CASO.

Daira Marco X, Ingrid Plass Del Corral, Felipe Capdeville Fuenzalida, Fabio Valdes Gutierrez, Arturo Madrid Moyano

Clínica Alemana. Cirugía De Cabeza Y Cuello. Universidad Del Desarrollo

### INTRODUCCIÓN

Los tumores parafaríngeos representan 0.5-0.8% de los tumores de cabeza y cuello. Son mayormente tumores de glándulas salivales (50%) o tumores neurogénicos (20%). Los schwannomas son tumores benignos de la vaina de nervios periféricos, de crecimiento lento, pudiendo estar presentes en cualquier parte del cuerpo. Un 25-45% aparece en cabeza y cuello.

### OBJETIVOS

Describir caso clínico de schwannoma parafaríngeo resecado por abordaje transoral robótico.

### CONTENIDO DEL VIDEO

Hombre de 25 años, sano, consulta por lesión oral. En examen físico destaca aumento de volumen periamigdaliano derecho, mucosa indemne. Imágenes evidencian proceso expansivo en espacio parafaríngeo suprahiodeo derecho, en posición pre-estiloidea, compatible con schwannoma. Biopsia trucut confirma Schwannoma. Se realiza resección por abordaje transoral robótico con sistema Da Vinci Si y material de 5mm. Se accede a espacio parafaríngeo entre pilares anterior y posterior derecho, incidiendo musculatura faríngea posterior. Destaca tumor de 8cm, cuya resección en bloque se muestra en el video adjunto. Paciente evoluciona favorablemente logrando realimentación al 4to día y alta al 8vo día. Cursa con buena función deglutoria y biopsia definitiva confirma resección completa del schwannoma, cápsula indemne. Este acceso se presenta como alternativa para abordar patologías seleccionadas, tanto de orofaringe como espacio parafaríngeo.

## INCIDENCIA DEL CÁNCER DE TIROIDES EN LA REGIÓN DE AYSÉN

Pedro Pablo Pinto Guerrero, Sebastián Andrés Camus Pachón, Jorge Marin Aguilar

Hospital Regional (coihaique). Servicio De Cirugía Servicio De Anatomía Patológica.

### INTRODUCCIÓN

El cáncer de tiroides es la neoplasia endocrina más frecuente. Representa aproximadamente el 5% de los nódulos tiroideos puncionados. En Chile presenta una incidencia de 7,86 casos/100.000. Existen escasas publicaciones respecto a su epidemiología en provincia.

### OBJETIVOS

Evaluar la incidencia del cáncer de tiroides en la Región de Aysén durante el período 2014-2019

### MATERIAL Y MÉTODO

Estudio de corte transversal retrospectivo descriptivo, realizado revisando los informes histológicos con diagnóstico de Cáncer de Tiroides (CT). Los criterios de inclusión fue: población beneficiaria del Servicio de Salud Aysén, sometidas a cirugía tiroidea en el Hospital Regional de Coyhaique, en el período comprendido entre Julio 2014 a Julio 2019 (5 años), edad mayor o igual a 15 años e histología compatible. Los de exclusión: punciones aspirativas con aguja fina (PAAF), informes de CT en tejido no tiroideo y metástasis aisladas. Las variables evaluadas fueron: Edad, Sexo, Incidencia regional y comunal, Correlación diagnóstica de la PAAF, Tamaño tumoral, Tipo histológico, Multicentricidad y Compromiso ganglionar.

### RESULTADOS

Durante este período de 5 años (2014-2019) se confirmaron 53 pacientes portadores de CT. El sexo predominante fue el femenino con un 83%, siendo la edad promedio de 47,5 años. La incidencia regional durante este período (5 años) alcanzó a 13,3 casos x 100,000 hab/año, siendo la comuna de Cochrane la de mayor incidencia (43,45 x 100.000). La PAAF fue diagnóstica en el 62,3%. El tipo histológico más frecuente fue el papilar con 94,3%. El tamaño tumoral promedio fue de 20.7 mm., siendo multifocal en el 34% y con compromiso ganglionar en el 20,8%.

### CONCLUSIONES

No se puede sacar conclusiones. Solo llama la atención la alta incidencia del CT en la comuna de Cochrane, lo que nos motiva a un estudio más específico.



## MELANOMA MUCOSO SENO MAXILAR

Paloma Pozo Pacheco, María Alejandra Pulgar San Martín, Diego Esteban Romero Vega

Pontificia U. Católica De Chile. Cirugía De Cabeza Y Cuello Y Plástica Maxilofacial. Hospital Sótero Del Río

### INTRODUCCIÓN

Los melanomas mucosos corresponden al 1% de los melanomas. Los de cabeza y cuello son los más frecuentes. Son más comunes en mujeres. Sin asociación con radiación ultravioleta. Se presentan como obstrucción nasal, epistaxis, anosmia, úlcera o área despigmentada.

### OBJETIVOS

Reportar un caso de melanoma mucoso oral.

### REPORTE DEL(LOS) CASO(S)

Paciente mujer, 62 años. Presenta aumento de volumen geniano derecho asociado epistaxis y dolor facial de 6 meses de evolución. Al examen destaca una úlcera negra en cavidad oral de 2 mm. TAC: masa en seno maxilar derecho, invade cavidad nasal y celdillas etmoidales ipsilaterales, sin evidencia de diseminación. Biopsia de úlcera confirma el diagnóstico de melanoma. Realizamos una maxilectomía radical derecha, colgajo temporal, parotidectomía suprafacial y disección supraomohioidea ipsilateral. Biopsia: melanoma epitelioideo ulcerado, invasión ósea. En comité se decide ingreso a estudio de adyuvancia. Son tumores agresivos. Se debe realizar un TAC o RMN de la región comprometida y un PET scan para etapificación. La enfermedad localizada se categoriza como T3, reflejando su mal pronóstico (Sobrevida a 5 años: 12-30%). El manejo es quirúrgico. En estadíos III y IVA está indicada la resección completa. Falta evidencia para técnica del linfonodo centinela. Radioterapia no modifica sobrevida, pero mejora control local. Considerar inmunoterapia como tratamiento adyuvante.

## **CORRELACIÓN CITOISTOLÓGICA ENTRE SISTEMA DE BETHESDA Y BIOPSIA DEFINITIVA DE TIROIDECTOMÍA TOTAL EN EL HOSPITAL MILITAR DE SANTIAGO**

María Francisca Wuth Izquierdo, Carolina Andrea Bonomo, Miranda Juan Pablo Quinteros, Pomar Matías Minassian Münster, Alejandra Gallego Cifuentes, José Felipe Fuenzalida, Schwenter Ricardo Schwartz Jodorkovsky

Hospital Militar De Santiago (hosmil). Cirugía Oncológica.

### **INTRODUCCIÓN**

La clasificación Bethesda se creó para unificar el diagnóstico histopatológico de nódulos tiroideos y definir tratamiento adecuado. Dentro de sus ventajas principales, ha permitido operar a tiempo, lesiones con riesgo de malignidad que antes se considerarían indeterminadas (falsos negativos). Además, establece porcentaje malignidad según categoría, siendo aún controversial los tipos III y IV (6 - 50%). Entre 15-40% de las biopsias por aguja fina son tipo III o IV, y de estos un 75 a 80% se describen como benignas en la biopsia definitiva.

### **OBJETIVOS**

Describir la correlación entre el Bethesda obtenido preoperatorio y la biopsia definitiva tras Tiroidectomía total en el Hospital Militar de Santiago entre el año 2015 al 2019

### **MATERIAL Y MÉTODO**

Estudio descriptivo. Se realizó análisis de datos obtenidos de la base de datos de pacientes operados de Tiroidectomía total en Hosmil a partir del año 2015. Se incluyeron todos los pacientes con Bethesda establecido y biopsia operatoria. Bethesda se estableció según la actualización del año 2017.

### **RESULTADOS**

Se obtuvo un n total de 115, con un promedio de edad de 56 años. 75.6% eran mujeres. 6 (5.2%) fueron Bethesda I, 15 (13%) bethesda II, 24 (20.8%) pacientes fueron Bethesda III, 41 (35.6%) IV, 25 (21.7%) V, 3 (2.6%) VI. Los porcentajes de malignidad fueron 33.3%, 13.3%, 41.6%, 70%, 92% y 100% respectivamente.

### **CONCLUSIONES**

Se debe considerar que nuestros pacientes incluidos fueron todos a Tiroidectomía total. El 28% tenía un alto riesgo de cáncer y de estos solamente 2 fueron falsos positivos, es decir la correlación del bethesda V y VI fue de un 95%. En relación a los bethesda III y IV, los porcentajes se asemejan a los descritos en la literatura. Por ende, en nuestro centro la clasificación de bethesda es considerada eficaz, con una buena correlación con la biopsia definitiva.

## **MANEJO QUIRÚRGICO DE QUISTE PRIMER ARCO BRANQUIAL: PRESENTACIÓN DE UN CASO.**

Carolina Andrea Bonomo Miranda, María Francisca Wuth Izquierdo, Matías Minassian Münster, Juan Pablo Quinteros Pomar, José Felipe Fuenzalida Schwerter

Hospital Militar De Santiago (hosmil). Cirugía Oncológica.

### **INTRODUCCIÓN**

Los quistes branquiales del primer arco son una malformación congénita infrecuente con manifestaciones variables. Por esto es frecuente un diagnóstico primario erróneo, con tratamiento inadecuado y múltiples recurrencias

### **OBJETIVOS**

Descripción de la presentación y manejo quirúrgico de un paciente con quiste del primer arco branquial en HOSMIL

### **REPORTE DEL(LOS) CASO(S)**

Hombre de 33 años. Cuadro de aumento de volumen asintomático parotídeo izquierdo de 3 meses de evolución. Examen físico: masa blanda, poco móvil, anterior a parótida de 2 cm. TC cervical: nódulo hipodenso bien delimitado de 17x13mm, con impregnación periférica. PAAF: benignidad celular. Se decide parotidectomía parcial con monitorización de nervio facial; tumor sobrepasando límites parotídeos, en íntima relación con ramos del nervio facial. Biopsia: quiste epidérmico, compatible con quiste de primer arco branquial. Actualmente sin recurrencia ni secuelas. Los quistes branquiales son una patología poco prevalente a considerar en el diagnóstico diferencial de masa parotídea, especialmente en jóvenes. El tratamiento definitivo es quirúrgico, siendo necesaria una extirpación completa del quiste y su trayecto fistuloso para evitar recurrencias.

## **TUMOR DE KÜTTNER (SIALOADENITIS ESCLEROSANTE CRÓNICA), ROL DEL CIRUJANO EN EL DIAGNÓSTICO Y TRATAMIENTO, A PROPÓSITO DE 2 CASOS CLÍNICOS.**

Alvaro Enrique Visscher Oyaneder, Jose Osses Osses, Pilar Alejandra Schneeberger, Hirschfeld Cristian Gottschalk, Saavedra Paulina Velasquez Navajas

Universidad De La Frontera. Departamento Cirugía, Traumatología Y Anestesia.. Hospital Dr. Hernán Henríquez Aravena.

### **INTRODUCCIÓN**

El tumor de Küttner (sialoadenitis esclerosante crónica), es un proceso fibro-inflamatorio benigno, que se relaciona con las glándulas salivales y sistema linfático, en pacientes portadores de enfermedades relacionadas con IgG4. El cuadro clínico más frecuente es salivación espesa asociado a aumento de volumen generalmente submandibular y/o adenopatías cervicales principalmente en grupos I, II o III, asociado a hallazgo radiológicos que no permiten descartar neoplasias malignas tanto linfoproliferativas como de glándulas salivales; por ello la histología es fundamental en el diagnóstico, dado el comportamiento inespecífico clínico-radiológico. La biopsia quirúrgica tiene mayor sensibilidad y especificidad (~90%) para el diagnóstico etiológico.

### **OBJETIVOS**

Discutir formas de presentación del tumor de Küttner y caracterizar el rol del cirujano en el proceso diagnóstico y terapéutico de esta patología.

### **REPORTE DEL(LOS) CASO(S)**

Se describen 2 casos clínicos de pacientes diagnosticadas con tumor de Küttner. Una paciente de 53 años, en quien se pesquisó una masa submandibular, sospechándose osteosarcoma, durante estudio se diagnostica mieloma múltiple; y otra con antecedente de hipofisitis con sospecha de síndrome proliferativo en contexto de múltiples masas submandibulares bilaterales; biopsia por equipo cabeza y cuello del Hospital Hernán Henríquez Aravena; resultando con diagnóstico histológico de tumor Küttner, ambas actualmente en controles por medicina interna.

## **EPIDEMIOLOGIA Y SOBREVIDA DE PACIENTES CON MELANOMA EN HOSPITAL HERNÁN HENRÍQUEZ ARAVENA DE TEMUCO.**

Alvaro Enrique Visscher Oyaneder, Sonia Curitol Sanchez, Macarena Diaz Herrera, Luis Arratia Torres, Pilar Alejandra Schneeberger Hitschfeld, Felipe Antonio Barnert Sanhueza, Jean Pierre Droguett Gimpel, Cristian Gottschalk Saavedra

Hospital Dr. Hernán Henríquez Aravena (temuco). Servicio De Cirugía Adulto.

### **INTRODUCCIÓN**

El melanoma maligno es responsable de la mayoría de las muertes por cáncer de piel. Su incidencia ha aumentado rápidamente en los últimos años en muchas partes del mundo. Chile no existe un registro nacional de cáncer, por lo que hay escasas cifras que revelen nuestra realidad nacional.

### **OBJETIVOS**

Describir datos demográficos, mortalidad y sobrevida según estadios de pacientes con melanoma en el Hospital Hernán Henríquez Aravena.

### **MATERIAL Y MÉTODO**

Se realizó un estudio de cohorte retrospectiva y estadística analítica con Stata 12.0. Se incluyeron todos los pacientes con melanomas cutáneos confirmados por biopsia, entre los años 2004 y 2018. Se excluyeron pacientes con melanomas extracutáneos, y aquellos con datos incompletos. Se evaluaron variables demográficas, clínicas y anatomopatológicas, como tipo y ubicación, índice de Breslow, ulceración, permeaciones, mitosis, sobrevida según estadio, recaída y mortalidad.

### **RESULTADOS**

Se incluyeron 62 pacientes, 36 género femenino, 26 género masculino. Edad oscilando entre 10 meses y 98 años, mediana 61,5 años. Según tipo de melanoma, el tipo nodular y extensión superficial fueron los más frecuentes. 6 pacientes debutaron con metástasis. La ubicación palmar o plantar y extremidades fue lo más frecuente. El rango de índice de Breslow fue entre 0 y 35 mm, mediana 2,2 mm. Se identificaron 4 pacientes con enfermedad in situ, 6 en estadio IA, 2 estadio IB, 13 estadio IIA, 2 estadio IIB, 4 estadio IIC, 9 estadio III, 22 estadio IV. Sobrevida total rango entre 3,8 y 313,2 meses, mediana 29,6 meses. Del total de pacientes a la fecha hay 36 vivos; de éstos, 27 pacientes están libres de enfermedad, 8 pacientes presentan enfermedad, y 1 paciente no se especifica.

### **CONCLUSIONES**

Si bien este es un estudio preliminar, nos permite confirmar la necesidad de realizar mayores estudios que revelen factores pronósticos, tanto demográficos, clínicos e histopatológicos, a considerar en la sobrevida de pacientes con melanoma maligno.

# SECCIONAL | Cirugía de Mama

## **EVALUACIÓN DE MÁRGENES QUIRÚRGICOS MEDIANTE FAXITRON EN CIRUGÍA CONSERVADORA DE MAMA. EXPERIENCIA INICIAL CLÍNICA ALEMANA DE SANTIAGO**

Carolina Barriga Schneeberger, Francisco Carriel Albarracin, Jamile Camacho Neira, Fernando Cadiz Val, Marcela Uchida Silva, Marcela Paz Gallegos Angulo, César Gaete Flores, Pía Pincheira Toran

Clínica Alemana. Centro De La Mama.

### **INTRODUCCIÓN**

La cirugía conservadora de mama asociado a radioterapia es actualmente el tratamiento de elección neoplasias de mama en estadíos iniciales. El compromiso tumoral de los márgenes de resección es el factor pronóstico más importante de recidiva local. En las distintas series publicadas, en un 31-46% de CDIS, y un 11-46% de cánceres infiltrantes se realiza reampliación de márgenes en una segunda cirugía. Por esto, métodos más acuciosos de evaluación intraoperatorios se hacen necesarios.

### **OBJETIVOS**

Describir la experiencia inicial con radiografía intraoperatoria FAXITRON a la pieza quirúrgica en la evaluación de márgenes operatorios.

### **MATERIAL Y MÉTODO**

Estudio de cohorte prospectiva de 51 pacientes con lesiones no palpables y sospecha o diagnóstico histológico de cáncer de mama sometidas a cirugía conservadora con evaluación intrapabelón de la pieza operatoria con (FAXITRON). Se excluyeron pacientes con lesiones palpables, o multicéntricas. Las variables recolectadas fueron datos demográficos, informe radiológico intraoperatorio, ampliación de márgenes intraoperatoria, biopsia definitiva y estado de márgenes, necesidad de reoperación, entre otros. Se utilizó estadística descriptiva.

### **RESULTADOS**

De las 51 pctes con FAXITRON, 33 tuvieron diagnóstico de cáncer (24 cánceres invasores y 9 cánceres in situ), 2 de las cuales se reoperaron (6,06%) por compromiso de margen en biopsia diferida. Ambas se presentaron como microcalcificaciones. Una fue un cáncer invasor cuya ampliación no mostró cáncer residual, y la otra un cáncer in situ cuya ampliación mostró múltiples focos de cáncer in situ, lo que obligó a realizar mastectomía total.

### **CONCLUSIONES**



La radiografía intraoperatoria FAXITRON de la pieza operatoria surge como una herramienta complementaria valiosa en la evaluación de márgenes quirúrgicos, presentando esta serie una menor tasa de reoperaciones por márgenes con respecto a la literatura universal.

## **MASTECTOMÍA PROFILÁCTICA CONTRALATERAL: ¿ES UNA BUENA OPCIÓN PARA PREVENIR UN NUEVO CÁNCER DE MAMA EN MUJERES CON MUTACIONES EN LOS GENES BRCA?**

Francisca Daniela Honold Galliano, Mauricio Camus Appunh, Gabriel Alejandro Rada Giacaman, Francesca Andrea Moller Macherone

Pontificia Universidad Católica De Chile Universidad De Chile

### **INTRODUCCIÓN**

Las mujeres que presentan cáncer de mama tienen riesgo de desarrollar a futuro un cáncer de mama contralateral. Si a lo anterior le sumamos alguna mutación en los genes BRCA, este riesgo aumenta. Dentro de las estrategias de prevención se ha planteado la mastectomía profiláctica contralateral, sin embargo, existe controversia respecto a los beneficios de esta intervención. Para responder esta pregunta se decidió recopilar la evidencia disponible en la actualidad aplicando una novedosa metodología de investigación

### **OBJETIVOS**

Comparar la mastectomía profiláctica contralateral con la vigilancia activa en mujeres BRCA positivo analizando desenlaces claves.

### **MATERIAL Y MÉTODO**

Se utilizó un modelo de análisis de evidencia llamado FRISBEE. Se utilizó la base de datos Epistemonikos y se seleccionaron 9 revisiones sistemáticas disponibles entre 2007-2018 (49 estudios primarios observacionales, 6071 pacientes), que comparaban mastectomía profiláctica contralateral (cualquier tipo) y vigilancia activa en mujeres con mutaciones en genes BRCA, que hubiesen sido diagnosticadas de cáncer de mama, tratadas y que se encontrasen libres de enfermedad previo al estudio. Se midieron las variables: incidencia de cáncer de mama, mortalidad, impacto físico negativo y satisfacción con la decisión. Se realizó un metaanálisis y una tabla de resumen utilizando el método GRADE.

### **RESULTADOS**

Se estudiaron 6071 paciente, entre 18 y 80 años, seguimiento promedio de 9,24 años. En cuanto a la incidencia de cáncer de mama se obtuvo un riesgo relativo (RR) de 0,11 (0,03-0,35) favorable a la mastectomía profiláctica contralateral en comparación a la vigilancia activa. Respecto a la mortalidad se obtuvo un RR de 0,4 (0,24-0,66) favorable para la intervención. También se analizaron las variables satisfacción con la decisión y el impacto físico negativo, todas favorables para la intervención

### **CONCLUSIONES**

Si bien la mastectomía profiláctica contralateral se asocia a efectos adversos, reduce la incidencia de cáncer de mama y la mortalidad, además de asociarse a altos niveles de satisfacción con la decisión

## **CARACTERIZACIÓN DE CÁNCER DE MAMA EN MUJERES MAYORES DE 70 AÑOS, EN HOSPITAL MILITAR DE SANTIAGO, ENTRE LOS AÑOS 2014 A 2019**

Francisco Antonio Podesta Hernandez, Claudia Meza Muñoz, Romina Soza Christie, Victor Manuel Pino Poblete, José Felipe Fuenzalida Schwerter, Juan Pablo Quinteros Pomar, Maria Manana De Tezanos, Ricardo Schwartz Jodorkovsky

Hospital Militar De Santiago (hosmil). Cirugía De Mama. Universidad De Los Andes

### **INTRODUCCIÓN**

El cáncer de mama es la primera causa de muerte por cáncer en mujeres chilenas. La incidencia de esta patología aumenta con la edad, por lo que se espera un incremento de casos, debido al aumento en la expectativa de vida actual.

### **OBJETIVOS**

El objetivo de este estudio caracterizar el cáncer de mama en mujeres mayores de 70 años en nuestro centro.

### **MATERIAL Y MÉTODO**

Estudio retrospectivo, mediante revisión de fichas clínicas, en el cual se incluyen todas las mujeres, de 70 años y más, con diagnóstico de cáncer de mama, que fueron operadas en nuestro Hospital entre Enero de 2014 y Marzo de 2019. Se analizaron rangos de edad, motivo de consulta inicial, perfil histopatológico, subtipo según inmunohistoquímica, cirugía realizada, tratamiento neoadyuvante y adyuvante.

### **RESULTADOS**

Resultados: Se obtuvieron 83 pacientes, entre Enero de 2014 y Marzo de 2019. La edad promedio fue 78,22 (70 – 93) años. El principal motivo de consulta fue masa palpable (55,5%). El tipo histológico más frecuente fue el carcinoma ductal infiltrante (68,4%). La cirugía más frecuente fue la mastectomía parcial (57,5%). El 13,3% recibió quimioterapia neoadyuvante, el 61,4% hormonoterapia, 49,4% radioterapia y 24,1% quimioterapia adyuvante. El 61,4% fue positivo para receptores de estrógenos y un 55,4% para receptores de progesterona. El grado histológico más frecuente fue 2 (58,3%) luego grado 3 (29,1%) y grado 1 (12,5%). Según inmunohistoquímica se encontró 40,9% luminal-A, 14,5% luminal-B, 13,3% triple negativo.

### **CONCLUSIONES**

El cáncer de mama es frecuente en pacientes de 70 años o más, correspondiendo al 30,1% de las mujeres operadas en nuestro centro, lo que hace imprescindible el estudio en mujeres mayores,

lográndose así un diagnóstico y tratamiento oportuno, lo que es de gran importancia dado que la agresividad de las terapias podría generar mayor morbilidad en este grupo etario.

## **MANEJO QUIRÚRGICO DE LAS PACIENTES PORTADORAS DE UNA MUTACIÓN GENÉTICA TRATADAS EN UN CENTRO DE SALUD PRIVADO.**

Camila Concha Flores, Marcela Amar Catalán, Jeanne Carla Palet Olguin, Militza Petric Guajardo, Martin Schwingeler Reutter

Clínica Davila. Cirugía Mamaria.

### **INTRODUCCIÓN**

La incorporación del asesoramiento genético y de los test genéticos ha permitido detectar pacientes con un riesgo aumentado de desarrollar cáncer de mama a futuro, en las cuales se pueden realizar modificaciones específicas para el tratamiento y vigilancia de órganos en riesgo. La cirugía de reducción de riesgo es un pilar fundamental en el manejo actual de pacientes mutadas.

### **OBJETIVOS**

El objetivo de este trabajo es describir las cirugías de reducción de riesgo, las complicaciones asociados y la satisfacción usuaria.

### **MATERIAL Y MÉTODO**

Estudio de serie de casos. Se incluyeron pacientes portadoras de una mutación con diagnóstico de cáncer de mama en etapas I a III e indicación de mastectomía y salpingooforectomía de reducción de riesgo, atendidas entre 01/01/2012 y 31/12/2017. Se excluyeron pacientes que completaron tratamiento en otro centro. Después de la aprobación en el comité institucional, a las pacientes portadoras de una mutación se les ofreció cirugía de reducción de riesgo. Se analizaron las complicaciones asociadas (tipo y frecuencia) y la satisfacción usuaria la cual fue reportada como baja, moderada o alta. Se realizó estadística descriptiva. Análisis de datos con Excel 14.4.1.

### **RESULTADOS**

Se incluyeron 17 pacientes mutadas, mediana de edad 30 años (rango 24 a 59). En un 82% se realizó el test al momento del diagnóstico del cáncer. Once pacientes fueron portadoras de mutaciones del gen BRCA. En un 60% de las pacientes se realizó mastectomía contralateral profiláctica al momento de la cirugía del primario. A las pacientes con mutación de BRCA se les ofreció salpingooforectomía bilateral diferida la cual se realizó en 6 pacientes, sin complicaciones. Un 17,6% de las pacientes presentó complicaciones que requirieron manejo quirúrgico. La mayoría de las pacientes tratadas han reportado una satisfacción alta tras el tratamiento.

### **CONCLUSIONES**

En nuestro centro, la mastectomía y la salpingooforectomía de reducción de riesgo ha tenido una baja tasa de complicaciones con una alta satisfacción usuaria.

## **BIOSPÍA LINFONODO CENTINELA ( BLC) COMO TÉCNICA ESTAN- DARIZADA EN LA EVALUACIÓN DE COMPROMISO AXILAR DE PACIENTES CON CÁNCER DE MAMA EN EL HOSPITAL MILITAR DE SANTIAGO (HMS)**

Romina Soza Christie, Juan Pablo Quinteros Pomar, José Felipe Fuenzalida Schwerter, Maria Manana De Tezanos, Ricardo Schwartz Jodorkovsky, Claudia Meza Muñoz, Francisco Antonio Podesta Hernandez, Victor Manuel Pino Poblete

Hospital Clínico Metropolitano La Florida Dra. Eloisa Diaz Insunza. Cirugía Cabeza, Cuello Y Mama.

### **INTRODUCCIÓN**

El cáncer de mama representa la primera causa de muerte en mujeres en Chile y el compromiso axilar es el principal factor pronóstico. La BLC es hoy en día el método de elección ya que entrega información acerca del estado de la axila y permite seleccionar aquellos que se benefician de disección formal.

### **OBJETIVOS**

Describir la experiencia en los últimos 5 años del uso rutinario de BLC como método de etapificación axilar enfatizando las principales fortalezas y fallas de la técnica.

### **MATERIAL Y MÉTODO**

Estudio descriptivo retrospectivo entre enero 2014 y diciembre 2019. Se revisaron las fichas clínicas electrónicas de los pacientes de Oncología del HMS con diagnóstico de Cáncer de mama estadio I-II y axila clínicamente negativa que fueron sometidos a cirugía, excluyendo la Mastectomía radical modificada de entrada.

### **RESULTADOS**

Se reportan 223 casos de sexo femenino. La edad promedio fue de 64 años. 191 corresponden a cáncer infiltrante, 31 CDIS. El mapeo linfático se efectuó con azul de patente y/o tecnecio. En 83% se logró identificar ganglio centinela, el 82% fue realizado con técnica mixta, 12% azul de patente y 6% tecnecio. Se obtuvieron 21.7% biopsias de linfonodo positivas, de éstas 25 pacientes (62.5%) fueron sometidas a disección axilar y en 8 se reportó compromiso tumoral (32%).

### **CONCLUSIONES**

La BLC representa el gold standard, ya que es una técnica sencilla, reproducible y con baja morbilidad. En nuestra serie se describe un 83% de éxito en la detección, lo que es comparable a otras series. En la mayoría de los casos se empleó técnica mixta. Se obtuvo un 21.7% de BLC

positivos, y un 30% de compromiso tumoral en los que se realizó disección axilar. Datos que son comparables a los obtenidos en el trabajo de validación de BLC realizado el 2003 en este centro.



## **CÁNCER DE MAMA EN MENORES DE 40 AÑOS: EXPERIENCIA EN HOSPITAL SAN JUAN DE DIOS.**

Ma. Constanza Sánchez Silva, Emily Kelly Osse Mejías, Norma Villalon Carrasco, Raúl Pisano Onetto

Hospital San Juan De Dios (santiago, Santiago). Cirugía: Patología Mamaria . Universidad De Chile

### **INTRODUCCIÓN**

En Chile el cáncer de mama ocupa el primer lugar en mortalidad por cáncer en mujeres mayores de 15 años. La edad es un factor de riesgo mayor para desarrollarlo, siendo más frecuente en mayores de 50 años. Sin embargo en mujeres jóvenes tiende a ser más agresivo y con menor sobrevida, por lo cual, su diagnóstico precoz, requiere un mayor índice de sospecha, permitiendo así el acceso a un tratamiento oportuno.

### **OBJETIVOS**

Determinar el porcentaje de cáncer de mama en personas con edades menores o iguales a 40 años, diagnosticadas en el Hospital San Juan de Dios, entre el año 2016-2018; y caracterizarlas según su tipo histológico.

### **MATERIAL Y MÉTODO**

Estudio descriptivo, retrospectivo. Se analizó base datos anónima. Se seleccionaron pacientes diagnosticados entre enero 2016 y diciembre 2018, quienes presentaban diagnóstico histológico de cáncer de mama. Las variables estudiadas fueron: edad, género y tipo histológico de cáncer. Se excluyeron los casos con datos incompletos. Las variables se trabajaron en Microsoft Excel, utilizando estadística descriptiva.

### **RESULTADOS**

De un total de 656 personas diagnosticadas, un 5,3% de ellos corresponde a menores de 40 años o menos (n=35). Sólo un caso de sexo masculino. El diagnóstico histopatológico más frecuente es carcinoma ductal infiltrante.

### **CONCLUSIONES**

El cáncer de mama en personas menores de 40 años es poco común. Si bien es infrecuente, suele ser más agresivo y genera menor sobrevida a largo plazo. En nuestra experiencia el 5,3% de los pacientes diagnosticados pertenece a este grupo y la mayoría de ellos fueron sometidos a cirugías radicales. El diagnóstico precoz es fundamental para lograr cirugía conservadora y tratamientos oportunos.

# SECCIONAL | Cirugía de Tórax

## **MANEJO QUIRÚRGICO DE TUMORES PRIMARIOS DE PARED TORÁCICA. EXPERIENCIA DE 5 AÑOS EN EL HOSPITAL CLÍNICO UNIVERSIDAD DE CHILE.**

Javier Vega Salas, Patricio Sepúlveda Valdebenito, Mariluna Corvalán Gutierrez, Mariana Marqués Henríquez, Gonzalo Fernández Ruiz, Jorge Salguero Aparicio, José Miguel Clavero Ribes, Gonzalo Cardemil Herrera

Hospital Clínico U. De Chile. Cirugía De Tórax.

### **INTRODUCCIÓN**

Los tumores primarios de pared torácica son entidades infrecuentes y las series reportadas a nivel nacional son escasas.

### **OBJETIVOS**

Describir los resultados del manejo quirúrgico de los pacientes intervenidos por tumores primarios de pared torácica.

### **MATERIAL Y MÉTODO**

Estudio descriptivo de corte transversal. Se incluyeron los pacientes operados de tumores primarios de pared torácica, en el Hospital Clínico Universidad de Chile, entre los años 2014 y 2019. Se consideraron las siguientes variables: edad, sexo, antecedentes, síntomas, método diagnóstico, ubicación, diámetro máximo, tipo de cirugía, adyuvancia, márgenes quirúrgicos, tipo histológico, complicaciones postquirúrgicas, días de hospitalización y recurrencia con su respectivo tratamiento. Se excluyeron aquellos que fueron intervenidos previamente en otro centro hospitalario y los tumores de origen secundario.

### **RESULTADOS**

Se estudiaron 14 pacientes. La edad promedio fue 45 años. No hubo predominancia por sexo. El 21% de los pacientes tenía antecedentes de neoplasia y el 7% de radioterapia torácica. La presentación clínica más frecuente fue la masa palpable (36%). En todos los casos el diagnóstico se realizó por biopsia excisional. La mayoría de las lesiones se ubicó en la cara lateral del tórax (50%) y el diámetro máximo promedio fue de 7 cm. El 71% de los pacientes requirió resección de pared con espesor total. La reconstrucción se llevó a cabo con malla (50%) o cierre primario (50%). Solo un paciente recibió adyuvancia (7%). El 93% de las resecciones resultó con márgenes negativos. Los tipos histológicos predominantes fueron el osteosarcoma y el osteocondroma (14% c/u). El 29% de los pacientes presentó complicaciones postquirúrgicas. Los días de hospitalización promedio fueron 5. Dos pacientes (14%) presentaron recurrencia, siendo ambos tratados con cirugía.

**CONCLUSIONES**

Pese a cumplir con los criterios de resección oncológica, la cirugía en tumores primarios de pared torácica esta asociada a un porcentaje no despreciable de complicaciones y recurrencias.

## PERICARDITIS PURULENTA PRIMARIA EN ADULTO INMUNOCOMPETENTE

Ana María Hudson Correa, Roberto Ignacio Llanos Yévenes, Felipe Santiago Navarro Hormazabal, Francisco Hurtado Gazmuri

Hospital Dr. Luis Tisné B. (santiago, Peñalolén). Servicio De Cirugía.

### INTRODUCCIÓN

La pericarditis purulenta es la manifestación más grave de una pericarditis bacteriana, caracterizada por pus en el saco pericárdico. Aparece como una enfermedad infecciosa fulminante, de corta duración, fatal en el 40% de los casos tratados y en el 100% de aquellos sin tratamiento. El germen más frecuentemente aislado es el staphylococcus aureus y streptococcus pneumoniae, En la era preantibiótica era una conocida complicación de la neumonía estreptocócica; hoy en día, se ve principalmente en paciente inmunocomprometidos o de causa iatrogénica. La pericarditis purulenta primaria es excepcional.

### OBJETIVOS

Presentamos el caso de una paciente con pericarditis purulenta primaria, y una revisión de la literatura en torno al caso.

### REPORTE DEL(LOS) CASO(S)

Paciente de sexo femenino, 47 años, venezolana, sin antecedentes. Consulta por dolor torácico, sensación febril, mialgias y diaforesis. Destaca taquicardia e hipotensión, con requerimientos ascendentes de DVA. Se estudia con electrocardiograma que muestra SDST difuso y ecocardiograma, que evidencia taponamiento cardiaco. Dado pericardiocentesis frustra, se realiza ventana pericárdica de urgencia, con salida de 500 cc de líquido purulento. Evoluciona favorablemente, con rápida suspensión de DVA, sin embargo, requiere nueva intervención. Hemocultivo positivo para streptococcus pneumoniae. Cultivo de líquido pericárdico: staphylococcus epidermidis. Actualmente en buenas condiciones, completando tratamiento antibiótico.

## ¿CÁNCER O NEUMONÍA REDONDA?: SERIE DE CASOS

Javiera Isidora Jorquera Pesce, Juan Andrés Pérez Novoa, Raul Hernan Oyarce Lopez, Camilo Cavalla Castillo

Hospital Dr. Gustavo Fricke (viña Del Mar).

### INTRODUCCIÓN

La neumonía redonda, forma inusual de presentación de neumonía en el adulto representa el 1% de las lesiones radiológicas tipo masa/nódulo y puede no asociarse a signos clínicos de infección, confundiendo con neoplasia. Sólo se puede diagnosticar de manera acertada con la evolución radiológica.

### OBJETIVOS

Exponer mediante una serie de casos las dificultades del diagnóstico diferencial entre cáncer y neumonía redonda

### REPORTE DEL(LOS) CASO(S)

Caso1: hombre 75 años, hipertenso y cardiopata coronario, tabaquismo IPA 25. Malestar general, tos y sensación febril. PET-CT, masa pulmonar hipermetabólica LSD compatible con neoplasia broncogénica primaria. Caso2: Hombre 58 años, tabaquismo IPA 35. Tos y dolor punzante torácico derecho asociado a febrículas. Tac tórax contrastado, tres lesiones nodulares derechas de morfología sospechosas de neoplasia. Caso3: Hombre 58 años, hipertenso, tabaquismo IPA 10. Tos, dolor torácico derecho, expectoración hemoptoica. Sin otros síntomas. Baciloscopia de expectoración y cultivo Koch negativo. TAC de tórax contrastado nódulo segmento anterior LSD. En los tres casos la evolución clínico-radiológica permitió diagnosticar la neumonia redonda y no someter innecesariamente al paciente a una intervención quirúrgica.

## **LOBECTOMÍA SUPERIOR DERECHA Y RESECCIÓN EN MANGUITO DE BRONQUIO FUENTE Y MEDIAL DERECHO EN PACIENTE CON TUMOR CARCINOIDE TÍPICO.**

Jorge Arche Prats, Gerardo Mordojovich Ruiz, Martin Fernando Rivas Ibarra, Rafael Prats Manganelly

Clínica Indisa. Cirugía De Torácica.

### **INTRODUCCIÓN**

A pesar de las mejoras sustanciales en la terapia multimodal, la resección es un elemento importante en la terapia curativa para el cáncer de pulmón. La lobectomía pulmonar es el tratamiento quirúrgico estándar para cáncer pulmonar. La neumonectomía tiene consecuencias fisiológicas cardio-pulmonares considerables para el paciente. La lobectomía en manguito es un tratamiento quirúrgico efectivo, para evitar las neumonectomías.

### **OBJETIVOS**

Reportamos paciente tratado en Clínica-Indisa 2018 por Resección en Manguito por tumor Carcinoide. Evolución favorable a nuestro procedimiento quirúrgico.

### **REPORTE DEL(LOS) CASO(S)**

Lobectomía superior derecha con resección en Manguito, paciente con Tumor Carcinoide. Femenina 34 años, fumadora 13 paquete/año. Diagnosticada 1 mes previos a su ingreso en Clínica-Indisa con tumor carcinoide endobronquial. Ingresó con examen físico, espirometría y estudios de laboratorio normales. Broncoscopía con tumor endobronquial que obstruía el 90% del bronquio del lóbulo superior derecho; biopsias positivas para Tumor Carcinoide. Se hizo lobectomía en manguito del superior derecho y del bronquio intermedio, con anastomosis termino terminal entre bronquio principal derecho e intermediario. Linfaadenectomía mediastínica. Los márgenes quirúrgicos negativos, sin metástasis de nódulos linfáticos. Control radiográfico y bronoscópico 1 año después, sin recidiva.

## GRAN TUMOR NEURAL DE PRIMERA COSTILLA, MANEJO QUIRÚRGICO

Gianinna Cerda Carretero, Javiera Isidora Jorquera Pesce, Hernan Arancibia Aitken

Hospital Dr. Gustavo Fricke (viña Del Mar). Cirugía Adulto.

### INTRODUCCIÓN

El 25% de los tumores de la pared torácica son benignos, la mayoría se originan del tejido óseo o cartilaginoso. Su diagnóstico debe ser clínico, imagenológico e histológico. El mejor tratamiento es la cirugía. Sin embargo, la afectación a numerosas costillas, al esternón, la clavícula o la afectación vertebral, pueden limitar la resección quirúrgica.

### OBJETIVOS

Presentar caso clínico de un gran tumor de origen neural de primera costilla operado por equipo de Cirugía Torácica HGF.

### REPORTE DEL(LOS) CASO(S)

Mujer, sin mórbidos. El año 2017 presenta aumento volumen cervical derecho indoloro. TC cuello - tórax: masa supra e infra clavicular D° 1ra costilla, con destrucción ósea. Bp percutánea: IHQ tumor estirpe neural. PET CT: masa de partes blandas de 1ra costilla D 8cm SUV máx 13.8. RNM hombro D: masa contacta 1ra costilla D con extensión supra e infra clavicular de 9 cm. Desplaza vasos subclavios D. Recibe 25 sesiones de RT. Resección quirúrgica 2019: Gran tumor de 1ra costilla D que sobresale hasta espacio supraclavicular, con lisis de 1ra costilla y compromiso de 2da. Desplaza ápice pulmonar sin infiltrarlo. Contacta plexo braquial. Desplaza vasos subclavios derechos. Peso 270 gr. Biopsia: Tumor de estirpe neural, bajo grado malignidad. Buena evolución. Control asintomática. Radiografía tórax leve parálisis diafragmática D.



## SERIE DE CASOS DE RUPTURA DE TRÁQUEA EN LA REGIÓN DEL MAULE

Maite Camila Azócar San Cristóbal, Jose Miguel Barrientos Verdugo, Lorena Perez Sotomayor, Marcelo Andres Santelices Baeza, Javier Ignacio Crisosto Adrián

Hospital Dr. César Garavagno Burotto (Talca). Cirugía De Tórax. Universidad Católica Del Maule

### INTRODUCCIÓN

La ruptura de tráquea es una afección rara, estimándose en 1:20000 intubaciones. Con alta morbilidad asociada. No existe consenso en el manejo de esta patología, y la mayoría de las recomendaciones proviene de reportes o series de casos.

### OBJETIVOS

Reportar 3 casos clínicos de ruptura traqueal como complicación de intubación orotraqueal, en el Hospital Regional de Talca.

### REPORTE DEL(LOS) CASO(S)

1. Mujer, 53 años, tumor de colon derecho, se realiza Hemicolectomía derecha e ileotransverso anastomosis por obstrucción intestinal, evoluciona con sepsis de foco abdominal por dehiscencia de anastomosis. Con intubación prolongada (3 reintubaciones). Ruptura de tráquea en tercio medio, asociado a lesión esofágica. Manejo con endoprótesis esofágica y manejo conservador de ruptura traqueal. 2. Mujer 50 años, megaobesidad, DM2noIR, HTA, EPOC, tabaquismo activo IPA 15. Compromiso respiratorio agudo, requirió intubación de urgencia. Evoluciona con neumomediastino maligno por perforación de tráquea distal de 3 cm. Se realiza cirugía: descompresión de mediastino, rafia de lesión, parche intercostal y drenaje. 3. Mujer 15 años, hidrocefalia congénita, con válvula ventrículo peritoneo disfuncional. Compromiso de conciencia, intubación de urgencias. Perforación traqueal pequeña en tercio proximal asociado a neumotórax bilateral moderado. Se realiza manejo conservador, con tubo endotraqueal distal a lesión, y pleurostomía bilateral.

## RESULTADOS QUIRÚRGICOS DE UN CENTENAR DE LOBECTOMÍAS PULMONARES. REPORTE DE UN CENTRO DE REFERENCIA NACIONAL.

Javier Vega Salas, Mariana Marqués Henríquez, Valentina San Martín Paredes, Pablo Meneses Rojo, Jacqueline Lopez Riveros, Gonzalo Fernández Ruiz, Felipe Undurraga Machicao, Patricio Rodríguez Duque

Instituto Nacional De Enfermedades Respiratorias Y Cirugía Torácica. Cirugía De Tórax.

### INTRODUCCIÓN

Las lobectomías son intervenciones frecuentes en cirugía torácica. El cambio en el perfil demográfico y epidemiológico de la población nacional ha generado que la edad y complejidad de los pacientes intervenidos sea cada vez mayor.

### OBJETIVOS

Describir los resultados quirúrgicos de los pacientes sometidos lobectomías pulmonares.

### MATERIAL Y MÉTODO

Estudio descriptivo de corte transversal. Se incluyeron los pacientes sometidos a lobectomías pulmonares, en el Instituto Nacional del Tórax, entre Abril 2018 y Junio 2019. Se consideraron las siguientes variables: edad, sexo, diagnóstico, lóbulo resecado, abordaje quirúrgico, tiempo operatorio, complicaciones intraoperatorias, complicaciones postoperatorias, días de pleurostomías, días de hospitalización y mortalidad con su respectiva causa. Se excluyeron aquellos que no contaban con registro completo de las variables y que tuvieron un seguimiento al egreso menor a 30 días.

### RESULTADOS

Se estudiaron 100 pacientes. La edad promedio fue de 62 años con un predominio del sexo femenino (57%). El diagnóstico más frecuente que motivó la cirugía fue el cáncer (87%). El lóbulo mayoritariamente resecado fue el superior derecho (30%). El abordaje más utilizado fue la videotoracoscopía asistida (56%), con necesidad de conversión en un 18% de los casos. El tiempo operatorio promedio fue de 205 minutos. La mayoría de los pacientes (96%) no presentó complicaciones quirúrgicas intraoperatorias. En el 33% de los casos hubo complicaciones postoperatorias, con mortalidad en el 3% de los pacientes. Los días promedio de pleurostomías y hospitalización fueron 8 y 17, respectivamente.

### CONCLUSIONES

Si bien las lobectomías pulmonares son procedimientos frecuentes, son complejas y están asociadas a una morbilidad considerable, lo que es concordante con lo reportado por la literatura internacional.

## **CIRUGÍA DE TÓRAX EN EL PACIENTE OCTOGENARIO.**

Javier Vega Salas, Pablo Meneses Rojo, Mariluna Corvalán Gutierrez, Gonzalo Fernández Ruiz, Felipe Undurraga Machicao, Jacqueline Lopez Riveros, Rafael Prats Manganelly, Patricio Rodríguez Duque

Instituto Nacional De Enfermedades Respiratorias Y Cirugía Torácica. Cirugía De Tórax.

### **INTRODUCCIÓN**

Los procedimientos quirúrgicos en los pacientes octogenarios son cada vez más frecuentes. Se asocian a una mayor tasa de complicaciones y mortalidad.

### **OBJETIVOS**

Describir los resultados de los pacientes octogenarios sometidos a cirugía torácica.

### **MATERIAL Y MÉTODO**

Estudio descriptivo de corte transversal. Se incluyeron los pacientes octogenarios, sometidos a cirugía torácica, en el Instituto Nacional del Tórax, entre Abril 2018 y Abril 2019. Se consideraron las siguientes variables: edad, sexo, comorbilidades, hábitos, clasificación ASA, diagnóstico, tipo de cirugía, abordaje, tiempo operatorio, complicaciones postoperatorias, días de hospitalización y mortalidad. Se excluyeron aquellos que no contaban con registro completo de las variables y que tuvieron un seguimiento menor a 30 días.

### **RESULTADOS**

Se estudiaron 23 pacientes. La edad promedio fue 83 años y el sexo predominante el femenino (52,2%). El 100% de los pacientes tenía comorbilidades y el 56,5% antecedentes de tabaquismo. La mayoría de los pacientes presentaba una clasificación ASA 2 (91,3%). El diagnóstico más frecuente fue el cáncer pulmonar (47,8%). La cirugía predominante fue la biopsia pleural (39,1%). El 86,9% de los casos fue abordado por videotoracoscopia, con un tiempo operatorio promedio de 93 minutos. La mayoría de los pacientes no presentó complicaciones postoperatorias (78,3%). Los días de hospitalización promedio fueron 11 y solo un paciente (4,34%) falleció dentro de los 30 días postoperatorios.

### **CONCLUSIONES**

En un centro de alta complejidad, en pacientes octogenarios seleccionados, la cirugía de tórax puede tener una baja morbimortalidad.

## **EVALUACIÓN DE LA EFECTIVIDAD DE LA TIMECTOMÍA COMO TRATAMIENTO DE LA MIASTENIA GRAVIS EN NUESTRO CENTRO.**

Javiera Isidora Jorquera Pesce, Juan Andrés Pérez Novoa, Raul Hernan Oyarce Lopez, Camilo Cavalla Castillo, Nicole Alejandra Carriel Pena

Hospital Dr. Gustavo Fricke (viña Del Mar).

### **INTRODUCCIÓN**

La miastenia gravis es una enfermedad autoinmune adquirida, poco frecuente, caracterizada por debilidad con fatiga muscular por la acción de anticuerpos contra los receptores de acetilcolina en la membrana posináptica de la unión neuromuscular. La relación entre el timo, timoma y miastenia gravis está bien descrita en la literatura. La timectomía se considera el tratamiento más efectivo y cobra mayor vigencia a medida que se acumulan grandes experiencias y disminuye el riesgo quirúrgico.

### **OBJETIVOS**

Evaluar la efectividad de la timectomía como alternativa de tratamiento de la miastenia gravis en nuestro centro. Describir la población sometida a timectomía en los últimos 12 años en el Hospital Gustavo Fricke. Conocer los síntomas, calidad de vida y cambio de dosis de anticolinérgicos y corticoides que tienen nuestros pacientes antes y después de la cirugía.

### **MATERIAL Y MÉTODO**

Estudio de cohorte retrospectiva de 25 pacientes sometidos a timectomía por el equipo de Cirugía Torácica del Hospital Gustavo Fricke entre los años 2007 y 2019. Las variables fueron la sintomatología medida con la escala MGQOL15, la dosificación pre y post operatoria de corticoides y anticolinérgicos. Se utilizó estadística descriptiva.

### **RESULTADOS**

Se estudiaron 25 pacientes, con una edad promedio de 33 años, 88% mujeres y en el 64% de los casos correspondía a una miastenia gravis generalizada. La cirugía correspondió a esternotomía media en un 72%. El estudio histopatológico informó timoma en solo 1 caso. Se expondrán resultados de encuesta de medición de calidad de vida según la escala MG-QOL15 y dosis post-operatorias de anticolinérgicos, corticoides e inmunomoduladores en comparación a lo previo a la cirugía

### **CONCLUSIONES**

La timectomía tanto por vía transesternal como por videotoracoscopia es un procedimiento seguro, reproducible y efectivo para tratar la miastenia gravis en el Hospital Gustavo Fricke de Viña del Mar.

## **SARCOMA DE PARED TORÁCICA, RESECCIÓN Y RECONSTRUCCIÓN DIAFRAGMÁTICA-TORÁCICA CON MALLA DE GORETEX, BARRA DE TITANIO Y COLGAJO VRAM MICROQUIRÚRGICO.**

Ismael Vial Letelier, Maria Victoria Hanke Sepulveda, Fernando Olgún Herrera, Elizabeth Aviles Castillo, Patricio Javier Fernandez Almonacid

Hospital Clínico Metropolitano La Florida Dra. Eloisa Díaz Insunza. Servicio De Cirugía De Tórax.

### **INTRODUCCIÓN**

Los sarcomas son neoplasias que representan menos del 1% de los tumores malignos y el 50% de los tumores primarios de la pared torácica. Son agresivos e infiltrantes, la resección con márgenes amplios (5 cm) negativos y reconstrucción es un desafío.

### **OBJETIVOS**

Reportar el caso de un paciente con un sarcoma de pared torácica con compromiso diafragmático. Características clínicas, imagenológicas y quirúrgicas son presentadas de manera descriptiva y retrospectiva

### **REPORTE DEL(LOS) CASO(S)**

Paciente mujer de 45 años, cuadro de 1 año de evolución de aumento de volumen duro, en pared torácica derecha. Examen físico: Masa de 10 x 8 cms, a nivel del reborde costal derecho, dura y firme, adherida a planos profundos. TAC de Tórax con contraste: Masa sólida con forma en reloj de arena (componente intra y extratorácico) que protruye por el sexto espacio intercostal derecho, desplaza el hígado sin infiltrarlo. Probable tumor neurogénico. Biopsia incisional: Sarcoma fusocelular. Se realiza Radioterapia neoadyudante con 50 Gy/25 fracciones y luego resección en bloque de sarcoma de pared torácica reconstrucción diafragmática-torácica. Biopsia: Sarcoma Fusocelular grado II, 8 cm, bordes quirúrgicos negativos. Seguimiento a los 10 meses sin recidiva.

## **OSTEOSÍNTESIS ESTERNAL Y COSTAL CON SISTEMA STRACOS (R) TRAS REANIMACIÓN VIGOROSA IATROGÉNICA.**

Maria Francisca De La Fuente Hasbun, Juan Andrés Pérez Novoa, Raul Hernan Oyarce Lopez, Camilo Cavalla Castillo

Hospital Dr. Gustavo Fricke (viña Del Mar). Cirugía Tòrax.

### **INTRODUCCIÓN**

Si bien la reanimación es clave para salvar la vida de un paciente en paro cardiorrespiratorio, si las compresiones torácicas se realizan de forma muy vigorosa, puede traer consecuencias graves que entorpecen la recuperación y agregan morbimortalidad a un paciente de por sí grave. La osteosíntesis costal ha demostrado ser un método eficaz, seguro y reproducible para estabilizar tórax volante y fracturas esternales inestables.

### **OBJETIVOS**

Presentar caso de estabilización de tórax volante por reanimación vigorosa iatrogénica enfatizando la calidad de la reanimación y la efectividad de la osteosíntesis esterno-costal.

### **REPORTE DEL(LOS) CASO(S)**

Paciente femenino, 40 años, presenta paro cardiorrespiratorio tras consumo excesivo de OH/THC. En hospital de Quintero se realiza reanimación vigorosa durante 40 minutos, obteniendo recirculación espontánea. Trasladada a UCI HGF donde se constatan fracturas costales de casi todos los arcos anteriores bilaterales y fractura bajo el manubrio esternal con movimiento paradójal del tórax. Soporte con drogas vasoactivas y ventilación mecánica invasiva. Weaning prolongado, mayor a 2 semanas, que imposibilita extubación. Se realiza fijación del esternón y de ambas cuartas costillas anteriores utilizando clip esternal StraCos (R) M-S-S y dos clip costales de 6 patas cada uno, logrando adecuada estabilización. Evolución favorable, con weaning precoz. extubación a las 24 hrs. y alta.

## PRESENTACIÓN RADIOLÓGICA ATÍPICA DE LINFOMA BALT

Celso Castillo Toro, Rodrigo Alberto Miranda Palta, José Miguel Clavero Ribes, Valeria Abiuso Baesler

Hospital Clínico U. De Chile. Cirugía De Tórax.

### INTRODUCCIÓN

El Linfoma Pulmonar Primario, es poco frecuente y la gran mayoría son linfomas de baja malignidad tipo BALT (linfoma asociado al tejido linfoide bronquial). Son neoplasias de crecimiento lento, 50% asintomáticos e incidentales. Se manifiestan mayoritariamente como masa solitaria de bordes bien definidos, y otros hallazgos menos frecuentes son nódulos múltiples bilaterales, infiltrados broncovasculares y septos interlobulillares. El tratamiento de los LPP de bajo grado es controvertido y la resección quirúrgica presenta un 10-15% de recurrencia.

### OBJETIVOS

Reportar presentación atípica de Linfoma BALT

### REPORTE DEL(LOS) CASO(S)

Paciente de 71 años, asintomática, se pesquisa nódulo espiculado 1,4 cm seg apical Lóbulo pulmonar inferior derecho. PET CT: opacidad de 11x19 mm en lóbulo inferior pulmón derecho y adenopatía hilar der de 20 x 22 mm SUV 4,4. Cirugía: Lobectomía inferior derecha mas linfadenectomía por VATS uniportal. Biopsia: Tejido Pulmonar con proliferación celular de linfocitos pequeños y medianos, de núcleos levemente irregulares e hiper cromáticos con nucleolo no prominente, en áreas bien delimitadas, rodeando formaciones bronquiales, con algunas lesiones linfoepiteliales. Inmunohistoquímica compatible. Diagnóstico: Proliferación Linfoide de Bajo Grado de Extirpe B, Con hallazgos morfológicos IHQ concordante con Linfoma de BALT. Margen Quirúrgico Negativo a 0,2 cms de distancia. 33/0 linfonodos con antracosis. Evoluciona favorablemente. Se decide seguimiento.

## **LEIOMIOSARCOMA DE PARED ANTERIOR TORÁCICA, RESECCIÓN Y RECONSTRUCCIÓN CON COLGAJO MICROQUIRÚRGICO ALT.**

Ismael Vial Letelier, Rosario Jesus Vial Letelier, Fernando Olgún Herrera, Elizabeth Aviles Castillo, Patricio Javier Fernandez Almonacid

Hospital Clínico Metropolitano La Florida Dra. Eloisa Diaz Insunza. Servicio De Cirugía De Tórax.

### **INTRODUCCIÓN**

Los tumores malignos de pared torácica constituyen el 5% de las neoplasias torácica, los leiomiosarcomas son tumores infrecuentes, sólo el 10-15% afectan al tórax, signos como ulceración y sangrado son infrecuentes.

### **OBJETIVOS**

Reportar el caso de un paciente con un gran leiomiosarcoma de pared anterior torácica ulcerado. Características clínicas, imagenológicas y quirúrgicas son presentadas de manera descriptiva y retrospectiva.

### **REPORTE DEL(LOS) CASO(S)**

Paciente hombre de 45 años, consultó por cuadro de 2 años de evolución de aumento de volumen en tórax anterior asociado a sangrado en últimos 2 meses. Al examen físico gran masa tumoral en pared anterior del tórax, ulcerada y polilobulada de 17 x 17 cm. Al TAC TAP impresiona tumor con pérdida del plano de clivaje en relación a musculo pectoral derecho. Se realiza resección tumoral con reconstrucción con Colgajo Microquirúrgico ALT. Biopsia: Leiomiosarcoma grado III de 17,5 x 17 cm, con bordes quirúrgicos negativos. Seguimiento a 11 meses sin evidencia de recidiva.



## NÓDULOS PULMONARES: CARACTERIZACIÓN RADIOLÓGICA Y ANATOMO-PATOLÓGICA

Galo Esteban Cardenas Santacruz, Raul Berrios Silva, Rodrigo Andres Caceres Tapia, Raimundo Santolaya Cohen, Manfred Zink Rocuat, José Ignacio Ortega Sepúlveda

Clínica Alemana. Cirugía De Tórax . Universidad De Desarrollo

### INTRODUCCIÓN

El nódulo pulmonar se define como una lesión radiológica en parénquima pulmonar < 3 cm y puede corresponder a condiciones tanto benignas como malignas. Su importancia radica en la necesidad de determinar su potencial maligno y necesidad de resección.

### OBJETIVOS

Objetivos: describir las características radiológicas y anatomopatológicas de los nódulos pulmonares operados en Clínica Alemana en un período de 7 años.

### MATERIAL Y MÉTODO

Estudio retrospectivo, descriptivo de una base de datos de pacientes consecutivos con diagnóstico radiológico de nódulo pulmonar , fueron presentados en un comité multidisciplinario y sometidos a tratamiento quirúrgico con estudio histológico en Clínica Alemana 2011-2018 con análisis estadístico en STATA 16 y excel 2018 de tipo descriptivo y analítico , buscando asociación entre las variables con  $\chi^2$  y test de Fisher.

### RESULTADOS

Se estudió un total de 353 pacientes. 134 fueron hombres (38%) y 219 mujeres (62%). La mediana de edad fue de 61 años (rango entre 17 a 87 años). Los nódulos fueron sólidos en un 52%. El 83% de los nódulos fueron resecados por resección segmentaria; seguido de lobectomías un 18% . 60 % (210) fueron malignos: adenocarcinomas, carcinoides y metástasis. Dentro de los adenocarcinomas (n: 139) el 55% fueron lesiones preinvasoras, el 32% fueron mínimamente invasores y el 13 % fueron lesiones invasoras. Dentro de la patología benigna, la mayoría de los nódulos fueron hamartomas.

### CONCLUSIONES

De los nódulos pulmonares estudiados la mayoría de presentó en mujeres de 60 años de edad promedio. La mayoría de los nódulos fueron malignos, siendo el adenocarcinoma preinvasor el más frecuente. El procedimiento más utilizado para la obtención de la muestra fue la resección segmentaria atípica. Las características radiológicas de los nódulos operados fueron consecuentes con el diagnóstico histológico final.

## **HISTOPLASMOSIS COMO PRESENTACION ATIPICA DE NODULO PULMONAR: SERIE DE 5 CASOS CLINICOS**

Rodrigo Andres Caceres Tapia, Raul Berrios Silva, Galo Esteban Cardenas Santacruz, Raimundo Santolaya Cohen, Camila Fernanda Gutiérrez Neira, José Ignacio Ortega Sepúlveda, Manfred Zink Rocuat

Clínica Alemana. Equipo De Cirugia De Torax. Universidad Del Desarrollo

### **INTRODUCCIÓN**

La histoplasmosis es producida por el hongo *Histoplasma Capsulatum* y es la micosis geográfica más frecuente en países endémicos. En Chile, existen reportes esporádicos en pacientes que han viajado a dichas zonas. Se presenta una serie de 5 casos de nódulos pulmonares resecaados con diagnostico de Histoplasmosis pulmonar.

### **OBJETIVOS**

Reportar 5 casos de pacientes con nódulos pulmonares en quienes se estableció el diagnostico mediante biopsia quirúrgica de histoplasmosis pulmonar y revisar la literatura.

### **MATERIAL Y MÉTODO**

Se realiza una revisión en una base de datos retrospectiva de la Clínica Alemana de Santiago entre 2012 y 2019 encontrando 5 casos de pacientes que viajaron a zonas endémicas y presentaron cuadros infecciosos respiratorios por lo que se realizan estudios imagenológicos donde se informan nódulos pulmonares indeterminados (entre 5 mm y 20 mm) los cuales se sometieron a biopsia quirúrgica confirmando la presencia de *Histoplasma Capsulatum* por tinción de Gomori-Grocott.

### **RESULTADOS**

Se encontraron 5 casos (3 hombres y 2 mujeres) edad promedio de 41 años y mediana de 42. Todos los pacientes son inmunocompetentes y registraron viaje a zonas endémicas previo al inicio de los síntomas. Los síntomas más característicos fueron tos, fiebre y compromiso del estado general. Se realizo TAC de tórax en todos los casos por no haber respuesta positiva al tratamiento médico inicial, mostrando nódulos pulmonares con tamaño promedio de 13 mm y características indeterminadas. La biopsia quirúrgica se realizó a través de resecciones segmentarias y el diagnostico de Histoplasmosis se confirmó mediante la tinción de Grocott. Se trataron con anti fúngicos solos los casos sintomáticos al momento de la confirmación.

### **CONCLUSIONES**

La histoplasmosis pulmonar es un diagnostico diferencial infrecuente del nódulo pulmonar. Se debe sospechar en pacientes con síntomas respiratorios de difícil manejo con el antecedente de

viaje o residencia en zonas endémicas. El diagnóstico definitivo se realiza con biopsia quirúrgica y tinción de Gomori-Grocott.

## NEUMONECTOMÍAS. INDICACIONES Y RESULTADOS QUIRÚRGICOS.

Javier Vega Salas, Roberto Mora Godoy, Mariana Marqués Henríquez, Jacqueline Lopez Riveros, Gonzalo Fernández Ruiz, Felipe Undurraga Machicao, Rafael Prats Manganelly, Patricio Rodríguez Duque

Instituto Nacional De Enfermedades Respiratorias Y Cirugía Torácica. Cirugía De Tórax.

### INTRODUCCIÓN

Las neumonectomías son procedimientos infrecuentes en la actualidad y de indicación excepcional, sin embargo dentro del espectro de las resecciones pulmonares, son las que se asocian a mayor morbimortalidad.

### OBJETIVOS

Describir las indicaciones y los resultados quirúrgicos de los pacientes sometidos a neumonectomías.

### MATERIAL Y MÉTODO

Estudio descriptivo de corte transversal. Se incluyeron los pacientes sometidos a neumonectomías, en el Instituto Nacional del Tórax, entre Abril 2018 y Junio 2019. Se consideraron las siguientes variables: edad, sexo, diagnóstico, clasificación ASA, volumen espiratorio forzado al primer segundo (VEF 1), capacidad de difusión de monóxido de carbono corregida por hemoglobina (DLCOcor), pulmón resecaado, abordaje quirúrgico, necesidad de control vascular intrapericárdico, tiempo operatorio, complicaciones intraoperatorias, complicaciones postoperatorias, días de pleurostomía, días de hospitalización y mortalidad. Se excluyeron aquellos que no contaban con registro completo de las variables y que tuvieron un seguimiento al egreso menor a 30 días.

### RESULTADOS

Se estudiaron 8 pacientes. La edad promedio fue de 46 años. No hubo predominancia por sexo. El diagnóstico más frecuente que motivó la cirugía fue el mesotelioma pleural (3 casos). La mayoría de los pacientes (7) tenía clasificación ASA 2. El VEF 1 y DLCOcor preoperatorio promedio fue de 67 y 73% respectivamente. El pulmón más frecuentemente resecaado fue el derecho (5 casos). El abordaje predominante fue la toracotomía posterolateral (7 casos). Solo en los pacientes intervenidos por mesotelioma pleural (3) se realizó control vascular intrapericárdico. El tiempo operatorio promedio fue de 238 minutos. En 2 casos hubo complicaciones intraoperatorias y en 3 complicaciones postoperatorias. Los días de pleurostomía y hospitalización promedio fueron de 3 y 27, respectivamente. Ningún paciente falleció.

### CONCLUSIONES

Las neumonectomías son cirugías excepcionales, que requieren largas estadías hospitalarias y se asocian frecuentemente a complicaciones. Una correcta selección de pacientes puede disminuir la mortalidad.

## TERATOMA MADURO DIAFRAGMÁTICO: REPORTE DE UN CASO

Francisco Jofré Campos, Jorge Josué Hidalgo Tapia, Raul Berrios Silva, Raimundo Santolaya Cohen, Fernanda Jara Jorquera

Clínica Alemana. Unidad Cirugía De Tórax . Hospital Padre Hurtado

### INTRODUCCIÓN

Los tumores de células germinales se clasifican como gonadales y extragonadales si no hay evidencia de un tumor primario en los testículos u ovarios. Los TCG extragonadales suelen surgir en ubicaciones de la línea media, y los sitios específicos varían con la edad. La participación de otros sitios es rara (1,6% de los teratoma). Los teratomas diafragmáticos y que comprometen la cavidad torácica constituyen un hallazgo escaso en la bibliografía médica

### OBJETIVOS

Los reportes de casos clínicos o series de casos aportan datos para conocer la presentación clínica, el diagnóstico de sospecha y el tratamiento de esta patología. Los pacientes reportados son los que han presentado síntomas relacionados al crecimiento tumoral o han tenido un hallazgo imagenológico en forma incidental. El diagnóstico definitivo es histopatológico. Se debe considerar la presentación de la enfermedad, la condición clínica del paciente, tanto como la localización y el tamaño del tumor para el tratamiento quirúrgico.

### REPORTE DEL(LOS) CASO(S)

Presentamos el caso de un paciente de 43 años con una masa intratorácica en relación al diafragma izquierdo, que se realiza la sospecha diagnóstica por una TAC, realizando la extirpación de la lesión y cuyo estudio histopatológico concluye el diagnóstico de un teratoma maduro.

## INCIDENCIA DE CÁNCER EN NÓDULOS SUBSÓLIDOS PULMONARES

Galo Esteban Cardenas Santacruz, Rodrigo Andres Caceres Tapia, Raul Berrios Silva, Raimundo Santolaya Cohen, Manfred Zink Rocuat, Nicolás Ignacio Berrios Caro, José Ignacio Ortega Sepúlveda, Camila Fernanda Gutiérrez Neira

Clínica Alemana. Cirugía De Tórax Servicio De Cirugía Clínica Alemana . Universidad Del Desarrollo

### INTRODUCCIÓN

Los nódulos subsólidos representan casi el 20% de todos los nódulos encontrados incidentalmente en la tomografía computarizada (TC) de tórax. Su detección está aumentando Si bien el 70% de los nódulos subsólidos persistentes representan una forma de adenocarcinoma, su pronóstico generalmente es excelente cuando se reseca.

### OBJETIVOS

Determinar la incidencia de cáncer en nódulos pulmonares subsólidos sospechosos al TAC que fueron sometidos cirugía , durante un periodo 7 años Además determinar los tipos de cáncer identificados en estudio anatomopatológico.

### MATERIAL Y MÉTODO

Estudio descriptivo de una base datos prospectiva de nódulos pulmonares subsolidos sospechosos al estudio radiológico por escáner , que fueron presentados en un comité multidisciplinario , posteriormente resecaos y con estudio anatomo patológico. Análisis descriptivo en STATA 16.

### RESULTADOS

Se identificaron 170 nódulos subsólidos de los cuales el 38% (65) fueron en vidrio esmerilado, 34% (58) de tipo mixto , 20 %( 34) de tipo indeterminado y 8 % (13) otros. De total de NSS la incidencia de cáncer fue del 58,2% siendo en su mayoría adenocarcinomas, de los cuales 45 (56%) fueron lesiones pre invasoras ( Hiperplasias atípicas y carcinoma in situ) la mayoría en NSS en vidrio esmerilado y mixtos con un tamaño entre 11 y 20 mm al TC.

### CONCLUSIONES

Los NSS son un reto diagnóstico, con una incidencia de cáncer de 58% en nuestra serie en su mayoría son adenocarcinomas pulmón primarios preinvasivos o invasivos tempranos.

## **CIRUGÍA DE REVASCULARIZACIÓN MIOCÁRDICA CON Y SIN CIRCULACIÓN EXTRACORPÓREA: COMPARACIÓN DE SUPERVIVENCIA A 10 AÑOS.**

Roberto González Lagos, Alejandra Riquelme Urrutia, Rodrigo Reyes Melo, Aleck Stockins Lareñas, Enrique Seguel Soto, Sebastián Barra Méndez, Felipe Alarcón Oviedo, Emilio Alarcón Cabrera

Universidad De Concepción. Departamento De Cirugía, Facultad De Medicina, Universidad De Concepción, Concepción, Chile. Centro Cardiovascular, Hospital Clínico Regional De Concepción: "dr. Guillermo Grant Benavente", Concepción, Chile

### **INTRODUCCIÓN**

La cirugía de revascularización miocárdica (CRM) sin circulación extracorpórea (CEC) es una variante técnica que puede disminuir la morbilidad de la canulación de la Aorta y de la CEC.

### **OBJETIVOS**

Comparar los resultados inmediatos y supervivencia alejada de CRM con CEC versus CRM sin CEC.

### **MATERIAL Y MÉTODO**

Estudio analítico, cohorte de pacientes operados con CRM aislada entre enero-2006 y diciembre-2008. Revisión base de datos y registro civil previa aprobación Comité Ético Científico. Total 658 CRM, mediante método Propensity Score Matching se seleccionó grupos equivalentes en riesgo quirúrgico y comorbilidades; 192 con CEC y 192 sin CEC. Se utilizó SPSS24®, chi-cuadrado, t-Student y Kaplan-Meier para supervivencia. (SV). Características basales: Edad promedio 62 años y 61 años (con y sin CEC) y promedio EuroSCORE 3,3 y 3,3 (con y sin CEC).

### **RESULTADOS**

Muerte operatoria en 4 (2,1%) con CEC y 2 (1,0%) sin CEC, ( $p=0,41$ ). La SV a 10 años en pacientes con CEC fue 78,6% y sin CEC fue 80,2% ( $p=0,72$ ), SV libre de muerte cardiovascular de 89,1% con CEC y 90,1% sin CEC ( $p=0,74$ ). La SV en pacientes con disfunción ventricular fue 81,1% con CEC y 73,2% sin CEC ( $p=0,40$ ). La SV según EuroSCORE >6 fue 61,3% con CEC y 65,6% sin CEC ( $p=0,99$ ), SV de pacientes diabéticos fue 76,1% con CEC y 67,8% sin CEC ( $p=0,27$ ), SV con enfermedad pulmonar obstructiva crónica fue 66,7% con CEC y 77,8% sin CEC ( $p=0,63$ ), SV con enfermedad arterial obstructiva crónica fue 63,6% con CEC y 69,2% sin CEC ( $p=0,99$ ).

### **CONCLUSIONES**



En nuestra serie, la CRM sin CEC demostró resultados inmediatos y supervivencia a largo plazo equivalentes a cirugía con CEC globalmente y en pacientes con factores de riesgo cardiovascular. Palabras claves: Circulación extracorpórea, revascularización miocárdica, enfermedad coronaria.

## **CIRUGÍA CORONARIA EN PACIENTES CON DISFUNCIÓN VENTRICULAR IZQUIERDA: RESULTADOS DE SEGUIMIENTO A 10 AÑOS**

Roberto González Lagos, Alejandra Riquelme Urrutia, Rodrigo Reyes Melo, Aleck Stockins Larenas, Enrique Seguel Soto, Andrés Schaub Cantín, Diego Saldivia Zaror, Emilio Alarcón Cabrera

Universidad De Concepción. Departamento De Cirugía, Facultad De Medicina, Universidad De Concepción, Concepción, Chile. Centro Cardiovascular, Hospital Clínico Regional De Concepción: "dr. Guillermo Grant Benavente", Concepción, Chile

### **INTRODUCCIÓN**

La Cirugía Coronaria (CC) es el tratamiento de elección para un amplio espectro de pacientes con enfermedad coronaria. Se han descritos factores pronósticos asociados a sus resultados inmediatos y alejados, siendo disfunción ventricular izquierda (DVI) uno de los más relevantes.

### **OBJETIVOS**

Comparar la mortalidad inmediata y seguimiento a 10 años en pacientes con y sin DVI tratados con CC.

### **MATERIAL Y MÉTODO**

Estudio analítico, cohorte de pacientes operados de CC aisladas entre enero-2006 y diciembre-2008. Revisión de base de datos y registro civil previa aprobación de Comité Ético Científico. Se evaluó DVI según fracción de eyección del ventrículo izquierdo (FEVI); en moderada (FEVI 30-50%) y grave (FEVI

<30%). Se registró datos del registro civil para supervivencia (SV). Se utilizó SPSSv24® con función Chi-cuadrado y Kaplan-meier considerando significativo  $p < 0,05$ . Total 658 CRM aisladas, 460(69,9%) sin DVI, 198(30,1%) con DVI, siendo moderada en 176(26,7%) y grave en 22(3,3%), edad promedio 62 años, mediana estadía hospitalaria 6 días, mortalidad perioperatoria global 1,98%.>

### **RESULTADOS**

La mortalidad operatoria fue 5 (1,1%) sin DVI, 7 (4,0%) con DVI moderada y 1 (4,5%) en DVI grave ( $p=0,044$ ). La SV sin DVI es de 78,0% y la SV con DVI es de 71,7% ( $p=0,023$ ). La SV libre de muerte cardiovascular fue de 91,7% sin DVI, de 83,5% con DVI moderada y de 77,3% con DVI grave ( $p < 0,001$ ).

### **CONCLUSIONES**

Los pacientes con DVI tratados con CC conforman un grupo de peor pronóstico operatorio y con diferencia significativa en la SV global y libre de muerte cardiovascular durante el seguimiento alejado. En nuestra serie, la fracción de eyección del ventrículo izquierdo es un factor pronóstico a

corto y largo plazo en los pacientes con enfermedad coronaria tratados quirúrgicamente. Palabras clave: Revascularización miocárdica, enfermedad coronaria, disfunción ventricular izquierda.

## **EX VIVO PULMONAR. INICIANDO UNA NUEVA ERA EN LA TRASPLANTOLOGÍA CHILENA.**

Felipe Undurraga Machicao, Javier Vega Salas, Huascar Rodríguez Galbán, Eli Villalabeitia Roa, Rodrigo Díaz Gómez, Christian Fajardo Jara, David Lazo Pérez, Patricio Rodríguez Duque

Clínica Las Condes. Centro De Trasplantes.

### **INTRODUCCIÓN**

La técnica de perfusión pulmonar ex vivo se ha presentado a nivel internacional como un instrumento para la evaluación y optimización de los pulmones de donantes marginales, convirtiéndolos en órganos adecuados para trasplante.

### **OBJETIVOS**

Describir la primera experiencia latinoamericana en pulmones marginales sometidos a la técnica de perfusión ex vivo, para eventual trasplante.

### **MATERIAL Y MÉTODO**

Estudio descriptivo, retrospectivo. Se incluyeron los pulmones ofertados y rechazados por los equipos de procuramiento nacional, que fueron sometidos a perfusión ex vivo para eventual trasplante. Se consideraron variables del órgano donado y del receptor. Del órgano donado: índice presión arterial de oxígeno/fracción inspirada de oxígeno (PaFi), presión de arteria pulmonar (PAP), presión de aurícula izquierda (PAI) y presión inspiratoria pico (PIP). Del receptor: edad, sexo, horas en oxigenación por membrana extracorpórea (ECMO), horas en ventilación mecánica (VM), días en unidad de cuidados intensivos (UCI), días de hospitalización y mortalidad a 30 días.

### **RESULTADOS**

De un total de 4 injertos marginales sometidos a la técnica de perfusión ex vivo, 3 fueron trasplantados. El mejor valor del índice PaFi posterior a la perfusión ex vivo fue de un promedio de 337 mmHg. La PAP, PAI y PIP promedio fue de 9.1 mmHg, 6.2 mmHg y 11.8 cmH<sub>2</sub>O, respectivamente. La edad promedio del receptor fue de 47 años, siendo la mayoría de sexo masculino (2). Las horas de ECMO y VM promedio fueron 48 y 96, respectivamente. Los días en UCI y de hospitalización promedio fueron 13 y 17, respectivamente. No hubo mortalidad a 30 días.

### **CONCLUSIONES**

La técnica de perfusión pulmonar ex vivo se presenta como una herramienta válida y segura para pulmones marginales, que permite optimizarlos para implantarlos. De esto, nace la necesidad de un estudio de mayor volumen a fin de corroborar su posible efecto en el aumento de la tasa de donación efectiva nacional.

# SECCIONAL | Cirugía Endoscópica

## **MANEJO ENDOSCÓPICO DEL SÍNDROME DE BOERHAAVE, REPORTE DE UN CASO.**

Valentina Rodríguez Badilla, Macarena Basso Moraga, Danka Osorio Carrasco, Glyn Llewelyn Rubilar, Javiera Isidora Jorquera Pesce

Hospital Dr. Gustavo Fricke (viña Del Mar). Servicio De Cirugía Adulto.

### **INTRODUCCIÓN**

Síndrome de Boerhaave es una condición infrecuente con alta mortalidad. Corresponde a la perforación espontánea de un esófago previamente sano, generalmente por vómitos reiterados. Presenta síntomas inespecíficos que llevan a retraso diagnóstico, principalmente dolor torácico y vómitos. El diagnóstico se establece con tomografía computada o esofagograma contrastado. Su manejo es controversial, incluyendo técnicas quirúrgicas, endoscópicas y conservadoras.

### **OBJETIVOS**

Presentar caso clínico de patología infrecuente y estándares de tratamiento no claramente establecidos.

### **REPORTE DEL(LOS) CASO(S)**

Hombre, 61 años, sin antecedentes médicos, consulta por cuadro de 12 horas de dolor abdominal y vómitos. Destaca taquicardia, dolor epigástrico sin signos de irritación peritoneal y parámetros inflamatorios elevados. Tomografía computada de tórax, abdomen y pelvis contrastada evidencia enfisema subcutáneo cervical, neumomediastino, mínimo derrame pleural bilateral y hernia hiatal mixta. Se inicia régimen cero, antibioticoterapia y estudio con endoscopia digestiva alta que muestra desgarramiento mucoso de 10 mm en región esofágica inferior y úlcera duodenal. Se instala prótesis esofágica, fijándose con endoclips. Radiografía de tórax muestra derrame pleural izquierdo, por lo que se instala pleurotomía mínima. Paciente evoluciona favorablemente, con disminución progresiva del débito por drenaje pleural hasta su retiro, y prueba de azul de metileno negativa, se decide alta. Prótesis esofágica se retira al 3° mes, sin incidentes.

## **RESULTADOS DE LA COLANGIOPANCREATOGRAFIA RETROGRADA ENDOSCOPICA (CPRE) A LARGO PLAZO EN EL MANEJO DE LA COLEDOLITIASIS**

Jacqueline Johanna Villanueva Benguria, Benjamin Omega Lafuente, Catalina Sofia Bravo Martinez, Kendra Araya Quilodran

Hospital Naval Almirante Nef. Servicio De Cirugía Y Gastroenterología. Universidad De Valparaíso

### **INTRODUCCIÓN**

La coledocolitiasis esta presente en el 10 a 20% de los portadores de coledocolitiasis. Su manejo depende de condiciones del paciente y del centro hospitalario. La CPRE sola o combinada, es el método de elección para su tratamiento. Sus buenos resultados dependen del tamaño, número de litiasis y experiencia del operador.

### **OBJETIVOS**

El objetivo principal del trabajo es conocer los resultados de nuestro centro a largo plazo, en el manejo de la coledocolitiasis mediante CPRE en cuanto a resolutivez y necesidad de reintervención

### **MATERIAL Y MÉTODO**

Estudio descriptivo, de cohorte retrospectiva. Se revisaron protocolos de pabellón, fichas clínicas y controles de seguimiento, de pacientes intervenidos de CPRE por coledocolitiasis, entre los años 2010 y 2017. Se excluyeron causas neoplásicas y estenosis benignas de la vía biliar. Se creó una tabla excel para los resultados y se realizó análisis estadístico descriptivo.

### **RESULTADOS**

En 147 pacientes se demostró coledocolitiasis por imagenología, los cuales fueron sometidos a esta técnica como tratamiento, realizándose 175 procedimientos durante este período. 60% fueron mujeres, la media de edad fue de 69,5 años (desviación estándar 18,3). Los diagnósticos de ingreso más frecuentes fueron cólico coledociano y colangitis aguda. En cuanto a las CPRE, 7,5% fueron frustradas, el 12,7% presentó complicaciones como pancreatitis aguda y hemorragia digestiva alta. El 19,6% de los pacientes requirió un nuevo procedimiento para resolver litiasis residual (16% requirió 2 CPRE; 1,3% 3 CPRE y 2% 4 CPRE). El tiempo promedio de reingreso fue de 11 meses. En el 73% de los pacientes su patología fue resuelta con 1 procedimiento; con 2 CPRE aumentó a 81%; con 3 a un 83%; y con 4 a un 84%.

### **CONCLUSIONES**

Nuestros resultados son comparables a otros centros con porcentaje de resolución entre 70-80% con 1 procedimiento.



## EVENTOS ADVERSOS EN 178556 PROCEDIMIENTOS ENDOSCÓPICOS. EXPERIENCIA EN 18 AÑOS EN EL HOSPITAL CLÍNICO UC-CHRISTUS

Pamela Andrea Briones Nuñez, Alberto Espino Espino, Ximena Garcia Rocha

Pontificia U. Católica De Chile. Unidad Endoscopia Digestiva.

### INTRODUCCIÓN

Los eventos adversos(EA) en procedimientos endoscópicos(PE) diagnósticos(PD) y terapéuticos(PT) son inherentes a ellos y no necesariamente implican negligencia

### OBJETIVOS

Describir frecuencia y gravedad de los EA ocurridos en un Centro Endoscopico en Chile

### MATERIAL Y MÉTODO

Cohorte prospectiva de los EA en PE entre 1 enero 2001-31 diciembre 2018. Se incluyeron todos los pacientes que presentaron un EA en 178556 PE. Los EA fueron registrados en una pauta que incluye edad, sexo, tipo de procedimiento, tipo de EA y gravedad. Se utilizaron definiciones según Lexicon-ASGE 2010. Los PE fueron clasificados en PD: endoscopia digestiva alta (EDA), colonoscopia, endosonografía y enteroscopia y PT: polipectomía, terapia hemostática, ligadura de várices esofágicas (LVE), dilataciones, colangiografía retrógrada endoscópica (CPRE) y gastrostomía percutánea (GEP). Según tipo de EA en cardiopulmonar (CR), hemorragia, perforación, infección, pancreatitis, muerte y otros. Para comparar tasas en el tiempo, se dividió el periodo en estudio en dos segmentos de 9 años. Análisis estadístico: Las variables categóricas fueron comparadas usando el test de chi-cuadrado y test exacto de Fisher. Fue estadísticamente significativo  $p < 0.05$ .

### RESULTADOS

En 178556 procedimientos los PD son 167406(93,7%): 99524(55,7%) EDA, 62375(34,9%) colonoscopias, 5049(2,8%) endosonografías, 458(0,26%) enteroscopías y 11150(6,24%) PT. Los EA fueron 358, el 56% en mujeres, edad media 63 años, rango entre 1 y 99 años. Los resultados se muestran: tasa 2001-2009, tasa 2010-2018. La tasa global en PD 0,116%-0,064% ( $p < 0,05$ ); EDA 0,09%-0,056% ( $p < 0,05$ ); colonoscopias 0,13%-0,051% ( $p < 0,05$ ). En PT 2,6%-1,1% ( $p < 0,05$ ); Polipectomias 3%-2%. Según tipo de EA en PD, CR 0,044%-0,029%; hemorragia 0,018%-0,0049% ( $p < 0,05$ ); perforación 0,033%-0,018%. En PT los EA CR 0,1%-0,1%; hemorragia 0,85%-0,49% ( $p < 0,05$ ); perforación 0,45%-0,2% ( $p < 0,05$ ); infección 0,54%-0,036% ( $p < 0,05$ ). La mortalidad en PD 0,0045%-0,0019% y en PT 0,175%-0,09%. Dis-

tribución por gravedad en PD los EA leves 51,5%-48,2%, moderado-grave(M-G) 46,9%-48,2%, fatales 3%-3,3% y en PT: leves 19,7%-6,5%; M-G 73,6%-85,2%; fatales 6,5%-8,1%.>

### **CONCLUSIONES**

Se observó una significativa disminución de la tasa de EA en PE los últimos 10 años, probablemente asociado a un mayor desarrollo del centro, tecnologías y evaluación de indicadores de calidad.

## **RESOLUCIÓN ENDOSCÓPICA DE FÍSTULA GASTRO CUTÁNEA SECUN-DARIA A ESPLENECTOMÍA DE URGENCIA EN PACIENTE POLITRAU-MATIZADO.**

Daniel Gutiérrez Véliz, Patricio Olivares Pardo, David José Paz Rodríguez, Lope Cadena Quintero, Luis Aguilera Gonzalez

Hospital De Urgencia Asistencia Pública Dr. Alejandro Del Río (santiago, Santiago). Cirugía Endoscópica.

### **INTRODUCCIÓN**

La formación de una fístula gastrocutánea posterior a esplenectomía es una complicación infrecuente que ocurre en menos del 1% de los casos. Su aparición es más frecuente cuando la indicación de esplenectomía es por causa hematológica. El pilar de su tratamiento ha sido la intervención quirúrgica, sin embargo, los endoclips se utilizan actualmente para el manejo de perforaciones y fístulas, pero están limitados por su capacidad de sostener los tejidos.

### **OBJETIVOS**

Presentar un caso de fístula gastrocutánea como complicación de esplenectomía de urgencia en paciente politraumatizado que fue resuelta por vía endoscópica con sistema OVESCO.

### **REPORTE DEL(LOS) CASO(S)**

Hombre, 73 años, sin antecedentes, ingresa al servicio de urgencia politraumatizado posterior a colisión lateral en su automóvil por un tren. Sufre fracturas múltiples costales izquierdas y estallido esplénico por lo que es llevado a pabellón donde se realiza esplenectomía y se deja drenaje tubular. Posteriormente cursa con estadía prolongada en unidad de cuidados críticos con requerimientos de drogas vasoactivas y apoyo ventilatorio. Evoluciona con fístula gastrocutánea confirmada por TC con contraste oral, por lo que se realiza cierre con clips endoscópicos con sistema OVESCO. Evoluciona favorablemente con cierre de trayecto fistuloso constatado clínica e imagenológicamente, siendo dado de alta 60 días luego de ingresar.

# SECCIONAL | Cirugía Esófago Gástrico

## **CORRELACIÓN ENTRE NSQIP SCORE Y COMPLICACIONES QUIRÚRGICAS EN GASTRECTOMIA TOTAL**

Consuelo Valdes Rubilar, Carlos Esperguel Galaz, Carlos García Carrasco, Carlos Benavides Castillo, Lorenzo Nicolás González Palacios, Javiera Toledo Gómez, Benjamin Fernandez Marambio

Hospital Clínico San Borja-arriarán (santiago, Santiago). Equipo Cirugía Digestiva. Universidad De Chile, Campus Centro

### **INTRODUCCIÓN**

El cáncer gástrico es la primera causa de muerte por tumores malignos en Chile, de estos mas del 75% se resuelve con Gastrectomía Total (GT), cuyas complicaciones postoperatorias mas importantes son dehiscencia anastomotica , abscesos subfreñicos y sepsis, causando morbilidad, reintervenciones y períodos postoperatorios prolongados. El NSQIP Risk Calculator (NRC), creado en 2013 para estimar el riesgo personalizado de complicaciones postoperatorias en relacion al riesgo previsto, ofrece una alternativa para predecir posibles adversidades y definir estrategias de enfrentamiento.

### **OBJETIVOS**

Evaluar correlación entre riesgo advertido por NRC y complicación quirúrgica en GT para uso predictivo en el preoperatorio.

### **MATERIAL Y MÉTODO**

Estudio analítico retrospectivo de pacientes sometidos a GT en periodo 2017-2018 en Hospital San Borja Arriaran, que sufrieron complicación y reintervención, en quienes se calcula NRC obteniendo alto o bajo riesgo de complicación grave, reoperación y muerte. Se utiliza base de datos cirugía, protocolos operatorios, ficha clínica, informe Re operaciones y se incluye a pacientes sometidos a GT (abierta o laparoscópica) con complicación propia de la cirugía primaria reintervenidos en el postoperatorio temprano (30 días), se excluyen pacientes operados de GT de urgencia sin causa programada.

### **RESULTADOS**

De 31 pacientes operados en el periodo, 9 (6 en 2017 y 3 en 2018) fueron reintervenidos por complicación quirúrgica en el postoperatorio temprano(29%). A estos 7 hombres y 2 mujeres con edad promedio 62,1 años, se aplico NRC que mostró riesgo sobre el promedio de complicación grave en 6 de ellos y de reintervención-muerte en 9 pacientes.

### **CONCLUSIONES**

De los pacientes sometidos a GT con reintervención por complicación quirúrgica en periodo 2017-2018, 100% obtuvo un riesgo alto para muerte y reparación según NRC y un 66% riesgo alto de complicación grave. Se propone el uso de esta herramienta para predecir complicación postoperatoria y se planea continuar con estudio prospectivo para medir su utilidad en nuestro centro.

## **PERFORACIÓN ESOFÁGICA. UN DESAFÍO CLÍNICO Y QUIRÚRGICO. EXPERIENCIA DE 15 AÑOS.**

Macarena Basso Moraga, Sergio Guzmán Bondiek, Luis Ibanez Anrique, Mauricio Gabrielli Nervi, Nicolás Quezada Sanhueza, Rodrigo Muñoz Claro, Pablo Achurra Tirado, Fernando Crovari Eulufi

Pontificia U. Católica De Chile. Departamento De Cirugía Digestiva.

### **INTRODUCCIÓN**

Históricamente la perforación esofágica (PE) es considerada como un desafío para el cirujano, debido a que es una patología poco frecuente, de presentación clínica inespecífica y de alta morbimortalidad. Su etiología puede ser secundaria a iatrogenia, ingestión de cuerpo extraño, traumática o espontánea (Síndrome de Boerhaave). El diagnóstico precoz y el tratamiento oportuno se asocian a mejor pronóstico. No existe un procedimiento considerado como gold standard en el tratamiento de la PE. El tratamiento puede ser quirúrgico, endoscópico o conservador. Éste siempre debe basarse en un soporte hemodinámico apropiado, antibióticos endovenosos, recuperar la integridad del lumen y controlar la contaminación extraluminal.

### **OBJETIVOS**

Se presenta estudio observacional descriptivo retrospectivo que incluye a todos los pacientes hospitalizados con el diagnóstico de perforación esofágica en Red Salud UC Christus entre Enero del 2004 y Mayo del 2019.

### **MATERIAL Y MÉTODO**

Se recolectaron datos mediante revisión de ficha electrónica. Se incluyeron todos los pacientes con diagnóstico confirmado de perforación esofágica. Fueron excluidos los casos de filtración post operatoria. La estadística descriptiva fue realizada con el programa IBM SPSS Statistics.

### **RESULTADOS**

De un total de 30 pacientes con diagnóstico de perforación esofágica, la causa más frecuente fue por iatrogenia (43,3%, n=13). El tercio medio del esófago fue la localización más habitual (11 pacientes, 36,7%). 20 casos (66,7%) fueron manejados de manera conservadora (antibióticos endovenosos y nutrición parenteral). 8 pacientes (26,7%) se trataron con cirugía inicialmente. En 2 pacientes (6,7%) se instaló prótesis esofágica. La morbilidad y mortalidad global a 30 días fue del 40% y 6,7% respectivamente.

### **CONCLUSIONES**

La perforación esofágica es una patología poco frecuente y de alta morbimortalidad. La sobrevida depende de un diagnóstico y tratamiento oportuno. En los últimos 15 años, en nuestro centro ha predominado el manejo conservador en la mayoría de los casos, con buenos resultados.

## **COMPLICACIONES POSTOPERATORIAS EN ESOFAGECTOMÍA POR CÁNCER. EVALUACIÓN DE 215 CASOS SEGÚN DEFINICIONES DEL GRUPO DE CONSENSO INTERNACIONAL.**

Marco Ceroni Villanelo, Enrique Norero Muñoz, Cristian Martinez Belmar, Ricardo Mejia Martinez, Rodrigo Muñoz Claro, Constanza Godoy Santin, Paulina Gonzalez Canales, Alfonso Diaz Fernandez

Complejo Hospitalario Dr. Sótero Del Río (santiago, Puente Alto). Hospital Dr. Sotero Del Rio. Equipo De Cirugía Esofagogastrica. Pontificia Universidad Católica De Chile

### **INTRODUCCIÓN**

La esofagectomía presenta una alta morbilidad postoperatoria. Sin embargo las definiciones de las complicaciones son variables. Un grupo multinacional (Esophagectomy complications consensus group; ECCG) propuso definiciones estandarizadas.

### **OBJETIVOS**

Evaluar las complicaciones postoperatorias en esofagectomía según las definiciones propuestas por el ECCG.

### **MATERIAL Y MÉTODO**

Realizamos un estudio de cohorte retrospectivo, a partir de una base de datos prospectiva. Se incluyeron pacientes sometidos a una esofagectomía por cáncer entre 1996 y 2018 en un centro. Se aplicaron las definiciones de las complicaciones postoperatorias según el ECCG.

### **RESULTADOS**

Se incluyeron 215 pacientes (Hombres 64%; edad 67 [31-82] años). Un 64% presentaban alguna comorbilidad. Existió un predominio de carcinoma escamoso con un 68%. La ubicación tumoral más frecuente fue el tercio inferior del esófago (48%). Se utilizó un abordaje abierto en 74% y mínimamente invasivo en 26%. La morbilidad postoperatoria total fue de 67%. Las complicaciones más frecuentes fueron las respiratorias alcanzando un 27%. En total, un 25% de los pacientes presentó una filtración de la anastomosis esofagogastrica, de las cuales un 24% fueron tipo II (no requirieron una reintervención quirúrgica). Se produjo una paresia de cuerda vocal en 7%, todas tipo I (No requirieron terapia específica). Se presentó una fistula quillosa en 2%, en 1% se trataron con nutrición parenteral (tipo II) y en 1% se realizó una reintervención (tipo III).

### **CONCLUSIONES**

La esofagectomía se asocia a una alta morbilidad. Las principales complicaciones son las respiratorias y las gastrointestinales. La utilización de las definiciones de consenso permite una estandarización y graduación de las complicaciones.



## **GASTRECTOMÍA ONCOLÓGICA LAPAROSCÓPICA, REPORTE EXPERIENCIA INICIAL EN EL HOSPITAL SAN JOSÉ**

Juan Pablo Retamal Campodonico, Daniel Patricio Cifuentes Munzenmayer, Cristian Siques Urzua, Erick Magariños Eguez, Jean Phillipe Bachler González, Neptali Hurtado Medina

Complejo Hospitalario San José (santiago, Independencia).. Universidad De Santiago De Chile

### **INTRODUCCIÓN**

El cáncer gástrico es una de las primeras causas de mortalidad por tumores malignos en nuestro país. La gastrectomía laparoscópica ha demostrado tener resultados oncológicos comparables a la cirugía abierta, aportando además los beneficios perioperatorios de la cirugía mínimamente invasiva. Desde Febrero de 2018 este tipo de abordaje fue incorporado por primera vez en nuestro centro como manejo habitual de esta patología

### **OBJETIVOS**

Describir la experiencia inicial del tratamiento laparoscópico de tumor gástricos en el Complejo Hospitalario San José.

### **MATERIAL Y MÉTODO**

Estudio descriptivo serie de casos retrospectivo, comprendido entre pacientes operados por cáncer gástrico, entre enero 2018 y junio 2019. con criterio de inclusión, paciente con cáncer gástrico confirmado por biopsia y presentado en comité oncológico, con aceptación del procedimiento por el paciente, criterios de exclusión paciente que rechace procedimiento laparoscópico, o contraindicación de laparoscopia por comorbilidad y enfermedad avanzada identificada en la laparoscopia. con los criterios de selección finalmente se estudiaron 21 pacientes. Las variables de análisis fueron: tiempo quirúrgico, complicaciones postquirúrgicas, estadía hospitalaria, tiempo de ileo, bipedestación, TNM, linfadenectomía, margen libre de sección.

### **RESULTADOS**

El promedio de edad fue de 64 años, 11 varones 10 mujeres. El promedio del tiempo quirúrgico fue de 344 minutos. estadía hospitalaria sin complicación fue de 7 días en promedio, tiempo de alimentación enteral 2 días, inicio bipedestación al tercer día. hubo 3 complicaciones quirúrgicas, una filtración del muñon duodenal, una filtración de la esofagoyeyuno anastomosis y una fistula ascítica, un paciente fallecido por una candidiasis invasiva Se describe en el trabajo el TNM y hubo una linfadenectomía de 26 ganglios en promedio.

### **CONCLUSIONES**

La gastrectomía laparoscópica oncológica, es plausible en los hospitales públicos, esta experiencia en nuestro hospital tiene la importancia de validar la técnica con resultados comparable a la lit-

eratura internacional, con las ventajas de la cirugía mínimamente invasiva y respeto de los principios quirúrgicos oncológicos.

## **TRATAMIENTO DEL GIST GÁSTRICO EN LA ERA DE LA LAPAROSCOPIA: EXPERIENCIA DE LOS ÚLTIMOS 15 AÑOS EN EL HOSPITAL SÓTERO DEL RÍO**

Constanza Godoy Santin, Kaorys Barros Duque, Paulina Gonzalez Canales, Enrique Norero Muñoz, Marco Ceroni Villanelo, Cristian Martinez Belmar, Ricardo Mejia Martinez, Rodrigo Muñoz Claro

Complejo Hospitalario Dr. Sótero Del Río (santiago, Puente Alto). Equipo De Cirugía Esofago-gástrica. Departamento De Cirugía Digestiva..

### **INTRODUCCIÓN**

Los tumores del estroma gastrointestinal (GIST) son infrecuentes, siendo la localización más frecuente el estómago. Aunque se consideran benignos tienen potencial de malignización. El tratamiento es la resección quirúrgica con márgenes negativos, asociada o no a adyuvancia con inhibidores de la tirosin-kinasa.

### **OBJETIVOS**

Describir los resultados del tratamiento quirúrgico del GIST gástrico en un centro único y mostrar la laparoscopia como el abordaje actual de elección.

### **MATERIAL Y MÉTODO**

Estudio de cohorte retrospectivo a partir de base de datos prospectiva. Se incluyeron pacientes sometidos a cirugía por GIST gástrico entre los años 2004 y 2019 en el Hospital Sótero del Río. Se analizaron variables demográficas, resultados perioperatorios, seguimiento y sobrevida global y libre de enfermedad.

### **RESULTADOS**

Se incluyeron 29 pacientes (mujeres 65,5%; edad 64 [45-82] años). 24% eran asintomáticos al diagnóstico. La localización más frecuente fue en el tercio superior (45%) El abordaje fue laparoscópico en 82% de los casos, con una tasa de conversión de 4%. Se realizó cuña gástrica en 42%, gastrectomía parcial tipo manga en 24%, gastrectomía subtotal en 24% y gastrectomía total en 10%. El promedio de estadía hospitalaria fue de 6 días (5 días en abordaje laparoscópico, 7 días en abordaje abierto) La morbilidad perioperatoria fue de 7%, siendo todas las complicaciones Clavien 2. 3% de los pacientes fueron catalogados de riesgo muy bajo de recurrencia, 45% de riesgo bajo, 28% de riesgo intermedio y 21% de riesgo alto según la escala de Fletcher. 21% de los pacientes con riesgo intermedio o alto recibieron adyuvancia con imatinib. La media de seguimiento fue de 31 meses, con una recurrencia de 7%. La sobrevida global de la serie a la fecha es de 100%.

**CONCLUSIONES**

El tratamiento quirúrgico del GIST gástrico tiene buenos resultados. La laparoscopia es el abordaje de elección independientemente del tamaño tumoral y ubicación, presentando menor estadía hospitalaria sin alterar resultados perioperatorios y oncológicos.

## **FACTORES PRONÓSTICOS DE SOBREVIDA ALEJADA EN CÁNCER ESOFÁGICO OPERADOS CON INTENCIÓN CURATIVA. ANÁLISIS PROSPECTIVO Y MULTIVARIADO EN 10 AÑOS DE RECLUTAMIENTO.**

Manuel Figueroa Giralt, Enrique Lanzarini S, Catalina Valenzuela Vega, Andrés Ignacio Torrealba Aránguiz, Maher Musleh Katan, Owen Korn Bruzzzone, Italo Braghetto Miranda, Attila Csendes Juhasz

Hospital Clínico U. De Chile. Cirugía Digestiva Esofago-gástrica. Universidad De Chile

### **INTRODUCCIÓN**

La identificación de factores pronósticos del cáncer esofágico ha permitido predecir la evolución de los pacientes y así tomar decisiones terapéuticas. En Chile existe un déficit en el análisis de factores pronósticos de sobrevida alejada.

### **OBJETIVOS**

Determinar factores pronósticos de sobrevida alejada en cáncer esofágico operados con intención curativa.

### **MATERIAL Y MÉTODO**

Estudio de cohorte prospectiva, de base de datos oncológica del Hospital Clínico de la Universidad de Chile, entre enero de 2004 y diciembre de 2013. Se revisaron factores demográficos, clínicos, quirúrgicos y anatomopatológicos. Se incluyeron pacientes adultos con diagnóstico de cáncer de esófago operados con intención curativa. Se excluyeron cirugías de urgencia, pacientes con histología distinta a carcinoma escamoso y/o adenocarcinoma. Se utilizó test de Fisher,  $\chi^2$ , t de student, Kaplan-Meier y ROC según característica y distribución de las variables. Para el análisis estadístico analítico se empleó el programa STATA 13, considerándose estadísticamente significativo un  $p < 0.05$  y un IC de 95%.

### **RESULTADOS**

Se incluyeron 58 pacientes, 62,1% fueron hombres, edad promedio 63,3 años. Hubo 88% de cánceres avanzados, 100% de la muestra requirió esofagectomía con anastomosis cervical. La mortalidad quirúrgica fue de 3,4%. La sobrevida global a 3 años fue 31%. El análisis multivariado objetivó que las variables significativas fueron edad ( $p=0,03$ , RR: 2,2), ascenso mediastínico anterior ( $p=0.01$ , RR: 2,7), grado de diferenciación ( $p=0.01$ , RR: 2.4), clasificación T ( $p=0.02$ , RR: 0,51), clasificación N ( $p=0.001$ , OR: 1.06) clasificación N ( $p=0.04$ , RR: 0,51), estadio TNM ( $p=0.03$ , RR: 2,1), e índice N /T ( $p=0,02$ , RR:2,3). Las curvas ROC del índice N /T, clasificación T, N y estadio TNM poseen áreas bajo la curva de 0.71, 0.57, 0,67 y 0.64 respectivamente, sin diferencia estadística significativa ( $p = 0.07$ ).

**CONCLUSIONES**

Los factores pronósticos independientes de sobrevida alejada son edad, vía de ascenso de tubo gástrico, grado de diferenciación celular, clasificación T, N, TNM e índice N /T.

## PRONÓSTICO EN CÁNCER GÁSTRICO SEGÚN DIAGNÓSTICO DE SARCOPENIA EN TOMOGRAFÍA DE ETAPIFICACIÓN

Manuel Figueroa Giralt, Andrés Ignacio Torrealba Aránguiz, Francisca Araya Campos, José Weisz Casal, Enrique Lanzarini S, Owen Korn Bruzzone, Italo Braghetto Miranda, Attila Csendes Juhasz

Hospital Clínico U. De Chile. Departamento De Cirugía Digestiva Esófago-gástrica Servicio De Imagenología. Universidad De Chile

### INTRODUCCIÓN

El estado nutricional predice evolución postoperatoria de pacientes con cáncer gástrico. En Chile no contamos con publicaciones que evalúen el valor diagnóstico de sarcopenia radiológica en cáncer gástrico.

### OBJETIVOS

Determinar capacidad pronóstica de diagnóstico radiológico de sarcopenia en TC de etapificación preoperatorio en pacientes operados de cáncer gástrico.

### MATERIAL Y MÉTODO

Estudio ambispectivo de la base de datos oncológica quirúrgica del Hospital Clínico Universidad de Chile entre 2007 y 2013. Se registraron variables demográficas, clínicas, radiológicas, laboratorio, quirúrgicas. La definición de sarcopenia radiológica fue por medición de área (AP) y densidad de músculo psoas (DP) en L3. Se incluyeron pacientes adultos, con diagnóstico de adenocarcinoma gástrico, en quienes se realizó una gastrectomía con intención curativa. Se excluyeron pacientes que no tuviesen TC de etapificación en la base de datos HCUCH y pacientes con tumores de la unión gastroesofágica Siewert I y II. Se utilizó el software STATA 13 para análisis estadístico, considerando la significancia estadística con un  $p$

$<0,05$  y un IC 95%. Se emplearon test de  $\chi^2$ , Fisher, t-student, ROC, Kaplan-Meier y regresión de Cox según distribución de las variables. >

### RESULTADOS

Se rescataron 70 pacientes, 77% hombres, 60,5 años promedio, área de psoas en L3: 16,6 cm<sup>2</sup>, densidad media de psoas en L3: 37,1 UH. La morbilidad quirúrgica posoperatoria fue 22,8%, la mortalidad quirúrgica fue 2,8%, la sobrevida global mayor a 5 años (SV5) fue 57,1%. El AP no logró predecir SV5 ( $p=0,45$ ), morbilidad quirúrgica global ( $p=0,63$ ), ni específica de fístula anastomótica ( $p=0,88$ ), fístula de muñón duodenal ( $P=0,82$ ), o colección abdominal ( $P=0,14$ ). La DP si logró predecir SV5 (HR: 0,94;  $p=0,02$ ), con un área bajo la curva ROC=0,63 y fístulas anastomóticas (RR: 4,58,  $p=0,006$ ), con un área bajo la curva ROC=0,77.

### CONCLUSIONES

La medición tomográfica preoperatoria de sarcopenia logra predecir fístulas anastomóticas y sobrevida alejada en pacientes operados de cáncer gástrico con intención curativa.



## **TÉCNICA DE TOUPET CON ANTRECTOMIA Y GASTROYEYUNOSTOMIA EN Y DE ROUX POR VÍA LAPAROSCÓPICA POR FALLA DE FUNDOPLICATURA DE NISSEN**

Italo Braghetto Miranda, Carlos Mandiola Bunster

Universidad De Chile. Departamento De Cirugía , Hospital Clínico "dr. José J. Aguirre".

### **INTRODUCCIÓN**

La funduplicatura de Nissen puede fallar debido a diferentes causas provocando la tríada sintomática de dolor, disfagia y pirosis. La manifestación clínica es la combinación de disfagia, dolor retrosternal y reflujo y los hallazgos endoscópicos y radiológicos incluyen esofagitis, esófago de Barretts y hernia de hiato. por lo que se indica procedimientos de revisión los cuales son más complejos y se asocian con complicaciones postoperatorias y un Re-Nissen presenta alta tasa de re falla.

### **OBJETIVOS**

presentar la técnica de Toupet como alternativa quirúrgica para obtener mejoría de esta tríada sintomática

### **CONTENIDO DEL VIDEO**

Se presentan las etapas quirúrgicas del procedimiento: 1.-Diseción de hiato diafragmático , 2.-Identificación de pilares Desmontaje de Nissen, Funduplicatura de Toupet Antrectomía, gastroyeyunostomía en Y de Roux. Resultados: excelente evolución postoperatoria. Al seguimiento al año el paciente no tiene disfagia, dolor ni pirosis Conclusión: la técnica de Toupet con cirugía de supresión ácida y derivación biliar puede ser una alternativa quirúrgica en pacientes con falla post funduplicatura de Nissen.

## **PREVALENCIA DE LESIONES PRENEOPLÁSICAS GÁSTRICAS EN FAMILIARES DE PRIMER GRADO DE PACIENTES CON CÁNCER GÁSTRICO. ESTUDIO DE CORTE TRANSVERSAL.**

Sergio Sotelo Hernández, Carlos Manterola Delgado

Universidad Católica Del Maule. Departamento De Cirugía. Universidad De La Frontera (programa De Magister En Ciencias Médicas) Hospital Regional De Talca, Unidad De Endoscopia.

### **INTRODUCCIÓN**

El cáncer gástrico (CG), es la principal causa de muerte por neoplasias en Chile. Los resultados terapéuticos en sus etapas avanzadas, se asocian a tasas de supervivencia exiguas, estables en las últimas 2 décadas. Para lograr un incremento sustancial, es relevante pesquisar lesiones incipientes; así como lesiones preneoplásicas de la mucosa gástrica (LPN): gastritis atrófica (GA) , metaplasia intestinal (MI) y displasia (DIS); especial interés representan los familiares de primer grado (FPG) de pacientes con CG. Esto permitiría conformar grupos de riesgo en los cuales focalizar los esfuerzos de vigilancia.

### **OBJETIVOS**

Determinar prevalencia e intensidad de LPN, e infección por *Helicobacter Pylori* (HP), en FPG de pacientes con CG, en la Región del Maule.

### **MATERIAL Y MÉTODO**

Estudio de corte transversal. Muestreo no probabilístico por conveniencia de 110 FPG de pacientes con CG del Maule, reclutados entre Octubre de 2018 y Enero de 2019, a quienes se realizó endoscopia digestiva alta, tomándose Helytest y muestras para biopsia aplicando protocolo de Sidney; además de una muestra adicional subcardial y de lesiones focales encontradas. Para la estadificación de atrofia gástrica se usaron enlaces operativos para atrofia gástrica (OLGA) y metaplasia intestinal (OLGIM). Se realizó análisis exploratorio de datos, aplicando estadística descriptiva, confección de tablas de contingencia y determinación de prevalencias.

### **RESULTADOS**

Los sujetos en estudio tenían una edad promedio de 56,8 4,6 años, y 54,5 % eran mujeres. La prevalencia de LPN, GA, MI, DIS e infección por HP fue 84,5%; 82,7%; 59,0%; 12,7%; y 56,4% (80% por biopsias), respectivamente. Se encontró un caso de CG incipiente; y etapas avanzadas de OLGA y OLGIM en 16,4 % y 19,0 % respectivamente.

### **CONCLUSIONES**

Los FPG de pacientes con CG presentaron una elevada prevalencia de LPN en diversas expresiones, lo que los convierte en un subgrupo susceptible de aplicar vigilancia endoscópica periódica y rigurosa.

## REMISIÓN COMPLETA DE CÁNCER GÁSTRICO ETAPA IV TRAS TRATAMIENTO CON TRASTUZUMAB: REPORTE DE UN CASO

Natasha Andrea Paravic Rios, Barbara Julissa Ortiz Jara, Gerardo Bravo Figueroa, Diva Yadira Villao Mariduena, Sebastian Hoefler Steffen

Hospital Del Salvador (santiago, Providencia). Equipo Cirugia Digestiva, Hospital Del Salvador.

### INTRODUCCIÓN

El cáncer gástrico es una enfermedad agresiva siendo en Chile la primera causa de mortalidad por cáncer en hombres y la tercera en mujeres.

### OBJETIVOS

Describir caso clínico de cáncer gástrico metastásico en el que se realiza manejo paliativo con terapia biológica con trastuzumab logrando remisión completa

### REPORTE DEL(LOS) CASO(S)

Paciente masculino de 61 años sin antecedentes mórbidos con epigastralgia de larga data con EDA que demuestra úlcera gástrica, de aspecto infiltrativo que deforma la región prepilórica. Biopsia: Adenocarcinoma invasor moderadamente diferenciado. Her2/Neu Se realiza TAC TAP que demuestra engrosamiento parietal gástrico subcardial y corporal por curvatura menor con adenopatías en ligamento gastrohepático y retroperitoneales. 4 lesiones focales hepáticas compatibles con metástasis. Se decide realizar quimioterapia terapia biológica paliativa realizando 23 ciclos de quimioterapia convencional y 20 ciclos de Trastuzumab. Se realiza TAC TAP de control evidenciando disminución del engrosamiento parietal gástrico el cual es poco visible. Sin adenopatías e hígado sin lesiones. Se realiza Gastrectomía total Linfadenectomía D2 y resección de lesiones hepáticas cicatriciales. Biopsia de pieza quirúrgica no se observa compromiso tumoral en estómago, ganglios (0/43) y lesiones hepáticas solo con focos de fibrosis. Actualmente paciente asintomático y sin recidiva.

## **LEIOMIOMA ESOFÁGICO INTRATORÁCICO: RESECCIÓN MEDIANTE ENUCLEACIÓN TORACOSCÓPICA EXTRAMUCOSA.**

Martín Inzunza Agüero, Marco Nuez Camara, Fernando Crovari Eulufi

Pontificia U. Católica De Chile. Departamento De Cirugía Digestiva, Escuela De Medicina.

### **INTRODUCCIÓN**

Menos del 10% de los tumores esofágicos resultan benignos. Aunque los leiomiomas son raros, son reportados como los tumores primarios benignos más frecuentes del esófago. Pueden tener una presentación larvada con escasa sintomatología y crecimiento rápido. Hoy en día la resección transtorácica mínimamente invasiva es el estándar de tratamiento.

### **OBJETIVOS**

Presentar caso clínico, diagnóstico imagenológico y resolución quirúrgica mínimamente invasiva.

### **CONTENIDO DEL VIDEO**

Paciente de 47 años, sexo masculino, con historia de 5 meses de evolución de tos crónica y disnea de esfuerzo progresiva, se agrega disfagia lórica sin síntomas consuntivos. Se realiza endoscopia evidenciando tumor esofágico a 22 cms de arcada dentaria, de 50x40 mm. Biopsia por Endosonografía compatible con leiomioma esofágico. Se completa estudio con TAC de tórax, sin lesiones asociadas. Se decide resolución quirúrgica toracoscópica. Se presenta la técnica: Abordaje de hemitórax derecho, apertura de pleura posterior a nivel de vena ácigos, la cual se liga y secciona. Disección de mediastino liberando esófago supracarinal, el que se observa aumentado de volumen. Incisión en adventicia y disección hasta muscular, accediendo al plano tumoral, el cual se enuclea con Harmónico y bipolar, respetando la mucosa. Cierre de capa muscular longitudinal con plano de Vicryl. Pieza a biopsia diferida e inmunohistoquímica, compatible con leiomioma.

## **FÍSTULA DE LA ANASTOMOSIS ESÓFAGOYEYUNAL EN GASTRECTOMÍA TOTAL POR CÁNCER GÁSTRICO EN EL HOSPITAL CLÍNICO DE LA UNIVERSIDAD DE CHILE.**

Attila Csendes Juhasz, Francisco Jesús Rodríguez Vega, Enrique Lanzarini S, Italo Braghetto Miranda, Manuel Figueroa Giralt, Ana Maria Burgos Li

Universidad De Chile. Departamento De Cirugía Hospital Clínico De La Universidad De Chile.

### **INTRODUCCIÓN**

La dehiscencia de la anastomosis esófago-yeyunal es la complicación más frecuente y grave de una gastrectomía total, siendo su incidencia de 5 a 22%. Es causa de morbimortalidad importante y a menudo requiere de reintervenciones y hospitalización prolongada.

### **OBJETIVOS**

Describir y analizar los pacientes que evolucionaron con fístula EYA después de GT por cáncer entre 2004 y 2018 en el Hospital Clínico de la Universidad de Chile.

### **MATERIAL Y MÉTODO**

Estudio descriptivo y retrospectivo; se revisaron las fichas clínicas y se registraron las distintas variables a estudiar. Se incluye todos los pacientes que presentaron fístula EYA en GT por Cáncer Gástrico y reconstitución del tránsito mediante una Y de Roux. En todos los pacientes la EYA se realizó T-L con stapler circular #25.

### **RESULTADOS**

En el HCUCH entre los años 2004 y 2018 se realizaron 508 GT por Cáncer Gástrico, 10% (n: 51) presentó fístula EYA como complicación post-operatoria; 68,6% (n: 35) masculino y 31,3% (n: 16) femenino. El promedio de edad fue de 65 años, el 76% era ASA II y 5 recibieron QT pre-operatoria. 2 pacientes presentaron asociado una fístula del muñón duodenal. Se realizó GT ampliada en 8 pacientes (esplenectomía), en el 13,7% (n: 7) la vía de acceso fue laparoscópica. En promedio la fístula se presentó a los 6,6 días post-operatorios. 35,2% (n: 18) fueron sometidos a una re intervención para manejo de las complicaciones, el resto se manejó a través de drenajes, régimen cero y/o instalación de SNY. 29,4% (n: 15) presentaron colecciones post-operatorias. 9,8% (n: 5) mortalidad perioperatoria como consecuencia de la fístula EYA durante su hospitalización.

### **CONCLUSIONES**

El porcentaje de fístula EYA en GT por Cáncer Gástrico en nuestro centro presenta valores similares a los publicados en revisiones anteriores por los mismos autores y en la literatura internacional, pero la mortalidad asociada a esta complicación a disminuido significativamente.

## **MANEJO LAPAROSCÓPICO DE URGENCIA EN PACIENTES CON ÚLCERA GASTRODUODENAL PERFORADA REVISIÓN DE HOSPITAL DE LA FLORIDA ENTRE 2017-2019**

Eduardo Muñoz Le Beuffe, Roberto Eduardo Ziegler Rodriguez, Carolina Andrea Bonomo Miranda, Jose Antonio Rojas Crespo, Brenda Gamez Del Mauro, Ismael Vial Letelier

Hospital Clínico Metropolitano La Florida Dra. Eloisa Díaz Insunza. Servicio De Urgencia Adulto.

### **INTRODUCCIÓN**

La perforación de úlcera péptica se presenta en un 2 a 10% de los pacientes ulcerosos. Enfermedad ulcerosa está en disminución, no obstante la presencia de complicaciones se ha mantenido. Úlcera péptica perforada constituye una importante causa de morbimortalidad y costos El procedimiento quirúrgico puede ser realizado vía quirúrgica abierta o laparoscópica. La experiencia con técnicas laparoscópicas ha aumentado y la evidencia disponible ha demostrado que es una manera factible, segura e incluso con mayores beneficios versus técnica abierta. El objetivo del trabajo es evaluar los resultados inmediatos y evolución a corto plazo del tratamiento quirúrgico laparoscópico versus vía quirúrgica abierta.

### **OBJETIVOS**

El objetivo primario es demostrar el beneficio del manejo en la disminución a estadia hospitalaria. Como objetivo secundario se evaluará el tiempo quirúrgico, ileo post operatorio y número de reoperaciones

### **MATERIAL Y MÉTODO**

Estudio descriptivo que incluye paciente atendidos en el Hospital De la Florida, entre los años 2017-2019. Correspondiendo a un total de 63 pacientes, de los cuales 41 correspondieron cirugía abierta y 22 pacientes fueron manejados mediante técnica laparoscópica.

### **RESULTADOS**

Del total de paciente el 65% corresponde a manejo abierto versus 34% manejo laparoscópico. Siendo el tiempo hospitalario de esta rama un promedio de 5 días versus 10 días. Tiempo operatorio 90 min en manejo laparoscópico versus 60 min en abierto Ileo post operatorio definido como SNG mas de 72 horas con 20 paciente en manejo abierto versus 5 en laparoscópico.

### **CONCLUSIONES**

El manejo laparoscópico de úlcera perfora de urgencia ha demostrado ser una alternativa viable y recomendada, dado la reducción a la mitad del tiempo hospitalario, disminución significativa del ileo postoperatorio, pero a costas de un mayor gasto en insumos al momento de la cirugía comparables perofuera del objetivo de estetrabajo a los días camas en pacientes con manejo abierto.

## **VOLVULO GASTRICO COMO CAUSA INFRECUENTE DE DOLOR ABDOMINAL. REPORTE DE UN CASO**

Manuel Andrés Kunstmann Camino, Karin Romina Rojas Faundez, Carlos Enrique Carcamo Ibaceta

Hospital Clínico Regional (valdivia). Servicio De Cirugía.

### **INTRODUCCIÓN**

Vólvulo gástrico (VG) se define como la rotación del estómago sobre si mismo, en su eje órgano-axial o mesentérico-axial. Su incidencia es desconocida. VG agudo corresponde a una emergencia quirúrgica con mortalidad que puede llegar al 50%.

### **OBJETIVOS**

Reportar caso de vólvulo gástrico como causa infrecuente de dolor abdominal y su manejo.

### **REPORTE DEL(LOS) CASO(S)**

Paciente femenina de 18 años consultó en urgencias por dolor epigástrico insidioso, punzante de 9 horas, asociado a náuseas y distensión abdominal. Radiografía de abdomen simple muestra cámara gástrica distendida con contenido y dilatación de asas colónicas. Sintomatología cedió levemente con sonda nasogástrica (SNG). Endoscopía digestiva alta (EDA) muestra fondo gástrico disentido y rotación sobre eje luminal. Se realiza desvolución con tendencia a recidiva. EDA de control muestra rotación de tercio medio en 90°. Evoluciona con episodios de dolor que ceden espontáneamente, con buena tolerancia a realimentación progresiva. Se realiza gastrostomía endoscópica percutánea (PEG). Buena evolución clínica post Gastrostomía, tolera bien alimentación oral. Radiografía de Esófago Estómago Duodeno: normal. Se retira PEG a los 5 meses y se decide alta.



## **VÓLVULO GÁSTRICO MIXTO SECUNDARIO A HERNIA DIAFRAGMÁTICA CONCOMITANTE CON HERNIA HIATAL. REPORTE DE CASO.**

Gely Andrea Muñoz Bannura, Catalina Piñones Kramm, Tamara Daire Rojas, Camila Onetto Carvallo, Ailen Anahí Inostroza Molina

Hospital El Pino (santiago, San Bernardo). Servicio De Cirugía. Universidad Andrés Bello

### **INTRODUCCIÓN**

El vólvulo gástrico es un trastorno raro, siendo el tipo mixto extremadamente inusual, presentándose en menos del 2% de los casos. Esta entidad poco frecuente en adultos suele ocurrir secundaria a una hernia diafragmática como consecuencia de traumas penetrantes y contusos luego de años de ocurrido el accidente. La clínica puede ser insidiosa hasta llegar a la clínica clásica de obstrucción gástrica completa, siendo un diagnóstico difícil y potencialmente mortal con necesidad de tratamiento quirúrgico en la mayoría de los casos.

### **OBJETIVOS**

Presentar cuadro clínico poco frecuente con presentación atípica.

### **REPORTE DEL(LOS) CASO(S)**

Femenina, 72 años, hipertensa, refiere cuadro de 15 días de emesis postprandial que se intensifica en las últimas 24 horas asociado a dolor retro esternal y abdominal difuso. TC tórax, abdomen y pelvis evidencia hernia paraesofagica tipo II de 8x9x8cm con ascenso gástrico parcial. Se instala SNG con buena respuesta sintomática. EDA informa cuerpo distal y antro gástrico ascendidos. Se realiza laparoscopia exploradora que evidencia estómago en tórax, con vólvulo mixto por hernia diafragmática medio-medial izquierda de 5x6cm y pequeña hernia hiatal por deslizamiento. Se realiza reducción y reparación de defectos sin incidentes, con evolución favorable. Debido a hallazgos se obtiene antecedente de colisión automovilística de alta energía en 1995

## FUNDOPLICATURA DE NISSEN FALLIDA: CONVERSIÓN A FUNDOPLICATURA DE TOUPET MÁS GASTRECTOMÍA DISTAL

Italo Braghetto Miranda, Manuel Figueroa Giralt, Owen Korn Bruzzone, Camila Sotomayor Ledezma, Carlos Mandiola Bunster, Ana Maria Burgos Li

Hospital Clínico U. De Chile. Departamento De Cirugía.

### INTRODUCCIÓN

La funduplicatura de Nissen falla por diferentes causas. La clínica es disfagia, dolor retrosternal y reflujo. Los hallazgos endoscópicos y radiológicos incluyen esofagitis, esófago de Barrett y hernia hiatal. Las cirugías revisionales en estos casos son complejas, se asocian a complicaciones postoperatorias y alta tasa de falla.

### OBJETIVOS

Reportar el resultado postoperatorio de los pacientes sometidos a cirugía revisional, con conversión de Nissen a Toupet, gastrectomía distal y gastroeyeyunostomía en Y de Roux.

### MATERIAL Y MÉTODO

Cohorte prospectiva de 23 pacientes. Criterios de inclusión: pacientes con funduplicatura de Nissen previa para el tratamiento de ERGE que desarrollaron disfagia, pirosis o dolor retrosternal, en los cuales se detectó ERGE en la EDA, pHmetría 24 horas y esofagograma con bario. Además, todos los pacientes fueron evaluados con manometría esofágica antes de la cirugía. Se excluyó a aquellos sin cirugía antirreflujo previa. La cirugía realizada fue la conversión de Nissen a Toupet con gastrectomía distal y gastroeyeyunostomía en Y de Roux. Todas las pruebas preoperatorias se repitieron 1 año después de la operación. Seguimiento:100%. Se evaluaron síntomas (pirosis, disfagia, dolor), EDA (esofagitis, barrett), Rx EED (reflujo, estenosis del cardias, hernia hiatal), pHmetría 24 hrs y manometría (Pº EEI). Análisis estadístico: prueba exacta de Fisher, prueba de Student.

### RESULTADOS

Los resultados pre y postoperatorio son, respectivamente: dolor retrosternal 65.2 % y 4.35 %, estenosis del cardias 30.4% y 8.6% después de la cirugía, hernia hiatal 39.1% y 0%, Pº EEI = 7,88 mmHg y 10.5 mmHg (p = 0,15), % de tiempo pH <\_x0034\_: \_x0038\_.42 y \_x0035\_.08 \_x0028\_p="0,14)," DeMeester \_x0034\_5\_x002c\_5 y \_x0031\_9.3 \_x0028\_p="0,01)." Las complicaciones postoperatorias ocurrieron en \_x0032\_1.7 \_x0025\_x002c\_ todas fueron de Clavien-Dindo >< 2. No hubo mortalidad.

### CONCLUSIONES

El abordaje quirúrgico probado es seguro y eficaz para el manejo de la funduplicatura de Nissen fallida.

## **HEMORRAGIA DIGESTIVA ALTA SECUNDARIA A CÁNCER GÁSTRICO MANEJADA CON EMBOLIZACIÓN ARTERIAL. REPORTE DE UN CASO.**

Manuel Ignacio Avilés Parra, Vannia Jeanette Rivera Arismendi, Jan Gerhard Baader De Solminihac, Ricardo Guarda Contardo, Jose Manuel Ramírez Torrealba

Hospital Base San José De Osorno. Servicio De Cirugía. Universidad Austral De Chile

### **INTRODUCCIÓN**

Los tumores gastrointestinales son una causa infrecuente de hemorragia digestiva alta (HDA), que representa menos del 5% de todos los casos de HDA severa. Para el control quirúrgico de la hemorragia que no es candidata a resección tumoral se debe optar por alternativas menos invasivas como la embolización endovascular.

### **OBJETIVOS**

Se presenta el caso de un paciente con HDA secundaria a cáncer gástrico manejado mediante embolización endovascular.

### **REPORTE DEL(LOS) CASO(S)**

Paciente de sexo masculino, de 76 años, en estudio por cáncer gástrico T4aN1Mx. Ingresó al Hospital Base de Osorno por cuadro de 15 días de evolución de melena y hematemesis. Inicialmente en Servicio de Urgencias se realizó manejo médico de HDA. Posteriormente se trasladó a Servicio de Cirugía para evaluar posibilidad de laparoscopia exploradora. Evolucionó con múltiples episodios de sangrado gastrointestinal por lo que inicialmente se planteó una ligadura de arteria gástrica izquierda, sin embargo, por alto riesgo quirúrgico se decidió realizar embolización endovascular de la arteria gástrica izquierda. Posterior a embolización arterial paciente no presentó nuevos episodios de sangrado. Debido a comorbilidades y riesgo operatorio, se decidió ingreso cuidados paliativos.

## **QUISTE MESENTÉRICO COMO CAUSA DE DOLOR ABDOMINAL, A PROPÓSITO DE UN CASO.**

Kerlack Luke Walton Diaz, Daniel Patricio Cifuentes Munzenmayer, Felipe Alegría Graham, Herman Viveros Guajardo, Juan Pablo Lasnibat Roldan

Complejo Hospitalario San José (santiago, Independencia). Servicio De Cirugía.

### **INTRODUCCIÓN**

Se presenta el caso de un paciente estudiado por dolor y masa abdominal en el que se constata la presencia de un gran quiste mesentérico, el que se extirpa de forma quirúrgica sin complicaciones.

### **OBJETIVOS**

El objetivo del presente trabajo corresponde al reporte de una causa inusual de dolor abdominal, y su resolución quirúrgica por medio de quistectomía, además una revisión de la literatura del tema.

### **REPORTE DEL(LOS) CASO(S)**

Se presenta el caso de un paciente de 64 años de sexo femenino que, en contexto de estudio ambulatorio de dolor y masa abdominal con tomografía computada, se constata la presencia de extensa masa de bordes bien definidos a nivel de mesenterio, de 16,9 x 14,0 cm en sus ejes mayores, que además consta con pedículo que se comunica con el tejido adiposo vecino, sin presencia de áreas sólidas ni calcificaciones, así como tampoco compresión de estructuras vecinas. Se programa paciente para cirugía electiva, realizándose una colecistectomía laparoscópica y una quistectomía a través de una laparotomía media infraumbilical. Al examen anatómo-patológico, se confirma la presencia de un quiste de tipo mesotelial inflamado con focos de fibrosis hialina. Paciente evoluciona con postoperatorio favorable, sin nuevos episodios de dolor abdominal y sin complicaciones hasta la fecha.

## **RETIRO DE MALLA DE PROLENE COMO MÉTODO DE REPARACIÓN DE HERNIA HIATAL GIGANTE COMPLICADA**

Matías Sebastián Toloza Aguayo, Diva Yadira Villao Mariduena, Leandro Luciano Revello Chiang

Hospital Del Salvador (santiago, Providencia). Cirugía Digestivo Alto.

### **INTRODUCCIÓN**

Las hernias hiatales corresponden a la protrusión de estructuras no esofágicas a través del hiato esofágico cubiertas por saco peritoneal. Generalmente son adquiridas por debilidad de los pilares diafragmáticos. Se reportan hasta en un 40% de la población y se clasifican en 4 tipos; por deslizamiento, paraesofágicas, combinadas o cuando protruyen órganos diferentes al estómago (1% de los casos). La cirugía implica disección y resección del saco herniario, reducción del contenido, cierre del hiato diafragmático y cirugía antirreflujo. Las hernias gigantes requieren material protésico adecuado con mallas mixtas o de PTFE expandido con un material para la cara parietal y otro para la visceral como Proceed o Parietex composite, para evitar la reacción adherencial y obtener resultados adecuados.

### **OBJETIVOS**

Reportar la reoperación de hernia hiatal gigante reparada previamente con malla de Prolene

### **REPORTE DEL(LOS) CASO(S)**

Paciente femenino de 72 años que consultó por cuadro de obstrucción intestinal. Escáner muestra hernia hiatal gigante complicada por lo que ingresa a pabellón, constatándose hernia hiatal tipo IV de 15cm que se repara con malla de prolene con evolución favorable. La paciente reconsulta por disfagia por lo que debe reintervenirse, disecándose gran proceso adherencial, retirándose malla de prolene con cierre del defecto y funduplicatura de Nissen.

## **CIRUGÍA ROBÓTICA ESÓFAGO GÁSTRICA CON ASISTENCIA MAGNÉTICA, PRIMERA SERIE DE CASOS REPORTADA.**

Jorge Bravo Lopez, Ismael Court Rodriguez, Katrina Lolas Tornquist, Juan Contreras Parraguez, David Bravo Lopez

Clínica Santa Maria. Unidad De Cirugia Robotica Y Minimamente Invasiva. Universidad De Chile

### **INTRODUCCIÓN**

El dispositivo de asistencia magnética Levita fue diseñado para optimizar la separación hepática y tracción de tejidos durante la cirugía, sin la necesidad de usar puertos en laparoscopia; por consiguiente provocando una recuperación más rápida y disminución del dolor postoperatorio. Ya ha sido demostrada utilidad en cirugía laparoscópica, pero aún no existen reportes ni experiencias en cuanto a cirugía robótica digestiva

### **OBJETIVOS**

Evaluar la efectividad y seguridad del uso del dispositivo de asistencia magnética Levita, en cirugía robótica esofagogástrica.

### **MATERIAL Y MÉTODO**

Estudio descriptivo, observacional, transversal, prospectivo. Criterios inclusión: pacientes operados con dispositivo de asistencia magnética Levita, en cirugía robótica esofagogástrica, entre enero y julio del 2019. Se analizaron antecedentes de 13 pacientes, recopilando datos demográficos, cirugía realizada, características del hígado (tamaño, presencia esteatosis) y lesiones hepáticas asociadas al uso del dispositivo. Para el análisis estadístico se buscaron las medias de rangos de datos. Se utilizó nivel de confianza 95%. Se calcularon porcentajes, utilizando la proporción entre valores involucrados.

### **RESULTADOS**

13 pacientes fueron analizados; 61,54 % mujeres, media edad  $43,92 \pm 10,09$  años. Las cirugías realizadas fueron 69,23% bypass gástrico, 23,07% conversión a bypass, 30,77% hernioplastia hiatal. El 100% de los pacientes presentaba hígado graso y de estos 38,46% hígado muy aumentado de tamaño. Hubo solamente un caso de laceración hepática leve con sangrado mínimo (7,69%) asociado al uso de Levita, en un paciente con hígado graso muy voluminoso y fue resuelto con electrocoagulación y surgicell. En 2 casos (15,38%) fue necesario el cambio del dispositivo magnético por una pinza laparoscópica para retracción hepática, debido a características del hígado y presencia de adherencias

### **CONCLUSIONES**

El dispositivo de asistencia magnética Levita, impresiona ser un método seguro y efectivo para su uso en cirugía robótica esofagogástrica, siempre teniendo en consideración la adecuada selección de los pacientes. Falta mas estudios para evaluar los reales beneficios del mismo.



## **RESULTADOS ONCOLÓGICOS DEL TRATAMIENTO QUIRÚRGICO DEL CÁNCER GÁSTRICO AVANZADO ANTRAL POBREMENTE DIFERENCIADO, INDIFERENCIADO Y DE CÉLULAS EN ANILLO DE SELLO.**

Marco Ceroni Villanelo, Enrique Norero Muñoz, Cristian Martinez Belmar, Ricardo Mejia Martinez, Rodrigo Muñoz Claro, Constanza Godoy Santin, Kaorys Barros Duque, Alfonso Diaz Fernandez

Complejo Hospitalario Dr. Sótero Del Río (santiago, Puente Alto). Equipo Esófago-gástrico. Servicio De Cirugía.. Pontificia Universidad Católica De Chile

### **INTRODUCCIÓN**

El cáncer gástrico(CG) avanzado pobremente diferenciado, indiferenciado y de células en anillo de sello(CAS), tiene límites de infiltración poco precisos y mayor recidiva peritoneal. La literatura no ha demostrado mejor supervivencia al realizar una gastrectomía total(GT) por sobre la subtotal(GST) en el CG antral. Por lo que el tipo de gastrectomía dependería de la localización y no del subtipo histológico.

### **OBJETIVOS**

Determinar los resultados oncológicos de los pacientes operados con intención curativa con CG avanzado antral pobremente diferenciados, indiferenciados y de CAS.

### **MATERIAL Y MÉTODO**

Estudio retrospectivo de los pacientes operados con CG avanzado antral pobremente diferenciados/indiferenciados/CAS. Periodo 1996-2019. Criterios de inclusión: Edad<75 años; ASA><3; Gastrectomía D2 con intención curativa. Criterios de exclusión: Resección multivisceral; Sospecha de CG hereditario difuso familiar. Se utilizó la base de datos Excel Prospectiva. TNM 7°ed y la clasificación histopatológica de la OMS. Se utilizó curvas de supervivencia Kaplan-Meier, test de log-Rank y estadística descriptiva. Se consideró significativo  $p < 0,05$ .

### **RESULTADOS**

En el periodo se operaron 1.465, de los cuales cumplen los criterios 107 pacientes. La Edad promedio fue 59,9 años(DE10,9). Un 54% fueron hombres. A 68% se les realizó una GST. El promedio de ganglios disecados fue 34,4(DE16,5). La diferenciación histológica de los adenocarcinomas fue: 69(64,4%) pobremente diferenciado; 36(33,6%) de CAS; 2(1,8%) indiferenciados. R1 del margen oral ocurrió en 1 paciente(1,4%). La etapificación TNM fue: 5 IB; 11 IIA; 18 IIB; 16 IIIA; 21 IIIB; 36 IIIC. Recibieron adyuvancia 45(42,2%) pacientes. La supervivencia media fue de 63,1 meses. Con supervivencia a 10 años de 46,1%. La supervivencia a los 10 años según tipo de gastrectomía fue: 46,3% para GST y 46,6% para GT ( $p=0,7$ ). No hay diferencias de supervivencia entre los subtipos histológicos.

### **CONCLUSIONES**

Los resultados oncológicos de la GST son similares a los de una GT para el tratamiento quirúrgico del CG avanzado antral pobremente diferenciado, indiferenciado y de CAS.

## EPIDEMIOLOGÍA DEL CÁNCER GÁSTRICO EN EL CRS Y HOSPITAL EL PINO ENTRE LOS AÑOS 2012 Y 2017

Gely Andrea Muñoz Bannura, Pamela Alejandra Marin Villalon, Alberto Lagos Arriaza, Pedro Aguilar Rodriguez, Camila Onetto Carvallo, Tamara Daire Rojas

Hospital El Pino (santiago, San Bernardo). Servicio De Cirugia. Universidad Andrés Bello

### INTRODUCCIÓN

El cáncer gástrico (CG) representa la primera causa de muerte por cáncer en Chile y la segunda causa a nivel mundial. Nuestro centro no cuenta con estudios locales que represente la situación epidemiológica de nuestra población.

### OBJETIVOS

Describir la epidemiología del CG durante los años 2012 - 2017, en la población adulta del CRS y Hospital El Pino. Identificar las principales características epidemiológicas de pacientes con CG, sobrevida, mortalidad, factores de riesgo conocidos y sus prevalencias en la población estudio.

### MATERIAL Y MÉTODO

Estudio de abordaje descriptivo, retrospectivo. Se recolectó la información a través de revisión de fichas clínicas. Se realizó un estudio estadístico descriptivo de los resultados obtenidos.

### RESULTADOS

Se obtuvo 179 pacientes, 3 fueron excluidos por falta de datos. De los 176, 43 (24.4%) diagnosticados en 2012 y 15 (8.5%) en 2015. La relación entre sexo masculino y femenino fue de 2/1. La edad promedio de diagnóstico fue 71.2 años. 98.3% no presentaban historia familiar de CG. 3.4% tenían antecedente de cáncer diagnosticado previamente. 11.9% tabaquismo y 8% consumo de alcohol. 7.4% H. Pylori ( ). 61.9% presentó adenocarcinoma gástrico moderadamente diferenciado. 34.1% de los casos se encontraron en Etapa IV al momento del diagnóstico. 56.9% de los pacientes se realizó una cirugía con intención curativa, en 11.4% se realizó cirugía con intención paliativa. De los sometidos a cirugía curativa, 26 fueron sometidos a terapia adyuvante. 56.3% fueron derivados a la unidad de cuidados paliativos durante el transcurso de estos 6 años. A la fecha, el 49.4% de los pacientes de la muestra ha fallecido.

### CONCLUSIONES

El CG es una patología que representa un problema de salud. En nuestra población ha ido en aumento el diagnóstico durante los últimos años. La mortalidad es cercana al 50%, la edad de presentación es tardía, y menos del 50% puede ser sometido a una cirugía curativa.

## RESULTADOS CLÍNICOS A LARGO PLAZO EN PACIENTES OBESOS SOMETIDOS A GASTRECTOMÍA EN MANGA LAPAROSCÓPICA.

Juan Eduardo Contreas Parraguez, Carmen Santander Ansaldo, Ismael Court Rodriguez, Jorge Bravo Lopez, Percy Brante Baez, Pablo Marin Perez, Katrina Lolos Tornquist

Clínica Santa Maria. Equipo Cirugía Bariátrica. Universidad De Chile

### INTRODUCCIÓN

La gastrectomía en manga laparoscópica (LSG) es uno de los procedimientos bariátricos realizados con mayor frecuencia, pero aún faltan mayores estudios con resultados a largo plazo para lograr su validación.

### OBJETIVOS

El objetivo de este estudio es mostrar resultados clínicos a largo plazo, de los pacientes sometidos a gastrectomía en manga laparoscópica, en términos de exceso de peso perdido (%EWL), resolución de comorbilidades asociadas y necesidad de cirugía revisional.

### MATERIAL Y MÉTODO

Estudio retrospectivo de cohorte. Población: todos los pacientes con obesidad sometidos a LSG por nuestro equipo entre enero 2006 y marzo 2009. Descripción de factores demográficos, comorbilidades, %EWL y frecuencia de procedimientos revisionales en un periodo de seguimiento de 1, 3, 5 y 10 años de respectivamente.

### RESULTADOS

207 pacientes. 61,4% mujeres. Media de edad preoperatoria 40,5 ( $\pm$  10,7) años (rango: 17-68), promedio índice masa corporal (IMC) preoperatorio 38,8 ( $\pm$  4,8) kg/m<sup>2</sup> (rango: 31-53). En relación con las comorbilidades, 29,5% presentó hipertensión arterial (HTA), 64,4% insulino resistencia (IR) y 52,7% dislipidemia (DLP). La media del %EWL en el seguimiento fue 92,8% ( $\pm$ 27) (rango: 35-180), 79,4% ( $\pm$ 32) (rango: 12-180), 68% ( $\pm$ 32) (rango: 11-100) y 61% ( $\pm$ 18) (rango: 41-78) en los años 1, 3, 5 y 10 post operatorio respectivamente. La evolución de las comorbilidades luego de 5 años de seguimiento fue: 60% pacientes con IR, y 25% con DLP mostraron remisión. 11 pacientes (5,4%) se les realizó cirugía revisional.

### CONCLUSIONES

En nuestra experiencia, la LSG tiene buenos resultados en términos de %EWL, que parecieran más favorables en cirugía primaria que en cirugía revisional.

## **REPARACIÓN LAPAROSCÓPICA DE PERFORACIÓN ESOFÁGICA SECUNDARIA A DILATACIÓN ENDOSCÓPICA CON BALÓN, EN PACIENTE CON ACALASIA**

Jorge Bravo Lopez, Ismael Court Rodriguez, Juan Contreras Parraguez, Katrina Lolas Tornquist, Hugo Richter Roca

Clínica Santa Maria. Equipo Cirugía Digestiva Unidad De Cirugía Endoscópica. Universidad De Chile

### **INTRODUCCIÓN**

La perforación esofágica es la complicación inmediata de mayor gravedad de la dilatación endoscópica con balón, se presenta en 1-5% y se asocia a un 20-80% de mortalidad. Lo más importante es el diagnóstico precoz y tratamiento oportuno, para prevenir las eventuales complicaciones

### **OBJETIVOS**

Presentar un video editado de un caso de perforación esofágica secundario a dilatación con balón, reparado mediante cirugía laparoscópica

### **CONTENIDO DEL VIDEO**

Mujer, 72 años con 4 meses de disfagia lórica y baja de peso. Estudio manométrico revela acalasia. Se decide dilatación endoscópica con balón. Durante procedimiento se observa solución de continuidad en esófago distal, se intenta cierre frustrado con clips, por lo que se decide reparación quirúrgica precoz. Se realiza laparoscopia exploradora, acceso Hiatal y disección de mediastino inferior que evidencia solución de continuidad irregular, anfractuosa de cara lateral 1/3 distal del esófago de 6cm con salida de saliva y 5 clips endoscópicos en el trayecto de la lesión, que se extraen. Bajo sonda de calibración de 32Fr se realiza rafia con primer plano de Monocryl 3/0 y refuerzo de Prolene 4/0, además parche de grasa. Instalación de drenajes y VTC para aseo. Cirugía sin incidentes. Evolución favorable, logrando realimentación progresiva, alta al 6to día postoperatorio.

## REPARACIÓN LAPAROSCÓPICA DE HERNIA DIAFRAGMÁTICA IATROGÉNICA COMPLICADA

Jorge Bravo Lopez, Hernan De La Fuente Hulaud, David Bravo Lopez, Katrina Lolas Tornquist

Clínica Santa Maria. Equipo De Cirugia Digestiva. Universidad De Chile

### INTRODUCCIÓN

La hernia diafragmática iatrogénica es una complicación poco frecuente de la cirugía esofagogástrica (0,7-15%), con mortalidad del 20% en urgencia. Presenta una clínica variada con síntomas torácicos y abdominales. Es importante una alta sospecha clínica, para su reparación precoz

### OBJETIVOS

Presentar un video editado de un caso de reparación laparoscópica de hernia diafragmática iatrogénica complicada.

### CONTENIDO DEL VIDEO

Mujer, 58 años, con antecedentes de manga gástrica con filtración al 5to día post operatorio, evolucionando con empiema izquierdo, que requiere reintervención abdominal y toracotomía con decorticación pulmonar. Un año después presenta cuadro de dolor abdominal / torácico y dificultad respiratoria. TAC describe hernia diafragmática izquierda con anillo de 27mm, saco herniario de 87mm, con segmento yeyuno dilatado, líquido libre y protrusión de ángulo esplénico del colon estrangulado. Se decide manejo quirúrgico; liberación laboriosa de adherencias, abultamiento hemidiafragma izquierdo correspondiente al saco herniado, ampliación de anillo laborioso y reducción sin lesiones del contenido. Reparación de defecto diafragmático de 8cm con Vloc y refuerzo con malla Bio-a. Cirugía sin incidentes. Buena evolución, alta al 3er día postoperatorio.

## **FLUORESCENCIA CON VERDE DE INDOCIANINA EN CIRUGIA LAPAROSCOPICA: ESTUDIO PILOTO**

Enrique Lanzarini S, Catalina Valenzuela Vega, Manuel Figueroa Giralt, Maher Musleh Katan

Hospital Clínico U. De Chile. Departamento De Cirugia. Equipo De Cirugia Esofago-gastrica.

### **INTRODUCCIÓN**

El desarrollo tecnológico ha permitido mejorar la visualización de las estructuras anatómicas mientras el cirujano está operando. Uno de estos avances es la Fluorescencia con Verde de Indocianina (ICG), que podría llevar al cirujano a tomar mejores decisiones en el intra-operatorio.

### **OBJETIVOS**

El objetivo de este estudio piloto es determinar la factibilidad de la utilización de ICG en nuestro medio.

### **MATERIAL Y MÉTODO**

Estudio piloto, prospectivo, que incluye 11 pacientes operados en el Hospital Clínico de la Universidad de Chile en Julio y Agosto 2017, y Septiembre y Octubre 2018. Todos sometidos a cirugías laparoscópicas utilizando ICG: 4 gastrectomías totales D2 por cáncer, 2 esofagectomías por cáncer, 1 hemicolectomía izquierda por cáncer, 1 hernioplastía hiatal y bypass gástrico, 1 gastrectomía en manga, y 2 colecistectomías. Se determinó la factibilidad de visualización de perfusión sanguínea de tejidos, mapeo linfático y visualización de la vía biliar, inyectando ICG por vía venosa o a nivel linfático, y los efectos adversos asociados a ICG. Se utilizó una torre de laparoscopia con fluorescencia. Estadística descriptiva. Todos los pacientes firmaron un consentimiento informado.

### **RESULTADOS**

La edad promedio fue 52 años, 6 mujeres y la mediana de hospitalización 6 días. En los 5 pacientes que se realizó medición de irrigación, fue factible determinar los límites con el tejido isquémico. En los 4 pacientes que se realizó mapeo linfático, fue factible la visualización de los grupos ganglionares N1 en forma completa, y N2 parcialmente. La visualización de la vía biliar fue factible en los 2 casos, sin necesidad de disección. No se produjeron efectos adversos asociados a ICG.

### **CONCLUSIONES**

En nuestro estudio piloto, fue factible la utilización de ICG para determinar perfusión sanguínea, mapeo linfático y visualización de vía biliar, con resultados alentadores. Se requieren estudios a mayor escala para determinar la real utilidad.

## **VIDEO: ESOFAGECTOMIA MINI-INVASIVA UTILIZANDO VERDE DE INDOCIANINA PARA MEDIR PERFUSION DEL TUBO GASTRICO**

Enrique Lanzarini S, Catalina Valenzuela Vega, Manuel Figueroa Giralt, Maher Musleh Katan

Hospital Clínico U. De Chile. Depto. De Cirugía. Equipo Cirugía Esófago-gástrica.

### **INTRODUCCIÓN**

Uno de los mayores desafíos al realizar una esofagectomía por cáncer y reconstrucción con ascenso de un tubo gástrico y anastomosis cervical, es la perfusión sanguínea límite del extremo distal del tubo. Una falla en la irrigación a este nivel puede determinar complicaciones postoperatorias, como filtración y/o estenosis de la anastomosis esófago-gástrica.

### **OBJETIVOS**

Mostrar la utilización de Fluorescencia con Verde de Indocianina, para definir el límite de perfusión sanguínea del tubo gástrico ascendido al cuello, con el objetivo de realizar una anastomosis en tejido bien perfundido.

### **CONTENIDO DEL VIDEO**

Tiempo torácico mini-invasivo: intubación bronquial selectiva, paciente en decúbito lateral izquierdo, esofagectomía seccionando vena ácigos, linfadenectomía periesofágica, infracarinal, paratraqueal. Tiempo laparoscópico: paciente en "posición francesa" y neumoperitoneo a 15 mm Hg, inserción 5 trócares, se realiza tubulización gástrica a expensas de la curvatura mayor conservando arcada gastro-epiploica, gastrectomía proximal con linfadenectomía de grupos ganglionares paracardiales derecho e izquierdo, curvatura menor, arteria gástrica izquierda, tronco celíaco y hepática común. Se realiza inyección endovenosa de 2,5 mg de Verde de Indocianina para definir perfusión distal del tubo gástrico y se marca límite con clips. Tiempo cervical: cervicotomía izquierda, disección esófago cervical. Se retira pieza operatoria y ascenso de tubo gástrico. Nueva medición de perfusión. Anastomosis esófago-gástrica cervical.



## ¿ES REALMENTE EL COMPROMISO LINFONODAL MASIVO(N3B) ESTADÍO III EN CÁNCER GÁSTRICO?

Alvaro Barría Espinoza, Carlos García Carrasco, Carlos Benavides Castillo, Carlos Esperguel Galaz, Alejandro Cancino Viveros, Patricia Rebolledo Caro, Jose Vallejos Hernandez, Lorenzo Nicolás González Palacios

Hospital Clínico San Borja-arriarán (santiago, Santiago). Equipo Cirugía Digestiva Alta. Universidad De Chile

### INTRODUCCIÓN

Los factores pronósticos en Cáncer Gástrico(CG) resecaados con intención curativa son: La invasión de la pared gástrica y el compromiso linfonodal, la última clasificación TNM, define el compromiso linfonodal de acuerdo al número de linfonodos(LN) comprometidos, se "N3" cuando existen el compromiso 7 o más linfonodos, a su vez, subdividiéndolo en N3a y N3b(compromiso linfonodal masivo(CLM))cuando existen más de 15LN comprometidos por cáncer después de una disección linfática extendida. De acuerdo a publicaciones previas, el pronóstico de estos pacientes es ominoso y podría asimilarse a un estadio IV.

### OBJETIVOS

Analizar el pronóstico de supervivencia de pacientes N3b(CLM) comparados con aquellos pacientes estadio IV irresecables.

### MATERIAL Y MÉTODO

Diseño de estudio, cohorte prospectiva. Se incluyen todos los pacientes operados con intención curativa con diagnóstico anátomo-patológico de adenocarcinoma gástrico que cumplen con el criterio de tener más de 15LN comprometidos con cáncer en la pieza de quirúrgica, operados en el periodo de septiembre 2010 a diciembre 2018. Variables de estudio: demográficas, tipo de cirugía, anatomía patológica y tiempo de supervivencia. Criterios de inclusión: pacientes con adenocarcinoma resecaados con intención curativa, pN3b. Criterios de exclusión: otra histología, Siewert I, cirugía con intención paliativa y pacientes no resecaados.

### RESULTADOS

Durante el periodo de estudio se operaron 365 pacientes que cumplieron con los criterios de inclusión. Número de pacientes N3b fue 46(12,6%), con un promedio de edad de 63(41-87)años; mujeres 39,2% y hombres 60,8%. En cuanto a la diferenciación, el 76% correspondió a lesiones difusas de lauren(37% con componente Células de anillo de sello), LN promedio resecaados fue 40,7 y LN( ) promedio de 24,8; índice ganglionar promedio fue 62%. Los grupos linfonodales más comúnmente comprometido fueron el 3, 4 y 7. Sobrevida a 3 años 8%.

### CONCLUSIONES

Según análisis de nuestros datos, observamos que el CLM(N3b) en CG, podría ser considerado pronóstico de sobrevida, similar los Estadío IV.

## **VIDEO: MAPEO LINFATICO CON VERDE DE INDOCIANINA EN GASTRECTOMIA TOTAL D2 POR CANCER GASTRICO**

Enrique Lanzarini S, Catalina Valenzuela Vega, Manuel Figueroa Giralt, Maher Musleh Katan, Jose Ignacio Fernandez Fernandez

Hospital Clínico U. De Chile. Depto. De Cirugía. Equipo De Cirugía Esófago-gástrica.

### **INTRODUCCIÓN**

Uno de los mayores desafíos en el abordaje laparoscópico del cáncer gástrico es la realización de una correcta linfadenectomía. La utilización de fluorescencia con Verde de Indocianina inyectada en la pared gástrica, podría ayudar a la localización exacta de los linfonodos en los distintos grupos ganglionares que deben ser resecaados.

### **OBJETIVOS**

Mostrar la utilización de fluorescencia con Verde de Indocianina como una herramienta de mapeo linfático en el tratamiento quirúrgico del cáncer gástrico por abordaje laparoscópico.

### **CONTENIDO DEL VIDEO**

Paciente en posición "francesa". Inserción de 5 trócares. Inyección de Verde de Indocianina en la pared gástrica. Se realiza omentectomía mayor. Se identifican linfonodos del grupo 4. Sección vasos gastro-epiploicos izquierdos. Se identifica grupo 6 y sección de vasos gastroepiploicos derechos. Sección duodenal. Omentectomía menor. Identificación de grupos 3 y 5. Linfadenectomía del grupo 12a. Identificación grupos 8a, 9, 7, 11p y 11d, que son removidos junto a pieza operatoria. Identificación de grupos 1 y 2. Disección y sección esofágica. Retiro de pieza operatoria y anastomosis esófago-yeyunal en Y de Roux

## **SOBREVIDA A 15 AÑOS DE GIST GÁSTRICOS EN EL HOSPITAL PADRE HURTADO**

Oliver Daniel Maida Medina, Joaquin Jensen Montt, Karen Briner Prenafeta, Felipe Huidobro Gonzalez, Guillermo Rencoret Palma, Nicolas Palominos Lopez, Jose Miguel Campero Martinez, Marcelo Vivanco Lacalle

Hospital Padre Alberto Hurtado (san Ramón). Cirugía Digestiva.

### **INTRODUCCIÓN**

Los tumores GIST son tumores infrecuentes, parte de los llamados tumores mesenquimales gastrointestinales, con una tasa de crecimiento lento pero con potencial maligno. La gran mayoría de los GIST se concentran en el estómago (60-70%), menos frecuentemente en intestino delgado, apéndice y esófago. La tasa de sobrevida global a 5 años es de 76%. El riesgo de recurrencia depende del "riesgo" asociado al GIST y va desde 96 a 20%, pero va desde Realizamos esta revisión para entender el comportamiento de estos tumores en nuestro centro y si se condicen con la literatura internacional.

### **OBJETIVOS**

Se investigó sobre Las variables propias del tumor, el tipo de cirugía y abordaje y el tiempo de sobrevida global.

### **MATERIAL Y MÉTODO**

Se realiza un estudio tipo serie de casos y se revisaron la base de datos del Hospital Padre Hurtado de todas las cirugías por cáncer gástrico desde 2003 al 2019 y se incluyeron todos los paciente con GIST gástrico y se excluyeron a todos los paciente no operados. El tamaño muestral fue por conveniencia. Se usó Stata para realizar estadística descriptiva y analítica.

### **RESULTADOS**

Se analizaron 22 casos, el tamaño tumoral promedio fue de 4.61 cm. La localizaciones fueron: subcardial 30%, curvatura menor 25%, curvatura mayor 20%, antro gástrico 10%, cuerpo 10%, fondo gástrico 5%. Los procedimientos fueron: Gastrectomía subtotal 65%, Gastrectomía total 17%, Resección endoscópica 8%, No operados 8%. Abordaje: abierto 55%, laparoscópico 30% de los cuales 5% fue convertido, endoscópico 15% de los cuales 5% fue convertido. Promedio de seguimiento de fue 64 meses. La tasa de sobrevida a 5 años es de 76%.

### **CONCLUSIONES**

La estadística de nuestro centro sobre las tasas de recurrencia y supervivencia se condicen con la literatura internacional.

## **EXTRACCIÓN LAPAROSCÓPICA DE CUERPO EXTRAÑO GIGANTE DE BULBO DUODENAL**

Jorge Bravo Lopez, Hugo Richter Roca, Isaac Nachari Benquis, David Bravo Lopez, Eduardo Jose Bravo Lopez

Clínica Santa Maria. Unidad De Cirugía Digestiva Unidad De Cirugía Endoscópica. Universidad De Chile

### **INTRODUCCIÓN**

Los cuerpos extraños gigantes (>6cm) por su tamaño rara vez avanzan al intestino y cuando lo hacen causan obstrucción. Por el mismo motivo el manejo endoscópico suele ser laborioso y no está exento de complicaciones como perforación y sangrado. Menos de 1% requieren cirugía y de estos el abordaje laparoscópico es factible solo en algunos casos

### **OBJETIVOS**

Presentar un video editado de un caso de extracción laparoscópica de cuerpo extraño gigante del bulbo duodenal.

### **CONTENIDO DEL VIDEO**

Mujer, 16 años con Síndrome de Down severo. Cuadro de 2 semanas de dolor abdominal y vómito. Endoscopia diagnóstica objetiva cuerpo extraño gigante que causa obstrucción en bulbo duodenal, extracción frustra por lo que se decide cirugía. Exploración laparoscópica que evidencia molde que ocupa toda la primera porción duodenal y parte de la segunda. Gastrotomía horizontal distal ampliada hasta píloro. Mediante laparoscopia intraduodenal se observa extremo de cuerpo extraño que se manipula con dificultad para extraerlo completamente. A la inspección se trata de objeto plástico de 15x11cm enrollado. Visión directa evidencia úlceras duodenales no penetrantes. EDA intraoperatoria sin hallazgos de otras lesiones. Cierre defecto gástrico vertical con V-loc 3/0 tipo Heineke-Mikulicz y refuerzo con prolene 4/0. Prueba de azul de metileno ok. Cirugía sin incidentes. Buena evolución.

## **ANÁLISIS CLÍNICO-PATOLÓGICO DE PACIENTES CON TUMORES NEUROENDOCRINOS GÁSTRICOS EN 15 AÑOS.**

Lorenzo Nicolás González Palacios, Benjamin Fernandez Marambio, Consuelo Valdes Rubilar, Carlos Alberto Mariangel Maldonado, Alvaro Barría Espinoza, Carlos Esperguel Galaz, Carlos García Carrasco, Carlos Benavides Castillo

Hospital Clínico San Borja-arriarán (santiago, Santiago). Servicio De Cirugía, Equipo Cirugía Digestiva Alta.. Departamento De Cirugía, Campus Centro, Universidad De Chile.

### **INTRODUCCIÓN**

Los tumores neuroendocrinos gástricos (TNEG) tienen muy baja frecuencia, correspondiendo a menos del 1% de todos los tumores gástricos y menos del 2% de los tumores neuroendocrinos. Se ha descrito un aumento en su incidencia, que podría estar explicado por un incremento en la disponibilidad del diagnóstico endoscópico. Según Rindi se describen 3 tipos, que dependen del tamaño, ubicación, presencia de hipergastrinemia, nivel de secreción ácida gástrica, entre otros.

### **OBJETIVOS**

Analizar las características clínicas-patológicas, estudio y tratamiento realizado a pacientes con TNEG en nuestro centro.

### **MATERIAL Y MÉTODO**

Estudio descriptivo retrospectivo. Se incluyeron pacientes de la base de datos de anatomía patológica de nuestro centro con diagnóstico de carcinoide y TNE gástricos, entre los años 2004 y 2019. Se utilizó estadística descriptiva para análisis de los datos demográficos, clínicos y terapéuticos obtenidos de la ficha clínica.

### **RESULTADOS**

Se analizaron 55 pacientes con TNEG, de los cuales 42 fueron de tipo 1 y 13 de tipo 3. Se obtuvo una mediana de 61 años (16-83) y una predominancia del género femenino (56,36%). Clínicamente la presentación más frecuente fue dolor epigástrico, adinamia y palidez. En 36(65,4%) se detectó anemia, de los cuales 10(27,7%) era de tipo perniciosa. En 8 pacientes (14,5%) hubo sangrado digestivo alto. No hubo casos con síndrome carcinoide. Al diagnóstico endoscópico 39(70%) presentaron gastritis crónica atrófica, 37(67,2%) lesiones menores a 1cm y 41(74,5%) ubicación en cuerpo gástrico. Se midió gastrinemia en sólo 10 pacientes, con valores entre 409 y 2927pg/dl. Se realizó resección endoscópica en 19 casos (34,5%) y tratamiento quirúrgico en 16 casos (29%) [7 gastrectomías totales y 9 antrectomías]. En dos pacientes se pesquisaron metástasis hepáticas.

### **CONCLUSIONES**

Los TNEG son una patología infrecuente, con presentación clínica y hallazgos endoscópicos variados. La evidencia actual esta limitada a series clínicas pequeñas, por lo que el tratamiento debe ser guiado en centros clínicos de referencia.

## FILTRACIÓN DE ANASTOMOSIS ESÓFAGO-YEYUNAL EN GASTRECTOMÍA TOTAL LAPAROSCÓPICA VERSUS ABIERTA.

Catalina Valenzuela Vega, Enrique Lanzarini S, Manuel Figueroa Giralt, Celso Castillo Toro, Rodrigo Alberto Miranda Palta

Hospital Clínico U. De Chile. Departamento De Cirugía.

### INTRODUCCIÓN

La gastrectomía distal laparoscópica ha tenido rápida aceptación mundial gracias a los beneficios de la cirugía mínimamente invasiva. La gastrectomía total laparoscópica se ha implementado con cautela, debido a la dificultad técnica para confeccionar la esófago-yeyuno anastomosis (EYA), siendo la fuga anastomótica la complicación más temida.

### OBJETIVOS

Determinar si el abordaje laparoscópico se asocia a mayor frecuencia de filtración de EYA que el abierto, en gastrectomía total curativa por cáncer.

### MATERIAL Y MÉTODO

Cohorte prospectiva de pacientes operados de gastrectomía total con intención curativa, en el Hospital Clínico de la Universidad de Chile, entre el 2011-2018, excluyendo tumores M1, T4b o con compromiso de unión gastro-esofágica (UGE). Comparación de las características clínico-patológicas e incidencia de filtración de EYA, según vía de abordaje. Se utilizó test de Fisher, T-student, y cálculo de Riesgo Relativo, en Stata v13.

### RESULTADOS

En el periodo descrito, se realizaron 235 gastrectomías totales por tumores gástricos malignos, de los cuales se excluyeron 25 casos por compromiso de UGE y 35 casos por ser M1 o T4b. De los 175 casos incluidos, 64 fueron intervenidos por laparoscopia y 111 por vía abierta. En el grupo laparoscópico, la edad fue significativamente menor (60.5 [25-75] versus 66 [29-86] años,  $p = 0.0120$ ) y el tiempo operatorio fue significativamente mayor (263 [150-490] versus 180 [120-420] minutos,  $p < 0.001$ ), que en el grupo abierto, mientras que no hubo diferencias significativas en la cosecha ganglionar (37.5 [15-127] en el grupo laparoscópico versus 37 [12-88] ganglios en el abierto). En el grupo laparoscópico hubo 6 casos de fuga de EYA (9.3%), versus 12 casos (10.8%) del grupo abierto, sin significancia estadística (RR= 0.8671; IC 95% 0.2670 – 2.4965).

### CONCLUSIONES

Conclusión: En nuestro estudio, la incidencia de filtración de EYA por abordaje laparoscópico no fue mayor que por abordaje abierto.



## **INTUSUSCEPCIÓN GASTROGÁSTRICA POR TUMOR DEL ESTROMA GASTROINTESTINAL (GIST): REPORTE DE UN CASO.**

Catalina Valenzuela Vega, Barbara Carreno Manriquez, Omar Orellana Espinoza, Paula Andrea Fluxá Rojas, Enrique Lanzarini S

Hospital Clínico U. De Chile. Departamento De Cirugía.

### **INTRODUCCIÓN**

Los GIST comprenden el 1-3% de los tumores digestivos, el 60% tiene localización gástrica y su incidencia mundial está aumentando. Su tratamiento es quirúrgico, el abordaje de elección es laparoscópico y los tumores de alto riesgo se benefician de adyuvancia con ITK. La invaginación gastro-gástrica es una forma de presentación excepcional y una urgencia quirúrgica.

### **OBJETIVOS**

describir interesante caso de intususcepción por GIST gástrico, compartir imágenes de la tomografía y laparoscopia.

### **REPORTE DEL(LOS) CASO(S)**

Mujer, 79 años, con epigastralgia y vómitos postprandiales intermitentes durante 2 semanas, acude a urgencias por exacerbación del dolor y vómitos constantes en últimas 48 horas. Niega sangrado, baja de peso o fiebre. Sin irritación peritoneal. Laboratorio normal. TC contrastado abdominal informa tumor polipoídeo en duodeno sugerente de GIST que ocluye el antro, con engrosamiento parietal gástrico inflamatorio. La laparoscopia evidencia tumor fúndico atascado en el píloro, con invaginación gastro-gástrica secundaria, que se reduce con dificultad, siendo extirpado exitosamente mediante fundectomía vertical laparoscópica. Evolución postoperatoria satisfactoria. Biopsia informa GIST de 6 x4.7 x 3.5 cm, 6 mitosis/ 50 HPF, márgenes quirúrgicos negativos. Actualmente recibiendo adyuvancia con imatinib. Comentario: La laparoscopia es la vía de elección en GIST gástrico, siendo segura y eficaz incluso en urgencias.

## **TUMOR DESMOIDES GIGANTE ABDOMINAL CON INFILTRACIÓN COLÓNICA, REPORTE DE UN CASO.**

Barbara Carreno Manriquez, Catalina Valenzuela Vega, Ivonne Zarate Geisse, Natalia Cortes Borquez, Enrique Lanzarini S

Hospital Clínico U. De Chile. Departamento De Cirugía.

### **INTRODUCCIÓN**

Los tumores desmoides o fibromatosis agresiva, son neoplasias mesenquimáticas de comportamiento agresivo local pero no metastásico. Son proliferaciones fibroblásticas bien diferenciadas que determinan importante morbilidad funcional. Su tratamiento es esencialmente quirúrgico, siendo difícil elegir el momento ideal debido a su prolongada historia natural, la extensa resección requerida y alta tasa de recurrencia.

### **OBJETIVOS**

Presentar caso de desmoides abdominal gigante, dependiente del colon, compartir imágenes tomográficas y quirúrgicas.

### **REPORTE DEL(LOS) CASO(S)**

Mujer, 28 años, con larga historia de dispepsia y reflujo gastroesofágico, asociados a disuria, pujo y tenesmo. Peso conservado. Consulta por diarrea aguda, destaca masa abdominal superior fija, dura e indolora. TC contrastado demuestra tumor de 17x18x10 cm que depende del colon transverso, y alcanza la pelvis. Leve hidroureteronefrosis izquierda por compresión. Colonoscopia sin poliposis, solo compresión extrínseca del transverso. EDA y laboratorio normal. En pabellón, tumor íntimamente adherido al mesocolon transverso, se reseca en block con un segmento colónico. Evolución postoperatoria satisfactoria. Biopsia confirma neoplasia fusocelular de 22x20x9 cm que compromete muscular propia intestinal, margen circunferencial positivo focal, negativo para actina-desmina, S100, CD34, CD117, compatible con Fibromatosis mesentérica. Control al año, sin síntomas compresivos, ni recidiva. Comentario: Un desmoides que compromete la muscular, puede confundirse tomográficamente con un GIST, la biopsia postoperatoria confirma el diagnostico.

## PRONÓSTICO DE LOS PACIENTES CON CÁNCER GÁSTRICO SOMETIDOS A NEOADYUVANCIA SEGÚN YPN

Benjamin Fernandez Marambio, Lorenzo Nicolás González Palacios, Consuelo Valdes Rubilar, Ignacio Eugenio Pozo Márquez, Diego Andros Navarro Barrientos, Carlos García Carrasco, Carlos Esperguel Galaz, Carlos Benavides Castillo

Hospital Clínico San Borja-arriarán (santiago, Santiago). Hospital Clínico San Borja-arriarán, Servicio De Cirugía. Departamento De Cirugía Digestiva Alta.. Universidad De Chile.

### INTRODUCCIÓN

La cirugía asociada a terapia adyuvante es considerada actualmente como el estándar de tratamiento en cáncer gástrico (CG) avanzado. En la era pre-quimioterapia, se consideraba el factor linfonodal como el más relevante en el pronóstico de estos pacientes.

### OBJETIVOS

Objetivo: Analizar el pronóstico de sobrevida en pacientes sometidos a neoadyuvancia según el compromiso linfonodal informado en la pieza quirúrgica.

### MATERIAL Y MÉTODO

Diseño de estudio de cohorte prospectiva. Se seleccionaron pacientes con diagnóstico de CG y sometidos a cirugía con intención curativa, entre Enero 2010 a Diciembre 2018. Se excluyeron pacientes sin neoadyuvancia, metástasis (M1) y mortalidad a 30 días. Se realizó estadística descriptiva para variables edad, género, tipo histológico y estadificación TNM. El análisis de sobrevida se estimó mediante curvas de Kaplan-Meier. Para los cálculos estadísticos se utilizó el programa Stata 15.

### RESULTADOS

Se incluyeron 365 pacientes sometidos a cirugía con intención curativa, de los cuales, 116 recibieron neoadyuvancia. De estos, 76 (57.7%) presentaron compromiso linfonodal en la pieza operatoria. La edad promedio fue 65 años, según género 34.6% femenino y 65.4% masculino. El tipo histológico más frecuente fue el tubular moderadamente diferenciado (45.48%), y el 44% correspondieron a lesiones pobremente diferenciadas o indiferenciadas, con o sin componente de células en anillo de sello. La distribución de pacientes según pT fue: 80 pT1, 47 pT2, 113 pT3 y 123 pT4. La sobrevida global a 5 años fue 42.5%. En los grupos N0 y N( ) de 36% y 45%, con un Log-Rank Test  $p=0.13$ .

### CONCLUSIONES

No existen diferencias estadísticamente significativas en la sobrevida de los pacientes que recibieron neoadyuvancia, de acuerdo al compromiso linfonodal de la pieza operatoria. De acuerdo a

estos resultados, es posible hipotetizar que la neoadyuvancia presenta el mismo efecto independiente del compromiso linfonodal.

## **CORRELACIÓN ENTRE NSQIP SCORE Y COMPLICACIONES QUIRÚRGICAS EN GASTRECTOMIA TOTAL**

Consuelo Valdes Rubilar, Carlos Esperguel Galaz, Carlos García Carrasco, Carlos Benavides Castillo, Lorenzo Nicolás González Palacios, Javiera Toledo Gómez, Benjamin Fernandez Marambio

Hospital Clínico San Borja-arriarán (santiago, Santiago). Equipo Cirugía Digestiva. Universidad De Chile, Campus Centro

### **INTRODUCCIÓN**

El cáncer gástrico es la primera causa de muerte por tumores malignos en Chile, de estos mas del 75% se resuelve con Gastrectomía Total (GT), cuyas complicaciones postoperatorias mas importantes son dehiscencia anastomotica , abscesos subfreñicos y sepsis, causando morbilidad, reintervenciones y períodos postoperatorios prolongados. El NSQIP Risk Calculator (NRC), creado en 2013 para estimar el riesgo personalizado de complicaciones postoperatorias en relacion al riesgo previsto, ofrece una alternativa para predecir posibles adversidades y definir estrategias de enfrentamiento.

### **OBJETIVOS**

Evaluar correlación entre riesgo advertido por NRC y complicación quirúrgica en GT para uso predictivo en el preoperatorio.

### **MATERIAL Y MÉTODO**

Estudio analítico retrospectivo de pacientes sometidos a GT en periodo 2017-2018 en Hospital San Borja Arriaran, que sufrieron complicación y reintervención, en quienes se calcula NRC obteniendo alto o bajo riesgo de complicación grave, reoperación y muerte. Se utiliza base de datos cirugía, protocolos operatorios, ficha clínica, informe Re operaciones y se incluye a pacientes sometidos a GT (abierta o laparoscópica) con complicación propia de la cirugía primaria reintervenidos en el postoperatorio temprano (30 días), se excluyen pacientes operados de GT de urgencia sin causa programada.

### **RESULTADOS**

De 31 pacientes operados en el periodo, 9 (6 en 2017 y 3 en 2018) fueron reintervenidos por complicación quirúrgica en el postoperatorio temprano(29%). A estos 7 hombres y 2 mujeres con edad promedio 62,1 años, se aplico NRC que mostró riesgo sobre el promedio de complicación grave en 6 de ellos y de reintervención-muerte en 9 pacientes.

### **CONCLUSIONES**

De los pacientes sometidos a GT con reintervención por complicación quirúrgica en periodo 2017-2018, 100% obtuvo un riesgo alto para muerte y reparación según NRC y un 66% riesgo alto de complicación grave. Se propone el uso de esta herramienta para predecir complicación postoperatoria y se planea continuar con estudio prospectivo para medir su utilidad en nuestro centro.

## **PERFORACIÓN ESOFÁGICA. UN DESAFÍO CLÍNICO Y QUIRÚRGICO. EXPERIENCIA DE 15 AÑOS.**

Macarena Basso Moraga, Sergio Guzmán Bondiek, Luis Ibanez Anrique, Mauricio Gabrielli Nervi, Nicolás Quezada Sanhueza, Rodrigo Muñoz Claro, Pablo Achurra Tirado, Fernando Crovari Eulufi

Pontificia U. Católica De Chile. Departamento De Cirugía Digestiva.

### **INTRODUCCIÓN**

Históricamente la perforación esofágica (PE) es considerada como un desafío para el cirujano, debido a que es una patología poco frecuente, de presentación clínica inespecífica y de alta morbimortalidad. Su etiología puede ser secundaria a iatrogenia, ingestión de cuerpo extraño, traumática o espontánea (Síndrome de Boerhaave). El diagnóstico precoz y el tratamiento oportuno se asocian a mejor pronóstico. No existe un procedimiento considerado como gold standard en el tratamiento de la PE. El tratamiento puede ser quirúrgico, endoscópico o conservador. Éste siempre debe basarse en un soporte hemodinámico apropiado, antibióticos endovenosos, recuperar la integridad del lumen y controlar la contaminación extraluminal.

### **OBJETIVOS**

Se presenta estudio observacional descriptivo retrospectivo que incluye a todos los pacientes hospitalizados con el diagnóstico de perforación esofágica en Red Salud UC Christus entre Enero del 2004 y Mayo del 2019.

### **MATERIAL Y MÉTODO**

Se recolectaron datos mediante revisión de ficha electrónica. Se incluyeron todos los pacientes con diagnóstico confirmado de perforación esofágica. Fueron excluidos los casos de filtración post operatoria. La estadística descriptiva fue realizada con el programa IBM SPSS Statistics.

### **RESULTADOS**

De un total de 30 pacientes con diagnóstico de perforación esofágica, la causa más frecuente fue por iatrogenia (43,3%, n=13). El tercio medio del esófago fue la localización más habitual (11 pacientes, 36,7%). 20 casos (66,7%) fueron manejados de manera conservadora (antibióticos endovenosos y nutrición parenteral). 8 pacientes (26,7%) se trataron con cirugía inicialmente. En 2 pacientes (6,7%) se instaló prótesis esofágica. La morbilidad y mortalidad global a 30 días fue del 40% y 6,7% respectivamente.

### **CONCLUSIONES**

La perforación esofágica es una patología poco frecuente y de alta morbimortalidad. La sobrevida depende de un diagnóstico y tratamiento oportuno. En los últimos 15 años, en nuestro centro ha predominado el manejo conservador en la mayoría de los casos, con buenos resultados.

## **COMPLICACIONES POSTOPERATORIAS EN ESOFAGECTOMÍA POR CÁNCER. EVALUACIÓN DE 215 CASOS SEGÚN DEFINICIONES DEL GRUPO DE CONSENSO INTERNACIONAL.**

Marco Ceroni Villanelo, Enrique Norero Muñoz, Cristian Martinez Belmar, Ricardo Mejia Martinez, Rodrigo Muñoz Claro, Constanza Godoy Santin, Paulina Gonzalez Canales, Alfonso Diaz Fernandez

Complejo Hospitalario Dr. Sótero Del Río (santiago, Puente Alto). Hospital Dr. Sotero Del Rio. Equipo De Cirugía Esofagogástrica. Pontificia Universidad Católica De Chile

### **INTRODUCCIÓN**

La esofagectomía presenta una alta morbilidad postoperatoria. Sin embargo las definiciones de las complicaciones son variables. Un grupo multinacional (Esophagectomy complications consensus group; ECCG) propuso definiciones estandarizadas.

### **OBJETIVOS**

Evaluar las complicaciones postoperatorias en esofagectomía según las definiciones propuestas por el ECCG.

### **MATERIAL Y MÉTODO**

Realizamos un estudio de cohorte retrospectivo, a partir de una base de datos prospectiva. Se incluyeron pacientes sometidos a una esofagectomía por cáncer entre 1996 y 2018 en un centro. Se aplicaron las definiciones de las complicaciones postoperatorias según el ECCG.

### **RESULTADOS**

Se incluyeron 215 pacientes (Hombres 64%; edad 67 [31-82] años). Un 64% presentaban alguna comorbilidad. Existió un predominio de carcinoma escamoso con un 68%. La ubicación tumoral más frecuente fue el tercio inferior del esófago (48%). Se utilizó un abordaje abierto en 74% y mínimamente invasivo en 26%. La morbilidad postoperatoria total fue de 67%. Las complicaciones más frecuentes fueron las respiratorias alcanzando un 27%. En total, un 25% de los pacientes presentó una filtración de la anastomosis esofagogástrica, de las cuales un 24% fueron tipo II (no requirieron una reintervención quirúrgica). Se produjo una paresia de cuerda vocal en 7%, todas tipo I (No requirieron terapia específica). Se presentó una fistula quilosa en 2%, en 1% se trataron con nutrición parenteral (tipo II) y en 1% se realizó una reintervención (tipo III).

### **CONCLUSIONES**

La esofagectomía se asocia a una alta morbilidad. Las principales complicaciones son las respiratorias y las gastrointestinales. La utilización de las definiciones de consenso permite una estandarización y graduación de las complicaciones.



## **GASTRECTOMÍA ONCOLÓGICA LAPAROSCÓPICA, REPORTE EXPERIENCIA INICIAL EN EL HOSPITAL SAN JOSÉ**

Juan Pablo Retamal Campodonico, Daniel Patricio Cifuentes Munzenmayer, Cristian Siques Urzua, Erick Magariños Eguez, Jean Phillipe Bachler González, Neptali Hurtado Medina

Complejo Hospitalario San José (santiago, Independencia).. Universidad De Santiago De Chile

### **INTRODUCCIÓN**

El cáncer gástrico es una de las primeras causas de mortalidad por tumores malignos en nuestro país. La gastrectomía laparoscópica ha demostrado tener resultados oncológicos comparables a la cirugía abierta, aportando además los beneficios perioperatorios de la cirugía mínimamente invasiva. Desde Febrero de 2018 este tipo de abordaje fue incorporado por primera vez en nuestro centro como manejo habitual de esta patología

### **OBJETIVOS**

Describir la experiencia inicial del tratamiento laparoscópico de tumor gástricos en el Complejo Hospitalario San José.

### **MATERIAL Y MÉTODO**

Estudio descriptivo serie de casos retrospectivo, comprendido entre pacientes operados por cáncer gástrico, entre enero 2018 y junio 2019. con criterio de inclusión, paciente con cáncer gástrico confirmado por biopsia y presentado en comité oncológico, con aceptación del procedimiento por el paciente, criterios de exclusión paciente que rechace procedimiento laparoscópico, o contraindicación de laparoscopia por comorbilidad y enfermedad avanzada identificada en la laparoscopia. con los criterios de selección finalmente se estudiaron 21 pacientes. Las variables de análisis fueron: tiempo quirúrgico, complicaciones postquirúrgicas, estadía hospitalaria, tiempo de ileo, bipedestación, TNM, linfadenectomía, margen libre de sección.

### **RESULTADOS**

El promedio de edad fue de 64 años, 11 varones 10 mujeres. El promedio del tiempo quirúrgico fue de 344 minutos. estadía hospitalaria sin complicación fue de 7 días en promedio, tiempo de alimentación enteral 2 días, inicio bipedestación al tercer día. hubo 3 complicaciones quirúrgicas, una filtración del muñon duodenal, una filtración de la esofagoyeyuno anastomosis y una fistula ascítica, un paciente fallecido por una candidiasis invasiva Se describe en el trabajo el TNM y hubo una linfadenectomía de 26 ganglios en promedio.

### **CONCLUSIONES**

La gastrectomía laparoscópica oncológica, es plausible en los hospitales públicos, esta experiencia en nuestro hospital tiene la importancia de validar la técnica con resultados comparable a la lit-

eratura internacional, con las ventajas de la cirugía mínimamente invasiva y respeto de los principios quirúrgicos oncológicos.

## **TRATAMIENTO DEL GIST GÁSTRICO EN LA ERA DE LA LAPAROSCOPIA: EXPERIENCIA DE LOS ÚLTIMOS 15 AÑOS EN EL HOSPITAL SÓTERO DEL RÍO**

Constanza Godoy Santin, Kaorys Barros Duque, Paulina Gonzalez Canales, Enrique Norero Muñoz, Marco Ceroni Villanelo, Cristian Martinez Belmar, Ricardo Mejia Martinez, Rodrigo Muñoz Claro

Complejo Hospitalario Dr. Sótero Del Río (santiago, Puente Alto). Equipo De Cirugía Esofago-gástrica. Departamento De Cirugía Digestiva.

### **INTRODUCCIÓN**

Los tumores del estroma gastrointestinal (GIST) son infrecuentes, siendo la localización más frecuente el estómago. Aunque se consideran benignos tienen potencial de malignización. El tratamiento es la resección quirúrgica con márgenes negativos, asociada o no a adyuvancia con inhibidores de la tirosin-kinasa.

### **OBJETIVOS**

Describir los resultados del tratamiento quirúrgico del GIST gástrico en un centro único y mostrar la laparoscopia como el abordaje actual de elección.

### **MATERIAL Y MÉTODO**

Estudio de cohorte retrospectivo a partir de base de datos prospectiva. Se incluyeron pacientes sometidos a cirugía por GIST gástrico entre los años 2004 y 2019 en el Hospital Sótero del Río. Se analizaron variables demográficas, resultados perioperatorios, seguimiento y sobrevida global y libre de enfermedad.

### **RESULTADOS**

Se incluyeron 29 pacientes (mujeres 65,5%; edad 64 [45-82] años). 24% eran asintomáticos al diagnóstico. La localización más frecuente fue en el tercio superior (45%) El abordaje fue laparoscópico en 82% de los casos, con una tasa de conversión de 4%. Se realizó cuña gástrica en 42%, gastrectomía parcial tipo manga en 24%, gastrectomía subtotal en 24% y gastrectomía total en 10%. El promedio de estadía hospitalaria fue de 6 días (5 días en abordaje laparoscópico, 7 días en abordaje abierto) La morbilidad perioperatoria fue de 7%, siendo todas las complicaciones Clavien 2. 3% de los pacientes fueron catalogados de riesgo muy bajo de recurrencia, 45% de riesgo bajo, 28% de riesgo intermedio y 21% de riesgo alto según la escala de Fletcher. 21% de los pacientes con riesgo intermedio o alto recibieron adyuvancia con imatinib. La media de seguimiento fue de 31 meses, con una recurrencia de 7%. La sobrevida global de la serie a la fecha es de 100%.

**CONCLUSIONES**

El tratamiento quirúrgico del GIST gástrico tiene buenos resultados. La laparoscopia es el abordaje de elección independientemente del tamaño tumoral y ubicación, presentando menor estadía hospitalaria sin alterar resultados perioperatorios y oncológicos.

## **FACTORES PRONÓSTICOS DE SOBREVIDA ALEJADA EN CÁNCER ESOFÁGICO OPERADOS CON INTENCIÓN CURATIVA. ANÁLISIS PROSPECTIVO Y MULTIVARIADO EN 10 AÑOS DE RECLUTAMIENTO.**

Manuel Figueroa Giralt, Enrique Lanzarini S, Catalina Valenzuela Vega, Andrés Ignacio Torrealba Aránguiz, Maher Musleh Katan, Owen Korn Bruzzzone, Italo Braghetto Miranda, Attila Csendes Juhasz

Hospital Clínico U. De Chile. Cirugía Digestiva Esofago-gástrica. Universidad De Chile

### **INTRODUCCIÓN**

La identificación de factores pronósticos del cáncer esofágico ha permitido predecir la evolución de los pacientes y así tomar decisiones terapéuticas. En Chile existe un déficit en el análisis de factores pronósticos de sobrevida alejada.

### **OBJETIVOS**

Determinar factores pronósticos de sobrevida alejada en cáncer esofágico operados con intención curativa.

### **MATERIAL Y MÉTODO**

Estudio de cohorte prospectiva, de base de datos oncológica del Hospital Clínico de la Universidad de Chile, entre enero de 2004 y diciembre de 2013. Se revisaron factores demográficos, clínicos, quirúrgicos y anatomopatológicos. Se incluyeron pacientes adultos con diagnóstico de cáncer de esófago operados con intención curativa. Se excluyeron cirugías de urgencia, pacientes con histología distinta a carcinoma escamoso y/o adenocarcinoma. Se utilizó test de Fisher,  $\chi^2$ , t de student, Kaplan-Meier y ROC según característica y distribución de las variables. Para el análisis estadístico analítico se empleó el programa STATA 13, considerándose estadísticamente significativo un  $p < 0.05$  y un IC de 95%.

### **RESULTADOS**

Se incluyeron 58 pacientes, 62,1% fueron hombres, edad promedio 63,3 años. Hubo 88% de cánceres avanzados, 100% de la muestra requirió esofagectomía con anastomosis cervical. La mortalidad quirúrgica fue de 3,4%. La sobrevida global a 3 años fue 31%. El análisis multivariado objetivó que las variables significativas fueron edad ( $p=0,03$ , RR: 2,2), ascenso mediastínico anterior ( $p=0.01$ , RR: 2,7), grado de diferenciación ( $p=0.01$ , RR: 2.4), clasificación T ( $p=0.02$ , RR: 0,51), clasificación N ( $p=0.001$ , OR: 1.06) clasificación N ( $p=0.04$ , RR: 0,51), estadio TNM ( $p=0.03$ , RR: 2,1), e índice N /T ( $p=0,02$ , RR:2,3). Las curvas ROC del índice N /T, clasificación T, N y estadio TNM poseen áreas bajo la curva de 0.71, 0.57, 0,67 y 0.64 respectivamente, sin diferencia estadística significativa ( $p = 0.07$ ).

**CONCLUSIONES**

Los factores pronósticos independientes de sobrevida alejada son edad, vía de ascenso de tubo gástrico, grado de diferenciación celular, clasificación T, N, TNM e índice N /T.

## PRONÓSTICO EN CÁNCER GÁSTRICO SEGÚN DIAGNÓSTICO DE SARCOPENIA EN TOMOGRAFÍA DE ETAPIFICACIÓN

Manuel Figueroa Giralt, Andrés Ignacio Torrealba Aránguiz, Francisca Araya Campos, José Weisz Casal, Enrique Lanzarini S, Owen Korn Bruzzone, Italo Braghetto Miranda, Attila Csendes Juhasz

Hospital Clínico U. De Chile. Departamento De Cirugía Digestiva Esófago-gástrica Servicio De Imagenología. Universidad De Chile

### INTRODUCCIÓN

El estado nutricional predice evolución postoperatoria de pacientes con cáncer gástrico. En Chile no contamos con publicaciones que evalúen el valor diagnóstico de sarcopenia radiológica en cáncer gástrico.

### OBJETIVOS

Determinar capacidad pronóstica de diagnóstico radiológico de sarcopenia en TC de etapificación preoperatorio en pacientes operados de cáncer gástrico.

### MATERIAL Y MÉTODO

Estudio ambispectivo de la base de datos oncológica quirúrgica del Hospital Clínico Universidad de Chile entre 2007 y 2013. Se registraron variables demográficas, clínicas, radiológicas, laboratorio, quirúrgicas. La definición de sarcopenia radiológica fue por medición de área (AP) y densidad de músculo psoas (DP) en L3. Se incluyeron pacientes adultos, con diagnóstico de adenocarcinoma gástrico, en quienes se realizó una gastrectomía con intención curativa. Se excluyeron pacientes que no tuviesen TC de etapificación en la base de datos HCUCH y pacientes con tumores de la unión gastroesofágica Siewert I y II. Se utilizó el software STATA 13 para análisis estadístico, considerando la significancia estadística con un p

<0,05 y un IC 95%. Se emplearon test de  $\chi^2$ , Fisher, t-student, ROC, Kaplan-Meier y regresión de Cox según distribución de las variables. >

### RESULTADOS

Se rescataron 70 pacientes, 77% hombres, 60,5 años promedio, área de psoas en L3: 16,6 cm<sup>2</sup>, densidad media de psoas en L3: 37,1 UH. La morbilidad quirúrgica posoperatoria fue 22,8%, la mortalidad quirúrgica fue 2,8%, la sobrevida global mayor a 5 años (SV5) fue 57,1%. El AP no logró predecir SV5 (p=0,45), morbilidad quirúrgica global (p=0,63), ni específica de fístula anastomótica (p=0,88), fístula de muñón duodenal (P=0,82), o colección abdominal (P=0,14). La DP si logró predecir SV5 (HR: 0,94; p=0,02), con un área bajo la curva ROC=0,63 y fístulas anastomóticas (RR: 4,58, p=0,006), con un área bajo la curva ROC=0,77.

### CONCLUSIONES

La medición tomográfica preoperatoria de sarcopenia logra predecir fístulas anastomóticas y sobrevida alejada en pacientes operados de cáncer gástrico con intención curativa.



## **TÉCNICA DE TOUPET CON ANTRECTOMIA Y GASTROYEYUNOSTOMIA EN Y DE ROUX POR VÍA LAPAROSCÓPICA POR FALLA DE FUNDOPLICATURA DE NISSEN**

Italo Braghetto Miranda, Carlos Mandiola Bunster

Universidad De Chile. Departamento De Cirugía , Hospital Clínico "dr. José J. Aguirre".

### **INTRODUCCIÓN**

La funduplicatura de Nissen puede fallar debido a diferentes causas provocando la tríada sintomática de dolor, disfagia y pirosis. La manifestación clínica es la combinación de disfagia, dolor retrosternal y reflujo y los hallazgos endoscópicos y radiológicos incluyen esofagitis, esófago de Barretts y hernia de hiato. por lo que se indica procedimientos de revisión los cuales son más complejos y se asocian con complicaciones postoperatorias y un Re-Nissen presenta alta tasa de re falla.

### **OBJETIVOS**

presentar la técnica de Toupet como alternativa quirúrgica para obtener mejoría de esta tríada sintomática

### **CONTENIDO DEL VIDEO**

Se presentan las etapas quirúrgicas del procedimiento: 1.-Diseción de hiato diafragmático , 2.-Identificación de pilares Desmontaje de Nissen, Funduplicatura de Toupet Antrectomía, gastroyeyunostomía en Y de Roux. Resultados: excelente evolución postoperatoria. Al seguimiento al año el paciente no tiene disfagia, dolor ni pirosis Conclusión: la técnica de Toupet con cirugía de supresión ácida y derivación biliar puede ser una alternativa quirúrgica en pacientes con falla post funduplicatura de Nissen.

## **PREVALENCIA DE LESIONES PRENEOPLÁSICAS GÁSTRICAS EN FAMILIARES DE PRIMER GRADO DE PACIENTES CON CÁNCER GÁSTRICO. ESTUDIO DE CORTE TRANSVERSAL.**

Sergio Sotelo Hernández, Carlos Manterola Delgado

Universidad Católica Del Maule. Departamento De Cirugía. Universidad De La Frontera (programa De Magister En Ciencias Médicas) Hospital Regional De Talca, Unidad De Endoscopia.

### **INTRODUCCIÓN**

El cáncer gástrico (CG), es la principal causa de muerte por neoplasias en Chile. Los resultados terapéuticos en sus etapas avanzadas, se asocian a tasas de supervivencia exiguas, estables en las últimas 2 décadas. Para lograr un incremento sustancial, es relevante pesquisar lesiones incipientes; así como lesiones preneoplásicas de la mucosa gástrica (LPN): gastritis atrófica (GA) , metaplasia intestinal (MI) y displasia (DIS); especial interés representan los familiares de primer grado (FPG) de pacientes con CG. Esto permitiría conformar grupos de riesgo en los cuales focalizar los esfuerzos de vigilancia.

### **OBJETIVOS**

Determinar prevalencia e intensidad de LPN, e infección por *Helicobacter Pylori* (HP), en FPG de pacientes con CG, en la Región del Maule.

### **MATERIAL Y MÉTODO**

Estudio de corte transversal. Muestreo no probabilístico por conveniencia de 110 FPG de pacientes con CG del Maule, reclutados entre Octubre de 2018 y Enero de 2019, a quienes se realizó endoscopia digestiva alta, tomándose Helytest y muestras para biopsia aplicando protocolo de Sidney; además de una muestra adicional subcardial y de lesiones focales encontradas. Para la estadificación de atrofia gástrica se usaron enlaces operativos para atrofia gástrica (OLGA) y metaplasia intestinal (OLGIM). Se realizó análisis exploratorio de datos, aplicando estadística descriptiva, confección de tablas de contingencia y determinación de prevalencias.

### **RESULTADOS**

Los sujetos en estudio tenían una edad promedio de 56,8 4,6 años, y 54,5 % eran mujeres. La prevalencia de LPN, GA, MI, DIS e infección por HP fue 84,5%; 82,7%; 59,0%; 12,7%; y 56,4% (80% por biopsias), respectivamente. Se encontró un caso de CG incipiente; y etapas avanzadas de OLGA y OLGIM en 16,4 % y 19,0 % respectivamente.

### **CONCLUSIONES**

Los FPG de pacientes con CG presentaron una elevada prevalencia de LPN en diversas expresiones, lo que los convierte en un subgrupo susceptible de aplicar vigilancia endoscópica periódica y rigurosa.

## REMISIÓN COMPLETA DE CÁNCER GÁSTRICO ETAPA IV TRAS TRATAMIENTO CON TRASTUZUMAB: REPORTE DE UN CASO

Natasha Andrea Paravic Rios, Barbara Julissa Ortiz Jara, Gerardo Bravo Figueroa, Diva Yadira Villao Mariduena, Sebastian Hoefler Steffen

Hospital Del Salvador (santiago, Providencia). Equipo Cirugia Digestiva, Hospital Del Salvador.

### INTRODUCCIÓN

El cáncer gástrico es una enfermedad agresiva siendo en Chile la primera causa de mortalidad por cáncer en hombres y la tercera en mujeres.

### OBJETIVOS

Describir caso clínico de cáncer gástrico metastásico en el que se realiza manejo paliativo con terapia biológica con trastuzumab logrando remisión completa

### REPORTE DEL(LOS) CASO(S)

Paciente masculino de 61 años sin antecedentes mórbidos con epigastralgia de larga data con EDA que demuestra úlcera gástrica, de aspecto infiltrativo que deforma la región prepilórica. Biopsia: Adenocarcinoma invasor moderadamente diferenciado. Her2/Neu Se realiza TAC TAP que demuestra engrosamiento parietal gástrico subcardial y corporal por curvatura menor con adenopatías en ligamento gastrohepático y retroperitoneales. 4 lesiones focales hepáticas compatibles con metástasis. Se decide realizar quimioterapia terapia biológica paliativa realizando 23 ciclos de quimioterapia convencional y 20 ciclos de Trastuzumab. Se realiza TAC TAP de control evidenciando disminución del engrosamiento parietal gástrico el cual es poco visible. Sin adenopatías e hígado sin lesiones. Se realiza Gastrectomía total Linfadenectomía D2 y resección de lesiones hepáticas cicatriciales. Biopsia de pieza quirúrgica no se observa compromiso tumoral en estómago, ganglios (0/43) y lesiones hepáticas solo con focos de fibrosis. Actualmente paciente asintomático y sin recidiva.

## **LEIOMIOMA ESOFÁGICO INTRATORÁCICO: RESECCIÓN MEDIANTE ENUCLEACIÓN TORACOSCÓPICA EXTRAMUCOSA.**

Martín Inzunza Agüero, Marco Nuez Camara, Fernando Crovari Eulufi

Pontificia U. Católica De Chile. Departamento De Cirugía Digestiva, Escuela De Medicina.

### **INTRODUCCIÓN**

Menos del 10% de los tumores esofágicos resultan benignos. Aunque los leiomiomas son raros, son reportados como los tumores primarios benignos más frecuentes del esófago. Pueden tener una presentación larvada con escasa sintomatología y crecimiento rápido. Hoy en día la resección transtorácica mínimamente invasiva es el estándar de tratamiento.

### **OBJETIVOS**

Presentar caso clínico, diagnóstico imagenológico y resolución quirúrgica mínimamente invasiva.

### **CONTENIDO DEL VIDEO**

Paciente de 47 años, sexo masculino, con historia de 5 meses de evolución de tos crónica y disnea de esfuerzo progresiva, se agrega disfagia lórica sin síntomas consuntivos. Se realiza endoscopia evidenciando tumor esofágico a 22 cms de arcada dentaria, de 50x40 mm. Biopsia por Endosonografía compatible con leiomioma esofágico. Se completa estudio con TAC de tórax, sin lesiones asociadas. Se decide resolución quirúrgica toracoscópica. Se presenta la técnica: Abordaje de hemitórax derecho, apertura de pleura posterior a nivel de vena ácigos, la cual se liga y secciona. Disección de mediastino liberando esófago supracarinal, el que se observa aumentado de volumen. Incisión en adventicia y disección hasta muscular, accediendo al plano tumoral, el cual se enuclea con Harmónico y bipolar, respetando la mucosa. Cierre de capa muscular longitudinal con plano de Vicryl. Pieza a biopsia diferida e inmunohistoquímica, compatible con leiomioma.

## **FÍSTULA DE LA ANASTOMOSIS ESÓFAGOYEYUNAL EN GASTRECTOMÍA TOTAL POR CÁNCER GÁSTRICO EN EL HOSPITAL CLÍNICO DE LA UNIVERSIDAD DE CHILE.**

Attila Csendes Juhasz, Francisco Jesús Rodríguez Vega, Enrique Lanzarini S, Italo Braghetto Miranda, Manuel Figueroa Giralt, Ana Maria Burgos Li

Universidad De Chile. Departamento De Cirugía Hospital Clínico De La Universidad De Chile.

### **INTRODUCCIÓN**

La dehiscencia de la anastomosis esófago-yeyunal es la complicación más frecuente y grave de una gastrectomía total, siendo su incidencia de 5 a 22%. Es causa de morbimortalidad importante y a menudo requiere de reintervenciones y hospitalización prolongada.

### **OBJETIVOS**

Describir y analizar los pacientes que evolucionaron con fístula EYA después de GT por cáncer entre 2004 y 2018 en el Hospital Clínico de la Universidad de Chile.

### **MATERIAL Y MÉTODO**

Estudio descriptivo y retrospectivo; se revisaron las fichas clínicas y se registraron las distintas variables a estudiar. Se incluye todos los pacientes que presentaron fístula EYA en GT por Cáncer Gástrico y reconstitución del tránsito mediante una Y de Roux. En todos los pacientes la EYA se realizó T-L con stapler circular #25.

### **RESULTADOS**

En el HCUCH entre los años 2004 y 2018 se realizaron 508 GT por Cáncer Gástrico, 10% (n: 51) presentó fístula EYA como complicación post-operatoria; 68,6% (n: 35) masculino y 31,3% (n: 16) femenino. El promedio de edad fue de 65 años, el 76% era ASA II y 5 recibieron QT pre-operatoria. 2 pacientes presentaron asociado una fístula del muñón duodenal. Se realizó GT ampliada en 8 pacientes (esplenectomía), en el 13,7% (n: 7) la vía de acceso fue laparoscópica. En promedio la fístula se presentó a los 6,6 días post-operatorios. 35,2% (n: 18) fueron sometidos a una re intervención para manejo de las complicaciones, el resto se manejó a través de drenajes, régimen cero y/o instalación de SNY. 29,4% (n: 15) presentaron colecciones post-operatorias. 9,8% (n: 5) mortalidad perioperatoria como consecuencia de la fístula EYA durante su hospitalización.

### **CONCLUSIONES**

El porcentaje de fístula EYA en GT por Cáncer Gástrico en nuestro centro presenta valores similares a los publicados en revisiones anteriores por los mismos autores y en la literatura internacional, pero la mortalidad asociada a esta complicación a disminuido significativamente.

## **MANEJO LAPAROSCÓPICO DE URGENCIA EN PACIENTES CON ULCERA GASTRODUODENAL PERFORADA REVISIÓN DE HOSPITAL DE LA FLORIDA ENTRE 2017-2019**

Eduardo Muñoz Le Beuffe, Roberto Eduardo Ziegler Rodriguez, Carolina Andrea Bonomo Miranda, Jose Antonio Rojas Crespo, Brenda Gamez Del Mauro, Ismael Vial Letelier

Hospital Clínico Metropolitano La Florida Dra. Eloisa Díaz Insunza. Servicio De Urgencia Adulto

### **INTRODUCCIÓN**

La perforación de úlcera péptica se presenta en un 2 a 10% de los pacientes ulcerosos. Enfermedad ulcerosa está en disminución, no obstante la presencia de complicaciones se ha mantenido. Úlcera péptica perforada constituye una importante causa de morbimortalidad y costos El procedimiento quirúrgico puede ser realizado vía quirúrgica abierta o laparoscópica. La experiencia con técnicas laparoscópicas ha aumentado y la evidencia disponible ha demostrado que es una manera factible, segura e incluso con mayores beneficios versus técnica abierta. El objetivo del trabajo es evaluar los resultados inmediatos y evolución a corto plazo del tratamiento quirúrgico laparoscópico versus vía quirúrgica abierta.

### **OBJETIVOS**

El objetivo primario es demostrar el beneficio del manejo en la disminución a estadia hospitalaria. Como objetivo secundario se evaluará el tiempo quirúrgico, ileo post operatorio y número de reoperaciones

### **MATERIAL Y MÉTODO**

Estudio descriptivo que incluye paciente atendidos en el Hospital De la Florida, entre los años 2017-2019. Correspondiendo a un total de 63 pacientes, de los cuales 41 correspondieron cirugía abierta y 22 pacientes fueron manejados mediante técnica laparoscópica.

### **RESULTADOS**

Del total de paciente el 65% corresponde a manejo abierto versus 34% manejo laparoscópico. Siendo el tiempo hospitalario de esta rama un promedio de 5 días versus 10 días. Tiempo operatorio 90 min en manejo laparoscópico versus 60 min en abierto Ileo post operatorio definido como SNG mas de 72 horas con 20 paciente en manejo abierto versus 5 en laparoscópico.

### **CONCLUSIONES**

El manejo laparoscópico de úlcera perfora de urgencia ha demostrado ser una alternativa viable y recomendada, dado la reducción a la mitad del tiempo hospitalario, disminución significativa del ileo postoperatorio, pero a costas de un mayor gasto en insumos al momento de la cirugía comparables perofuera del objetivo de estetrabajo a los días camas en pacientes con manejo abierto.

## **VOLVULO GASTRICO COMO CAUSA INFRECUENTE DE DOLOR ABDOMINAL. REPORTE DE UN CASO**

Manuel Andrés Kunstmann Camino, Karin Romina Rojas Faundez, Carlos Enrique Carcamo Ibaceta

Hospital Clínico Regional (valdivia). Servicio De Cirugía.

### **INTRODUCCIÓN**

Vólvulo gástrico (VG) se define como la rotación del estómago sobre si mismo, en su eje órgano-axial o mesentérico-axial. Su incidencia es desconocida. VG agudo corresponde a una emergencia quirúrgica con mortalidad que puede llegar al 50%.

### **OBJETIVOS**

Reportar caso de vólvulo gástrico como causa infrecuente de dolor abdominal y su manejo.

### **REPORTE DEL(LOS) CASO(S)**

Paciente femenina de 18 años consultó en urgencias por dolor epigástrico insidioso, punzante de 9 horas, asociado a náuseas y distensión abdominal. Radiografía de abdomen simple muestra cámara gástrica distendida con contenido y dilatación de asas colónicas. Sintomatología cedió levemente con sonda nasogástrica (SNG). Endoscopía digestiva alta (EDA) muestra fondo gástrico disentido y rotación sobre eje luminal. Se realiza desvolución con tendencia a recidiva. EDA de control muestra rotación de tercio medio en 90°. Evoluciona con episodios de dolor que ceden espontáneamente, con buena tolerancia a realimentación progresiva. Se realiza gastrostomía endoscópica percutánea (PEG). Buena evolución clínica post Gastrostomía, tolera bien alimentación oral. Radiografía de Esófago Estómago Duodeno: normal. Se retira PEG a los 5 meses y se decide alta.



## VÓLVULO GÁSTRICO MIXTO SECUNDARIO A HERNIA DIAFRAGMÁTICA CONCOMITANTE CON HERNIA HIATAL. REPORTE DE CASO.

Gely Andrea Muñoz Bannura, Catalina Piñones Kramm, Tamara Daire Rojas, Camila Onetto Carvallo, Ailen Anahí Inostroza Molina

Hospital El Pino (santiago, San Bernardo). Servicio De Cirugía. Universidad Andrés Bello

### INTRODUCCIÓN

El vólvulo gástrico es un trastorno raro, siendo el tipo mixto extremadamente inusual, presentándose en menos del 2% de los casos. Esta entidad poco frecuente en adultos suele ocurrir secundaria a una hernia diafragmática como consecuencia de traumas penetrantes y contusos luego de años de ocurrido el accidente. La clínica puede ser insidiosa hasta llegar a la clínica clásica de obstrucción gástrica completa, siendo un diagnóstico difícil y potencialmente mortal con necesidad de tratamiento quirúrgico en la mayoría de los casos.

### OBJETIVOS

Presentar cuadro clínico poco frecuente con presentación atípica.

### REPORTE DEL(LOS) CASO(S)

Femenina, 72 años, hipertensa, refiere cuadro de 15 días de emesis postprandial que se intensifica en las últimas 24 horas asociado a dolor retro esternal y abdominal difuso. TC tórax, abdomen y pelvis evidencia hernia paraesofagica tipo II de 8x9x8cm con ascenso gástrico parcial. Se instala SNG con buena respuesta sintomática. EDA informa cuerpo distal y antro gástrico ascendidos. Se realiza laparoscopia exploradora que evidencia estómago en tórax, con vólvulo mixto por hernia diafragmática medio-medial izquierda de 5x6cm y pequeña hernia hiatal por deslizamiento. Se realiza reducción y reparación de defectos sin incidentes, con evolución favorable. Debido a hallazgos se obtiene antecedente de colisión automovilística de alta energía en 1995

## FUNDOPLICATURA DE NISSEN FALLIDA: CONVERSIÓN A FUNDOPLICATURA DE TOUPET MÁS GASTRECTOMÍA DISTAL

Italo Braghetto Miranda, Manuel Figueroa Giralt, Owen Korn Bruzzone, Camila Sotomayor Ledezma, Carlos Mandiola Bunster, Ana Maria Burgos Li

Hospital Clínico U. De Chile. Departamento De Cirugía.

### INTRODUCCIÓN

La funduplicatura de Nissen falla por diferentes causas. La clínica es disfagia, dolor retrosternal y reflujo. Los hallazgos endoscópicos y radiológicos incluyen esofagitis, esófago de Barrett y hernia hiatal. Las cirugías revisionales en estos casos son complejas, se asocian a complicaciones postoperatorias y alta tasa de falla.

### OBJETIVOS

Reportar el resultado postoperatorio de los pacientes sometidos a cirugía revisional, con conversión de Nissen a Toupet, gastrectomía distal y gastroeyeyunostomía en Y de Roux.

### MATERIAL Y MÉTODO

Cohorte prospectiva de 23 pacientes. Criterios de inclusión: pacientes con funduplicatura de Nissen previa para el tratamiento de ERGE que desarrollaron disfagia, pirosis o dolor retrosternal, en los cuales se detectó ERGE en la EDA, pHmetría 24 horas y esofagograma con bario. Además, todos los pacientes fueron evaluados con manometría esofágica antes de la cirugía. Se excluyó a aquellos sin cirugía antirreflujo previa. La cirugía realizada fue la conversión de Nissen a Toupet con gastrectomía distal y gastroeyeyunostomía en Y de Roux. Todas las pruebas preoperatorias se repitieron 1 año después de la operación. Seguimiento:100%. Se evaluaron síntomas (pirosis, disfagia, dolor), EDA (esofagitis, barrett), Rx EED (reflujo, estenosis del cardias, hernia hiatal), pHmetría 24 hrs y manometría (Pº EEI). Análisis estadístico: prueba exacta de Fisher, prueba de Student.

### RESULTADOS

Los resultados pre y postoperatorio son, respectivamente: dolor retrosternal 65.2 % y 4.35 %, estenosis del cardias 30.4% y 8.6% después de la cirugía, hernia hiatal 39.1% y 0%, Pº EEI = 7,88 mmHg y 10.5 mmHg (p = 0,15), % de tiempo pH <\_x0034\_: \_x0038\_.42 y \_x0035\_.08 \_x0028\_p="0,14)," DeMeester \_x0034\_5\_x002c\_5 y \_x0031\_9.3 \_x0028\_p="0,01)." Las complicaciones postoperatorias ocurrieron en \_x0032\_1.7 \_x0025\_x002c\_ todas fueron de Clavien-Dindo >> 2. No hubo mortalidad.

### CONCLUSIONES

El abordaje quirúrgico probado es seguro y eficaz para el manejo de la funduplicatura de Nissen fallida.

## **HEMORRAGIA DIGESTIVA ALTA SECUNDARIA A CÁNCER GÁSTRICO MANEJADA CON EMBOLIZACIÓN ARTERIAL. REPORTE DE UN CASO.**

Manuel Ignacio Avilés Parra, Vannia Jeanette Rivera Arismendi, Jan Gerhard Baader De Solminihac, Ricardo Guarda Contardo, Jose Manuel Ramírez Torrealba

Hospital Base San José De Osorno. Servicio De Cirugía. Universidad Austral De Chile

### **INTRODUCCIÓN**

Los tumores gastrointestinales son una causa infrecuente de hemorragia digestiva alta (HDA), que representa menos del 5% de todos los casos de HDA severa. Para el control quirúrgico de la hemorragia que no es candidata a resección tumoral se debe optar por alternativas menos invasivas como la embolización endovascular.

### **OBJETIVOS**

Se presenta el caso de un paciente con HDA secundaria a cáncer gástrico manejado mediante embolización endovascular.

### **REPORTE DEL(LOS) CASO(S)**

Paciente de sexo masculino, de 76 años, en estudio por cáncer gástrico T4aN1Mx. Ingresó al Hospital Base de Osorno por cuadro de 15 días de evolución de melena y hematemesis. Inicialmente en Servicio de Urgencias se realizó manejo médico de HDA. Posteriormente se trasladó a Servicio de Cirugía para evaluar posibilidad de laparoscopia exploradora. Evolucionó con múltiples episodios de sangrado gastrointestinal por lo que inicialmente se planteó una ligadura de arteria gástrica izquierda, sin embargo, por alto riesgo quirúrgico se decidió realizar embolización endovascular de la arteria gástrica izquierda. Posterior a embolización arterial paciente no presentó nuevos episodios de sangrado. Debido a comorbilidades y riesgo operatorio, se decidió ingreso cuidados paliativos.

## **QUISTE MESENTÉRICO COMO CAUSA DE DOLOR ABDOMINAL, A PROPÓSITO DE UN CASO.**

Kerlack Luke Walton Diaz, Daniel Patricio Cifuentes Munzenmayer, Felipe Alegría Graham, Herman Viveros Guajardo, Juan Pablo Lasnibat Roldan

Complejo Hospitalario San José (santiago, Independencia). Servicio De Cirugía.

### **INTRODUCCIÓN**

Se presenta el caso de un paciente estudiado por dolor y masa abdominal en el que se constata la presencia de un gran quiste mesentérico, el que se extirpa de forma quirúrgica sin complicaciones.

### **OBJETIVOS**

El objetivo del presente trabajo corresponde al reporte de una causa inusual de dolor abdominal, y su resolución quirúrgica por medio de quistectomía, además una revisión de la literatura del tema.

### **REPORTE DEL(LOS) CASO(S)**

Se presenta el caso de un paciente de 64 años de sexo femenino que, en contexto de estudio ambulatorio de dolor y masa abdominal con tomografía computada, se constata la presencia de extensa masa de bordes bien definidos a nivel de mesenterio, de 16,9 x 14,0 cm en sus ejes mayores, que además consta con pedículo que se comunica con el tejido adiposo vecino, sin presencia de áreas sólidas ni calcificaciones, así como tampoco compresión de estructuras vecinas. Se programa paciente para cirugía electiva, realizándose una colecistectomía laparoscópica y una quistectomía a través de una laparotomía media infraumbilical. Al examen anatómo-patológico, se confirma la presencia de un quiste de tipo mesotelial inflamado con focos de fibrosis hialina. Paciente evoluciona con postoperatorio favorable, sin nuevos episodios de dolor abdominal y sin complicaciones hasta la fecha.

## **RETIRO DE MALLA DE PROLENE COMO MÉTODO DE REPARACIÓN DE HERNIA HIATAL GIGANTE COMPLICADA**

Matías Sebastián Toloza Aguayo, Diva Yadira Villao Mariduena, Leandro Luciano Revello Chiang

Hospital Del Salvador (santiago, Providencia). Cirugía Digestivo Alto

### **INTRODUCCIÓN**

Las hernias hiatales corresponden a la protrusión de estructuras no esofágicas a través del hiato esofágico cubiertas por saco peritoneal. Generalmente son adquiridas por debilidad de los pilares diafragmáticos. Se reportan hasta en un 40% de la población y se clasifican en 4 tipos; por deslizamiento, paraesofágicas, combinadas o cuando protruyen órganos diferentes al estómago (1% de los casos). La cirugía implica disección y resección del saco herniario, reducción del contenido, cierre del hiato diafragmático y cirugía antirreflujo. Las hernias gigantes requieren material protésico adecuado con mallas mixtas o de PTFE expandido con un material para la cara parietal y otro para la visceral como Proceed o Parietex composite, para evitar la reacción adherencial y obtener resultados adecuados.

### **OBJETIVOS**

Reportar la reoperación de hernia hiatal gigante reparada previamente con malla de Prolene

### **REPORTE DEL(LOS) CASO(S)**

Paciente femenino de 72 años que consultó por cuadro de obstrucción intestinal. Escáner muestra hernia hiatal gigante complicada por lo que ingresa a pabellón, constatándose hernia hiatal tipo IV de 15cm que se repara con malla de prolene con evolución favorable. La paciente reconsulta por disfagia por lo que debe reintervenirse, disecándose gran proceso adherencial, retirándose malla de prolene con cierre del defecto y funduplicatura de Nissen.

## **CIRUGÍA ROBÓTICA ESÓFAGO GÁSTRICA CON ASISTENCIA MAGNÉTICA, PRIMERA SERIE DE CASOS REPORTADA.**

Jorge Bravo Lopez, Ismael Court Rodriguez, Katrina Lolas Tornquist, Juan Contreras Parraguez, David Bravo Lopez

Clínica Santa Maria. Unidad De Cirugia Robotica Y Minimamente Invasiva. Universidad De Chile

### **INTRODUCCIÓN**

El dispositivo de asistencia magnética Levita fue diseñado para optimizar la separación hepática y tracción de tejidos durante la cirugía, sin la necesidad de usar puertos en laparoscopia; por consiguiente provocando una recuperación más rápida y disminución del dolor postoperatorio. Ya ha sido demostrada utilidad en cirugía laparoscópica, pero aún no existen reportes ni experiencias en cuanto a cirugía robótica digestiva

### **OBJETIVOS**

Evaluar la efectividad y seguridad del uso del dispositivo de asistencia magnética Levita, en cirugía robótica esofagogástrica.

### **MATERIAL Y MÉTODO**

Estudio descriptivo, observacional, transversal, prospectivo. Criterios inclusión: pacientes operados con dispositivo de asistencia magnética Levita, en cirugía robótica esofagogástrica, entre enero y julio del 2019. Se analizaron antecedentes de 13 pacientes, recopilando datos demográficos, cirugía realizada, características del hígado (tamaño, presencia esteatosis) y lesiones hepáticas asociadas al uso del dispositivo. Para el análisis estadístico se buscaron las medias de rangos de datos. Se utilizó nivel de confianza 95%. Se calcularon porcentajes, utilizando la proporción entre valores involucrados.

### **RESULTADOS**

13 pacientes fueron analizados; 61,54 % mujeres, media edad  $43,92 \pm 10,09$  años. Las cirugías realizadas fueron 69,23% bypass gástrico, 23,07% conversión a bypass, 30,77% hernioplastia hiatal. El 100% de los pacientes presentaba hígado graso y de estos 38,46% hígado muy aumentado de tamaño. Hubo solamente un caso de laceración hepática leve con sangrado mínimo (7,69%) asociado al uso de Levita, en un paciente con hígado graso muy voluminoso y fue resuelto con electrocoagulación y surgicell. En 2 casos (15,38%) fue necesario el cambio del dispositivo magnético por una pinza laparoscópica para retracción hepática, debido a características del hígado y presencia de adherencias

### **CONCLUSIONES**

El dispositivo de asistencia magnética Levita, impresiona ser un método seguro y efectivo para su uso en cirugía robótica esofagogástrica, siempre teniendo en consideración la adecuada selección de los pacientes. Falta mas estudios para evaluar los reales beneficios del mismo.



## **RESULTADOS ONCOLÓGICOS DEL TRATAMIENTO QUIRÚRGICO DEL CÁNCER GÁSTRICO AVANZADO ANTRAL POBREMENTE DIFERENCIADO, INDIFERENCIADO Y DE CÉLULAS EN ANILLO DE SELLO.**

Marco Ceroni Villanelo, Enrique Norero Muñoz, Cristian Martinez Belmar, Ricardo Mejia Martinez, Rodrigo Muñoz Claro, Constanza Godoy Santin, Kaorys Barros Duque, Alfonso Diaz Fernandez

Complejo Hospitalario Dr. Sótero Del Río (santiago, Puente Alto). Equipo Esófago-gástrico. Servicio De Cirugía.. Pontificia Universidad Católica De Chile

### **INTRODUCCIÓN**

El cáncer gástrico(CG) avanzado pobremente diferenciado, indiferenciado y de células en anillo de sello(CAS), tiene límites de infiltración poco precisos y mayor recidiva peritoneal. La literatura no ha demostrado mejor supervivencia al realizar una gastrectomía total(GT) por sobre la subtotal(GST) en el CG antral. Por lo que el tipo de gastrectomía dependería de la localización y no del subtipo histológico.

### **OBJETIVOS**

Determinar los resultados oncológicos de los pacientes operados con intención curativa con CG avanzado antral pobremente diferenciados, indiferenciados y de CAS.

### **MATERIAL Y MÉTODO**

Estudio retrospectivo de los pacientes operados con CG avanzado antral pobremente diferenciados/indiferenciados/CAS. Periodo 1996-2019. Criterios de inclusión: Edad<75 años; ASA><3; Gastrectomía D2 con intención curativa. Criterios de exclusión: Resección multivisceral; Sospecha de CG hereditario difuso familiar. Se utilizó la base de datos Excel Prospectiva. TNM 7°ed y la clasificación histopatológica de la OMS. Se utilizó curvas de supervivencia Kaplan-Meier, test de log-Rank y estadística descriptiva. Se consideró significativo  $p < 0,05$ .

### **RESULTADOS**

En el periodo se operaron 1.465, de los cuales cumplen los criterios 107 pacientes. La Edad promedio fue 59,9 años(DE10,9). Un 54% fueron hombres. A 68% se les realizó una GST. El promedio de ganglios disecados fue 34,4(DE16,5). La diferenciación histológica de los adenocarcinomas fue: 69(64,4%) pobremente diferenciado; 36(33,6%) de CAS; 2(1,8%) indiferenciados. R1 del margen oral ocurrió en 1 paciente(1,4%). La etapificación TNM fue: 5 IB; 11 IIA; 18 IIB; 16 IIIA; 21 IIIB; 36 IIIC. Recibieron adyuvancia 45(42,2%) pacientes. La supervivencia media fue de 63,1 meses. Con supervivencia a 10 años de 46,1%. La supervivencia a los 10 años según tipo de gastrectomía fue: 46,3% para GST y 46,6% para GT ( $p=0,7$ ). No hay diferencias de supervivencia entre los subtipos histológicos.

**CONCLUSIONES**

Los resultados oncológicos de la GST son similares a los de una GT para el tratamiento quirúrgico del CG avanzado antral pobremente diferenciado, indiferenciado y de CAS.

## EPIDEMIOLOGÍA DEL CÁNCER GÁSTRICO EN EL CRS Y HOSPITAL EL PINO ENTRE LOS AÑOS 2012 Y 2017

Gely Andrea Muñoz Bannura, Pamela Alejandra Marin Villalon, Alberto Lagos Arriaza, Pedro Aguilar Rodriguez, Camila Onetto Carvallo, Tamara Daire Rojas

Hospital El Pino (santiago, San Bernardo). Servicio De Cirugia. Universidad Andrés Bello

### INTRODUCCIÓN

El cáncer gástrico (CG) representa la primera causa de muerte por cáncer en Chile y la segunda causa a nivel mundial. Nuestro centro no cuenta con estudios locales que represente la situación epidemiológica de nuestra población.

### OBJETIVOS

Describir la epidemiología del CG durante los años 2012 - 2017, en la población adulta del CRS y Hospital El Pino. Identificar las principales características epidemiológicas de pacientes con CG, sobrevida, mortalidad, factores de riesgo conocidos y sus prevalencias en la población estudio.

### MATERIAL Y MÉTODO

Estudio de abordaje descriptivo, retrospectivo. Se recolectó la información a través de revisión de fichas clínicas. Se realizó un estudio estadístico descriptivo de los resultados obtenidos.

### RESULTADOS

Se obtuvo 179 pacientes, 3 fueron excluidos por falta de datos. De los 176, 43 (24.4%) diagnosticados en 2012 y 15 (8.5%) en 2015. La relación entre sexo masculino y femenino fue de 2/1. La edad promedio de diagnóstico fue 71.2 años. 98.3% no presentaban historia familiar de CG. 3.4% tenían antecedente de cáncer diagnosticado previamente. 11.9% tabaquismo y 8% consumo de alcohol. 7.4% H. Pylori ( ). 61.9% presentó adenocarcinoma gástrico moderadamente diferenciado. 34.1% de los casos se encontraron en Etapa IV al momento del diagnóstico. 56.9% de los pacientes se realizó una cirugía con intención curativa, en 11.4% se realizó cirugía con intención paliativa. De los sometidos a cirugía curativa, 26 fueron sometidos a terapia adyuvante. 56.3% fueron derivados a la unidad de cuidados paliativos durante el transcurso de estos 6 años. A la fecha, el 49.4% de los pacientes de la muestra ha fallecido.

### CONCLUSIONES

El CG es una patología que representa un problema de salud. En nuestra población ha ido en aumento el diagnóstico durante los últimos años. La mortalidad es cercana al 50%, la edad de presentación es tardía, y menos del 50% puede ser sometido a una cirugía curativa.

## RESULTADOS CLÍNICOS A LARGO PLAZO EN PACIENTES OBESOS SOMETIDOS A GASTRECTOMÍA EN MANGA LAPAROSCÓPICA.

Juan Eduardo Contreas Parraguez, Carmen Santander Ansaldo, Ismael Court Rodriguez, Jorge Bravo Lopez, Percy Brante Baez, Pablo Marin Perez, Katrina Lolos Tornquist

Clínica Santa Maria. Equipo Cirugía Bariátrica. Universidad De Chile

### INTRODUCCIÓN

La gastrectomía en manga laparoscópica (LSG) es uno de los procedimientos bariátricos realizados con mayor frecuencia, pero aún faltan mayores estudios con resultados a largo plazo para lograr su validación.

### OBJETIVOS

El objetivo de este estudio es mostrar resultados clínicos a largo plazo, de los pacientes sometidos a gastrectomía en manga laparoscópica, en términos de exceso de peso perdido (%EWL), resolución de comorbilidades asociadas y necesidad de cirugía revisional.

### MATERIAL Y MÉTODO

Estudio retrospectivo de cohorte. Población: todos los pacientes con obesidad sometidos a LSG por nuestro equipo entre enero 2006 y marzo 2009. Descripción de factores demográficos, comorbilidades, %EWL y frecuencia de procedimientos revisionales en un periodo de seguimiento de 1, 3, 5 y 10 años de respectivamente.

### RESULTADOS

207 pacientes. 61,4% mujeres. Media de edad preoperatoria 40,5 ( $\pm$  10,7) años (rango: 17-68), promedio índice masa corporal (IMC) preoperatorio 38,8 ( $\pm$  4,8) kg/m<sup>2</sup> (rango: 31-53). En relación con las comorbilidades, 29,5% presentó hipertensión arterial (HTA), 64,4% insulino resistencia (IR) y 52,7% dislipidemia (DLP). La media del %EWL en el seguimiento fue 92,8% ( $\pm$ 27) (rango: 35-180), 79,4% ( $\pm$ 32) (rango: 12-180), 68% ( $\pm$ 32) (rango: 11-100) y 61% ( $\pm$ 18) (rango: 41-78) en los años 1, 3, 5 y 10 post operatorio respectivamente. La evolución de las comorbilidades luego de 5 años de seguimiento fue: 60% pacientes con IR, y 25% con DLP mostraron remisión. 11 pacientes (5,4%) se les realizó cirugía revisional.

### CONCLUSIONES

En nuestra experiencia, la LSG tiene buenos resultados en términos de %EWL, que parecieran más favorables en cirugía primaria que en cirugía revisional.

## **REPARACIÓN LAPAROSCÓPICA DE PERFORACIÓN ESOFÁGICA SECUNDARIA A DILATACIÓN ENDOSCÓPICA CON BALÓN, EN PACIENTE CON ACALASIA**

Jorge Bravo Lopez, Ismael Court Rodriguez, Juan Contreras Parraguez, Katrina Lolos Tornquist, Hugo Richter Roca

Clínica Santa Maria. Equipo Cirugía Digestiva Unidad De Cirugía Endoscópica. Universidad De Chile

### **INTRODUCCIÓN**

La perforación esofágica es la complicación inmediata de mayor gravedad de la dilatación endoscópica con balón, se presenta en 1-5% y se asocia a un 20-80% de mortalidad. Lo más importante es el diagnóstico precoz y tratamiento oportuno, para prevenir las eventuales complicaciones

### **OBJETIVOS**

Presentar un video editado de un caso de perforación esofágica secundario a dilatación con balón, reparado mediante cirugía laparoscópica

### **CONTENIDO DEL VIDEO**

Mujer, 72 años con 4 meses de disfagia lórica y baja de peso. Estudio manométrico revela acalasia. Se decide dilatación endoscópica con balón. Durante procedimiento se observa solución de continuidad en esófago distal, se intenta cierre frustrado con clips, por lo que se decide reparación quirúrgica precoz. Se realiza laparoscopia exploradora, acceso Hiatal y disección de mediastino inferior que evidencia solución de continuidad irregular, anfractuosa de cara lateral 1/3 distal del esófago de 6cm con salida de saliva y 5 clips endoscópicos en el trayecto de la lesión, que se extraen. Bajo sonda de calibración de 32Fr se realiza rafia con primer plano de Monocryl 3/0 y refuerzo de Prolene 4/0, además parche de grasa. Instalación de drenajes y VTC para aseo. Cirugía sin incidentes. Evolución favorable, logrando realimentación progresiva, alta al 6to día postoperatorio.

## REPARACIÓN LAPAROSCÓPICA DE HERNIA DIAFRAGMÁTICA IATROGÉNICA COMPLICADA

Jorge Bravo Lopez, Hernan De La Fuente Hulaud, David Bravo Lopez, Katrina Lolas Tornquist

Clínica Santa Maria. Equipo De Cirugia Digestiva. Universidad De Chile

### INTRODUCCIÓN

La hernia diafragmática iatrogénica es una complicación poco frecuente de la cirugía esofagogastrica (0,7-15%), con mortalidad del 20% en urgencia. Presenta una clínica variada con síntomas torácicos y abdominales. Es importante una alta sospecha clínica, para su reparación precoz

### OBJETIVOS

Presentar un video editado de un caso de reparación laparoscópica de hernia diafragmática iatrogénica complicada.

### CONTENIDO DEL VIDEO

Mujer, 58 años, con antecedentes de manga gástrica con filtración al 5to día post operatorio, evolucionando con empiema izquierdo, que requiere reintervención abdominal y toracotomía con decorticación pulmonar. Un año después presenta cuadro de dolor abdominal / torácico y dificultad respiratoria. TAC describe hernia diafragmática izquierda con anillo de 27mm, saco herniario de 87mm, con segmento yeyuno dilatado, líquido libre y protrusión de ángulo esplénico del colon estrangulado. Se decide manejo quirúrgico; liberación laboriosa de adherencias, abultamiento hemidiafragma izquierdo correspondiente al saco herniado, ampliación de anillo laborioso y reducción sin lesiones del contenido. Reparación de defecto diafragmático de 8cm con Vloc y refuerzo con malla Bio-a. Cirugía sin incidentes. Buena evolución, alta al 3er día postoperatorio.

## **FLUORESCENCIA CON VERDE DE INDOCIANINA EN CIRUGIA LAPAROSCOPICA: ESTUDIO PILOTO**

Enrique Lanzarini S, Catalina Valenzuela Vega, Manuel Figueroa Giralt, Maher Musleh Katan

Hospital Clínico U. De Chile. Departamento De Cirugia. Equipo De Cirugia Esofago-gastrica.

### **INTRODUCCIÓN**

El desarrollo tecnológico ha permitido mejorar la visualización de las estructuras anatómicas mientras el cirujano está operando. Uno de estos avances es la Fluorescencia con Verde de Indocianina (ICG), que podría llevar al cirujano a tomar mejores decisiones en el intra-operatorio.

### **OBJETIVOS**

El objetivo de este estudio piloto es determinar la factibilidad de la utilización de ICG en nuestro medio.

### **MATERIAL Y MÉTODO**

Estudio piloto, prospectivo, que incluye 11 pacientes operados en el Hospital Clínico de la Universidad de Chile en Julio y Agosto 2017, y Septiembre y Octubre 2018. Todos sometidos a cirugías laparoscópicas utilizando ICG: 4 gastrectomías totales D2 por cáncer, 2 esofagectomías por cáncer, 1 hemicolectomía izquierda por cáncer, 1 hernioplastía hiatal y bypass gástrico, 1 gastrectomía en manga, y 2 colecistectomías. Se determinó la factibilidad de visualización de perfusión sanguínea de tejidos, mapeo linfático y visualización de la vía biliar, inyectando ICG por vía venosa o a nivel linfático, y los efectos adversos asociados a ICG. Se utilizó una torre de laparoscopia con fluorescencia. Estadística descriptiva. Todos los pacientes firmaron un consentimiento informado.

### **RESULTADOS**

La edad promedio fue 52 años, 6 mujeres y la mediana de hospitalización 6 días. En los 5 pacientes que se realizó medición de irrigación, fue factible determinar los límites con el tejido isquémico. En los 4 pacientes que se realizó mapeo linfático, fue factible la visualización de los grupos ganglionares N1 en forma completa, y N2 parcialmente. La visualización de la vía biliar fue factible en los 2 casos, sin necesidad de disección. No se produjeron efectos adversos asociados a ICG.

### **CONCLUSIONES**

En nuestro estudio piloto, fue factible la utilización de ICG para determinar perfusión sanguínea, mapeo linfático y visualización de vía biliar, con resultados alentadores. Se requieren estudios a mayor escala para determinar la real utilidad.

## **VIDEO: ESOFAGECTOMIA MINI-INVASIVA UTILIZANDO VERDE DE INDOCIANINA PARA MEDIR PERFUSION DEL TUBO GASTRICO**

Enrique Lanzarini S, Catalina Valenzuela Vega, Manuel Figueroa Giralt, Maher Musleh Katan

Hospital Clínico U. De Chile. Depto. De Cirugía. Equipo Cirugía Esófago-gástrica.

### **INTRODUCCIÓN**

Uno de los mayores desafíos al realizar una esofagectomía por cáncer y reconstrucción con ascenso de un tubo gástrico y anastomosis cervical, es la perfusión sanguínea límite del extremo distal del tubo. Una falla en la irrigación a este nivel puede determinar complicaciones postoperatorias, como filtración y/o estenosis de la anastomosis esófago-gástrica.

### **OBJETIVOS**

Mostrar la utilización de Fluorescencia con Verde de Indocianina, para definir el límite de perfusión sanguínea del tubo gástrico ascendido al cuello, con el objetivo de realizar una anastomosis en tejido bien perfundido.

### **CONTENIDO DEL VIDEO**

Tiempo torácico mini-invasivo: intubación bronquial selectiva, paciente en decúbito lateral izquierdo, esofagectomía seccionando vena ácigos, linfadenectomía periesofágica, infracarinal, paratraqueal. Tiempo laparoscópico: paciente en "posición francesa" y neumoperitoneo a 15 mm Hg, inserción 5 trócares, se realiza tubulización gástrica a expensas de la curvatura mayor conservando arcada gastro-epiploica, gastrectomía proximal con linfadenectomía de grupos ganglionares paracardiales derecho e izquierdo, curvatura menor, arteria gástrica izquierda, tronco celíaco y hepática común. Se realiza inyección endovenosa de 2,5 mg de Verde de Indocianina para definir perfusión distal del tubo gástrico y se marca límite con clips. Tiempo cervical: cervicotomía izquierda, disección esófago cervical. Se retira pieza operatoria y ascenso de tubo gástrico. Nueva medición de perfusión. Anastomosis esófago-gástrica cervical.



## ¿ES REALMENTE EL COMPROMISO LINFONODAL MASIVO(N3B) ESTADÍO III EN CÁNCER GÁSTRICO?

Alvaro Barría Espinoza, Carlos García Carrasco, Carlos Benavides Castillo, Carlos Esperguel Galaz, Alejandro Cancino Viveros, Patricia Rebolledo Caro, Jose Vallejos Hernandez, Lorenzo Nicolás González Palacios

Hospital Clínico San Borja-arriarán (santiago, Santiago). Equipo Cirugía Digestiva Alta. Universidad De Chile

### INTRODUCCIÓN

Los factores pronósticos en Cáncer Gástrico(CG) resecados con intención curativa son: La invasión de la pared gástrica y el compromiso linfonodal, la última clasificación TNM, define el compromiso linfonodal de acuerdo al número de linfonodos(LN) comprometidos, se "N3" cuando existen el compromiso 7 o más linfonodos, a su vez, subdividiéndolo en N3a y N3b(compromiso linfonodal masivo(CLM))cuando existen más de 15LN comprometidos por cáncer después de una disección linfática extendida. De acuerdo a publicaciones previas, el pronóstico de estos pacientes es ominoso y podría asimilarse a un estadio IV.

### OBJETIVOS

Analizar el pronóstico de supervivencia de pacientes N3b(CLM) comparados con aquellos pacientes estadio IV irresecables.

### MATERIAL Y MÉTODO

Diseño de estudio, cohorte prospectiva. Se incluyen todos los pacientes operados con intención curativa con diagnóstico anátomo-patológico de adenocarcinoma gástrico que cumplen con el criterio de tener más de 15LN comprometidos con cáncer en la pieza de quirúrgica, operados en el periodo de septiembre 2010 a diciembre 2018. Variables de estudio: demográficas, tipo de cirugía, anatomía patológica y tiempo de supervivencia. Criterios de inclusión: pacientes con adenocarcinoma resecados con intención curativa, pN3b. Criterios de exclusión: otra histología, Siewert I, cirugía con intención paliativa y pacientes no resecados.

### RESULTADOS

Durante el periodo de estudio se operaron 365 pacientes que cumplieron con los criterios de inclusión. Número de pacientes N3b fue 46(12,6%), con un promedio de edad de 63(41-87)años; mujeres 39,2% y hombres 60,8%. En cuanto a la diferenciación, el 76% correspondió a lesiones difusas de lauren(37% con componente Células de anillo de sello), LN promedio resecados fue 40,7 y LN( ) promedio de 24,8; índice ganglionar promedio fue 62%. Los grupos linfonodales más comúnmente comprometido fueron el 3, 4 y 7. Sobrevida a 3 años 8%.

### CONCLUSIONES

Según análisis de nuestros datos, observamos que el CLM(N3b) en CG, podría ser considerado pronóstico de sobrevida, similar los Estadío IV.

## **VIDEO: MAPEO LINFATICO CON VERDE DE INDOCIANINA EN GASTRECTOMIA TOTAL D2 POR CANCER GASTRICO**

Enrique Lanzarini S, Catalina Valenzuela Vega, Manuel Figueroa Giralt, Maher Musleh Katan, Jose Ignacio Fernandez Fernandez

Hospital Clínico U. De Chile. Depto. De Cirugía. Equipo De Cirugía Esófago-gástrica.

### **INTRODUCCIÓN**

Uno de los mayores desafíos en el abordaje laparoscópico del cáncer gástrico es la realización de una correcta linfadenectomía. La utilización de fluorescencia con Verde de Indocianina inyectada en la pared gástrica, podría ayudar a la localización exacta de los linfonodos en los distintos grupos ganglionares que deben ser resecaados.

### **OBJETIVOS**

Mostrar la utilización de fluorescencia con Verde de Indocianina como una herramienta de mapeo linfático en el tratamiento quirúrgico del cáncer gástrico por abordaje laparoscópico.

### **CONTENIDO DEL VIDEO**

Paciente en posición "francesa". Inserción de 5 trócares. Inyección de Verde de Indocianina en la pared gástrica. Se realiza omentectomía mayor. Se identifican linfonodos del grupo 4. Sección vasos gastro-epiploicos izquierdos. Se identifica grupo 6 y sección de vasos gastroepiploicos derechos. Sección duodenal. Omentectomía menor. Identificación de grupos 3 y 5. Linfadenectomía del grupo 12a. Identificación grupos 8a, 9, 7, 11p y 11d, que son removidos junto a pieza operatoria. Identificación de grupos 1 y 2. Disección y sección esofágica. Retiro de pieza operatoria y anastomosis esófago-yeyunal en Y de Roux

## **SOBREVIDA A 15 AÑOS DE GIST GÁSTRICOS EN EL HOSPITAL PADRE HURTADO**

Oliver Daniel Maida Medina, Joaquin Jensen Montt, Karen Briner Prenafeta, Felipe Huidobro Gonzalez, uillermo Rencoret Palma, Nicolas Palominos Lopez, Jose Miguel Campero Martinez, Marcelo Vivanco Lacalle

Hospital Padre Alberto Hurtado (san Ramón). Cirugía Digestiva.

### **INTRODUCCIÓN**

Los tumores GIST son tumores infrecuentes, parte de los llamados tumores mesenquimales gastrointestinales, con una tasa de crecimiento lento pero con potencial maligno. La gran mayoría de los GIST se concentran en el estómago (60-70%), menos frecuentemente en intestino delgado, apéndice y esófago. La tasa de sobrevida global a 5 años es de 76%. El riesgo de recurrencia depende del "riesgo" asociado al GIST y va desde 96 a 20%, pero va desde Realizamos esta revisión para entender el comportamiento de estos tumores en nuestro centro y si se condicen con la literatura internacional.

### **OBJETIVOS**

Se investigó sobre Las variables propias del tumor, el tipo de cirugía y abordaje y el tiempo de sobrevida global.

### **MATERIAL Y MÉTODO**

Se realiza un estudio tipo serie de casos y se revisaron la base de datos del Hospital Padre Hurtado de todas las cirugías por cáncer gástrico desde 2003 al 2019 y se incluyeron todos los paciente con GIST gástrico y se excluyeron a todos los paciente no operados. El tamaño muestral fue por conveniencia. Se usó Stata para realizar estadística descriptiva y analítica.

### **RESULTADOS**

Se analizaron 22 casos, el tamaño tumoral promedio fue de 4.61 cm. La localizaciones fueron: subcardial 30%, curvatura menor 25%, curvatura mayor 20%, antro gástrico 10%, cuerpo 10%, fondo gástrico 5%. Los procedimientos fueron: Gastrectomía subtotal 65%, Gastrectomía total 17%, Resección endoscópica 8%, No operados 8%. Abordaje: abierto 55%, laparoscópico 30% de los cuales 5% fue convertido, endoscópico 15% de los cuales 5% fue convertido. Promedio de seguimiento de fue 64 meses. La tasa de sobrevida a 5 años es de 76%.

### **CONCLUSIONES**

La estadística de nuestro centro sobre las tasas de recurrencia y supervivencia se condicen con la literatura internacional.

## **EXTRACCIÓN LAPAROSCÓPICA DE CUERPO EXTRAÑO GIGANTE DE BULBO DUODENAL**

Jorge Bravo Lopez, Hugo Richter Roca, Isaac Nachari Benquis, David Bravo Lopez, Eduardo Jose Bravo Lopez

Clínica Santa Maria. Unidad De Cirugía Digestiva Unidad De Cirugía Endoscópica. Universidad De Chile

### **INTRODUCCIÓN**

Los cuerpos extraños gigantes (>6cm) por su tamaño rara vez avanzan al intestino y cuando lo hacen causan obstrucción. Por el mismo motivo el manejo endoscópico suele ser laborioso y no está exento de complicaciones como perforación y sangrado. Menos de 1% requieren cirugía y de estos el abordaje laparoscópico es factible solo en algunos casos

### **OBJETIVOS**

Presentar un video editado de un caso de extracción laparoscópica de cuerpo extraño gigante del bulbo duodenal.

### **CONTENIDO DEL VIDEO**

Mujer, 16 años con Síndrome de Down severo. Cuadro de 2 semanas de dolor abdominal y vómito. Endoscopia diagnóstica objetiva cuerpo extraño gigante que causa obstrucción en bulbo duodenal, extracción frustra por lo que se decide cirugía. Exploración laparoscópica que evidencia molde que ocupa toda la primera porción duodenal y parte de la segunda. Gastrotomía horizontal distal ampliada hasta píloro. Mediante laparoscopia intraduodenal se observa extremo de cuerpo extraño que se manipula con dificultad para extraerlo completamente. A la inspección se trata de objeto plástico de 15x11cm enrollado. Visión directa evidencia úlceras duodenales no penetrantes. EDA intraoperatoria sin hallazgos de otras lesiones. Cierre defecto gástrico vertical con V-loc 3/0 tipo Heineke-Mikulicz y refuerzo con prolene 4/0. Prueba de azul de metileno ok. Cirugía sin incidentes. Buena evolución.

## **ANÁLISIS CLÍNICO-PATOLÓGICO DE PACIENTES CON TUMORES NEUROENDOCRINOS GÁSTRICOS EN 15 AÑOS.**

Lorenzo Nicolás González Palacios, Benjamin Fernandez Marambio, Consuelo Valdes Rubilar, Carlos Alberto Mariangel Maldonado, Alvaro Barría Espinoza, Carlos Esperguel Galaz, Carlos García Carrasco, Carlos Benavides Castillo

Hospital Clínico San Borja-arriarán (santiago, Santiago). Servicio De Cirugía, Equipo Cirugía Digestiva Alta.. Departamento De Cirugía, Campus Centro, Universidad De Chile.

### **INTRODUCCIÓN**

Los tumores neuroendocrinos gástricos (TNEG) tienen muy baja frecuencia, correspondiendo a menos del 1% de todos los tumores gástricos y menos del 2% de los tumores neuroendocrinos. Se ha descrito un aumento en su incidencia, que podría estar explicado por un incremento en la disponibilidad del diagnóstico endoscópico. Según Rindi se describen 3 tipos, que dependen del tamaño, ubicación, presencia de hipergastrinemia, nivel de secreción ácida gástrica, entre otros.

### **OBJETIVOS**

Analizar las características clínicas-patológicas, estudio y tratamiento realizado a pacientes con TNEG en nuestro centro.

### **MATERIAL Y MÉTODO**

Estudio descriptivo retrospectivo. Se incluyeron pacientes de la base de datos de anatomía patológica de nuestro centro con diagnóstico de carcinoide y TNE gástricos, entre los años 2004 y 2019. Se utilizó estadística descriptiva para análisis de los datos demográficos, clínicos y terapéuticos obtenidos de la ficha clínica.

### **RESULTADOS**

Se analizaron 55 pacientes con TNEG, de los cuales 42 fueron de tipo 1 y 13 de tipo 3. Se obtuvo una mediana de 61 años (16-83) y una predominancia del género femenino (56,36%). Clínicamente la presentación más frecuente fue dolor epigástrico, adinamia y palidez. En 36(65,4%) se detectó anemia, de los cuales 10(27,7%) era de tipo perniciosa. En 8 pacientes (14,5%) hubo sangrado digestivo alto. No hubo casos con síndrome carcinoide. Al diagnóstico endoscópico 39(70%) presentaron gastritis crónica atrófica, 37(67,2%) lesiones menores a 1cm y 41(74,5%) ubicación en cuerpo gástrico. Se midió gastrinemia en sólo 10 pacientes, con valores entre 409 y 2927pg/dl. Se realizó resección endoscópica en 19 casos (34,5%) y tratamiento quirúrgico en 16 casos (29%) [7 gastrectomías totales y 9 antrectomías]. En dos pacientes se pesquisaron metástasis hepáticas.

### **CONCLUSIONES**

Los TNEG son una patología infrecuente, con presentación clínica y hallazgos endoscópicos variados. La evidencia actual esta limitada a series clínicas pequeñas, por lo que el tratamiento debe ser guiado en centros clínicos de referencia.

## FILTRACIÓN DE ANASTOMOSIS ESÓFAGO-YEYUNAL EN GASTRECTOMÍA TOTAL LAPAROSCÓPICA VERSUS ABIERTA.

Catalina Valenzuela Vega, Enrique Lanzarini S, Manuel Figueroa Giralt, Celso Castillo Toro, Rodrigo Alberto Miranda Palta

Hospital Clínico U. De Chile. Departamento De Cirugía.

### INTRODUCCIÓN

La gastrectomía distal laparoscópica ha tenido rápida aceptación mundial gracias a los beneficios de la cirugía mínimamente invasiva. La gastrectomía total laparoscópica se ha implementado con cautela, debido a la dificultad técnica para confeccionar la esófago-yeyuno anastomosis (EYA), siendo la fuga anastomótica la complicación más temida.

### OBJETIVOS

Determinar si el abordaje laparoscópico se asocia a mayor frecuencia de filtración de EYA que el abierto, en gastrectomía total curativa por cáncer.

### MATERIAL Y MÉTODO

Cohorte prospectiva de pacientes operados de gastrectomía total con intención curativa, en el Hospital Clínico de la Universidad de Chile, entre el 2011-2018, excluyendo tumores M1, T4b o con compromiso de unión gastro-esofágica (UGE). Comparación de las características clínico-patológicas e incidencia de filtración de EYA, según vía de abordaje. Se utilizó test de Fisher, T-student, y cálculo de Riesgo Relativo, en Stata v13.

### RESULTADOS

En el periodo descrito, se realizaron 235 gastrectomías totales por tumores gástricos malignos, de los cuales se excluyeron 25 casos por compromiso de UGE y 35 casos por ser M1 o T4b. De los 175 casos incluidos, 64 fueron intervenidos por laparoscopia y 111 por vía abierta. En el grupo laparoscópico, la edad fue significativamente menor (60.5 [25-75] versus 66 [29-86] años,  $p = 0.0120$ ) y el tiempo operatorio fue significativamente mayor (263 [150-490] versus 180 [120-420] minutos,  $p < 0.001$ ), que en el grupo abierto, mientras que no hubo diferencias significativas en la cosecha ganglionar (37.5 [15-127] en el grupo laparoscópico versus 37 [12-88] ganglios en el abierto). En el grupo laparoscópico hubo 6 casos de fuga de EYA (9.3%), versus 12 casos (10.8%) del grupo abierto, sin significancia estadística (RR= 0.8671; IC 95% 0.2670 – 2.4965).

### CONCLUSIONES

Conclusión: En nuestro estudio, la incidencia de filtración de EYA por abordaje laparoscópico no fue mayor que por abordaje abierto.



## **INTUSUSCEPCIÓN GASTROGÁSTRICA POR TUMOR DEL ESTROMA GASTROINTESTINAL (GIST): REPORTE DE UN CASO.**

Catalina Valenzuela Vega, Barbara Carreno Manriquez, Omar Orellana Espinoza, Paula Andrea Fluxá Rojas, Enrique Lanzarini S

Hospital Clínico U. De Chile. Departamento De Cirugía.

### **INTRODUCCIÓN**

Los GIST comprenden el 1-3% de los tumores digestivos, el 60% tiene localización gástrica y su incidencia mundial está aumentando. Su tratamiento es quirúrgico, el abordaje de elección es laparoscópico y los tumores de alto riesgo se benefician de adyuvancia con ITK. La invaginación gastro-gástrica es una forma de presentación excepcional y una urgencia quirúrgica.

### **OBJETIVOS**

describir interesante caso de intususcepción por GIST gástrico, compartir imágenes de la tomografía y laparoscopia.

### **REPORTE DEL(LOS) CASO(S)**

Mujer, 79 años, con epigastralgia y vómitos postprandiales intermitentes durante 2 semanas, acude a urgencias por exacerbación del dolor y vómitos constantes en últimas 48 horas. Niega sangrado, baja de peso o fiebre. Sin irritación peritoneal. Laboratorio normal. TC contrastado abdominal informa tumor polipoídeo en duodeno sugerente de GIST que ocluye el antro, con engrosamiento parietal gástrico inflamatorio. La laparoscopia evidencia tumor fúndico atascado en el píloro, con invaginación gastro-gástrica secundaria, que se reduce con dificultad, siendo extirpado exitosamente mediante fundectomía vertical laparoscópica. Evolución postoperatoria satisfactoria. Biopsia informa GIST de 6 x4.7 x 3.5 cm, 6 mitosis/ 50 HPF, márgenes quirúrgicos negativos. Actualmente recibiendo adyuvancia con imatinib. Comentario: La laparoscopia es la vía de elección en GIST gástrico, siendo segura y eficaz incluso en urgencias.

## **TUMOR DESMOIDES GIGANTE ABDOMINAL CON INFILTRACIÓN COLÓNICA, REPORTE DE UN CASO.**

Barbara Carreno Manriquez, Catalina Valenzuela Vega, Ivonne Zarate Geisse, Natalia Cortes Borquez, Enrique Lanzarini S

Hospital Clínico U. De Chile. Departamento De Cirugía.

### **INTRODUCCIÓN**

Los tumores desmoides o fibromatosis agresiva, son neoplasias mesenquimáticas de comportamiento agresivo local pero no metastásico. Son proliferaciones fibroblásticas bien diferenciadas que determinan importante morbilidad funcional. Su tratamiento es esencialmente quirúrgico, siendo difícil elegir el momento ideal debido a su prolongada historia natural, la extensa resección requerida y alta tasa de recurrencia.

### **OBJETIVOS**

Presentar caso de desmoides abdominal gigante, dependiente del colon, compartir imágenes tomográficas y quirúrgicas.

### **REPORTE DEL(LOS) CASO(S)**

Mujer, 28 años, con larga historia de dispepsia y reflujo gastroesofágico, asociados a disuria, pujo y tenesmo. Peso conservado. Consulta por diarrea aguda, destaca masa abdominal superior fija, dura e indolora. TC contrastado demuestra tumor de 17x18x10 cm que depende del colon transverso, y alcanza la pelvis. Leve hidroureteronefrosis izquierda por compresión. Colonoscopia sin poliposis, solo compresión extrínseca del transverso. EDA y laboratorio normal. En pabellón, tumor íntimamente adherido al mesocolon transverso, se reseca en block con un segmento colónico. Evolución postoperatoria satisfactoria. Biopsia confirma neoplasia fusocelular de 22x20x9 cm que compromete muscular propia intestinal, margen circunferencial positivo focal, negativo para actina-desmina, S100, CD34, CD117, compatible con Fibromatosis mesentérica. Control al año, sin síntomas compresivos, ni recidiva. Comentario: Un desmoides que compromete la muscular, puede confundirse tomográficamente con un GIST, la biopsia postoperatoria confirma el diagnostico.

## PRONÓSTICO DE LOS PACIENTES CON CÁNCER GÁSTRICO SOMETIDOS A NEOADYUVANCIA SEGÚN YPN

Benjamin Fernandez Marambio, Lorenzo Nicolás González Palacios, Consuelo Valdes Rubilar, Ignacio Eugenio Pozo Márquez, Diego Andros Navarro Barrientos, Carlos García Carrasco, Carlos Esperguel Galaz, Carlos Benavides Castillo

Hospital Clínico San Borja-arriarán (santiago, Santiago). Hospital Clínico San Borja-arriarán, Servicio De Cirugía. Departamento De Cirugía Digestiva Alta.. Universidad De Chile.

### INTRODUCCIÓN

La cirugía asociada a terapia adyuvante es considerada actualmente como el estándar de tratamiento en cáncer gástrico (CG) avanzado. En la era pre-quimioterapia, se consideraba el factor linfonodal como el más relevante en el pronóstico de estos pacientes.

### OBJETIVOS

Objetivo: Analizar el pronóstico de sobrevida en pacientes sometidos a neoadyuvancia según el compromiso linfonodal informado en la pieza quirúrgica.

### MATERIAL Y MÉTODO

Diseño de estudio de cohorte prospectiva. Se seleccionaron pacientes con diagnóstico de CG y sometidos a cirugía con intención curativa, entre Enero 2010 a Diciembre 2018. Se excluyeron pacientes sin neoadyuvancia, metástasis (M1) y mortalidad a 30 días. Se realizó estadística descriptiva para variables edad, género, tipo histológico y estadificación TNM. El análisis de sobrevida se estimó mediante curvas de Kaplan-Meier. Para los cálculos estadísticos se utilizó el programa Stata 15.

### RESULTADOS

Se incluyeron 365 pacientes sometidos a cirugía con intención curativa, de los cuales, 116 recibieron neoadyuvancia. De estos, 76 (57.7%) presentaron compromiso linfonodal en la pieza operatoria. La edad promedio fue 65 años, según género 34.6% femenino y 65.4% masculino. El tipo histológico más frecuente fue el tubular moderadamente diferenciado (45.48%), y el 44% correspondieron a lesiones pobremente diferenciadas o indiferenciadas, con o sin componente de células en anillo de sello. La distribución de pacientes según pT fue: 80 pT1, 47 pT2, 113 pT3 y 123 pT4. La sobrevida global a 5 años fue 42.5%. En los grupos N0 y N( ) de 36% y 45%, con un Log-Rank Test  $p=0.13$ .

### CONCLUSIONES

No existen diferencias estadísticamente significativas en la sobrevida de los pacientes que recibieron neoadyuvancia, de acuerdo al compromiso linfonodal de la pieza operatoria. De acuerdo a

estos resultados, es posible hipotetizar que la neoadyuvancia presenta el mismo efecto independiente del compromiso linfonodal.

# SECCIONAL | Cirugía General

## **EXÉRESIS Y PLASTÍA DE DUFOURMENTEL PARA EL TRATAMIENTO DE LA ENFERMEDAD PILONIDAL SACRO-COCCÍGEA EXTENSA, COMPLEJA O RECURRENTE. SERIE DE CASOS CON SEGUIMIENTO.**

Carlos Manterola Delgado

Universidad De La Frontera. Centro De Estudios Morfológicos Y Quirúrgicos (cemyq).

### **INTRODUCCIÓN**

La enfermedad pilonidal sacrococcígea (SPD) es una entidad crónica e infrecuente. La SPD extensa, compleja y recurrente es menos frecuente. Su tratamiento, se asocia a morbilidad considerable y tasas de recurrencia de 6-40%. Se han descrito diversas alternativas terapéuticas. Una de ellas es la exéresis seguida de reconstrucción con colgajo de Dufourmentel.

### **OBJETIVOS**

Reportar los resultados verificados en pacientes con SPD extensa, compleja o recurrente intervenidos con exéresis y reconstrucción con colgajo de Dufourmentel, en términos de morbilidad postoperatoria (MPO).

### **MATERIAL Y MÉTODO**

Serie de casos con seguimiento. Se incluyeron pacientes con SPD extensa (más de 6 cm de longitud), compleja ( $\geq 3$  fistulas) y recurrente; sometidos a exéresis y reconstrucción con colgajo romboidal de Dufourmentel, sin criterios de exclusión (muestreo no probabilístico); intervenidos en Clínica RedSalud Mayor, Temuco (2003-2018). Variable resultado: MPO, medida a 30 días aplicando clasificación de Clavien-Dindo. Otras variables: tiempo quirúrgico, estancia, mortalidad y recurrencia. Los pacientes fueron controlados a los 1, 3, 6, 12 meses; y luego una vez al año. Se utilizaron estadísticas descriptivas (cálculo de porcentajes, medidas de tendencia central y dispersión).

### **RESULTADOS**

95 pacientes con SPD extenso, complejo o recurrente fueron operados en el período de estudio. La mediana de edad fue 21 años; 56,8% eran mujeres. La mediana de tiempo quirúrgico fue 60 minutos (45-90 minutos). La MPO fue 13,7% (seroma [5,3%], infección de herida [2,1%] y dehiscencia parcial de herida quirúrgica [6,3%]). No hubo mortalidad. La mediana de estancia hospitalaria, tiempo de seguimiento y recurrencia fueron: 4 días (3-5), 48 meses (18-90 meses) y 3,2%, respectivamente.

### **CONCLUSIONES**

La exéresis, seguida de reconstrucción con colgajo de Dufourmentel, aplicada a pacientes con SPD extensa, compleja y recurrente; se asoció a evolución postoperatoria adecuada en términos

de MPO. Sin embargo, se necesitan estudios comparativos para aclarar la incertidumbre respecto a la mejor opción terapéutica para este tipo de pacientes.

## **TRATAMIENTO QUIRURGICO DE LA OBSTRUCCION INTESTINAL. EXPERIENCIA DE 10 AÑOS EN UN HOSPITAL PÚBLICO.**

Tomas Rodriguez Castillo, Jorge Arche Prats, Marcela Jesús Balanda Maluenda, Camila Quirland Lazo

Hospital El Pino (santiago, San Bernardo). Departamento De Cirugía General.

### **INTRODUCCIÓN**

La obstrucción intestinal es una causa frecuente de cirugía de urgencia en el adulto. Existen múltiples causas siendo las adherencias, hernias y neoplasias las más frecuentes. El diagnóstico es clínico pudiéndose apoyar en imágenes y laboratorio. Generalmente la resolución es quirúrgica tanto abierta como laparoscópica.

### **OBJETIVOS**

Describir características epidemiológicas, etiología y tratamiento de los pacientes operados de urgencia con diagnóstico de obstrucción intestinal.

### **MATERIAL Y MÉTODO**

Estudio observacional, descriptivo y transversal en pacientes operados de obstrucción intestinal en el Hospital El Pino desde 2008 a 2018. Criterios de inclusión: mayores de 15 años y ficha clínica completa. Se estimó la mortalidad específica y causas que determinan la cirugía, además del abordaje quirúrgico utilizado y la estadía hospitalaria promedio. Se utilizó análisis estadístico descriptivo en plataforma de M.Excel y Power.BI.

### **RESULTADOS**

Se identifican 521 pacientes de los cuales 56% son hombres. El promedio de edad es 62 años. De ellos, 15% son menores de 40 años, 17% tienen entre 40-60, 54% entre 61-80 y 14% son mayores de 81 años. Las principales causas encontradas fueron adherencias y bridas (49%), hernias de pared abdominal (47%), hernias internas (6%), neoplasias (9%) y vólvulo intestinal (8%). El abordaje quirúrgico fue en el 98% laparotómico. La estadía hospitalaria promedio fue 7 días identificando 12% de mortalidad durante la hospitalización.

### **CONCLUSIONES**

La obstrucción intestinal es una patología frecuente que se presenta en cualquier etapa de la vida siendo las edades avanzadas las más afectadas. La distribución es similar en ambos sexos con leve tendencia en el masculino. Las etiologías más frecuentes coinciden con las descritas en la literatura destacándose las adherencias, hernias y neoplasias. El tratamiento es de urgencia, siendo en la mayoría de los casos quirúrgico, donde destaca el abordaje clásico, sin embargo, en los últimos años ha aumentado el uso de la laparoscopia.



## **CUAL ES EL ESTADO ACTUAL SOBRE LA DECLARACIÓN DE CONFLICTO INTERÉS EN LAS PRINCIPALES REVISTA MÉDICAS DE CHILE**

Eugenio Anibal Grasset Escobar, Christophe Riquoir Altamirano, Cristian Ugalde Baez, Martín Quintana Martinic, Gonzalo Ignacio Urrejola Schmied, Rodrigo Migueles Cocco, María Elena Molina Pezoa, Felipe Bellolio Roth

Pontificia U. Católica De Chile. Coloproctología, Departamento De Cirugía Digestiva, Pontificia Universidad Católica De Chile. Departamento De Cirugía, Universidad De Chile

### **INTRODUCCIÓN**

La investigación médica tiene como objetivo generar conocimiento científico que permita brindar el mejor cuidado al paciente. Esto se puede ver entorpecido por influencias o intereses secundarios. La declaración de conflictos de interés (DCOI), permite que el lector de un artículo se informe acerca de los posibles conflictos de interés (COI) que pueda tener un trabajo científico, y así valorar los resultados o conclusiones según su propia interpretación.

### **OBJETIVOS**

Describir el estado de DCOI que existe entre los autores que publicaron en las principales revistas médicas de Chile entre los años 2016 y 2018.

### **MATERIAL Y MÉTODO**

Se realizó una cohorte transversal con muestreo intencionado para representar a las principales sociedades de especialistas del país, incluyendo todas las publicaciones realizadas desde el año 2016 al 2018 inclusive, excluyendo solo aquellos clasificados como Erratas en las publicaciones: Revista Médica de Chile, Revista Chilena de Cirugía, Revista Chilena de Pediatría y Revista Chilena de Obstetricia y Ginecología. Las variables evaluadas fueron: DCOI (presencia o ausencia )y presencia y el tipo de COI (académico, financiero, personal u otro). Las covariables fueron el tipo publicación y financiamiento. Los datos fueron recolectados y analizados a través de estadística descriptiva y analítica.

### **RESULTADOS**

De los 1628 artículos analizados inicialmente, se incluyeron 1525 en el estudio. Un 57,3% presentó DCOI. De estos, sólo un 1.2% declaró tener un COI (0,8% del total). El porcentaje de DCOI en cada revista fue: Revista Médica de Chile 45,3%, Revista Chilena de Cirugía 94,1%, Revista Chilena de Pediatría 83,3% y Revista Chilena de Obstetricia y Ginecología 6,6%. El 37,8% completó la declaración de financiamiento.

### **CONCLUSIONES**

Existe un dispar cumplimiento sobre las recomendaciones respecto a los DCOI. A pesar de que en muchos trabajos existe una DCOI, en casi su totalidad se declara la inexistencia de COI.

## **ENTRENAMIENTO EN COMPASIÓN DE BASE COGNITIVA (CBCT®) PARA MÉDICOS RESIDENTES CIRUGÍA, MÉDICOS ESPECIALISTAS, ENFERMERAS. UNIVERSIDAD DE LA FRONTERA – EMORY UNIVERSITY.**

Hector Losada Morales, Paula Astudillo Díaz, Samuel Fernandez Carriba

Universidad De La Frontera. Departamento De Cirugía, Traumatología - Anestesiología. Marcus Center And Center For Contemplative Science, Emory University.

### **INTRODUCCIÓN**

CBCT®, promueve de manera sistemática un profundo sentimiento de cariño hacia uno mismo y hacia los demás. Fomenta estar atento en el momento presente, cultivando un sentido de cercanía o de conexión con uno mismo y los demás, junto al reconocimiento de las causas del sufrimiento.

### **OBJETIVOS**

Evaluar la capacidad de estar atento y consciente de la experiencia del momento presente, la evitación experiencial, el prejuicio y discriminación, los síntomas de distrés, antes y después de 3 meses de la intervención de CBCT®.

### **MATERIAL Y MÉTODO**

Cuasiexperimental, pre y post test 3 meses de la intervención, el mismo sujeto se constituye en su propio control. 27 sujetos, residentes cirugía, médicos especialistas, enfermeras, bajo consentimiento informado, años 2018 y 2019. Intervención: 22 horas de prácticas reflexivas analítico-mentales, meditación. Recolectar datos: escalas Mindful Attention Awereness Scale (MAAS –SP), Inventario breve de síntomas (BSI-18), acceptance and action questionnaire (AAQ), Escala breve para racismo moderno (ERM). Análisis: se calculó medidas propias de escalas, frecuencias, tendencia central, t de student, wilcoxon, anova y valores de alfa de Cronbach.

### **RESULTADOS**

Se observó diferencias significativas en la reducción de los síntomas de distrés y un aumento en la capacidad de estar atento y consciente en la experiencia del momento presente en la vida cotidiana. Las otras escalas no mostraron diferencias significativas en su puntaje global, sin embargo hay diferencias significativas en algunos de sus ítems como en la escala AAQ , existiendo diferencias al reducir las experiencias de estar fantaseando sobre cosas que ha hecho o haría, reducir la tendencia a estar deprimido y ansioso y hacer frente a las responsabilidades.

### **CONCLUSIONES**

La práctica de CBCT tuvo un efecto en los , los ayudó a aumentar la consciencia del momento presente reduciendo los pensamientos rumiativos y redujo significativamente los síntomas de estrés.

## **EXPERIENCIA DE 112 TRAQUEOSTOMÍAS PERCUTÁNEAS CON SISTEMA TRACOE REALIZADAS EN CLÍNICA INDISA: UN ESTUDIO DESCRIPTIVO**

Jorge Arche Prats, Martin Fernando Rivas Ibarra, Hernán Zúñiga González, Daniela Alejandra Tapia Del Rio, Rafael Prats Manganelly, Gerardo Mordojovich Ruiz

Clínica Indisa.

### **INTRODUCCIÓN**

La traqueostomía es un procedimiento frecuente en pacientes críticos que requieren ventilación mecánica. El modo percutáneo en conjunto con endoscopía permite menos daño a tejidos, menos sangrado y menos complicaciones.

### **OBJETIVOS**

Describir características epidemiológicas, indicación, complicaciones y tiempo operatorio de los pacientes en que se realizó traqueostomía percutánea.

### **MATERIAL Y MÉTODO**

Estudio observacional, descriptivo y transversal en pacientes operados por traqueostomía percutánea en Clínica Indisa en el año 2018. Criterios de inclusión: mayores de 15 años que están en ventilación mecánica. Criterios de exclusión: deformidades anatómicas en cuello y cirugía previa de columna cervical. Se utiliza técnica de muestreo por conveniencia. Se estimaron complicaciones durante la traqueostomía percutánea y post operatoria, sexo, tiempo del procedimiento, uso de endoscopía y causa más frecuente que determina la traqueostomía. Realizando un análisis estadístico descriptivo en plataforma de M.Excel y PowerBy.

### **RESULTADOS**

Se identifican 112 pacientes de los cuales 52,2% son hombres. El promedio de edad es 62 años, de ellos 68 % entre 50-70 años. La principal causa encontrada fue la ventilación mecánica prolongada con un 45 %, se describen 2 complicaciones 1,76%, en ambos casos no hubo buena visualización endoscópica, tiempo operatorio promedio de 15,6 min. Uso de endoscopía en el 93,8% de los procedimientos.

### **CONCLUSIONES**

La traqueostomía percutánea ha reemplazado en gran medida a la traqueostomía quirúrgica convencional en pacientes de unidades de cuidados intensivos. La ventaja comúnmente citada es la reducción de complicaciones. La distribución es similar en ambos sexos con leve tendencia en el masculino. Las causas más frecuentes coinciden con las descritas en la literatura, siendo la ventilación mecánica prolongada la que sobresale. Observamos que el uso de endoscopía podría dis-

minuir el porcentaje de complicaciones y tiempos de intervención, pero se necesitan más estudios para poder demostrarlo.

## **ADAPTACIÓN TRANSCULTURAL DEL CUESTIONARIO POSAS (PATIENT AND OBSERVER SCAR ASSESSMENT) PARA VALORACIÓN DE CICATRICES.**

Tomas Rodriguez Castillo, Natalia Moreno Baeza, Antonella Sanguineti Montalva, Katya Carrillo Gonzalez, Sebastián Andrés López Núñez, Gunther Bocic Alvarez, Mario Abedrapo Moreira, Rodrigo Azolas Marcos

Hospital Clínico U. De Chile. Departamento De Cirugía.

### **INTRODUCCIÓN**

En cirugía es importante la evaluación sistemática y objetiva de resultados siendo uno de ellos las cicatrices. La escala POSAS (Patient and Observer Scar Assessment) está validada y muestra ventajas sobre otras escalas por integrar parámetros cualitativos en conjunto con la opinión del paciente, por este motivo tiene un uso creciente en la práctica clínica. Sin embargo no existe una adaptación transcultural para su aplicación local.

### **OBJETIVOS**

Realizar una adaptación transcultural al español chileno de la escala POSAS 2.0 original.

### **MATERIAL Y MÉTODO**

Estudio de corte transversal y estadística descriptiva. Por medio de traducciones, comparación de éstas y traducción inversa, se obtuvo una versión prototipo en español chileno utilizando en todo el proceso a investigadores y traductores independientes. La versión obtenida se sometió a un estudio piloto con un grupo representativo de 30 pacientes y 30 observadores para evaluar comprensión lingüística y dificultades.

### **RESULTADOS**

Luego de traducción dinámica de la escala se obtuvo versión prototipo en español chileno el cual fue sometido a estudio piloto en 30 pacientes y 30 observadores. Se identificó buena correlación de traducciones en ambos grupos logrando comprender el instrumento adaptado, siendo la encuesta respondida de manera satisfactoria en menos de 8 minutos.

### **CONCLUSIONES**

Según estos resultados pudimos obtener una versión adaptada de la escala POSAS aplicable a población local y ahora se puede someter la escala a procesos de validación en pacientes nacionales.

## **POTENCIANDO LA EMPATÍA EN BASE A INTERVENCIÓN EN ATENCIÓN PLENA-MINDFULNESS A RESIDENTES DE CIRUGÍA, REGIÓN DE LA ARAUCANÍA.**

Paula Astudillo Díaz, Hector Losada Morales, Samuel Fernandez Carriba

Universidad De La Frontera. Departamento De Cirugía, Traumatología Y Anestesiología. Universidad De La Frontera. Marcus Center And Center Of Contemplative Science. Emory University.

### **INTRODUCCIÓN**

El agotamiento de los médicos en cirugía es un tema evidenciado, así como la necesidad de su bienestar como un indicador de calidad en el rendimiento de los sistemas de salud. Este agotamiento frecuentemente es acompañado por una despersonalización, afectando la relación terapéutica entre médico y paciente.

### **OBJETIVOS**

Se examina el potencial impacto y viabilidad de una intervención de entrenamiento en mindfulness a residentes de cirugía en términos de reducción del estrés y aumento de la empatía.

### **MATERIAL Y MÉTODO**

Cuasiexperimental, pre y post test 6 meses de la intervención, el mismo sujeto es su propio control. 9 residentes bajo consentimiento informado, año 2017. Intervención: breve entrenamiento de Atención Plena de 12 horas intensivas en consciencia de la observación de los actos, sensaciones y pensamientos, y cómo se relacionan con el entorno. Luego prácticas informales individuales, algunas guiadas por grabación. Recolección datos: escalas Maslach Burnout Inventory-Human Services Survey (MBI-HSS) y escala de empatía Médica de Jefferson. Análisis: medidas propias de las escalas, frecuencias, tendencia central, así como wilcoxon, ti test y valores de alfa de Cronbach.

### **RESULTADOS**

No se encuentran diferencias significativas en puntaje global de ambas escalas, pero se observó diferencias significativas en algunos ítems de la escala de empatía respecto a considerar un buen sentido del humor para contribuir a un mejor resultado clínico; los lazos afectivos con los pacientes como una medida terapéutica; preguntarles por sus vidas a los pacientes es importante para entender las molestias. Las dificultades fueron el tiempo dedicado a la práctica individual de meditación, además de tendencia a dormirse en meditaciones formales.

### **CONCLUSIONES**



A pesar de ser una intervención breve, hubo efectos en la capacidad de empatía, pero se necesita investigación en esta área con una población mayor de residentes. La percepción de falta de tiempo es una barrera para la práctica regular de meditación.

## **ESTUDIO DEL IMPACTO DE UN SITIO WEB EDUCATIVO DESARROLLADO POR RESIDENTES DE CIRUGÍA GENERAL, A MÁS DE 10 AÑOS DE SU CREACIÓN.**

Guillermo Patricio Reyes Reyes, Carlos Ayala Ramírez, Jorge Pavon Caceres, Boris Marinkovic Gomez, Mario Uribe Maturana

Universidad De Chile. Departamento De Cirugía Oriente. Hospital Del Salvador

### **INTRODUCCIÓN**

La World Wide Web constituye una de las principales formas de comunicación, difusión y búsqueda de información utilizada por los profesionales de todas las áreas. La educación médica continua (EMC) no es la excepción. Existen en la web múltiples sitios y programas orientados a EMC. En cuanto al área quirúrgica, los métodos de educación han experimentado cambios significativos en los últimos años debido principalmente a avances tecnológicos. El internet, la disponibilidad de simuladores y la fácil difusión de material multimedia ha permitido que parte del aprendizaje quirúrgico pueda hacerse lejos del pabellón. Los residentes de Cirugía General del Hospital del Salvador (HDS) de la Universidad de Chile crearon un sitio web que pretende la difusión de información resumida, con enfoque crítico y respaldo en la medicina basada en la evidencia.

### **OBJETIVOS**

Evaluar el contenido e impacto del sitio web en la comunidad médica de Chile y otros países.

### **MATERIAL Y MÉTODO**

Estudio de tipo Observacional descriptivo y transversal. Para evaluar el impacto se utilizó el programa google analytics® analizando el número de visitas, páginas visitadas, duración de las visitas, región geográfica de los visitantes y secciones más visitadas. Se analizaron los cambios de las diferentes variables en un periodo de 8 años.

### **RESULTADOS**

En el periodo analizado la página ha tenido un total de 2.616.298 visitas, con 139.668 el año 2011 y 328.050 el 2018, lo que implica un crecimiento del 134% de las visitas. En ese mismo periodo se recibieron visitas de 166 países, donde el 42,4% de estas provienen fuera de nuestro país.

### **CONCLUSIONES**

A 10 años de funcionamiento, la página web de los residentes de cirugía del HDS, ha tenido una excelente acogida entre la comunidad médica tanto de Chile, como a nivel internacional, con más de 2,61 millones de visitas. Esto nos motiva a continuar con la elaboración de material de EMC.

## TRATAMIENTO QUIRÚRGICO LAPAROSCÓPICO DE LA APENDICITIS AGUDA COMPLICADA

Marcelo Rodrigo Fajardo Gutiérrez

Clínica Bicentenario. Servicio De Cirugía Y Servicio De Urgencia. Cyob.cl

### INTRODUCCIÓN

La Apendicitis aguda es la causa más común de abdomen agudo quirúrgico en el mundo, presentándose en un 25% con complicaciones al momento del diagnóstico. La apendectomía laparoscópica ha demostrado resultados exitosos, comparables con la cirugía tradicional.

### OBJETIVOS

El siguiente trabajo busca demostrar la viabilidad de la cirugía laparoscópica como una técnica segura, factible y con un tiempo operatorio aceptable para el tratamiento de la Apendicitis aguda complicada.

### MATERIAL Y MÉTODO

Se presenta una serie personal de 500 casos consecutivos de apendicitis aguda simple y complicada tratados entre 2010 y 2019. De éstas se excluyen 6 intervenciones abiertas desde el comienzo, 1 que debió posponerse y 402 apendicectomías laparoscópicas en casos sin complicación, lo que finalmente define la muestra en 91 pacientes. Apendicitis complicadas incluyen: perforadas con peritonitis local o difusa, plastrón apendicular sin o con absceso, y plastrón sin y con peritonitis secundaria. Se evaluó: tiempo de cirugía, tipo de complicación, porcentaje de conversión a cirugía abierta, necesidad de drenaje, morbilidad y mortalidad. Como variable de interés se estimó la diferencia de tiempos de cirugía entre apendicitis complicada y no complicada usando Mann-Whitney U-test.

### RESULTADOS

De los 91 casos de apendicitis complicadas, se requirió conversión a cirugía abierta en 7 (7,7%), 4 por plastrón inabordable, 2 por adherencias y 1 por intususcepción. Se requirió drenaje en 25 (29,4%). El tiempo de cirugía promedio en las complicadas fue de 54,9 (18-150) minutos, en las no complicadas 29,7 (10-90) minutos, existiendo una diferencia significativa ( $p < 0,05$ ) entre ambos. Hubo un único caso de morbilidad postoperatoria por absceso a los 6 días y no se presentó mortalidad.>

### CONCLUSIONES

La apendicectomía laparoscópica es una técnica segura, con bajo porcentaje de conversión y de reducido tiempo de cirugía para realizar de manera rutinaria en apendicitis complicada.

## **PÓLIPOS VESICULARES: COMPARACIÓN ENTRE HALLAZGOS ECOGRÁFICOS E HISTOPATOLÓGICOS EN UNA SERIE DE 412 PACIENTES.**

Martín Inzunza Agüero, Paloma Pozo Pacheco, Fernando Crovari Eulufi, Fernando Pimentel Müller, Luis Ibáñez Anrique

Pontificia U. Católica De Chile. Departamento De Cirugía Digestiva, Escuela De Medicina.

### **INTRODUCCIÓN**

La presencia de pólipos vesiculares constituye un hallazgo incidental en ecografías o colecistectomías. Algunos pueden corresponder a lesiones malignas, por lo que un adecuado manejo es fundamental considerando la alta tasa de cáncer de vesícula en nuestro país.

### **OBJETIVOS**

Analizar y comparar hallazgos ecográficos con histopatología de pacientes operados por pólipos vesiculares.

### **MATERIAL Y MÉTODO**

Estudio de cohorte retrospectiva. Se consideró el universo de pacientes adultos sometidos a colecistectomía desde el año 2000 en nuestra. Se incluyeron en la muestra aquellos con diagnóstico ecográfico de pólipo vesicular, se excluyeron aquellos con información ecográfica incompleta/insuficiente. Se analizaron las variables tamaño, tipo histológico, correlación y concordancia entre ambos métodos. Se aplicó estadística descriptiva y analítica.

### **RESULTADOS**

Se realizaron 15835 colecistectomías entre 2000-2019, 703 por diagnóstico ecográfico de pólipo. 412 pacientes fueron incluidos en la muestra, 58% mujeres, edad promedio  $45 \pm 12$  años. El tamaño ecográfico promedio fue  $7,9 \pm 3,9$  mm. La histopatología confirmó la presencia de pólipos en 87,4% de los pacientes, con un tamaño promedio de  $4,5 \pm 3,6$  mm. 27,4% de los pólipos midieron 10 mm o más por ecografía, siendo solamente 4,1% en la histopatología ( $p < 0,0001$ ). Se diagnosticaron 11 casos de adenoma (2,7%) y un adenocarcinoma T2N0; su tamaño promedio fue 14,7 mm, siendo en 9 casos lesiones únicas. Se encontró una correlación positiva entre tamaño ecográfico e histopatológico ( $r=0,52$ ;  $p < 0,0001$ ). Se analizó concordancia mediante Bland-Altman, observando una diferencia promedio de 3,5 mm entre ambas mediciones, con tendencia a la sobreestimación ecográfica a medida que aumenta el tamaño histopatológico del pólipo, siendo más evidente desde 10 mm.>

### **CONCLUSIONES**

Existe una correlación lineal positiva entre el tamaño ecográfico del pólipo y el análisis histopatológico. La concordancia entre ambos métodos es adecuada, pero pareciera que la ecografía tiende a sobreestimar el tamaño del pólipo. El hallazgo de adenoma/adenocarcinoma es infrecuente y se asocia a un tamaño promedio  $>10$  mm.

## **PATOLOGÍA QUIRÚRGICA DE URGENCIA EN UN HOSPITAL TIPO 1 DE SANTIAGO: DIAGNÓSTICOS Y CIRUGÍAS DE URGENCIA REALIZADAS DURANTE EL AÑO 2018**

Julian Hernandez Castillo, Felipe Huidobro Gonzalez, Alvaro Paredes Quezada, Federico Opliger Boettcher, Veronica Sofia Hamilton Miranda, Joaquin Jensen Montt

Hospital Padre Alberto Hurtado (san Ramón). Servicio De Cirugía.

### **INTRODUCCIÓN**

La distribución de ingresos de urgencia en cirugía se conoce gracias a reportes de distintos centros de salud, sin embargo, no siempre se dispone de datos actualizados.

### **OBJETIVOS**

Dar a conocer el patrón de distribución de los ingresos de urgencias quirúrgicas y las operaciones más frecuentes, en un hospital tipo 1 de la Región Metropolitana, en el transcurso de un año.

### **MATERIAL Y MÉTODO**

Serie de casos recolectada prospectivamente con el registro de ingresos de urgencia del Servicio de Cirugía del Hospital Padre Hurtado, durante el año 2018. Se incluyó a todos los pacientes hospitalizados en el Servicio en dicho período, registrando datos demográficos y clínicos. Variables categóricas expresadas en número absoluto y porcentajes; variables numéricas, en mediana y rango absoluto.

### **RESULTADOS**

El total de ingresos quirúrgicos fueron 2395, edad 52 (15-101) años. Los diagnósticos más frecuentes fueron: apendicitis aguda 380 (16%), pie diabético infectado 302 (12,6%), colecistitis aguda 278 (11,5%), hernia complicada 110 (4,5%), pancreatitis aguda biliar 97 (4%), absceso perianal 82 (3,4%), obstrucción intestinal 77 (3%), colangitis 72 (3%). Los de origen traumático 188 (8%) se dividen en contusos (67), por arma blanca (61) y por arma de fuego (60). Los de origen oncológico fueron 92 (3,8%), entre los cuales los más frecuentes fueron cáncer gástrico (16), cáncer de colon (16) y cáncer de vesícula (13). Se registraron 1279 cirugías de urgencia, y las más frecuentes fueron: apendicectomía laparoscópica 219 (17%), colecistectomía laparoscópica 182 (14,2%), apendicectomía abierta 132 (10,3%), laparotomía exploradora 111 (8,7%) y amputaciones 96 (7,5%).

### **CONCLUSIONES**

En esta zona de Santiago, la patología biliar de urgencia supera a la apendicitis aguda en frecuencia, distinto a lo reportado en la literatura internacional. La patología de origen traumático es

particularmente alta, debido principalmente a la alta tasa de agresiones a mano armada. Además, los procedimientos más frecuentes son laparoscópicos en el contexto de urgencia.

## **ASOCIACIÓN ENTRE FINANCIAMIENTO DE LA INVESTIGACIÓN PUBLICADA EN CHILE Y LA DECLARACIÓN DE CONFLICTOS DE INTERÉS.**

Eugenio Anibal Grasset Escobar, Christophe Riquoir Altamirano, Cristian Ugalde Baez, Martín Quintana Martinic, Gonzalo Ignacio Urrejola Schmied, María Elena Molina Pezoa, Rodrigo Miguieles Cocco, Felipe Bellolio Roth

Pontificia U. Católica De Chile. Unidad De Coloproctología, Departamento De Cirugía Digestiva. Departamento De Cirugía Oriente, Universidad De Chile.

### **INTRODUCCIÓN**

El financiamiento en investigación es un factor que puede incidir en sus resultados y debe ser considerado al momento de transparentar posibles conflictos de interés. Se desconoce su relación en las publicaciones nacionales y debe ser evaluada dirigidamente.

### **OBJETIVOS**

Evaluar la relación entre financiamiento declarado de los estudios sobre intervenciones en la literatura médica publicada nacional y su relación con la declaración de conflictos de interés (DCOI).

### **MATERIAL Y MÉTODO**

Se realizó una cohorte transversal con muestreo intencionado para representar a las principales sociedades de especialistas del país, incluyendo todas las publicaciones realizadas desde el año 2016 al 2018 inclusive. Se incluyeron los artículos que evaluaran una técnica diagnóstico/terapéutica determinada, se excluyeron editoriales, revisiones literarias o casos clínicos individuales de las: Revista Médica de Chile, Chilena de Cirugía, Chilena de Pediatría y Chilena de Obstetricia y Ginecología. Las variables evaluadas fueron: declaración de financiamiento, origen del financiamiento y DCOI. Los datos fueron recolectados y analizados a través de estadística descriptiva y analítica con p de 0,05 como significativo.

### **RESULTADOS**

De los 1628 artículos analizados, se incluyeron 629 estudios originales de los cuales 263 declararon algún financiamiento y 20 evaluaron intervenciones. En éste, el 90,0%(18) completó la DCOI versus el 58,3%(355) de los que no evaluaron intervenciones ( $p=0,009$ ), el 40,0%(8) versus 46,1%(281) completaron la declaración del financiamiento ( $p=0,7$ ) habiendo recibido financiamiento solo en 1 del grupo de intervenciones versus 129 respectivamente ( $p=0,1$ ). El 60,0%(78) correspondió a financiamiento público, 36,1%(47) institucional y 3,8%(5) a público. En los trabajos originales el OR no ajustado de presentar DCOI en aquellos estudios financiados versus los no financiados fue de 0,44(0,26-0,74) y de 0,29 ajustado ( $p<0,001$ ).

### **CONCLUSIONES**



El cumplimiento de la DCOI parece estar asociado al financiamiento si bien de manera inversa en el global de los trabajos originales y directamente en aquellos sobre intervenciones.

## **NEFRECTOMÍA EN DONANTE VIVO. EXPERIENCIA EN LOS ÚLTIMOS 9 AÑOS EN HOSPITAL BARROS LUCO TRUDEAU.**

María José Arteaga Valencia, Iván Ruiz Figueroa, Sebastian Letelier Alfaro, Felipe Castillo Henríquez, Carlos Matus Floody, Hector Chiong Tello, Luis Leiva Peña, Jorge Aguiló Martínez

Hospital Barros Luco Trudeau (santiago, San Miguel). Departamento De Cirugía. Universidad De Chile, Sede Sur.

### **INTRODUCCIÓN**

El trasplante renal es la terapia más exitosa en enfermedad renal crónica terminal, mejorando supervivencia y calidad de vida. La nefrectomía laparoscópica de donante vivo (NLDV) se ha transformado en un procedimiento estándar, con altas tasas de éxito. Presenta ventajas para el donante: cirugía mínimamente invasiva, menor dolor post operatorio y estadía hospitalaria breve.

### **OBJETIVOS**

El objetivo primario es describir la evolución de los pacientes sometidos a NLDV en el Hospital Barros Luco Trudeau entre 2010 y 2019. Objetivos secundarios: -Describir las características demográficas de los pacientes. -Describir las complicaciones y su manejo.

### **MATERIAL Y MÉTODO**

El diseño es estudio descriptivo, retrospectivo, serie de casos. Población y lugar: pacientes sometidos a NLDV en Hospital Barros Luco entre 2010 y 2019. Obtención de muestra: - Registro de nefrectomías. - Revisión ficha de pacientes con datos faltantes. - Tabulación de variables a estudiar para análisis posterior. Criterios de inclusión: pacientes sometidos a NLDV, con ficha para revisión. Criterios de exclusión: nefrectomía por causa neoplásica. Variables: -Demográficas donante: edad, morfología -Técnicas: lateralidad, duración, duración isquemia, porcentaje de conversión, complicaciones intraoperatorias. -Clínicas: dolor post operatorio, estadía hospitalaria donante, complicaciones post operatorias

### **RESULTADOS**

La base de datos registraba 173 donantes. La edad promedio fue 42.8, la mayoría de constitución mesomorfa. El 89.5 de las nefrectomías fueron izquierdas, con duración promedio de 111 min. Los promedios de isquemia fueron: primera isquemia caliente 8.55 min, promedio isquemia fría: 28.5 min, promedio segunda isquemia caliente 40.1 min. 2.89% de los casos fue convertido a cirugía abierta, la mayoría por hemorragia. 1 paciente tuvo dolor post operatorio moderado. La estadía hospitalaria promedio fue de 1.15 días. Se registraron 6 complicaciones postoperatorias, 4 relacionados con sangrado.

### **CONCLUSIONES**

La NLDV es un procedimiento seguro con baja morbilidad y mortalidad. El seguimiento de los pacientes permite un análisis por parte de los equipos que realizan ese procedimiento. Los resultados de nuestro centro son comparables a los presentados por otros centros.

## **OPERACIÓN DE RENDEZVOUS EN HOSPITAL REGIONAL DE TALCA. RESULTADOS OBSERVADOS EN 4,5 AÑOS.**

Sergio Sotelo Hernández, Franz Gonzalez Arboleda, Cesar Muñoz Castro, Alvaro Tapia Vergara, Guillermo Sepulveda Diaz, Valentina Nataly Muñoz Bustos, María Jesús Vásquez Guarda, Mariela Amanda Vera Toloza

Hospital Dr. César Garavagno Burotto (Talca). Cirugía Digestiva Del Hospital Regional De Talca. Unidad De Endoscopia Del Hospital Regional De Talca. Universidad Católica Del Maule.

### **INTRODUCCIÓN**

La coledocolitiasis (CLD) simultánea con colecistolitiasis (CLC), se ha tratado por vía abierta tradicionalmente, luego por la modalidad secuencial de colangiografía retrógrada, papilotomía endoscópica (CRE) y colecistectomía laparoscópica (CL) diferida. Desde hace un tiempo, en centros que cuentan con los recursos técnicos, por la denominada técnica de "rendezvous" (TRV). Ésta consiste en CL con colangiografía transcística (define existencia de CLD), paso de guía hidrofílica transcística hasta duodeno, y CRE asistida.

### **OBJETIVOS**

Comunicar los resultados de TRV en nuestro hospital, en términos de estancia postoperatoria y morbilidad postoperatoria (MPO).

### **MATERIAL Y MÉTODO**

Serie de casos retrospectiva. Se incluyeron todos los pacientes con CLC pesquisados en el período julio 2014- diciembre 2018 (muestreo no probabilístico de casos consecutivos). Se excluyó casos con patologías complejas u oncológicas hepato - bilio- pancreáticas, donde la evolución postoperatoria estuviese definida por aquella otra patología y no por la litiasis. Se confeccionó una base de datos a partir de registros clínicos disponibles. Se realizó análisis exploratorio de datos y aplicó estadística descriptiva (cálculo de porcentajes, medidas de tendencia central y dispersión).

### **RESULTADOS**

97 casos operados; edad promedio 45,1 años (11-85 años); 76 mujeres (78,3%). Hospitalizados desde urgencia 81,4 % de los casos, diferidos para operación en la misma hospitalización 73,1 % de los casos. Estancia hospitalaria promedio de TRV: 2,66 días (DS 3,2) y en caso de conversión (5 casos): 8,6 días (DS: 6,9); el 69,1 % egresan al primer o segundo día postoperatorio. MPO: 8,2% (pancreatitis, hemorragia y coledocolitiasis residual: 3,1%; 3,1%; y 2,0% respectivamente).

### **CONCLUSIONES**

La MPO con técnica de “rendezvous” en nuestro centro es ligeramente mayor de lo publicado en otras series, posiblemente por incluir todos los casos desde la implementación de la técnica, con disminución de la estancia hospitalaria.

## **TUMORES APENDICULARES MALIGNOS COMO CAUSA PRIMARIA DE APENDICITIS AGUDA: REPORTE DE UNA SERIE DE CASOS.**

Gabriel Andrés Valenzuela Espinoza, Magdalena De Las Mercedes Reyes Ferrada, Juan Pablo Andrés Cárdenas Larenas

Hospital San Juan De Dios (santiago, Santiago). Cirugía General.

### **INTRODUCCIÓN**

Las neoplasias apendiculares malignas son una causa rara de apendicitis aguda y pocas veces la consideramos en el diagnóstico etiológico. El tumor maligno apendicular primario reportado con mayor frecuencia en la literatura es el tumor neuroendocrino (NET), seguido por los adenocarcinomas y tumores mucinosos.

### **OBJETIVOS**

Describir una serie de casos de pacientes diagnosticados con neoplasias apendiculares malignas primarias por estudio histopatológico diferido tras una apendicectomía de urgencia realizada en el Hospital San Juan de Dios.

### **MATERIAL Y MÉTODO**

Estudio descriptivo, retrospectivo de una serie de casos. Se incluyeron todos los pacientes operados de urgencia con diagnóstico de apendicitis aguda en el Hospital San Juan de Dios, con estudio histopatológico positivo para neoplasia apendicular maligna, en un periodo comprendido entre el 1 enero del 2016 al 1 de junio del 2019. Se excluyen pacientes con neoplasias apendiculares secundarias.

### **RESULTADOS**

De las 1.955 apendicectomías realizadas durante el periodo analizado, se informaron 8 pacientes con estudio histopatológico positivo para neoplasias apendiculares, que corresponde al 0,4% de los casos, de ellos 5 fueron mujeres y 3 hombres entre 15 y 75 años, con una mediana de 49,5 años. El tipo histológico más reportado fue el NET en el 50% de los casos, seguido por el adenocarcinoma y el tumor mucinoso, ambos con una frecuencia del 25%. En el 62,5% de los casos el tumor se ubicaba en el tercio distal del apéndice. En todos los casos se realizó apendicetomía.

### **CONCLUSIONES**

Los tumores apendiculares tienen una baja incidencia, que varía entre 0,2% a 0,5% de todas las neoplasias gastrointestinales. En esta serie, el tipo histológico más frecuente fue el NET, concordante con lo que se describe en la literatura. Pese a la baja incidencia de los tumores apendiculares, el estudio histopatológico de rutina es fundamental para el diagnóstico y tratamiento.

## **INTUSUSCEPCIÓN COMO COMPLICACIÓN DE UN DIVERTÍCULO DE MECKEL EN ADULTO. REPORTE DE CASO.**

Maite Camila Azócar San Cristóbal, Javier Ignacio Crisosto Adrián, Carlos Quevedo Bonetti, Nicolas Javier Acevedo Ojeda, José Ángel Gamboa Ortiz

Hospital Dr. César Garavagno Burotto (Talca). Cirugía.

### **INTRODUCCIÓN**

El Divertículo de Meckel es la malformación congénita más frecuente del tracto gastrointestinal, afectando al 2 a 3% de la población general. Se produce por una atrofia incompleta del conducto onfalomesentérico. Por lo general, asintomático en adultos. La tasa de complicaciones disminuye con la edad. Algunas de las complicaciones descritas son: hemorragia, inflamación, perforación, obstrucción intestinal. La intususcepción intestinal se produce cuando un segmento de intestino y su mesenterio se invaginan en la luz de un segmento intestinal adyacente, constituye el 1% de todas las causas de oclusión intestinal en adultos. Kuttner en 1898 describió por primera vez la intususcepción del intestino delgado secundaria a un divertículo de Meckel.

### **OBJETIVOS**

Reportar caso clínico de masculino de 37 años, con intususcepción intestinal como complicación de Divertículo de Meckel.

### **CONTENIDO DEL VIDEO**

- Resumen de caso clínico - TAC abdomen y pelvis con contraste al ingreso - Video de la cirugía laparoscópica, se localiza segmento intususceptado, se reduce por vía laparoscópica y se amplía puerto umbilical por donde se exterioriza segmento comprometido, se realiza resección intestinal y anastomosis. - Fotografías de pieza quirúrgica

## **COLECISTECTOMÍA LAPAROSCÓPICA POR TÉCNICA FRANCESA MODIFICADA EN PACIENTE CON SITUS INVERSUS TOTALES**

Maite Camila Azócar San Cristóbal, Javier Ignacio Crisosto Adrián, Carlo Marino Coloma, Marcelo Fuentes Espinoza, Andrea Lidia San Pedro Sanchez

Hospital Dr. César Garavagno Burotto (Talca). Cirugía.

### **INTRODUCCIÓN**

El situs inversus totalis, es un trastorno congénito hereditario autosómico recesivo, en que los órganos viscerales se encuentran en espejo respecto de la posición anatómica habitual. La incidencia estimada varía de 1 en 5000 a 20,000 nacidos vivos. El manejo quirúrgico de Colelitiasis sintomática, es un desafío para el cirujano, siendo ideal el manejo por cirugía laparoscópica. El primer caso de colecistectomía laparoscópica en Situs Inversus fue reportado en 1991. Existen alrededor de 90 reportes a la fecha.

### **OBJETIVOS**

Reporte de caso de una paciente femenina 43 años, sin antecedentes médicos, con cuadro de dolor abdominal superior tipo cólico recurrente, que en estudio con ecografía abdominal se informa diagnóstico de situs inversus y colelitiasis. Se realiza colecistectomía laparoscópica con técnica francesa modificada.

### **CONTENIDO DEL VIDEO**

- Resumen historia clínica - Fotografía de posición trocares - Video cirugía laparoscópica



## **COLECISTECTOMÍA LAPAROSCÓPICA EN SITUS INVERSUS TOTALIS: TÉCNICA FRANCESA COMO MÉTODO DE ABORDAJE QUIRÚRGICO**

Juan Pablo Retamal Campodonico, Daniel Patricio Cifuentes Munzenmayer, Juan Pablo Lasnibat Roldan, Denise Tabak Cabrera

Complejo Hospitalario San José (santiago, Independencia). Servicio De Cirugia. Universidad De Santiago De Chile

### **INTRODUCCIÓN**

El situs inversus totalis (SIT) es una malformación congénita hereditaria de carácter autosómico recesivo que afecta varios órganos. Trata de la alineación en espejo de los órganos intratorácicos y abdominales, es decir organizándolos del lado opuesto. Es una entidad rara, tiene una frecuencia de 1/10000 nacimientos. Ésta, podría dificultar procedimientos quirúrgicos dada su baja incidencia. El diagnóstico de SIT implica un desafío tanto para el diagnóstico como para la técnica quirúrgica realizada. Hasta el 2014, se habían reportado aproximadamente 50 casos de colecistectomía laparoscópica en SIT.

### **OBJETIVOS**

- Describir una técnica segura y eficaz para resolución de colelitiasis en pacientes con situs inversus.
- Discutir sobre la importancia de un buen abordaje quirúrgico en patologías con importantes variaciones anatómicas como lo es el situs inversus

### **CONTENIDO DEL VIDEO**

Se realiza un grabacion de una Colecistectomia laparoscopica con tecnica francesa en una paciente con Situs Inversus Totales, sin incidentes.

## **ABSCESO INTRAABDOMINAL SECUNDARIO A LITIASIS RESIDUAL POST COLECISTECTOMÍA. REPORTE DE CASO.**

Carolina Novakovic Pinochet, Javier Cruz Mesa

Hospital Base San José De Osorno. Servicio De Cirugía.

### **INTRODUCCIÓN**

El tratamiento estándar para la coledolitiasis es la colecistectomía laparoscópica. La caída de litos a la cavidad es una complicación frecuente ocurriendo entre 10-30% de los procedimientos y muchas veces es difícil extraerlos lo que puede acarrear complicaciones tardías.

### **OBJETIVOS**

Describir caso de paciente con absceso intraabdominal inicialmente interpretado como plastrón apendicular retrocecal versus tumor de colon abscedado.

### **CONTENIDO DEL VIDEO**

Paciente mujer, 40 años, antecedentes de colecistectomía (2010) en otro centro, que consulta por 10 días de dolor punzante en flanco e hipocondrio derecho, sensación febril y masa sensible a la palpación. Exámenes con alza de parámetros inflamatorios. Se realiza ecografía abdominal y TAC abdomen-pelvis evidenciando colección subhepática de 4.5x5.6cm en relación al colon ascendente. Se inicia tratamiento antibiótico con regular respuesta clínica por lo que se decide laparoscopia exploradora evidenciando colon ascendente y ángulo hepático aplastronado con colección purulenta fistulizada hacia pared abdominal que contiene 1 lito. Se drena colección obteniendo el lito, sin incidentes. Se toman cultivos y se deja drenaje. Evoluciona favorablemente, con parámetros inflamatorios en regresión. En retrospectiva, se encuentra protocolo operatorio de colecistectomía previa donde se describe caída de litos en cavidad que se rescatan en forma parcial.

## REPARACIÓN DE HERIDAS COMPLEJAS EN PIERNA MEDIANTE COLGAJO PERFORANTE TIBIAL ANTERIOR

Ezequiel Jose Mallia Caparelli, Oscar Julian Francisco Medina Romero

Hospital Sofia T. De Santamarina De Monte Grande Esteban Echeverría, Buenos Aires.

### INTRODUCCIÓN

En 1987, Masquelet y col, describieron un colgajo dermocutaneo basado en las ramas cutáneas que envía la arteria Tibial Anterior a la piel de la cara anteroexterna de la pierna. Como alternativa para la cobertura de la tibia y maléolo externo.

### OBJETIVOS

Demostrar la posibilidad de cobertura cutánea y resolución de heridas complejas en cara anterior de pierna, mediante un colgajo perforante tibial anterior.

### REPORTE DEL(LOS) CASO(S)

Presentaremos tres pacientes con falta de cobertura cutánea del tercio medio del borde anterior de la tibia. Primer paciente: Paciente con colgajo sural, para cobertura de fractura expuesta de tibia. Durante osteosíntesis se produce necrosis distal del colgajo sural, y nueva exposición ósea. Se realiza cobertura definitiva con colgajo perforante tibial anterior. Segundo paciente: Paciente con traumatismo en moto. Hematoma no drenado que necrosa piel, toilette y cobertura de tibia con colgajo perforante tibial anterior. Tercer paciente: Paciente con fractura expuesta de tibia, unión de tercio medio y distal. Se evidencia la correcta cobertura de la cicatriz mediante colgajo perforante tibial anterior.

## **TUBERCULOSIS PERITONEAL EN PACIENTE CON ENFERMEDAD RENAL CRÓNICA TERMINAL EN HEMODIÁLISIS. CASO CLÍNICO.**

Julio Andres Carrasco Araya, Lucia Victoria González Roa, Camila Lisette Reyes Soto, Alejandro Altamirano Mansilla, Juan Andres Diaz Barbosa

Hospital Dr. Lautaro Navarro Avaria (punta Arenas).

### **INTRODUCCIÓN**

La tuberculosis extrapulmonar representa el 20-25% de los casos de tuberculosis (TBC) en el mundo. Sin embargo, es de difícil diagnóstico por su presentación clínica inespecífica y el bajo rendimiento de las pruebas diagnósticas. La tuberculosis peritoneal representa el 10% de los casos de TBC. Puede producirse por vía hematológica, linfática o inoculación directa. El riesgo aumenta en pacientes inmunosuprimidos. La ascitis es el síntoma más frecuente en más del 90% de los pacientes.

### **OBJETIVOS**

Reportar caso de tuberculosis peritoneal en paciente en hemodialisis.

### **REPORTE DEL(LOS) CASO(S)**

Hombre de 47 años, en hemodiálisis por enfermedad renal crónica terminal, con tratamiento inmunosupresor por granulomatosis con poliangeítis, que se presenta con dolor abdominal en flancos, fiebre, pérdida de peso progresiva y ascitis. Paracentesis diagnóstica con PCR negativa para TBC crea sospecha de carcinomatosis peritoneal secundario a cáncer gástrico, que se descarta mediante endoscopia digestiva alta. Se solicita laparoscopia exploratoria donde se observa peritoneo parietal y epiplón con múltiples nódulos, y se confirma tuberculosis mediante GeneXpert MTB/RIF. Se inicia tratamiento farmacológico antituberculoso (isoniazida, pirazinamida, rifampicina, etambutol). Presenta reacción adversa a medicamentos, por lo que se suspende y reemplaza pirazinamida por moxifloxacino al reanudar el tratamiento.

## **OSIFICACIÓN HETEROTÓPICA MESENTÉRICA EN PACIENTE CON FÍSTULA ENTEROATMOSFÉRICA. REPORTE DE UN CASO.**

Tomas Rodriguez Castillo, Jorge Arche Prats, Francisco San Miguel Mardones, Marcela Jesús Balanda Maluenda

Hospital El Pino (santiago, San Bernardo). Departamento De Cirugía General.

### **INTRODUCCIÓN**

La osificación heterotópica mesentérica (OHM) es un fenómeno infrecuente que se caracteriza por la presencia de metaplasia mesenquimatosas que deriva en la formación de hueso en el mesenterio secundario a inflamación crónica de un tejido. Los estudios imagenológicos aportan al diagnóstico en 25% de los casos siendo el hallazgo incidental intraoperatorio lo más frecuente.

### **OBJETIVOS**

Reportar un caso de Osificación Heterotópica Mesentérica, en un paciente con antecedente de múltiples cirugías secundarias a una complicación quirúrgica frecuente.

### **REPORTE DEL(LOS) CASO(S)**

Paciente masculino de 57 años, sano. Ingresa para recostitución de tránsito de ileostomía de Brooke más fístula mucosa secundaria a colectomía derecha por cáncer de colon derecho. Evolución postoperatoria inmediata desfavorable, cursando evisceración requiriendo cirugías para aseo y cierre de laparotomía. Evoluciona tardíamente con fistula entero-atmosférica de alto débito en sitio donde se encontraba ileostomía. A los seis meses de evolución se decide realizar tratamiento quirúrgico de fistula evidenciando en el intra-operatorio múltiples lesiones calcificadas en mesenterio, principalmente cercanas a asas intestinales que constituyen la fístula. Biopsia informa osificación heterotópica mesentérica.

## **ADENOCARCINOMA DE YEYUNO, REPORTE DE UN CASO Y SEGUIMIENTO**

Glyn Llewelyn Rubilar, Maria Paz Silva Carrasco

Clínica Reñaca. Cirugía.

### **INTRODUCCIÓN**

Los tumores del intestino delgado son poco frecuentes, representando 1-3% de los tumores gastrointestinales. El adenocarcinoma es el tipo más frecuente de neoplasia de intestino delgado (30-40%) y su localización más habitual es duodeno y yeyuno proximal. Su sintomatología inespecífica, requiere importante sospecha diagnóstica para detección. El tratamiento es quirúrgico (resectivo) y en ocasiones, dependiendo del estadio, quimioterapia adyuvante

### **OBJETIVOS**

Presentar caso clínico de poca frecuencia y evaluar tratamiento posterior, con seguimiento a 2 años

### **REPORTE DEL(LOS) CASO(S)**

Masculino, 74 años, 3 meses previo al diagnóstico, dolor abdominal tipo cólico en hemiabdomen superior. Ecotomografía abdominal: normal. Persiste sintomatología evolucionando con anemia moderada (HTO29%). Se solicita EDA: normal. Colonoscopia: diverticulosis. TAC de abdomen y pelvis c/c i.v: tumor de 18x15cm dependiente de yeyuno. Se realiza laparotomía exploradora: lesión de aspecto tumoral dependiente de yeyuno medio con infiltración de asa de ileon distal y apéndice cecal. Se extirpa tumor con márgenes oncológicos, resecaándose segmento de yeyuno proximal, ileon distal más apendicectomía, con anastomosis manual en un plano laterolateral de ambos segmentos intestinales. Evolución postoperatoria sin complicaciones. Biopsia: adenocarcinoma tubular moderadamente diferenciado con compromiso de serosa, 1 ganglio positivo de 9 cosechados. Se realiza tratamiento adyuvante: XELOX(4 ciclos). PET CT a 20 meses de operado sin signos de recidiva

## TUMOR BENIGNO TORACOABDOMINAL

Alan Lazcano Ramirez, Daniel Alejandro Lazcano Ramírez

Hospital Metropolitano (ex Militar, Santiago, Providencia). Cirugía General.

### INTRODUCCIÓN

Los tumores primarios de pared torácica son un grupo heterogéneo e infrecuente de neoplasias de origen óseo, cartilaginosa o de tejido blando del tórax. Con menor frecuencia se extienden a cavidad abdominal. Presentamos paciente con Diagnóstico de Hernia Incisional Gigante, con estudio preoperatorio completo y TAC abdomen-pelvis que informa "cuerpo extraño en pared abdominal, no especificado". Lo interesante fue el desafío quirúrgico intraoperatorio al objetivar masa ósea que se extendía desde reborde costal en relación al apéndice Xifoide. Requirió múltiples estudios anatomopatológicos para llegar al diagnóstico de Osteocondroma de pared Torácica.

### OBJETIVOS

Exponer dificultades intraoperatorias en Hernioplastia con Malla programada, aún con de estudio preoperatorio completo suguerente de cuerpo extraño.

### REPORTE DEL(LOS) CASO(S)

Hombre 60 años, hipertenso, obeso Tipo IV. Diagnóstico de Hernia Incisional Gigante por Laparotomía Media hace 10 años por obstrucción intestinal. TAC informa Cuerpo Extraño, en relación a LM en 1/3 superior abdomen. Intraoperatorio: masa osteocartilaginosa de 10 cm, desde Xifoide se dirige antero-inferior. Se reseca con Gubia hasta su base en reborde costal. Dejamos tejido remanente por imposibilidad de reseca más ampliamente sin ingresar a tórax o mediastino. Se realiza Hernioplastia con Malla sin otros incidentes. Estudio diferido, requiere complementar en centro especializado por la dificultad de diagnóstico específico: Osteocondroma del Xifoide.

## **HERNIA INTERNA INTRAMESOSIGMOIDEA, UNA RARA CAUSA DE OBSTRUCCIÓN INTESTINAL**

Tiffany Rojas Ortega, Patricio Olivares Pardo, Diego González Manzano, Mario Goren Berestesky, Nicolás Alfredo Hasbún Scheel

Hospital De Urgencia Asistencia Pública Dr. Alejandro Del Río (santiago, Santiago). Servicio De Cirugía.

### **INTRODUCCIÓN**

Las hernias internas se definen como una protrusión visceral a través de una apertura peritoneal o mesentérica, que conduce a su encapsulación dentro de un compartimento en la cavidad abdominal. Son defectos raros, causan 0,2 -5,8% de todas las obstrucciones intestinales, pero con mortalidad de hasta 50% si existe compromiso vascular intestinal.

### **OBJETIVOS**

Presentar el caso de una patología infrecuente y de difícil diagnóstico para tratarla de manera precoz y eficaz.

### **REPORTE DEL(LOS) CASO(S)**

Mujer, 23 años, consulta por 5 días de dolor abdominal asociado a vómitos y ausencia de tránsito intestinal. TC muestra bazo aumentado de tamaño a expensas de masa hipodensa de 14 cm, lesión heterogénea de 40 mm en ovario izquierdo y aumento del diámetro de asas de intestino delgado con cambio de calibre abrupto en íleon distal. Se realizó laparotomía exploradora evidenciando peritonitis difusa, gran dilatación de asas a expensas de intestino delgado, hernia interna en mesosigmoides donde se introduce íleon con dos puntos de perforación. Se libera evidenciando asas necróticas, se realizó resección con anastomosis terminoterminal. Además se realizó ooforectomía y esplenectomía por tumor quístico con peligro de apertura. Paciente evoluciona en buenas condiciones, con íleo postoperatorio que resuelve con manejo médico, dada de alta al 6to día postoperatorio.



## **DOBLE CONDUCTO CÍSTICO COMO HALLAZGO EN COLECISTECTOMÍA LAPAROSCÓPICA: A PROPÓSITO DE UN CASO**

Ámbar Rubí Parra Flores, Melissa Andrea Eede Matinez, Edson Wilmer Alanez Bautista, Rubén Stalin Zambrano Andrade, Freddy Alejandro Ferreira Camacho

Hospital Dr. Ernesto Torres Galdames (Iquique). Servicio De Cirugía.

### **INTRODUCCIÓN**

Las variaciones anatómicas del árbol-biliar son frecuentes, con una prevalencia del 47% en la población, según hallazgos intraoperatorios y estudios por colangiografía, sin embargo, un doble conducto cístico en ausencia de una doble vesícula biliar es una condición extremadamente rara, definida como la presencia de un septo en el conducto biliar común (CBC) que divide el cístico en un conducto accesorio. El diagnóstico es usualmente establecido de manera intraoperatoria asociado a un mayor riesgo de lesión iatrogénica de la vía biliar, o como una complicación secundaria.

### **OBJETIVOS**

Presentar el caso en la literatura médica

### **REPORTE DEL(LOS) CASO(S)**

Hombre de 44 años ingresa a urgencia por dolor abdominal en cuadrante superior-derecho, irradiado a región dorsal, la ecografía abdominal mostró una colecistitis aguda, los exámenes de ingreso evidenciaron un perfil hepático normal, leve elevación de parámetros inflamatorios por lo que es programado para una colecistectomía videolaparoscópica. En el intraoperatorio se identificó una tercera estructura tubular adicional que salía del lecho vesicular y se dirigía hacia el conducto cístico por lo que se realiza CIO que demostró la presencia de un doble conducto cístico, se individualizó estructura accesorio con clip, y se ligó con endoloop a base del cístico, se concluye sin incidentes. La biopsia post-operatoria confirma la presencia de doble-cístico y colecistitis crónica reagudizada.

## **ROTURA ESPLÉNICA POSTERIOR A COLONOSCOPIA: UNA COMPLICACIÓN INFRECIENTE**

Daniel Gutiérrez Véliz, Patricio Olivares Pardo, Diandra Rodríguez Silva, David José Paz Rodríguez, Luis Aguilera Gonzalez

Hospital De Urgencia Asistencia Pública Dr. Alejandro Del Río (santiago, Santiago). Servicio De Cirugía.

### **INTRODUCCIÓN**

Actualmente, la colonoscopia es el gold standard para el diagnóstico y tratamiento de la patología colónica. Aunque se trata de un procedimiento de rutina, sigue siendo una prueba invasiva, con bajo riesgo de morbimortalidad. Sus complicaciones más frecuentes son la perforación y la hemorragia. La rotura esplénica es una complicación rara, con una incidencia de aproximadamente un caso por cada 100.000 colonoscopías.

### **OBJETIVOS**

Presentar el caso de una paciente con rotura esplénica posterior a colonoscopia, para tener presente la complicación y así realizar un diagnóstico y tratamiento oportuno.

### **REPORTE DEL(LOS) CASO(S)**

Mujer, 59 años, antecedentes de HTA y artritis reumatoide, consulta por cuadro de 48 horas de evolución caracterizado por dolor abdominal difuso posterior a colonoscopia en contexto de estudio de masa rectal. Ingresa hemodinámicamente estable, al examen físico presenta abdomen doloroso en forma difusa y signos peritoneales esbozados. TC AP: hemoperitoneo en recesos peritoneales pélvicos, periesplénico y corredera parietocólica izquierda en moderada cantidad, con masa rectal endoluminal. Se realizó laparoscopia exploradora, constatando 800 cc de hemoperitoneo y laceración del polo inferior del bazo con hematoma circundante, se efectuó aseo y hemostasia, dejando hemostáticos locales más un drenaje tubular periesplénico. La paciente evoluciona favorablemente, siendo dada de alta al 4to día postoperatorio.

## **HIDATIDOSIS HEPATOPULMONAR CON EXTENSO COMPROMISO HEPÁTICO BILOBAR Y DISEMINACIÓN PERITONEAL. REPORTE DE UN CASO.**

Lucia Victoria González Roa, Julio Andres Carrasco Araya, Alejandro Altamirano Mansilla, Juan Andres Diaz Barbosa

Hospital Dr. Lautaro Navarro Avaria (punta Arenas).

### **INTRODUCCIÓN**

La hidatidosis es una zoonosis parasitaria provocada por el estado larvario de cestodos de la especie *Echinococcus granulosus*. Frecuentemente afecta hígado y pulmón, es poco común en otras localizaciones. El compromiso peritoneal que corresponde a un 13% de la hidatidosis abdominal. En Chile constituye una enfermedad endémica y un problema de salud pública.

### **OBJETIVOS**

Presentar caso de hidatidosis hepatopulmonar con diseminación peritoneal.

### **REPORTE DEL(LOS) CASO(S)**

Mujer, 73 años, domiciliada en estancia de ganado ovino, consulta por compromiso del estado general, tos seca y sensación febril de 2 meses de evolución, asociado a baja de peso. TAC de tórax, abdomen y pelvis destaca dos formaciones quísticas en lóbulo inferior del pulmón derecho de 9,5 y 13 cm. Extenso compromiso hepático con múltiples lesiones quísticas bilobares de entre 8 y 14,5 cm. sugerentes de hidatidosis. Se aprecia lesión quística infraesplénica de 6,1 cms. sugerente de siembra peritoneal. Estudio serológico IgG para *Echinococcus granulosus* no es informado. Se realiza manejo quirúrgico en dos tiempos asociado a albendazol, con quistectomía pulmonar y periquistectomía múltiple hepática, diferidas por 21 días. Se confirma diagnóstico de hidatidosis por biopsia. Presenta fístula biliar postoperatoria manejada con prótesis biliar permanente. No presenta evidencias de recidiva a dos años de seguimiento.

## **SÍNDROME DE ARTERIA MESENTÉRICA SUPERIOR (AMS), REPORTE DE UN CASO.**

Herman Ceballos Cortes, Francisca Belmar Riveros, Eduardo Briceno Valenzuela

Pontificia U. Católica De Chile. Cirugía Digestiva.

### **INTRODUCCIÓN**

El síndrome de arteria mesentérica superior (AMS) es una causa infrecuente de obstrucción intestinal, producido por una disminución del ángulo de salida de la AMS respecto a la aorta, obstruyendo la tercera porción del duodeno. La mayoría de las veces es secundario a pérdidas considerables de peso. Se caracteriza por dolor postprandial en epigastrio, saciedad precoz y vómitos explosivos. El manejo inicial es principalmente sintomático y nutrición del paciente, teniendo en algunos caso resolución quirúrgica, la cual de ser necesaria se tiende a realizar una duodenoyeyunostomía.

### **OBJETIVOS**

Revisión de la literatura disponible en torno al Síndrome de Arteria Mesentérica Superior.

### **REPORTE DEL(LOS) CASO(S)**

Paciente sexo masculino de 15 años, con bajo peso (IMC 17.8), consulta en servicio de urgencias con cuadro de 24 horas de evolución de dolor cólico periumbilical, asociado a vómitos biliosos profusos. Presenta hemodinamia estable, abdomen doloroso a la palpación, sin signos de irritación peritoneal. Se solicita TAC de abdomen/pelvis que informa acentuada distensión de la cámara gástrica y dilatación patológica de asas de duodeno, identificando un punto de transición abrupto en la tercera porción de duodeno, encontrándose comprimido entre aorta y AMS, con colapso de asas intestinales a distal. Ángulo aortomesentérico de 20°, cuadro compatible con síndrome de AMS.

## **ENFRENTAMIENTO QUIRÚRGICO DE UN LIPOSARCOMA RETROPERITONEAL GIGANTE MAYOR A VEINTE KILOGRAMOS**

Natalia Beatriz Soto Valdés, Nelson Barrientos Fernández, Juan Alvarado Irigoyen, Thomas Schaub Fernandez, Jorge Gajardo Jofre

Hospital Clínico Regional Dr. Guillermo Grant Benavente (concepción).

### **INTRODUCCIÓN**

Los liposarcomas corresponden a los tumores retroperitoneales más frecuentes. Los liposarcomas gigantes, definidos como masas de más de 15 Kg, habitualmente requieren resecciones multiviscerales. La preparación preoperatoria es determinante para un enfrentamiento quirúrgico apropiado.

### **OBJETIVOS**

Se presenta el caso clínico de un paciente intervenido quirúrgicamente por un liposarcoma retroperitoneal gigante.

### **REPORTE DEL(LOS) CASO(S)**

Paciente masculino de 68 años sin antecedentes mórbidos, que consultó por cuadro de 5 meses caracterizado por dolor y aumento del perímetro abdominal, asociado a baja de peso y saciedad precoz. Fue estudiado con una tomografía axial computada de abdomen y pelvis con contraste, identificando una masa sólido-quística retroperitoneal compatible con liposarcoma de 31x23x25 cm con compromiso renal izquierdo. Evaluado de manera multidisciplinaria, se realizó apoyo nutricional preoperatorio y estudio de función renal con cintigrama. Fue intervenido quirúrgicamente realizándose una resección en bloque del tumor, colon izquierdo, riñón izquierdo y parte de la pared abdominal anterior izquierda. La biopsia informó liposarcoma mixoide con focos pleomorfos de 20.6 kg de peso. El paciente evolucionó favorablemente, siendo dado de alta en buenas condiciones generales.

## **HERNIA DE MORGAGNI ESTRANGULADA EN PACIENTE GERIÁTRICO: REPORTE DE UN CASO**

Ismael Vial Letelier, Ignacio Felipe Diaz Luengo, Maria Victoria Hanke Sepulveda, Julio Rojas Astorga, Pedro Soto Gajardo

Hospital Clínico Metropolitano La Florida Dra. Eloisa Diaz Insunza. Servicio De Cirugía General.

### **INTRODUCCIÓN**

La hernia diafragmática de Morgagni, corresponde a un ascenso visceral a través de un defecto diafragmático anteromedial congénito. Alcanza 2 al 3 % de las hernias diafragmáticas, en la mayoría de los casos es parasternal derecha, su diagnóstico en la adultez es raro y más aún su debut como una complicación aguda.

### **OBJETIVOS**

Reportar el caso de un paciente geriátrico con abdomen agudo secundario a Hernia de Morgagni estrangulada. Características clínicas, imagenológicas y quirúrgicas son presentadas de manera descriptiva y retrospectiva.

### **REPORTE DEL(LOS) CASO(S)**

Paciente sexo femenino de 89 años, Antecedentes de Hipotiroidismo e Isquemia intestinal. Consulta en urgencias por dolor periumilical de 1 día de evolución, que migra posteriormente a hipogastrio. Ingresa deshidratada, taquicárdica, con el abdomen distendido y signos de irritación peritoneal. Exámenes con leucocitos 9700 , PCR 48. TAC Abdomen-pelvis evidencia hernia de Morgani con herniación del fleon distal asociado isquemia transmural y neumatosis portal. Se realiza laparotomía exploradora logrando apreciar un segmento de 30 cm de ileon distal intratorácico, isquémico. Reducción de Ileon, resección intestinal y anastomosis termino-terminal manual, cierre del anillo herniario con malla compuesta y laparorrafia. Evolucionan en buenas condiciones favorables, alta al 16vo día postoperatorio.

## **NECROSIS DUODENOYEYUNAL PARCIAL POR OBSTRUCCIÓN INTESTINAL EN PACIENTE CON BY PASS GÁSTRICO. CIRUGÍA REPARADORA CON ANASTOMOSIS DUODENOYEYUNAL TERMINOTERMINAL MÁS DUODENOSTOMÍA TRANSYEYUNAL. REPORTE DE UN CASO.**

Diego Ignacio Gonzalez Carvajal, Carlos Perales Gonzalez, Marcos Carvajal Araya, Óscar Omar Álvarez Olivera, Santiago Víctor Navarro Vera

Hospital De Castro. Cirugía General.

### **INTRODUCCIÓN**

Necrosis duodenal secundaria a obstrucción intestinal es una entidad clínica poco frecuente y existe escasa información al respecto. Describimos el caso de un paciente masculino de 36 años con antecedentes de gastrectomía tubular en manga, by pass gástrico y abdominoplastía reciente. TC abdominal evidencia distensión patológica de asa biliopancreática, signos de pancreatitis aguda en cabeza y proceso uncinado. Cirugía evidencia obstrucción de asa biliar por brida con perforación y necrosis de yeyuno hasta 3era porción duodenal. Cirugía reparadora con anastomosis duodenoyeyunal más duodenostomía transyeyunal descompresiva.

### **OBJETIVOS**

- Reportar un caso clínico infrecuente de necrosis duodenoyeyunal por obstrucción intestinal resuelto quirúrgicamente en hospital de Castro.

### **REPORTE DEL(LOS) CASO(S)**

Paciente masculino de 36 años, con antecedentes de gastrectomía tubular en manga, by pass gástrico y abdominoplastía reciente. Ingresa con diagnóstico de pancreatitis aguda. TC abdominal describe distensión patológica de asa biliopancreática, ausencia de remanente gástrico y pancreatitis aguda en cabeza y proceso uncinado con captación de contraste disminuido. Cirugía evidencia obstrucción intestinal por brida con perforación y necrosis de yeyuno hasta 3ra porción duodenal. Cirugía reparadora con anastomosis duodenoyeyunal terminoterminal, con dehiscencia precoz a las 12 horas postoperatorio. Reintervención con duodenostomía transyeyunal descompresiva tipo Witzel. Paciente evoluciona sin filtración anastomótica. Alta 26º días posterior al ingreso.

## REPORTE DE CASO: ADENOMA HEPÁTICO HEMORRÁGICO

Veronica Sofia Hamilton Miranda, Consuelo Santibanez Peralta, Federico Oppliger Boettcher, Nicolas Palominos Lopez, Camila Martinez Sanguesa

Universidad Del Desarrollo.

### INTRODUCCIÓN

El Adenoma hepático (AH) es más frecuente en mujeres jóvenes usuarias de estrógenos. La mayoría de las veces se diagnostica como incidentaloma. Dentro de sus complicaciones, existen la rotura, sangrado y malignización. Existe mínima literatura sobre la incidencia debido a una complicación, en especial la hemorrágica.

### OBJETIVOS

Presentar el caso de paciente que ingresa al SU del Hospital Padre Hurtado (HPH) por adenoma hepático hemorrágico.

### REPORTE DEL(LOS) CASO(S)

Paciente femenino, 26 años, sin antecedentes. Consulta en SU por cuadro de 12 hrs de dolor abdominal difuso. Ingresa hipotensa, taquicárdica con resistencia a la palpación abdominal. Destaca al laboratorio anemia, leucocitosis y elevación transaminasas. Se realiza TAC Abdomen y Pelvis, en el que se visualiza masa hepática de 11,5 x 12 cms de diámetro en lóbulo derecho sugerente de adenoma con signos de hemorragia, hematoma perihepático y hemoperitoneo. Se realiza laparotomía exploratoria: hemoperitoneo 2000 cc; tumor hepático gigante con su cara inferior fisurada con sangrado. Se realiza hemostasia con packing hepático con compresas y deja laparostomizada. Se reopera, no se observa sangrado, se toma biopsia y cierre a los 2 días. La paciente presenta evolución favorable y es dada de alta. La biopsia resulta compatible con adenoma hepático.



## **TUMOR FIBROSO SOLITARIO: RARO HALLAZGO DURANTE AMPUTACIÓN SUPRACONDÍLEA**

Liumariel Vegas Silva, Paul Rafael Millan Acosta, Patricia Francisca Luzio Jiménez

Hospital Presidente Carlos Ibáñez Del Campo (linares). Servicio De Cirugía General.

### **INTRODUCCIÓN**

El Tumor Fibroso Solitario Extrapleural es una neoplasia de origen mesenquimal con incidencia estimada de

<0,1 casos/100.000 habitantes/año, que pueden ser encontrados en cualquier localización, mayoritariamente en el tejido celular subcutáneo. Los síntomas suelen ser inespecíficos y muchos son descubiertos de forma accidental posterior a la realización de estudios con otros fines. Aunque de comportamiento generalmente benigno, está catalogado en rango intermedio de malignidad. El tratamiento de elección es la resección quirúrgica con márgenes negativos.>

### **OBJETIVOS**

Describir las principales características del tumor fibroso solitario, su comportamiento y tratamiento ideal

### **REPORTE DEL(LOS) CASO(S)**

Se presenta el caso de paciente masculino de 86 años de edad con antecedente de Diabetes Mellitus tipo 2, ingresado con necrosis extensa de región plantar ()

## **VÓLVULO DE VESÍCULA BILIAR: URGENCIA QUIRÚRGICA INFRECLENTE: REPORTE DE UN CASO**

Romina Soza Christie, Víctor Manuel Pino Poblete, Eduardo Muñoz Le Beuffe, Roberto Eduardo Ziegler Rodríguez

Hospital Clínico Metropolitano La Florida Dra. Eloisa Díaz Insunza. Cirugía General.

### **INTRODUCCIÓN**

El vólculo de vesícula biliar es una patología infrecuente en que la vesícula rota en relación a su eje axial comprometiendo su vasculatura. Generalmente se presenta en mujeres de edades avanzadas y tiene una mortalidad de hasta 6%. El diagnóstico preoperatorio es difícil dado la baja especificidad de sus síntomas. La tomografía computarizada de abdomen y pelvis (TC AP) suele contribuir, siendo el examen de elección. Una vez sospechado/diagnosticado, debe ser operada lo antes posible.

### **OBJETIVOS**

Reportar caso de vólculo vesicular manejado quirúrgicamente en Hospital La Florida

### **REPORTE DEL(LOS) CASO(S)**

Paciente femenino de 91 años sin antecedentes relevantes consulta por 1 mes de evolución de dolor abdominal difuso. Ingresa hemodinámicamente estable, destacando abdomen doloroso de predominio hipocondrio derecho con signos de irritación peritoneal. Presentó alza en los parámetros inflamatorios y alteración de la función renal. El TAC informó distensión vesicular de aspecto inflamatorio asociado a coleditiasis y leve ascitis, sugerente de colecistitis aguda. Se decide colecistectomía laparoscópica encontrando vesícula distendida, paredes engrosadas y necróticas con pedículo volvulado y líquido libre. Se desvolvula y se realiza Colecistectomía. Evoluciona bien en lo quirúrgico pero con delirium y alteraciones electrolíticas que se manejan médicamente logrando alta.

## HEMORRAGIA DIGESTIVA BAJA MASIVA SECUNDARIA A INTUSUSCEPCIÓN INTESTINAL

Fatme Valentina Diaz Gasaly, Alejandro Sebastián Verdugo Fernández, Maria Francisca Rozas Vasquez, Víctor Molina Gatica, Jimena Jara Ibaceta

Universidad De La Frontera. Departamento De Cirugía, Anestesiología Y Traumatología. Universidad De La Frontera. Hospital Hernán Henríquez Aravena. Temuco.

### INTRODUCCIÓN

La intususcepción intestinal es una patología infrecuente en el adulto, siendo el 5% de todas estas. Las manifestaciones clínicas son inespecíficas, la hemorragia digestiva solo un 14-19%. La etiología de estas es identificable en un 90% de los casos. Las neoplasias causan dos tercios de éstas siendo el 50% malignas; el resto son causados por infecciones, adherencias postoperatorias, enfermedad de Crohn, úlceras intestinales (Yersinia) y anomalías congénitas.

### OBJETIVOS

Presentar caso clínico de hemorragia digestiva baja masiva, secundaria a una intususcepción intestinal

### REPORTE DEL(LOS) CASO(S)

Hombre 75 años con historia de larga data de dolor abdominal, vómitos y baja de peso de 10 kg. Ingresa por episodio de hemorragia digestiva baja, al laboratorio destaca hemoglobina 4.2 requiriendo transfusión. Gastroscopia y colonoscopia no evidencia causa de sangrado. Scanner abdomen y pelvis evidencia invaginación intestinal de segmento largo en fosa iliaca izquierda con área de realce irregular sugerente de lesión proliferativa. Laparotomía exploradora: evidencia intususcepción a 20 cm del ángulo de Treitz que se extiende por unos 30 cm con segmento tumoral en pared de yeyuno, se realiza resección de segmento tumoral sin incidentes. Biopsia: sarcoma fusocelular epiteloideo. Paciente evoluciona de forma favorable y es dado alta 72 horas.

## **LINFANGIOMA QUISTICO INTRAABDOMINAL. REPORTE DE UN CASO Y REVISION DE LITERATURA**

Claudia Meza Muñoz, Jonatan Ponce Ortega, Andres Sepulveda Nakamura, Victor Herrera Uzcategui, Carlos Haro Duarte

Hospital Clínico Metropolitano La Florida Dra. Eloisa Diaz Insunza.

### **INTRODUCCIÓN**

Los linfangiomas corresponden a tumores derivados de vasos linfáticos que se presentan de forma única. Su incidencia es muy baja, siendo su mayor presentación de forma congénita, y por ende, en niños. La ubicación intraabdominal corresponde a <5%. >

### **OBJETIVOS**

Presentar un caso de linfangioma quístico intraabdominal como diagnóstico incidental en abdomen agudo ocurrido en Hospital La Florida, y revisar la literatura publicada al respecto.

### **REPORTE DEL(LOS) CASO(S)**

Mujer, 39 años. Consulta por dolor abdominal de 10 días de evolución, sordo, localizado en hipocondrio izquierdo, asociado a náuseas y vómitos. Inicialmente se sospecha cólico renal, por lo que se solicita PielotAC que evidencia como hallazgo gran lesión quística de 7x6x14 cm, sugere de linfangioma. Exámenes de ingreso en rango normal. Se hospitaliza para manejo quirúrgico. Se realiza laparoscopia exploradora, con resección de gran masa intraabdominal, sin incidentes. Biopsia compatible con linfangioma quístico. Evoluciona favorablemente, por lo que se decide alta médica al 3 día. Control postoperatorio al mes, en buenas condiciones.

## **PERICARDITIS COMO DEBUT ATÍPICO DE PERFORACIÓN FARÍNGEA: A PROPÓSITO DE UN CASO**

Antonio Mercardino Sepulveda, Juan Ignacio Werlinger Vasquez, Jose Pablo Araya Quezada, Macarena De Los Angeles Vallejos Castillo

Hospital San Juan De Dios (santiago, Santiago).

### **INTRODUCCIÓN**

Las infecciones cervicales profundas se originan de focos ubicados en la zona bucofaríngea. Dentro de sus etiologías se encuentra la perforación, generalmente ocasionada por cuerpos extraños. Presentamos un caso de debut atípico de un paciente con perforación faríngea, el cual ingresa por shock y pericarditis.

### **OBJETIVOS**

Objetivo: Presentar un debut atípico de perforación faríngea y repercusiones del diagnóstico tardío.

### **REPORTE DEL(LOS) CASO(S)**

Paciente haitiano de 30 años ingresa a reanimador en shock y falla multiorgánica. Presenta electrocardiograma y ecoscopia clásicos de pericarditis. En UCI destaca estado inflamatorio severo. A las 48 horas del ingreso se palpa enfisema subcutáneo cervical. TC evidencia mediastinitis y colecciones cervicales extensas, sin signos de perforación esofágica. En pabellón se realiza aseo y exclusión esofágica dada friabilidad, sin evidenciarse directamente perforación. Cultivos intraoperatorios positivos mycoplasma hominis. Dada evolución desfavorable requiere nuevamente cirugía, en donde se identifica defecto de 1 cm en hipofaringe con técnica de azul de metileno. A pesar de las medidas de soporte paciente fallece por falla multiorgánica.

# SECCIONAL | Cirugía Plástica y Reparadora

## **KEYSTONE FLAP: PRIMERA EXPERIENCIA EN HOSPITAL REGIONAL RANCAGUA**

Martin Fernando Rivas Ibarra, Aref Sedic Ayaach Rodriguez, Daniel Alejandro Ledezma Vasquez, Jorge Arche Prats

Hospital Regional De Rancagua. Equipo Cirugía Plástica Y Reparadora.

### **INTRODUCCIÓN**

Paciente masculino, 60 años, con diagnóstico de melanoma maligno de pared toraco abdominal izquierda, evaluado por comité oncologico que decide resección de lesión extensa con reconstrucción mediante Keystone Flap con cierre en omega y V-Y a nivel distal y proximal.

### **OBJETIVOS**

Presentar primera experiencia de realización de Keystone Flap en Hospital Regional Rancagua y dar a conocer resultados post quirúrgicos.

### **REPORTE DEL(LOS) CASO(S)**

Paciente Masculino, 60 años, con antecedente de melanoma maligno metastásico a región axilar , presenta tumor de 2cm a nivel de hipocondrio izquierdo que compromete celular subcutáneo sin infiltración de aponeurosis, además se evidencia 3 lesiones periféricas a zona tumoral de 4 cm la mayor. Se realiza marcaje a 2cm de márgenes periféricos de lesión, se realiza disección supra aponeurótica de pieza quirúrgica, resección de márgenes de fascia en relación a satelitosis, incisión arciforme lumbotoracica con levantamiento de colgajo fasciocutaneo en ambos extremos, se conservan perforante en zona central y rotación de colgajo hacia área de defecto en omega. Cierre de tejidos. Paciente evoluciona favorablemente, recibiendo alta hospitalaria al tercer día postoperado, con control seriado que evidencia vitalidad de colgajo.

## **REPARACIÓN MEDIANTE COLGAJO POR TUMOR DE CANTO INTERNO DE OJO.**

Ezequiel Jose Mallia Caparelli, Oscar Julian Francisco Medina Romero

Hospital Municipal Sofia T De Santamarina De Monte Grande Esteban Echeverría, Buenos Aires.

### **INTRODUCCIÓN**

Los tumores de canto interno de ojo son de difícil resolución quirúrgica, por las características anatómicas de la zona y las estructuras que se pueden ver afectadas, y por el desafío en la reconstrucción que permita una correcta función oculopalpebral y mantenga una estética adecuada.

### **OBJETIVOS**

Presentar un caso de reconstrucción mediante colgajo glabelar por tumor de canto interno de ojo.

### **REPORTE DEL(LOS) CASO(S)**

Paciente de sexo femenino de 66 años de edad, que se presenta a la consulta con un epiteloma de canto interno de ojo derecho de mas de 2 años de evolución. Se realiza una escisión con márgenes. Se realiza una reconstrucción mediante colgajo glabelar. Se muestra arriba la lesión original, en el centro la marcación, la escisión, y el posoperatorio inmediato (de izquierda a derecha). Abajo imágenes de 15 días y 45 días posoperatorio (de arriba a abajo). AP: carcinoma basocelular con márgenes libres de lesión.



## MASTECTOMÍA EN PACIENTES TRANSEXUALES

Montserrat Fontbona Torres, Maria Manana De Tezanos, Angela Bautista Sayago, Juan Pablo Quinteros Pomar, María Francisca Wuth Izquierdo

Hospital Militar De Santiago (hosmil). Servicio De Cirugía Plástica Y Equipo De Oncología Mamaria.

### INTRODUCCIÓN

El transexualismo es la condición humana en la cual la persona siente, generalmente desde la infancia pertenecer al sexo opuesto, situación que genera problemas funcionales, de autoestima, discriminación y maltrato. El manejo es multidisciplinario (psicológico, endocrinológico y quirúrgico). La adecuación corporal masculina comprende generalmente como primer paso la realización de una mastectomía. En nuestro país la casuística es escasa y no existen publicaciones al respecto.

### OBJETIVOS

El objetivo de este trabajo es presentar la experiencia del Hospital Militar en mastectomía en pacientes transexuales.

### MATERIAL Y MÉTODO

Estudio prospectivo. Se incluyen todos los pacientes transexuales masculinos operados en el Hospital Militar de Santiago entre Mayo 2016 y Junio 2019. Se utilizaron 3 técnicas de mastectomía según el tamaño y ptosis mamaria (periareolar, pedículo inferior y mastectomía con injerto de areola y pezón). Se registraron: edad, tiempo de tratamiento hormonal, cirugía realizada, complicaciones, seguimiento.

### RESULTADOS

Se operaron 23 pacientes, edad promedio de 25 años (18-49). El tiempo promedio de tratamiento hormonal fue 11 meses. Se utilizaron las técnicas periareolar en 4, pedículo inferior en 1, mastectomía con injerto de areola y pezón en 18 casos. Las complicaciones fueron : menores en 7 casos ( alteración de cicatrización, seroma, orejas de perro, malposición de areolas) y mayores en 3 ( hematoma) El tiempo promedio de seguimiento fue 8 meses ( 1-24)

### CONCLUSIONES

La mastectomía en pacientes transexuales es una cirugía que posibilita la remodelación del tórax y de las mamas, constituyendo un paso trascendental en la adecuación al género masculino. Favorece además una mejoría en las relaciones personales, sociales, y en la calidad de vida de los pacientes. El trabajo multidisciplinario ( cirujano plástico y cirujano de mama) permite disminuir las eventuales complicaciones y lograr mejores resultados.

## **USO DEL COLGAJO “O TO Z” O “YIN-YANG” PARA RECONSTRUCCIÓN DE DEFECTO OCCIPITAL EN PACIENTE GRAN QUEMADO: REPORTE DE UN CASO**

Roberto Ariel Macchiavello Macho, Manuel Calcagno Lüer, Jimena Dona Vial, María Elsa Calderón González

Hospital De Urgencia Asistencia Pública Dr. Alejandro Del Río (Santiago, Santiago). Cirugía Plástica Y Quemados.

### **INTRODUCCIÓN**

Los defectos de cobertura del cráneo constituyen un desafío para el cirujano plástico, siendo los colgajos locales una alternativa válida. El colgajo “O to Z” o Yin-Yang es un colgajo de rotación doble cuyos pedículos discurren en direcciones opuestas. Permite cerrar defectos circulares y es útil en áreas convexas. Se presenta caso de cobertura de defecto occipital en un paciente Gran Quemado.

### **OBJETIVOS**

Presentar un caso representativo de reconstrucción de defecto occipital mediante el uso del colgajo “O to Z”

### **REPORTE DEL(LOS) CASO(S)**

Hombre, 78 años, diabético, quemadura por fuego 12% SCT AB y B manos, espalda y cuero cabelludo. Se realizó escarectomía de lesión occipital en 1º tiempo e injerto dermo-epidérmico en 2º tiempo, evolucionando con ulceración del mismo y persistencia de defecto de 10x15 cm con exposición ósea. Realizamos reconstrucción mediante colgajo “O to Z” más VAC incisional. Se retiró VAC a la 2ª semana, permaneciendo el colgajo vital no deshicente al mes de seguimiento. Los defectos de cobertura del cráneo varían en dimensiones y complejidad, desde pequeños que pueden ser cubiertos con injertos dérmicos o colgajos locales, a defectos extensos que requerirán colgajo libre para su cobertura. Una alternativa válida son los colgajos locales como el descrito.

## **ACTUALIZACIÓN DEL PERFIL DEMOGRÁFICO DEL GRAN QUEMADO ADULTO EN CHILE: ANÁLISIS DE TODOS LOS PACIENTES INGRESADOS AL REGISTRO NACIONAL DE QUEMADOS (RNQ) EN EL PERIODO DE JULIO 2017 - JULIO 2018**

Roberto Ariel Macchiavello Macho, Manuel Calcagno Lüer, Angelica Paulos Parot, Carolina Soto Diez, Cristián Arriagada Irrarrázaval

Hospital De Urgencia Asistencia Pública Dr. Alejandro Del Río (Santiago, Santiago). Cirugía Plástica Y Quemados.

### **INTRODUCCIÓN**

La implementación del Registro Nacional de Quemados (RNQ) ha permitido llevar un registro objetivo del paciente Gran Quemado Adulto en Chile y obtener información epidemiológica útil. Se presenta un análisis demográfico de todos los pacientes ingresados al RNQ en el periodo Julio 2017-Julio 2018.

### **OBJETIVOS**

Presentar un análisis descriptivo del paciente Gran Quemado Adulto en Chile ingresado a la plataforma RNQ en el periodo Julio 2017-Julio 2018. Identificar factores pronósticos de mortalidad en nuestra realidad.

### **MATERIAL Y MÉTODO**

Estudio transversal descriptivo y analítico. Se incluyeron todos los paciente ingresados al RNQ de Julio 2017 - Julio 2018 (n = 319), se excluyeron pacientes no GES y

<15 años. Se analizaron variables sexo, edad, características de quemadura, índice de gravedad, IMC, comorbilidad, patrón estacional, región de origen, número de traslado, mortalidad y los factores asociados a esta. Regresión logística para identificar factores pronósticos de mortalidad. >

### **RESULTADOS**

Del total de pacientes analizados (319), 66% hombres, edad promedio 51 años (29,2% adulto mayor), IMC 27 (mayoría mujeres), 47% de comorbilidad (mayoría HTA), fuego mecanismo más frecuente, quemaduras mayoría tipo AB (32,2%), 31% injuria inhalatoria, 2,2% TEC, 4,1% poli-trauma, índice de gravedad promedio 107,6, frecuencia de quemaduras mayor en Junio-Julio, mayor tasa de quemados en Arica y Parinacota (7.52 por 100.000 hab/año) y mortalidad global de 20,4%, siendo factores relacionados a esta el ser o no trasladado, edad, comorbilidad, índice de gravedad y superficie quemada.

### **CONCLUSIONES**

La implementación del RNQ ha ayudado a objetivar la información del Gran Quemado Adulto en Chile y otorga información demográfica relevante, actualizada y representativa de la realidad nacional, que pueden inferir en la toma de desiciones y proyectar áreas de trabajo a futuro.

## ¿CUÁL ES EL PRONÓSTICO DEL PACIENTE GRAN QUEMADO ADULTO NO TRASLADADO A CENTRO DE REFERENCIA? ANÁLISIS A PARTIR DEL REGISTRO NACIONAL DE QUEMADOS (RNQ)

Roberto Ariel Macchiavello Macho, Manuel Calcagno Lüer, Angelica Paulos Parot, Carolina Soto Diez, Cristián Arriagada Irrarrázaval

Hospital De Urgencia Asistencia Pública Dr. Alejandro Del Río (Santiago, Santiago). Cirugía Plástica Y Quemados.

### INTRODUCCIÓN

La información del paciente Gran Quemado Adulto en Chile se ha obtenido históricamente de Centros de Referencia. A través del Registro Nacional de Quemados (RNQ), analizamos características y pronóstico del grupo de pacientes Gran Quemado que no son trasladados.

### OBJETIVOS

Identificar diferencias entre pacientes quemados trasladados/no trasladados. Determinar pronóstico de morir y variables que lo determinan en el grupo de no trasladados a Centro de Referencia y compararlo con el grupo de pacientes trasladados. Cálculo DL50.

### MATERIAL Y MÉTODO

Estudio transversal descriptivo analítico. Se incluyen pacientes ingresados al RNQ en el periodo Julio 2017-Julio 2018, n=319. Se excluyen pacientes no GES y

<15 años. Se analizaron variables del grupo no trasladados y se compararon con las del grupo trasladados. Cálculos de supervivencia con curva Kaplan Meier y regresión de cox multivariado. Cálculo DL50 con sensibilidad 50% en modelo univariado con el evento de morir y superficie corporal quemada.>

### RESULTADOS

107/319 pacientes no fueron trasladados a Centro de Referencia(34%). Al comparar ambos grupos, no se encontraron diferencias en sexo, edad, % adulto mayor, IMC, distancia hospital base, índice de gravedad. Sí existieron diferencias significativas en comorbilidad, aseo hospital base, índice de gravedad, extensión, quemaduras AB o mixtas con presencia de B (> trasladados) e injuria inhalatoria y quemaduras mixtas con presencia de tipo A (> no trasladados). Mortalidad fue mayor en no trasladados(33.6%) vs trasladados(13.7%). Ser trasladado es factor protector de morir, OR 0,13 (IC95%0,05-0,32), ajustado por otras variables. El DL50 de no trasladados 28%SCT vs trasladados 56%SCT.

### CONCLUSIONES

Se analizó la situación de pacientes quemado que no se trasladan a Centro de Referencia. Estos tienen menor DL50 y mayor mortalidad, constituyéndose el traslado en factor protector. Entre los factores impiden el traslado destaca la injuria inhalatoria. La menor tasa de aseo quirúrgico en hospital base en este grupo puede constituirse un aspecto a intervenir.

## MICROCIRUGÍA EN EL SERVICIO PÚBLICO: LUJO O NECESIDAD?

Diego Marré Medina, Militza Romagnoli Razmilic, Eduardo Francisco Zamorano Román

Hospital Clínico Metropolitano El Carmen Doctor Luis Valentín Ferrada. Cirugía Plástica Reconstructiva.

### INTRODUCCIÓN

La microcirugía es una técnica que permite reconstruir defectos y heridas de diverso origen y complejidad, logrando un resultado funcional y estético superior al conseguido con otras técnicas. Sin embargo, las desventajas incluyen su mayor complejidad técnica, necesidad de contar con microscopio e instrumental y su duración. Estos factores han influido en la baja disponibilidad de microcirugía en hospitales de nuestro país. En nuestra Unidad de Cirugía Reconstructiva del Hospital El Carmen actualmente contamos con microcirugía, permitiéndonos reconstruir a pacientes que de lo contrario hubieran sido amputados o reconstruidos de manera subóptima.

### OBJETIVOS

Presentar experiencia inicial de reconstrucción microquirúrgica de Unidad de Cirugía Reconstructiva del Hospital El Carmen de Maipú

### MATERIAL Y MÉTODO

Se presenta una serie de casos de colgajos libres realizados entre Enero y Junio de 2019. Se incluyeron pacientes con reconstrucción microquirúrgica, excluyendo aquellos con colgajos pediculados u otras técnicas. Se analizó sexo, edad, comorbilidades, tabaquismo, sitio anatómico del defecto, colgajo y vasos receptores y complicaciones que requirieron revisión en pabellón.

### RESULTADOS

Se realizaron 10 colgajos en 7 pacientes. Promedio de edad fue 45 años. Cinco pacientes eran fumadores, tres hipertensos y dos diabéticos. Nueve colgajos fueron para reconstrucción de extremidad inferior y uno para reconstrucción facial. Se realizaron 8 colgajos anterolateral de muslo, un colgajo radial y un dorsal ancho. Vasos receptores utilizados fueron los tibiales anteriores en 9 casos y faciales en 1 caso. Hubo un caso de hematoma con compresión del pedículo y pérdida total del colgajo y un caso de infección que requirió aseo quirúrgico.

### CONCLUSIONES

Mediante la microcirugía, pudimos ofrecer una alternativa de reconstrucción óptima a pacientes con defectos complejos que de lo contrario hubieran terminado amputados o con un resultado funcional y estético inaceptable. En nuestra opinión y tras esta experiencia inicial, creemos que la microcirugía debería ser considerada una necesidad y no un lujo en nuestro medio.

## SÍNDROME DE PARRY ROMBERG RESOLUCIÓN QUIRÚRGICA

Johanna Elizabeth Aguirre Zavala

Hospital De Especialidades José Carrasco Arteaga. Servicio De Cirugía Plástica Y Reconstructiva. Cuenca-ecuador.

### INTRODUCCIÓN

El síndrome de Parry Romberg se caracteriza por una paulatina atrofia facial unilateral que afecta a piel, tejido celular subcutáneo y músculos; rara vez involucra a estructuras óseas subyacentes; es observada en el lado izquierdo de la cara con mayor frecuencia. Se manifiesta con una esclerodermia lineal en golpe de sable. Puede afectar ambos sexos, con mayor incidencia en mujeres. El diagnóstico se basa en el examen físico y de imagen; para su tratamiento se utilizan técnicas quirúrgicas como: injertos, colgajos y prótesis

### OBJETIVOS

Identificar las distintas técnicas quirúrgicas utilizadas para los pacientes con Sd. de Parry Romberg -Aplicar tratamiento Quirúrgico mediante técnica quirúrgica que incluya buenos resultados estéticos, baja incidencia de complicaciones y fracaso postquirúrgico.

### REPORTE DEL(LOS) CASO(S)

Se trató de tres pacientes con alteraciones en la anatomía y desarrollo facial, que luego de examen físico e imagen fueron diagnosticados de Síndrome de Parry Romberg. Los pacientes fueron intervenidos quirúrgicamente, mediante colocación de injerto dermograso en la zona afectada, proveniente de la región abdominal. Cada paciente tuvo una evolución satisfactoria y sin complicaciones en el postquirúrgico. Los resultados obtenidos mediante colocación de injerto dermograso fueron excelentes a corto, mediano y largo plazo.



## CIRUGÍA ESTÉTICA EN ADULTOS MAYORES

Andrea Ramírez Burgos, Rodrigo Tejos Sufan, Bruno Leonardo Dagnino Urrutia, Carolina Salisbury Devincenzi

Pontificia U. Católica De Chile. Sección De Cirugía Plástica Y Reconstructiva, División De Cirugía, Escuela De Medicina, Santiago, Chile.

### INTRODUCCIÓN

El número de personas > 65 años va en ascenso, representando actualmente un 11,4% de la población chilena. Diversas publicaciones internacionales señalan que existe un mayor interés en los procedimientos estéticos en este grupo de pacientes, sin embargo existe escasa información en población Chilena.

### OBJETIVOS

Describir las características de una cohorte de pacientes >65 años sometidos a cirugías estéticas en un centro universitario.

### MATERIAL Y MÉTODO

Cohorte retrospectiva. Se incluyeron pacientes desde los 65 años sometidos a blefaroplastia, rinoplastia, lifting facial, mamoplastia de reducción, adenectomía mamaria, lipoaspiración y abdominoplastia entre Junio-2013 a Junio-2019 en el Hospital Clínico de la Universidad Católica. Se excluyeron pacientes

<65 años, sometidos a cirugías de plastía de cicatrices o cirugías no estéticas. Se analizó: edad, sexo, cirugía realizada, estadía hospitalaria, complicaciones y categorización según la sociedad americana de anestesiología (ASA). Se utilizó estadística descriptiva y/o analítica según correspondiera, utilizando el programa SPSS.V.21.>

### RESULTADOS

Se identificaron 37 pacientes, con una mediana de edad de 67 años (65-74) y predominio de sexo femenino (70%/n=26). La categorización según ASA fue: ASA I (33%/n=9) y ASA II (77%/n=28). No se identificaron pacientes ASA >III. La mediana de estadía hospitalaria fue 1 día (1-3), sin complicaciones post-operatorias reportadas en esta cohorte de pacientes. Al analizar por grupo etario, se observa una mayor proporción de pacientes entre 65-69 años vs 70-75 años [(73%/n=27) vs (27%/n=10) respectivamente (p

<0,05)]. El tipo y frecuencia de las cirugías realizadas fue: blefaroplastia (40,5%/n=15), reducción mamaria (21,6%/n=8), lifting facial (13,5%/n=5), lipoaspiración (8,1%/n=3), adenectomía mamaria (5,4%/n=3) y rinoplastia (2,7%/n=1). >

### CONCLUSIONES

La mayoría de los pacientes desde los 65 años sometidos a procedimientos estéticos son mujeres entre 65-69 años y la región facial es la más frecuentemente intervenida. La cirugía en este grupo etario es segura, con una estadía hospitalaria y tasa de complicaciones similar a lo reportado en la población general.

## **LOXOSCELISMO CUTÁNEO EDEMATOSO: UNA INFRECUENTE CAUSA DE SÍNDROME COMPARTIMENTAL AGUDO**

Rocio Jara Contreras, Gabriel Sandoval Silva, Consuelo Valdes Rubilar, Cristian Erazo Cortés, Sergio Sepúlveda Pereira

Hospital Clínico U. De Chile. Equipo De Cirugía Plástica, Departamento De Cirugía, Hospital Clínico De La Universidad De Chile, Santiago, Chile.

### **INTRODUCCIÓN**

El síndrome compartimental agudo (SCA) es el aumento de presión en un espacio osteofascial cerrado. El loxoscelismo es manifestación clínica del veneno de arañas género *Loxosceles* spp (Lspp). El loxocelismo cutáneo (LC) corresponde al 85% de casos, se manifiesta con dolor y eritema, asociado a úlcera necrótica (placa livedoide) en sitio de mordedura. El SCA secundario a LC de predominio edematoso es muy infrecuente

### **OBJETIVOS**

Presentar caso LC con SCA con evolucion satisfactoria

### **REPORTE DEL(LOS) CASO(S)**

Paciente de 22 años consultó por dolor de 6 horas de evolución en dorso de mano izquierda secundario a mordedura de araña. Se diagnosticó LC sin compromiso visceral de manejo ambulatorio. Evolucionó 48 horas despues con aumento de dolor y edema a tension hasta fosa antecubital con extensión de placa livedoide. Se diagnosticó SCA e indico resolucion quirurgica. Se realizaron fasciotomías descompresivas dorsales del compartimento interóseo y tenar con liberación del túnel carpiano. Se inició rehabilitación y afrontamiento progresivo en segundo día postoperatorio logrando movilidad y cierre completo de incisiones al quinto día postoperatorio. El SCA de mano es una urgencia quirúrgica poco frecuente. El LC de predominio edematoso es infrecuente, pero debe ser considerado en zonas endémicas. El manejo es descompresión quirúrgica para restaurar perfusión.

## SEGURIDAD EN CIRUGÍA DE AUMENTO GLÚTEO CON LIPOINYECCIÓN: ESTUDIO RETROSPECTIVO EN UN CENTRO UNIVERSITARIO

Rocio Jara Contreras, Cristian Erazo Cortés, Josefa Venegas Navarrete, Celso Castillo Toro, Ignacio Lopez Gwynn, Stefan Danilla Enei, Patricio Andrades Cvitanic, Sergio Sepúlveda Pereira

Hospital Clínico U. De Chile. Cirugía Plástica Y Reconstructiva.

### INTRODUCCIÓN

La utilización de técnicas de lipoinyección para la cirugía de aumento glúteo ha aumentado considerablemente. En el año 2018, 26.774 cirugías de aumento glúteo fueron realizadas, y el 94% correspondió a lipoinyección. En comparación con otros procedimientos estéticos, la mortalidad estimada es mayor, por lo que actualmente existe preocupación en la comunidad quirúrgica por las complicaciones de este procedimiento.

### OBJETIVOS

El objetivo de este estudio es evaluar los resultados de la gluteoplastia con lipoinyección en un centro universitario.

### MATERIAL Y MÉTODO

Estudio retrospectivo de una serie de casos de pacientes operados de lipoinyección glútea entre 2011 y 2019. Se excluyeron pacientes no intervenidos por el equipo de cirugía plástica. La técnica quirúrgica, los criterios de selección del pacientes y los resultados quirúrgicos fueron analizados. Se describieron y analizaron las principales complicaciones postoperatorias, utilizando estadística descriptiva para presentar los resultados.

### RESULTADOS

Entre Enero 2011 y Marzo 2019, en 364 pacientes se realizó lipoinyección glútea. Edad promedio  $41.8 \pm 8,88$  años, mayormente mujeres (98,7%), IMC promedio de 24.8%. El volumen de lipoaspirado total fue 1968 cc. El volumen lipoinyectado total y por glúteo fue 616cc y 306cc, respectivamente. El seguimiento promedio fue 135 días post operatorio. La complicación con mayor frecuencia corresponde a seroma (4.3%), seguido de eritema cutáneo (1.09%), deformidades (0.55%), hiperpigmentación cutánea (0.55%) y reabsorción grasa (0.8%). No hubo eventos tromboembólicos en los pacientes. No hubo mortalidad asociada al procedimiento. Dos pacientes fueron reoperados por complicaciones estéticas (1,14%) y un paciente por complicaciones médicas (0.57%).

### CONCLUSIONES

En nuestra serie, la lipoinyección glútea es una cirugía que no tiene complicaciones severas, en un grupo reducido de pacientes. No se presentaron complicaciones mayores ni fatales. En nues-

tra experiencia, la lipoinyección es una técnica segura para cirugía de aumento glúteo. La selección de pacientes y técnica quirúrgica adecuada es fundamental para evitar complicaciones severas.

## **CATETERIZACION VENOSA PARA SALVATAJE DE COLGAJO LIBRE CON CONGESTIÓN VENOSA NO TROMBOTICA**

Patricio Andrades Cvitanic, Rocio Jara Contreras, Celso Castillo Toro, Diego Andres Quispe Valdes, Javier Moraga Concha

Hospital Clínico U. De Chile. Departamento De Cirugía.

### **INTRODUCCIÓN**

La necrosis del colgajo es un problema importante en la microcirugía reconstructiva. Frecuentemente, la falla del colgajo tiene origen venoso, trombótica y no trombótica. Se describen multiples alternativas para manejar la congestión venosa no trombótica, aun sin consenso sobre la preponderancia de una sobre otra. La cateterización venosa es una alternativa poco frecuente de ver para el manejo de congestión venosa no trombótica en microcirugía.

### **OBJETIVOS**

Describir dos casos de congestión venosa no trombótica manejada con cateterización.

### **REPORTE DEL(LOS) CASO(S)**

Dos pacientes con falla venosa no trombótica fueron manejados con cateterización venosa, uno intraoperatorio y otro postoperatorio. A pesar de restaurar el flujo venoso adecuadamente verificando una reanastomosis permeable, en ambos casos aun existian signos de estasis venosa. Realizar una segunda anastomosis venosa pudo ser una alternativa, pero no se encontraron venas receptoras. Para lograr supervivencia del colgajo, decidimos usar cateterismo venoso como alternativa. Un caso exitoso y el otro fallido. La cateterización venosa es un método de recuperación eficaz, fácil de realizar, sin complicaciones graves y no requiere una segunda intervención para extraer el catéter. Puede ser de preferencia, pero se necesitan estudios de mejor calidad para hacer una recomendación. Sería interesante evaluar mecanismo de adaptación del colgajo después de retirar la cánula.

## **TRANSFERENCIA DE PRESENTACIONES ORALES A PUBLICACIONES CIENTÍFICAS EN CIRUGÍA PLÁSTICA: ANÁLISIS DE LOS ÚLTIMOS 11 AÑOS DE CONGRESOS NACIONALES**

Rodrigo Tejos Sufan, Alfonso Jorge Navia Torelli, Carolina Salisbury Devincenzi, Alvaro Cuadra Campos, Bruno Leonardo Dagnino Urrutia

Pontificia U. Católica De Chile. Sección De Cirugía Plástica, División De Cirugía, Escuela De Medicina, Pontificia Universidad Católica De Chile, Santiago, Chile.

### **INTRODUCCIÓN**

Existe un interés creciente en los Cirujanos Plásticos por participar en congresos científicos, donde las presentaciones orales son frecuentes. Sin embargo, no existen estadísticas que analicen cuántos de estos trabajos finalizan en una publicación científica formal.

### **OBJETIVOS**

Determinar el porcentaje de transferencia de trabajos de Cirugía Plástica presentados en el congreso Chilenos de Cirugía y/o Cirugía Plástica (CP) a una revista científica.

### **MATERIAL Y MÉTODO**

Revisión sistemática. Dos autores analizaron los libros resúmenes del Congreso Chileno de Cirugía (CCir) y del Congreso Chileno de Cirugía Plástica (CCirPlas) desde el año 2008-2018. Posteriormente se realizó una revisión sistemática en las bases de datos: Pubmed, Lilacs, Medline, Scielo y google scholar, buscando desde Enero-2008 a Diciembre-2018, bajo los términos; Cirugía Plástica, Plastic Surgery y/AND Chile. Se incluyeron todos los trabajos enviados por autores con alguna filiación a CP en Chile. Se excluyeron trabajos enviados por sujetos sin filiación a CP. Se definió el índice de transferencia (IT) como la proporción de trabajos publicados/trabajos presentados. Se analizó: diseño de estudio, tiempo hasta la publicación y tipo de revista científica. Se utilizó estadística descriptiva y/o analítica según correspondiera, utilizando el programa SPSS.V.21.

### **RESULTADOS**

Se identificaron 499 presentaciones en congresos nacionales [CCir (n=313) y CCirPlas (n=186)] y 166 publicaciones científicas [nacionales (n=98); internacionales (n=68)]. El IT global fue 11.6% y el IT según tipo de congreso enviado fue 13.7% y 7.2% para el CCir y CCirPlas respectivamente ( $p < 0.05$ ). La mediana global de tiempo de publicación desde la presentación oral fue de 16 meses (1-108 meses). Al analizar según tipo de revista, fue de 16 vs 25.5 meses para revistas nacionales vs internacionales, respectivamente ( $p > 0.05$ ).

**CONCLUSIONES**

Existe un bajo porcentaje de presentaciones orales en congresos que finaliza en publicaciones científicas en CP. Consideramos necesario fomentar la transferencia de presentaciones a manuscritos para evitar la pérdida de información científica valiosa.



## **PECTOPLASTÍA Y MASTECTOMÍA CON PRESERVACIÓN DE PIEL EN “L”: TÉCNICA ÚTIL EN MASCULINIZACIÓN TORÁCICA DE TRANSEXUALES MASCULINOS, TORACOPLASTIA POSBARIATICA Y GINECOMASTIA DE ALTO GRADO**

Cristian Erazo Cortés, Adriana Alzate Rodas, Rocio Jara Contreras, Sebastian Fernando Sapiain González, Daniela Arauco Rodriguez

Hospital Clínico U. De Chile. Servicio De Cirugia- Equipo De Cirugía Plastica. Residentes Universidad De Chile

### **INTRODUCCIÓN**

Reproducir las características anatómicas del tórax masculino son objetivos de las técnicas de masculinización en transexuales, la cirugía de contorno corporal en pacientes postbariátricos y ginecomastia. Evitar la presencia de estigmas que feminicen su aspecto es fundamental en la planificación y ejecución quirúrgica. Las técnicas quirúrgicas actuales no reproducen a cabalidad estos objetivos

### **OBJETIVOS**

Describir una técnica quirúrgica para masculinización torácica en transexuales y toracoplastía en pacientes posbariátricos y con ginecomastia de alto grado

### **CONTENIDO DEL VIDEO**

La técnica requiere la ubicación de la cicatriz en surco pectoral con prolongación vertical hacia línea axilar anterior. Los pezones fueron ubicados en la unión del tercio lateral con tercio medio, a 2-3 cm sobre el surco inframamario, formando triangulo isósceles con respecto a la horquilla esternal. El complejo areola pezón, idealmente, debe tener forma ovalada. El uso del pedículo superomedial o injerto de pezón se evaluó caso a caso. El excedente cutáneo a nivel esternal fue resecado en Z, de ser necesario para obtener un buen resultado estético. Se utilizó drenaje aspirativo en todos los pacientes. 8 pacientes en total fueron operados con esta técnica quirúrgica, sin incidentes en el intraoperatorio. Todos los pacientes estuvieron satisfechos con su resultado quirúrgico.

## **¿ES LA PROHIBICIÓN DE LOS IMPLANTES TEXTURIZADOS, PARA LA PREVENCIÓN DEL LINFOMA ANAPLÁSICO DE CÉLULAS GRANDES ASOCIADO A IMPLANTES, UNA DECISIÓN RACIONAL? ESTUDIO DE COSTOEFECTIVIDAD Y METAANÁLISIS.**

Stefan Danilla Enei, Rocio Jara Contreras, Felipe Miranda Ruiz, Francisco Bencina Matus, Marcela Aguirre Jerez, Cristian Erazo Cortés, Claudia Albornoz Garrido

Hospital Clínico U. De Chile. Equipo De Cirugía Plástica, Departamento De Cirugía.

### **INTRODUCCIÓN**

Actualmente existe controversia sobre la seguridad de los implantes texturizados en relación a su asociación con el linfoma anaplásico de células grandes (BIA-ALCL). Se han instaurado políticas públicas dirigidas a la prohibición de los implantes texturizados, lo que ha cambiado la industria y práctica clínica de los cirujanos plásticos.

### **OBJETIVOS**

Comparar la costoefectividad de 2 tipos de implantes, lisos y texturizados, utilizando la evidencia de un metanálisis.

### **MATERIAL Y MÉTODO**

Se realizó un análisis de costoefectividad utilizando un árbol de decisión simple entre 2 intervenciones: Cirugía de aumento con implante liso y texturizado. Los costos fueron obtenidos de una revisión de la literatura. El riesgo de contractura capsular (CC) por implante fue obtenido de nuestra revisión sistemática con metaanálisis. Otras probabilidades de evento fueron estimadas luego de una revisión sistemática. Se usaron 4 medidas de efectividad: Años de vida salvados, muerte evitada, linfoma evitado y reoperaciones evitadas. Se realizó un análisis de sensibilidad para probabilidad de BIA-ALCL y CC. Se realizó un análisis de sensibilidad multivariado para ilustrar distintos escenarios clínicos.

### **RESULTADOS**

5 estudios randomizados controlados fueron incluidos y 3 excluidos. El riesgo relativo de CC fue 0.38 (0.29 – 0.48) en favor de los implantes texturizados. El costo social de la cirugía de aumento mamario con implantes lisos fue de 9.414 dólares y 7.008 dólares para implantes texturizados, por pacientes. El costo incremental para las 4 medidas de efectividad fue calculado. El costo de prevenir 1 año de vida es 33.8 millones de dólares. Para prevenir 1 caso de BIA-ALCL se deben efectuar 2298 reoperaciones adicionales y 0.02 muertes adicionales ocurren.

### **CONCLUSIONES**

Para una mujer que desea una cirugía de aumento mamario, realizar la intervención con implantes lisos no es costoefectivo en comparación con los implantes texturizados. Los resultados obtenidos reflejan la realidad asumida, por lo que deben ser extrapolados cuidadosamente a otras comunidades.

## **MASCULINIZACIÓN TORÁCICA EN PACIENTES TRANSGÉNERO MASCULINOS: ESTUDIO RETROSPECTIVO Y ALGORITMO DE MANEJO**

Adriana Alzate Rodas, Claudia Albornoz Garrido, Barbara Carreno Manriquez, Rocio Jara Contreras, Cristian Erazo Cortés, Patricio Andrades Cvitanic, Stefan Danilla Enei, Sergio Sepúlveda Pereira

Hospital Clínico U. De Chile. Unidad De Cirugía Plástica. Universidad De Chile

### **INTRODUCCIÓN**

Las características anatómicas del tórax identifican a una persona como hombre o mujer y determinan la apariencia apropiada para cada género. En la masculinización torácica de los pacientes transgénero es de particular importancia evitar estigmas quirúrgicos feminizantes.

### **OBJETIVOS**

Describir los resultados de una cohorte histórica de pacientes transgénero masculinos operados con técnica de masculinización torácica

### **MATERIAL Y MÉTODO**

Análisis retrospectivo de pacientes transgénero operados con técnicas de masculinización torácica entre 2016 y 2019. Las características demográficas de los pacientes, detalle de la técnica quirúrgica y complicaciones asociadas fueron obtenidas. Se utilizó estadística descriptiva para analizar y reportar los resultados.

### **RESULTADOS**

8 pacientes fueron sometidos a masculinización torácica entre los años 2016 y 2019. La edad promedio fue 24 años (Rango 21-29). 50% de los pacientes tuvieron cambio legal de nombre al momento de la cirugía. 2 pacientes presentaron abordaje periareolar, 4 pacientes abordaje en L y 2 pacientes mastectomía transversa. 5 pacientes requirieron injerto de complejo areola pezón (CAP). El tiempo quirúrgico promedio fue de 173 mins (Rango 85-285). 1 paciente evolucionó con hematoma postoperatorio que no requirió reintervención quirúrgica

### **CONCLUSIONES**

A partir de los resultados se propone el siguiente algoritmo: El tamaño de la mama y el grado de ptosis son factores importantes de considerar para elegir la vía de abordaje. Idealmente, ésta debe ubicarse en pliegue del surco pectoral o periareolar. Se debe evitar cicatriz en T. El CAP debe encontrarse en una posición lateral, ser de 3 x 2.5 cm y de forma ovalada. Los puntos clave a considerar en el manejo quirúrgica de la masculinización torácica en transexuales masculinos son (i) Evitar cicatrices en T (ii) En cuanto al pezón: ubicación, forma, tamaño y una adecuada posición lateral.

## **7 AÑOS DE DE RECONSTRUCCIÓN MAMARIA CON COLGAJOS AUTÓLOGOS: EXPERIENCIA HOSPITAL SÓTERO DEL RÍO.**

Juan Pablo Henríquez Rissios, Matias Ignacio Nova Nova, Fernando Cabrera Chicangana, Aldo Lopez Ortega, Sonnia Eloina Perez Zapata, Francisco Nicolás Oyarce Torres, Gonzalo Gomez Corona, Armando Iniguez Cuadra

Complejo Hospitalario Dr. Sótero Del Río (Santiago, Puente Alto). Servicio Cirugía Plástica.

### **INTRODUCCIÓN**

El cáncer de mama actualmente es la 1ra causa de mortalidad por cáncer en mujeres en Chile. El tratamiento radical inicial si bien constituye un pilar fundamental, muchas veces puede resultar con importantes secuelas tanto en lo anatómico-fisiológico como en lo psico-social. Dentro de las posibilidades de reconstrucción mamaria se describe la utilización de colgajos autólogos.

### **OBJETIVOS**

Describir el número total y tipo de reconstrucciones mamarias con colgajos autólogos realizadas entre enero 2013 y junio 2019 en el Complejo Asistencial Dr. Sótero del Río.

### **MATERIAL Y MÉTODO**

Estudio de corte transversal, de tipo observacional, con estadística descriptiva. Se realizó una búsqueda exhaustiva en las bases de datos informáticas de Protocolos Quirúrgicos entre los meses de enero 2013 y junio 2019. Se definieron como criterios de inclusión todas aquellas intervenciones que contaran con descripción de reconstrucción mamaria con colgajos autólogos en la codificación de intervención y/o en la descripción del procedimiento. Se definieron como criterios de exclusión aquellas intervenciones en que no existiera participación de miembros Staff de Cirugía Plástica y/o se hubiese descartado la reconstrucción mamaria con colgajos autólogos en el intraoperatorio. Se definieron como variables resultado: número total de intervenciones y pacientes con reconstrucciones mamarias con colgajos autólogos. Variables de interés: porcentajes respectivos de cada tipo de colgajo.

### **RESULTADOS**

La búsqueda arrojó un total de 58 intervenciones de reconstrucciones mamarias con colgajos autólogos, realizadas en un total de 49 pacientes distintas. Los tipos y porcentajes respectivos fueron: 30 DIEP (51,7%), 13 Dorsal Ancho "Abierto" (22,4%), 12 Dorsal Ancho Video-Asistido (20,6%) y 3 TRAM (5,1%).

### **CONCLUSIONES**

Los colgajos autólogos en la reconstrucción mamaria constituyen una herramienta indispensable que debiese ser parte del arsenal de técnicas de todo Cirujano Plástico. La aplicación de sus técnicas es aplicable en instituciones públicas que cuenten con infraestructura adecuada.

## **RECONSTRUCCIÓN MAMARIA CON COLGAJO DORSAL ANCHO VIDEO-ASISTIDO CON IMPLANTE MAMARIO: EXPERIENCIA DE 3 AÑOS EN EL HOSPITAL SÓTERO DEL RÍO.**

Juan Pablo Henríquez Rissios, Matias Ignacio Nova Nova, Sonnia Perez Zapata, Fernando Cabrera Chicangana, Aldo Lopez Ortega, Joaquín Ramírez Sneberger, Gonzalo Gomez Corona, Armando Iniguez Cuadra

Complejo Hospitalario Dr. Sótero Del Río (Santiago, Puente Alto). Servicio De Cirugía Plástica.

### **INTRODUCCIÓN**

Una técnica de reconstrucción mamaria ampliamente descrita es la utilización del Colgajo Mio-cutáneo de Dorsal Ancho. Entre las desventajas de la técnica clásica se describe la extensa cicatriz resultante en el dorso. Se han descrito técnicas para mejorar este aspecto destacando la Dis-ección de Dorsal Ancho Video-Asistida como cobertura de un Implante Mamario asociado (DA-VA IM). Desde junio de 2016 se comenzó a utilizar esta técnica en nuestro centro.

### **OBJETIVOS**

Describir el número total de reconstrucciones mamarias de tipo DA-VA IM entre junio 2016 y junio 2019 en nuestro centro y sus complicaciones asociadas.

### **MATERIAL Y MÉTODO**

Estudio de corte transversal, observacional, con estadística descriptiva. Se realizó una búsqueda exhaustiva en las bases de Protocolos Quirúrgicos y registros digitales de controles ambulatorios entre los meses de junio 2016-junio 2019. Criterios de inclusión intervenciones: registros con descripción de reconstrucción mamaria tipo DA-VA IM en la codificación de intervención y/o en descripción del procedimiento. Criterios de exclusión intervenciones: intervenciones sin participación de miembros Staff de Cirugía Plástica y/o descarte de la reconstrucción técnica DA-VA IM en el intraoperatorio. Criterios de inclusión complicaciones: Clavien mayor o igual a III. Criterios exclusión complicaciones: simetrizaciones (mastopexia/reducción mamaria con/sin lipoinyección/lipoinjerto) y reconstrucciones de CAP (intervenciones esperables). Variables Resultado: número total de intervenciones y pacientes con DA-VA IM. Variables de interés: porcentaje y tipo de complicaciones reportadas.

### **RESULTADOS**

La búsqueda arrojó un total 10 paciente (2 tenían BRCA) con un total de 12 DA-VA IM. 3 (25%) presentaron alguna complicación, 2 (16%) requirieron recambio de implante indemne por asimetría y tan solo 1 (8,3%) requirió retiro de implante por infección.

### **CONCLUSIONES**

La reconstrucción mamaria tipo DA-VA IM. Constituye una técnica factible de realizar en el servicio público con una baja tasa de complicaciones.



## ¿QUÉ HACE UN GLÚTEO ESTÉTICAMENTE ATRACTIVO? ESTUDIO DE CASOS Y CONTROLES SOBRE CARACTERÍSTICAS ANATÓMICAS Y RADIOLÓGICAS DE UN GLÚTEO ESTÉTICAMENTE IDEAL

Rocio Jara Contreras, Carlos Domínguez Contreras, Stefan Danilla Enei, Ekaterina Troncoso Olchevskaia, Diego Andres Quispe Valdes, Sofia Serra Daprile, Naomi Yamada Torres, Johanna Nielsen Garcia

Hospital Clínico U. De Chile.

### INTRODUCCIÓN

Se han definido patrones de belleza de la región glútea, basados en estudios descriptivos. Aún falta evidencia para determinar las características morfológicas de un glúteo estéticamente atractivo.

### OBJETIVOS

Determinar que medidas antropométricas y volumétricas diferencian un glúteo atractivo de uno normal.

### MATERIAL Y MÉTODO

Se realizó un estudio de casos y controles pareado por edad, talla, peso, IMC y paridad. Se analizó la antropometría, volumetría y espesor del músculo glúteo mayor y grasa subcutánea de la región glútea en todos los pacientes. Se utilizó estadística descriptiva y analítica utilizando un nivel de significancia de 10%.

### RESULTADOS

10 pacientes fueron incluidas en el estudio. 5 casos y 5 controles. Edad promedio fue  $22.4 \pm 1.3$  años, altura y peso promedio de 162.1 cm y 53.7 kg, respectivamente. El perímetro del punto C fue 84.8 cm en controles y 91 cm en casos ( $p=0.03$ ), la distancia del punto de mayor proyección del glúteo a la sínfisis del pubis fue 26.6 mm en casos y en controles 2.2 mm ( $p=0.01$ ). La diferencia del volumen del músculo glúteo es de 105 en el derecho y 122 ml en el izquierdo ( $p=0.06$ ). Hay una diferencia significativa en el espesor del músculo glúteo de 6.6 mm ( $p=0.03$ ). No existe diferencia significativa en el volumen y espesor del subcutáneo de la región glútea.

### CONCLUSIONES

Un glúteo estéticamente ideal tiene mayor perímetro del punto C, el punto de mayor proyección del glúteo más alto y mayor espesor del músculo glúteo. Lo anterior somete a discusión las técnicas de aumento glúteo y abre un nuevo desafío en el diseño de implantes.

# SECCIONAL | Cirugía Vascular

## **INFECCIÓN DE PRÓTESIS AÓRTICA CONVENCIONAL: EXPERIENCIA EN CENTRO UNIVERSITARIO**

Hugo Yáñez Moya, Renato Mertens Martín, Pedro Ignacio Sfeir Vottero, Francisco Vargas Serano, Leopoldo Mariné Massa, Fernando Velásquez Urbano, Michel Bergoeing Reid, Francisco Valdés Echenique

Pontificia U. Católica De Chile. Departamento De Cirugía Vascular.

### **INTRODUCCIÓN**

Las infecciones de material protésico en cirugía abierta son una complicación infrecuente pero potencialmente mortal. Su incidencia habitualmente ha sido reportada entre 0.7% y 3% y su baja incidencia ha incidido en una baja representación en la literatura. La ausencia de tratamiento es una condición casi mortal, que consiste en derivaciones extraanatómicas y el retiro del material protésico infectado. Sin embargo, actualmente existen muchas alternativas para reparación in situ seguras. A nivel local, la experiencia publicada se limita a unos cuantos casos clínicos.

### **OBJETIVOS**

Obtener una experiencia en un centro nacional en una patología de baja prevalencia y alta morbilidad.

### **MATERIAL Y MÉTODO**

Serie de casos retrospectiva atendida en nuestro centro entre Enero de 1976 y Julio de 2019. Se incluyeron todos los pacientes con clínica de infección de prótesis y una imagen sugerente del cuadro. Se excluyeron pacientes con infección de endoprótesis aórtica o con diagnóstico incompleto. Se identificaron variables epidemiológicas y comorbilidades, así como la clínica y el agente causal. Como resultado principal consideramos la mortalidad a 30 días, mientras que de forma secundaria: mortalidad hospitalaria, complicaciones, días hospitalarios, sobrevida post intervención y necesidad de reoperación. Por el n de la serie, sólo se realizó estadística descriptiva.

### **RESULTADOS**

Se identificaron 14 casos, entre 55 y 82 años, sólo uno de sexo femenino. El principal síntoma al ingreso fue fiebre (8 pacientes). 5 pacientes presentaron signos inflamatorios cutáneos, mientras 6 presentaron dolor referido. 3 pacientes debutaron con fístula aortoentérica. Todos los pacientes fueron resueltos con derivaciones extraanatómicas y resección del material protésico. Solo hubo un caso de fallecimiento a los 30 días. 7 pacientes presentaron complicaciones y 6 debieron ser reintervenidos.

### **CONCLUSIONES**

Las infecciones de prótesis convencional son infrecuentes. Nuestra experiencia tiene mejor sobrevida que lo reportado. Mantenemos el uso de derivaciones extraanatómicas como una alternativa para el manejo de estos pacientes.

## **MIGRACION DE STENT CUBIERTO EN LESION DE ARTERIA FEMORAL SUPERFICIAL**

Cesar Robinson Quinteros Ibanez, Edward Hendrik Van Driel Romero, Mariajesús Ordenes Núñez, Gerson Pérez Flores, Carlo Zuniga Gonzalez

Hospital Dr. Gustavo Fricke (viña Del Mar). Servicio De Cirugia Adultos.

### **INTRODUCCIÓN**

El tratamiento endovascular del trauma arterial de extremidades, en pacientes seleccionados, se ha posicionado como una alternativa terapéutica atractiva debido a la mínima invasión y potencial prevención de complicaciones asociadas a la cirugía. Sin embargo, tras el éxito técnico inicial, pueden ocurrir complicaciones graves, que deben ser reconocidas y manejadas en consecuencia.

### **OBJETIVOS**

Comunicar un caso de migración de stent cubierto en arteria femoral superficial (AFS), 90 días después de reparación endovascular exitosa de pseudo aneurisma traumático

### **REPORTE DEL(LOS) CASO(S)**

Hombre de 38 años quien sufre herida por arma blanca en muslo izquierdo, presentándose como gran pseudoaneurisma de 12x15 cms del tercio medio de la AFS de 2 semanas de evolución. Se trata mediante despliegue de stent cubierto Viabahn 8x15 mm logrando excluir la lesión. La evolución post operatoria es satisfactoria. Tres meses después, paciente reingresa por hemorragia arterial en granuloma de muslo izquierdo. Se realiza arteriografía que muestra migración del stent con reperfusión del pseudo aneurisma. Se realiza exclusión del segmento arterial dañado e interposición de bypass venoso, sin incidentes. El paciente evoluciona bien manteniéndose en control y seguimiento ecográfico. Se analizan los alcances del tratamiento endovascular del trauma arterial, sus complicaciones reportadas y el pronóstico a mediano y largo plazo

## REVASCULARIZACION INFRAPOPLITEA CON PTFE Y FISTULA ARTERIOVENOSA DISTAL

Cesar Robinson Quinteros Ibanez, Michelle Marchesini Brest, Valentina Olmedo Prado, Gustavo Gárate Godoy, Carlo Zuniga Gonzalez

Hospital Dr. Gustavo Fricke (viña Del Mar). Servicio De Cirugia Adultos.

### INTRODUCCIÓN

La cirugía de revascularización con vena safena interna es el tratamiento de elección en isquemia crítica de extremidades inferiores. Ocasionalmente es necesario recurrir a prótesis por ausencia de conductos venosos

### OBJETIVOS

Comunicar los resultados a corto plazo de los pacientes operados de bypass infrarotuliano con prótesis de PTFE y fístula arterio-venosa (FAV) distal.

### MATERIAL Y MÉTODO

Se realiza una serie de casos utilizando como muestra todos los pacientes operados en el Hospital Dr. Gustavo Fricke de Viña del Mar por isquemia crítica (Categoría Rutherford 4,5 y 6) entre en 1 de noviembre de 2015 y el 31 de marzo de 2019. Como criterio de inclusión se seleccionó a todos los pacientes con by-pass infrarotuliano con PTFE, se usó como criterio de exclusión todos los by-pass realizados con material autólogo. Se realiza análisis estadístico descriptivo de los datos

### RESULTADOS

Durante el periodo en estudio hubo 68 pacientes operados de revascularización infrapoplitea electiva. En 12 (18%) se utilizó PTFE y FAV distal. Fueron 8 varones y 4 mujeres, edad media 73 años. La arteria receptora fue en 5 casos la Tibial anterior, 4 casos tibial posterior y 3 casos la Arteria Peronea. No hubo mortalidad operatoria. Un paciente cursa con infección del sitio quirúrgico y un paciente sufre amputación debido a trombosis aguda del bypass. La sobrevida a 12 meses es de 75% y la sobrevida libre de amputación 84%.

### CONCLUSIONES

La revascularización con PTFE y FAV distal es una alternativa válida para el tratamiento de la isquemia crítica en pacientes que de otro modo debieran ser sometidos a una amputación mayor

## **EFFECTO DEL CATÉTER DE HEMODIÁLISIS EN LA PERMEABILIDAD DE FÍSTULAS ARTERIOVENOSAS**

Gregory Francisco Cordova Aitken, Gonzalo Felipe Sáez Caro, Oscar Daniel Chavez Collao, Francisco Javier Tapia Ponce

Hospital San Juan De Dios (los Andes). Servicio De Cirugía. Universidad De Valparaíso

### **INTRODUCCIÓN**

En pacientes con enfermedad renal crónica terminal la fístula arteriovenosa debe ser el acceso vascular de elección, considerando su menor riesgo de complicaciones y mayor tiempo de permeabilidad en comparación con el Catéter de hemodiálisis, que ha sido asociado a un gran número de complicaciones.

### **OBJETIVOS**

- Identificar asociación entre el uso de catéter de hemodiálisis y trombosis de la FAV - Estimar el riesgo de trombosis de la FAV en pacientes con catéteres de hemodiálisis - Comparar la permeabilidad en el tiempo de la FAV entre pacientes con y sin antecedente de catéter

### **MATERIAL Y MÉTODO**

Estudio observacional, analítico, tipo cohorte retrospectiva. Universo y muestra: Pacientes del Hospital de Los Andes con diagnóstico de ERC terminal a quienes se les realizó su primera FAV entre enero del 2014 y diciembre del 2018 con seguimiento hasta mayo del 2019, excluyéndose pacientes con FAV realizadas previo a este periodo. Se calculó un tamaño muestral de 195 pacientes, seleccionados aleatoriamente. Variables resultado: Trombosis de FAV y Tiempo de permeabilidad Variables explicativas: Catéter de hemodiálisis, Edad, Sexo, Comorbilidades y Tipo de FAV. Análisis inferencial: Chi cuadrado; RR (IC 95%); Curvas Kaplan-Meier; Regresión de Cox; valor de p significativo < a 0.05

### **RESULTADOS**

El catéter de hemodiálisis se observó en el 52.3% del total de pacientes, de los cuales el 49.5% presentaron trombosis de su FAV, versus el 17.7% del grupo sin este antecedente (valor p < 0.001), estimándose un riesgo de trombosis 2.7 veces mayor en pacientes con catéter previo la confección de su FAV, quienes además presentaron un tiempo de permeabilidad significativamente menor (valor p < 0.001) en comparación con pacientes sin este antecedente (28.1 vs 43.9 meses).

### **CONCLUSIONES**

Identificamos el uso del catéter de hemodiálisis como un factor de riesgo de trombosis de fístulas arteriovenosas a corto y mediano plazo, afectando significativamente su permeabilidad en el tiempo.



## **REEMPLAZO DE ARCO AÓRTICO POR DISECCIÓN AÓRTICA EN PACIENTE COMPLEJO CON PRÓTESIS THORAFLEX**

Javier Labbe Zuniga, Nicolas Drolett San Francisco, Manuel Quiroz Flores, Andres Pumarino Melendez, Félix Orlando Morales Hernández

Hospital Dr. Leonardo Guzmán (antofagasta). Unidad Cirugía Cardíaca Unidad Coronaria . Universidad De Antofagasta

### **INTRODUCCIÓN**

Uno de los desafíos quirúrgicos más complejos para el cirujano es el compromiso simultáneo del arco aórtico y la aorta descendente. La prótesis thoraflex es una prótesis aórtica con 4 ramas y una endoprotesis autoexpandible que ayudaría a minimizar las intervenciones y el tiempo quirúrgico

### **OBJETIVOS**

Comunicar la experiencia en el Hospital Regional de Antofagasta (HRA) del tratamiento de patología aórtica con prótesis híbrida Throraflex

### **REPORTE DEL(LOS) CASO(S)**

Paciente femenina, 50 años, con antecedentes de Sd. de Marfan y disección aortica, intervenida el 2007 con prótesis supracoronaria de aorta ascendente y el 2018 con recambio valvular aórtico y mitral mecánico. Acude al HRA consultando por cuadro de palpitations asociadas a dolor torácico irradiado a dorso. Se realiza estudio con angioTC que revela disección aortica Stanford A con compromiso desde la porción ascendente de la aorta torácica hasta ambas arterias iliacas. Ecocardiografía: FEVI 56%, disección de territorio ACD. Se decide tratamiento quirúrgico. Se realiza reemplazo de arco aórtico con prótesis Thoraflex. En postoperatorio inmediato paciente estable con apoyo mínimo de drogas vasoactivas (DVA), movilizandolas 4 extremidades. Al día siguiente se retira el apoyo de drogas, drenajes con bajo débito sin signos de sangrado activo. Evolución posterior satisfactoria sin complicaciones a corto plazo.

## RESULTADOS INMEDIATOS Y A MEDIANO PLAZO DEL TRAUMA ARTERIAL DE EXTREMIDADES

Michelle Marchesini Brest, Carlo Zuniga Gonzalez, Gustavo Gárate Godoy, Valentina Olmedo Prado

Hospital Dr. Gustavo Fricke (viña Del Mar). Cirugía Vasculard Y Endovascular .

### INTRODUCCIÓN

Las lesiones arteriales traumáticas pueden provocar la muerte o la pérdida de la extremidad afectada. El tratamiento quirúrgico es la estrategia de elección, siendo el objetivo primario controlar la hemorragia y restablecer la circulación.

### OBJETIVOS

Comunicar los resultados del tratamiento quirúrgico de pacientes afectados por traumatismo arterial agudo de extremidades.

### MATERIAL Y MÉTODO

Estudio retrospectivo de una serie de casos operados por trauma arterial de extremidades en el Hospital Dr. Gustavo Fricke de Viña del Mar, entre enero de 2015 y mayo de 2019 (52 meses). Fueron excluidos los pacientes con datos insuficientes. Se utiliza estadística descriptiva y porcentajes.

### RESULTADOS

Se operaron 80 pacientes, 93% hombres, mediana de edad 39 años (rango 19 a 69). El 70% se presentó con los clásicos signos duros de trauma arterial. El 61% de los mecanismos fueron por herida cortante (arma blanca, lesión por vidrio o sierra circular). El 64% los casos afectó las extremidades inferiores. La técnica de reparación más frecuente fue el by pass venoso (51%), seguido de la reparación primaria. En 39% de los casos hubo lesión nerviosa, la mayoría reparada primariamente. La mortalidad operatoria fue 5%(4 pacientes). Cinco pacientes (6,3%) sufren la pérdida de la extremidad (4 inferiores, 1 superior), todos en el contexto de extensas lesiones de partes blandas. La mediana de seguimiento fue de 3 meses (rango de 1 a 6 meses), no se registran amputaciones ni mortalidad posterior a 30 días. El 7,5% de los casos presentan secuelas motoras permanentes, todas asociadas a lesión neurológica primaria.

### CONCLUSIONES

El diagnóstico preciso y la resolución por cirujanos experimentados permite obtener buenos resultados en el tratamiento del trauma arterial de extremidades.

## **MANEJO ENDOVASCULAR DE LA COARTACIÓN AÓRTICA DIAGNOSTICADA EN ADULTOS EN EL HOSPITAL SÓTERO DEL RÍO**

María Fernanda Rojas Díaz, Carlos Muñoz Flores, Gabriel Seguel Seguel, Gabriel Cassorla Jaime, Paulo Cassis Cáceres

Complejo Hospitalario Dr. Sótero Del Río (santiago, Puente Alto). .

### **INTRODUCCIÓN**

La coartación aórtica (CoA) representa el 5-8% de las cardiopatías congénitas. En adultos la CoA es infrecuente y representa casos de recoartación tratados en la infancia o de coartación nativa no diagnosticada. La historia natural de la enfermedad demuestra una mortalidad cercana al 75-90% a los 50 años en pacientes no tratados. Aunque la reparación abierta sigue siendo el gold standard de tratamiento, el manejo endovascular es una opción factible y con buena tasa de éxito.

### **OBJETIVOS**

Reportar dos casos de pacientes adultos con diagnóstico reciente de coartación aórtica que fueron tratados exitosamente vía endovascular mediante instalación de stents durante el primer semestre de 2019 en el HSR.

### **REPORTE DEL(LOS) CASO(S)**

Paciente adulto joven, por estudio de HTA secundaria se realizó angioTAC TAP con hallazgo de coartación aórtica. Y paciente adulto mayor con antecedente de HTA y múltiples ACV, por cuadro de disartria y hallazgo en TAC de probable fistula dural arteriovenosa se realizó angiografía cerebral que descartó fístula y encontró coartación aórtica. En junio 2019 se realizaron angiografía e instalación de stent aórtico BEGRAFT con dilatación con balón intrastent sin incidentes. Ambos pacientes presentaron evolución favorable, con buen control de PA, sin ninguna complicación postoperatoria y alta temprana antes de las 48hrs.

## **EXPERIENCIA EN EL HOSPITAL SÓTERO DEL RÍO EN EL TRATAMIENTO ENDOVASCULAR DE LESIONES YUXTA-ANASTOMÓTICAS DE FAVS DISFUNCIONALES**

Gabriel Cassorla Jaime, María Fernanda Rojas Díaz, Carlos Muñoz Flores, Gabriel Seguel Seguel, Camila Hevia Stevens, Moshe Pincu Lechner, Paulo Cassis Cáceres

Complejo Hospitalario Dr. Sótero Del Río (santiago, Puente Alto). .

### **INTRODUCCIÓN**

El acceso vascular preferido para hemodiálisis es la fístula arteriovenosa (FAV). Las complicaciones del segmento yuxta-anastomótico debidas a estenosis u oclusión son un problema frecuente que causa acortamiento del segmento utilizable o pérdida del acceso arteriovenoso. Las técnicas endovasculares permiten el rescate de dichas FAVs disfuncionales sin pérdida del segmento utilizable.

### **OBJETIVOS**

Mostrar los resultados en nuestro centro sobre el tratamiento endovascular para el rescate de FAVs disfuncionales debido a complicaciones del segmento yuxta-anastomótico entre 2014-2018.

### **MATERIAL Y MÉTODO**

Estudio descriptivo retrospectivo de 36 casos de lesiones yuxta-anastomóticas de FAVs disfuncionales manejadas endovascularmente en nuestro centro durante 2014-2018. Se revisaron los registros electrónicos y en papel del total de nuestras intervenciones endovasculares de FAVs. Se incluyeron solamente procedimientos endovasculares del área de anastomosis arteriovenosa. Cualquier procedimiento en FAVs protésicas fue excluido. La información fue recolectada en una base de datos de Microsoft Excel y analizada utilizando IBM SPSS. El outcome primario se definió como la permeabilidad de la FAV tratada.

### **RESULTADOS**

De un total de 235 casos, 36 pacientes tuvieron un procedimiento endovascular yuxta-anastomótico en el periodo estudiado. El tiempo medio desde su confección hasta la reintervención fue 29 meses (9,4-74,4 meses). Se utilizaron stents autoexpansibles en un 97% de los casos, solo en un 6% se utilizó balón medicado. El procedimiento fue exitoso en un 92%; la diálisis fue exitosa en un 86%. La tasa libre de intervención fue 68%. La permeabilidad primaria fue 79,6%, 68,7% y 39,7%; la permeabilidad primaria asistida 79,6%, 68,7% y 51,6%; y la permeabilidad secundaria 82,4%, 71,2% y 53,5% a 6, 12 y 24 meses respectivamente.

### **CONCLUSIONES**

El tratamiento endovascular de lesiones del segmento yuxta-anastomótico permite prolongar la utilización de una FAV nativa disfuncional en el tiempo.

## **TRATAMIENTO ENDOVASCULAR DE PSEUDOANEURISMA INFECCIOSO DEL SEGMENTO VISCERAL DE LA AORTA**

Renzo Fabrizio Carpanetti Castillo, Ricardo Alejandro Olguin Leiva, Carla Marchesse Aguilera, Juan Marin Peralta, Maria Beatriz Retamales Moreno

Clínica Indisa. Cirugía Vascul. Universidad Andrés Bello

### **INTRODUCCIÓN**

Los pseudoaneurismas infecciosos de la aorta son una entidad extremadamente rara (1-1,8%). Su localización a nivel del segmento visceral supone un desafío terapéutico. Presentamos un caso de pseudoaneurisma infeccioso del territorio visceral de la aorta recidivado, manejado con técnica endovascular.

### **OBJETIVOS**

Mostrar caso de pseudoaneurisma infeccioso de la aorta visceral, manejado en forma endovascular.

### **REPORTE DEL(LOS) CASO(S)**

Hombre 65 años. Cirugía urológica reciente. Consulta por dolor abdominal súbito. AngioTC abdomen-pelvis: aneurisma sacular aórtico a nivel de tronco celiaco. Ingres a pabellón híbrido de urgencia con cobertura antibiótica por posible pseudoaneurisma infeccioso. Aortografía: pseudoaneurisma de aorta visceral proximal a arteria mesentérica superior (AMS). Se instalan 3 stent Begraft, logrando excluir pseudoaneurisma, respetando AMS. Evolución favorable, alta precoz. Reconsulta 25 días posterior a procedimiento endovascular por dolor abdominal súbito. AngioTC: "Recidiva de pseudoaneurisma de aorta visceral distal a reparación previa". En pabellón híbrido se efectúa reparación con endoprótesis C-TAG Gore y 3 stent graft VIABAHN a renales y mesentérica superior con técnica de chimenea. Control angiográfico: exclusión de pseudoaneurisma satisfactoria, AMS y ambas renales permeables. En postoperatorio mediato evoluciona con injuria renal multifactorial sin requerimiento de terapia de reemplazo renal. Sin complicaciones gastrointestinales. Control AngioTC abdomen y pelvis: pseudoaneurisma aórtico excluido, buena perfusión de ramas viscerales.

## **PROTOCOLO DE ESTREPTOQUINASA PARA EL MANEJO DE CATETER VENOSO CENTRAL PARA HEMODIALISIS DISFUNCIONAL: EXPERIENCIA EN HOSPITAL SAN BORJA ARRIARAN 2018-2019**

Consuelo Valdes Rubilar, Javiera Toledo Gómez, Francisco Moraga Vásquez, Sergio Valenzuela Roediger, Marcelo Mege Navarrete, Daniel Wallach Widder, Pablo Carreño Ortega, Juan Pablo Uribe Larach

Hospital Clínico San Borja-arriarán (santiago, Santiago). Departamento Cirugia Vasculuar, Servicio Cirugia Hospital San Borja Arriaran, Universidad De Chile, Campus Centro.

### **INTRODUCCIÓN**

Una de las complicaciones más frecuentes del uso de catéter venoso central (CVC) para hemodíalisis es la trombosis. Los agentes trombolíticos son una opción terapéutica para su manejo y la Estreptoquinasa es un agente factible de usar con la técnica adecuada.

### **OBJETIVOS**

Mostrar resultados obtenidos en experiencia local entre Enero 2018-2019 respecto a aplicación de Protocolo de Estreptoquinasa (PE).

### **MATERIAL Y MÉTODO**

Estudio retrospectivo descriptivo (12meses aplicación y 6meses seguimiento). Criterios de inclusión: Pacientes con CVC disfuncional sometidos a PE. Criterios de exclusión: Pacientes con CVC disfuncional transitorio. Datos obtenidos desde ficha clínica-electrónica, epicrisis y listado de medicamentos. Analisis realizado en SPSS versión 24. El PE plantea el uso de Estreptoquinasa en CVC disfuncional por trombosis. Se evalúa inicialmente la correcta posición del CVC y permeabilidad. Se reconstituye ampolla de ES 1.500.000 U y se lleva a 15.000 U/ml. Se aplica en cada rama del catéter y se deja actuar por 12-24 horas, retirándose previo a hemodiálisis. Se considera éxito diálisis efectiva tras PE y fracaso cuando requiere recambio de catéter en el periodo de seguimiento, independiente del éxito inicial.

### **RESULTADOS**

Se aplico PE en 56 oportunidades a 29 pacientes, siendo 17 hombres (58,6%). En 44,8% se realizó PE más de una ocasión en la misma hospitalización. Hubo 82,7% de éxito en 24 pacientes, solo 5 (17,2%) requirieron recambio de catéter. No se describen efectos adversos en relación a PE en el periodo estudiado

### **CONCLUSIONES**

El éxito del PE fue 82,7% en el periodo evaluado, similar tasas obtenidas con otros agentes trombolíticos en estadística internacional. Se aduce que es un procedimiento efectivo con mínima tasa

de complicacion. Los beneficios directos e indirectos evidenciados superan los riesgos que muestra la literatura. En esta serie no encontramos complicaciones y la tasa de éxito fue aceptable, por tanto es una alternativa factible al cambio de catéter.



## **RESULTADOS DEL SEGUIMIENTO A LARGO PLAZO DE LA ENDARTERECTOMÍA CAROTÍDEA EN PROFILAXIS PRIMARIA DE ACCIDENTES CEREBROVASCULARES: EFECTIVIDAD DE LA CIRUGÍA.**

Ivette Arriagada Jorquera, Juan Francisco Allamand Turner, Camila Vallejo Escobar, Fabiola Castillo Bizama, Felipe Andrés Farfán Flores, Rodrigo Julio Araya, Felipe Corvalán Zúniga, Fernando Ibáñez Castro

Hospital Del Salvador (santiago, Providencia). Equipo De Cirugía Vascul ar Servicio De Cirugía.

### **INTRODUCCIÓN**

La endarterectomía carotídea (EC) es un procedimiento seguro y estandarizado. Su uso como prevención primaria de accidentes cerebrovasculares (ACV) en estenosis carotídea asintomática supone ofrecer morbimortalidad menor al 3% según la literatura científica, e identificar el grupo de pacientes que tiene mayor posibilidad de obtener el beneficio buscado. Hipótesis: los pacientes intervenidos de EC por estenosis carotídea asintomática en el HDS tuvieron tasas de mortalidad/ACV perioperatorio, ACV a largo plazo y reestenosis, y sobrevida, dentro de la recomendación de la Sociedad Europea de Cirugía Vascul ar (ESVS) para que esta cirugía sea beneficiosa para el paciente. Importancia: caracteriza resultados obtenidos en un Hospital público, Centro Formador de Subespecialistas en Cirugía Vascul ar.

### **OBJETIVOS**

Objetivos: describir las estadísticas antes mencionadas.

### **MATERIAL Y MÉTODO**

Diseño: observacional, descriptivo, retrospectivo. Muestra: todas las EC, entre enero de 2008 y febrero de 2019. Criterios de inclusión: adultos asintomáticos neurológicos, con estenosis carotídea significativa por aterosclerosis. Criterios de exclusión: cuello hostil (cirugía previa, radioterapia), concomitante a revascularización coronaria, y endovascular. Se estudiaron variables demográficas, indicación quirúrgica, imágenes, técnica quirúrgica, ocurrencia de ACV, reestenosis y sobrevida. Se utilizó estadística descriptiva y curvas de Kaplan Meier (SPSS).

### **RESULTADOS**

Se incluyeron 36 cirugías, 73% en hombres, edad media 72 años, todos portadores de hipertensión arterial, 48% de diabetes mellitus, 46% de dislipidemia y 40% de tabaquismo. La mortalidad perioperatoria fue 2,7%. La sobrevida actuarial fue de 8,2 (ES 0,8) años. Se logró seguimiento clínico en 86% de los pacientes, ninguno presentó ACV. Se logró seguimiento imagenológico en 70% de los sobrevivientes, hubo 2 (7,4%) reestenosis, una de ellas sintomática que fue tratada exitosamente vía endovascular.

**CONCLUSIONES**

Los pacientes intervenidos de EC por estenosis carotídea asintomática en el HDS tuvieron tasas de mortalidad/(ACV) perioperatoria, ACV a largo plazo, y reestenosis carotídea, y sobrevida, dentro de la recomendación de la ESVS.

## **RESULTADOS DEL SEGUIMIENTO A LARGO PLAZO DE LA ENDARTERECTOMÍA CAROTÍDEA EN PROFILAXIS SECUNDARIA DE ACCIDENTES CEREBROVASCULARES: EFECTIVIDAD DE LA CIRUGÍA.**

Ivette Arriagada Jorquera, Juan Francisco Allamand Turner, Felipe Andrés Farfán Flores, Fabiola Castillo Bizama, Camila Vallejo Escobar, Rodrigo Julio Araya, Felipe Corvalán Zúniga, Fernando Ibáñez Castro

Hospital Del Salvador (santiago, Providencia). Equipo De Cirugía Vascul ar Servicio De Cirugía.

### **INTRODUCCIÓN**

La endarterectomía carotídea (EC) es un procedimiento estandarizado e indicado en enfermedad aterosclerótica carotídea con estenosis significativa y síntomas neuroisquémicos de su territorio. La calidad de sus resultados está definida en la literatura científica. Hipótesis: los pacientes intervenidos de EC por estenosis carotídea sintomática en el HDS tuvieron tasa de mortalidad/accidente cerebrovascular (ACV) perioperatoria, dentro de la recomendación de la Sociedad Europea de Cirugía Vascul ar (ESVS), y tasas de ACV a largo plazo y reestenosis, y sobrevida, comparables a la evidencia utilizada en la construcción de dichas guías. Importancia: caracteriza resultados obtenidos en un Hospital público, Centro Formador de Subespecialistas en Cirugía Vascul ar.

### **OBJETIVOS**

Objetivos: describir las estadísticas antes mencionadas.

### **MATERIAL Y MÉTODO**

Diseño: observacional, descriptivo, retrospectivo. Muestra: todas las EC, entre enero de 2008 y febrero de 2019. Criterios de inclusión: adultos sintomáticos neurológicos, con estenosis carotídea significativa por aterosclerosis. Criterios de exclusión: cuello hostil (cirugía previa, radioterapia), concomitante a revascularización coronaria, y endovascular. Se estudiaron variables demográficas, indicación quirúrgica, imágenes, técnica quirúrgica, ocurrencia de ACV, reestenosis y sobrevida. Se utilizó estadística descriptiva y curvas de Kaplan Meier (SPSS).

### **RESULTADOS**

Se incluyeron 128 cirugías, 70% en hombres, edad media 73 años. La mortalidad perioperatoria fue 1,6%. En el perioperatorio hubo 3 ACV, uno letal y 2 que mantuvieron Rankin 1. La sobrevida actuarial fue de 8,6 (ES 0,39) años. Seguimiento clínico en 81%, hubo 6 (5,8%) ACV posteriores al periodo perioperatorio. Hubo 1 infección de parche protésico, que fue reintervenido exitosamente. Seguimiento imagenológico en 63% de los sobrevivientes, hubo 3 (5,1%) reestenosis, asintomáticas, una de ellas tratada vía endovascular por ser crítica.

### **CONCLUSIONES**

Los pacientes intervenidos de EC por estenosis carotídea sintomática en el HDS tuvieron una tasa de mortalidad/ (ACV) perioperatoria, ACV a largo plazo y reestenosis, y sobrevida, dentro de lo descrito por la ESVS.

## TRATAMIENTO ENDOVASCULAR DE LA PATOLOGÍA DE AORTA TORÁCICA DESCENDENTES: RESULTADOS A LARGO PLAZO

Renato Mertens Martín, Fernando Velásquez Urbano, Pedro Ignacio Sfeir Vottero, Martín Inzunza Agüero, Francisco Valdés Echenique, Albrecht Krämer Schumacher, Leopoldo Mariné Massa, Michel Bergoeing Reid

Pontificia U. Católica De Chile. Departamento De Cirugía Vasculiar Y Endovascular.

### INTRODUCCIÓN

La reparación endovascular de aorta torácica se ha establecido como gold standard de tratamiento de diversas patologías por sus excelentes resultados inmediatos. Los resultados tardíos no son reportados con frecuencia y cuando ha ocurrido, se ha descrito alta tasa de reintervenciones.

### OBJETIVOS

Evaluar resultados alejados de nuestra serie iniciada en 2001, con seguimiento mínimo de 5 años.

### MATERIAL Y MÉTODO

Estudio de Cohorte prospectiva iniciada en mayo 2001. Se realizó análisis estadístico descriptivo. Hasta diciembre de 2013 tratamos 196 pacientes consecutivo, edad promedio 60.3 años (19-91), 79.1% hombres (155 pacientes). Indicaciones: 83 disecciones agudas o crónicas, 69 aneurismas, 27 lesiones traumáticas, 10 úlceras penetrantes, y 7 otros. Todos se trataron mediante inserción de endoprótesis vía femoral. Dispositivos más utilizados fueron Medtronic® (42%), Cook® (24%) y Bolton® (19%).

### RESULTADOS

Seguimiento promedio: 95,5 meses (0 - 206) durante el cual fallecen 78 pacientes (39,7%), 15 de ellos (7.6%) por su enfermedad aórtica de base: 9 (4.6%) antes de 30 días de su intervención por complicaciones y 6 tardíamente: una infección de prótesis, cuatro rupturas de aneurisma y otra posible ruptura en portador de Endofuga tipo I que fallece súbitamente. Cuatro pacientes fallecen alejadamente por otra patología aórtica: dos por disección tipo A y dos por aneurisma abdominal roto. Los 59 restantes por otras causas, principalmente cardiovasculares y respiratorias. La supervivencia actuarial a 5, 10 y 15 años fue 78.7%, 60.8% y 35.5% (ES: 3.0, 3.9 y 8.3), con una mediana de supervivencia de 158 meses (ES: 14.9; I.C 95%: 129-187). 29 pacientes (14.8%) requirieron intervenciones aórticas alejadas: 22 de ellos sobre el segmento tratado (27 reintervenciones) y 7 sobre segmentos aórticos diferentes.

### CONCLUSIONES

El tratamiento endovascular sobre la aorta descendente presenta excelentes resultados inmediatos y a largo plazo, previniendo eficazmente la mortalidad derivada de la enfermedad original. El control alejado con imágenes deriva en frecuentes intervenciones aórticas tardías.

## **FÍSTULAS ARTERIOVENOSAS EN MUSLO: RESULTADOS DEL SEGUIMIENTO DE TÉCNICA LINEAL Y EN OMEGA**

Javiera Toledo Gómez, Francisco Moraga Vásquez, Consuelo Valdes Rubilar, Sergio Valenzuela Roediger, Marcelo Mege Navarrete, Pablo Carreño Ortega, Juan Pablo Uribe Larach, Daniel Wal-lach Widder

Hospital Clínico San Borja-arriarán (santiago, Santiago). Hospital Clínico San Borja-arriarán (san-tiago, Santiago). Departamento Cirugía Vascul ar . Universidad De Chile, Campus Centro.

### **INTRODUCCIÓN**

Los accesos vasculares para hemodiálisis son un desafío en cuanto a su permeabilidad. Cuando se agotan los accesos vasculares en extremidades superiores, hay opciones como las fistulas arteriovenosas en muslo con material protésico (FAVM). De estas, se han descrito varias técnicas quirúrgicas, siendo la técnica lineal y en omega las más utilizadas.

### **OBJETIVOS**

Evaluar los resultados quirúrgicos de las FAVM en nuestra experiencia local y determinar la permeabilidad primaria y secundaria.

### **MATERIAL Y MÉTODO**

Estudio retrospectivo de cohorte prospectiva. Se analizaron variables demográficas, comorbili-dades, técnica quirúrgica, complicaciones postoperatorias y tasa de permeabilidad. Criterios de inclusión: Pacientes con ERC etapa V con agotamiento de accesos en extremidades superiores. Se excluyeron pacientes con enfermedad arterial oclusiva periférica. Se realizó análisis estadís-tico comparando variables categóricas con test de X<sup>2</sup>. La tasa de permeabilidad fue estimada con Kaplan-Meier y la comparación con Log Rank test. Se utilizó programa Stata v15.

### **RESULTADOS**

Entre Agosto de 2012 y Marzo de 2018 fueron operados 45 pacientes de FAVM. La mediana de edad fue 57 años. 23 (51.1%) fueron hombres. 26 (60%) fueron lineales y 19 (40%) omega. 2 (4.4%) presentaron fallo inicial. Solo 3 (6.6%) presentaron complicaciones postoperatorias. La permeabilidad primaria y secundaria a los 12 meses correspondió a 86 y 95% respectivamente; a 24 meses fue 23% y 28%. La comparación con Log Rank test mostró mayor permeabilidad en fis-tulas en omega ( $p=0.000$ ). Sin diferencias significativas entre FAVM izquierda y derecha ( $p=0.11$ ).

### **CONCLUSIONES**

Las FAVM son una alternativa de acceso vascular en pacientes con agotamiento de accesos vas-culares en extremidades superiores. En nuestra realidad hospitalaria, el rescate de accesos dis-

funcionales es escaso, lo que pudiese mejorar la permeabilidad primaria asistida y secundaria. En cuanto a la técnica, hubo una tendencia a mayor permeabilidad en FVM en omega. Se necesitan más estudios para poder determinar una ventaja de esta técnica sobre las FVM lineales.



## **REPARACIÓN DE ANEURISMAS DE AORTA ABDOMINAL CON OVATION™ IX STENT GRAFT: PRIMERA EXPERIENCIA EN CHILE.**

Consuelo Valdes Rubilar, Javiera Toledo Gómez, Francisco Moraga Vásquez, Marcelo Mege Navarrete, Sergio Valenzuela Roediger

Hospital Clínico San Borja-arriarán (santiago, Santiago). Hospital Clínico San Borja-arriarán (santiago, Santiago). Departamento De Cirugía Vascul. Universidad De Chile, Campus Centro.

### **INTRODUCCIÓN**

El manejo endovascular del aneurisma de aorta abdominal (AAA) infrarrenal es cada vez más complejo. Las opciones de dispositivos son variadas con particularidades para cada anatomía aórtica. Se presentan los 2 primeros casos en Chile manejados con esta endoprótesis.

### **OBJETIVOS**

Dar a conocer la experiencia en el Hospital Clínico San Borja Arriarán (HCSBA) con respecto al uso de Ovation iX™ stent graft en AAA.

### **REPORTE DEL(LOS) CASO(S)**

Se analizan los casos de 2 pacientes con AAA tratados con Ovation™ IX stent graft en HCSBA durante Enero de 2019. Ambos varones de 72 y 78 años. Los pacientes fueron presentados a comité de cirugía vascular, donde se indicó reparación endovascular evaluando la anatomía aórtica y la presencia de comorbilidades cardiovasculares. Se realizaron ambos procedimientos sin inconvenientes. Un paciente presentó un endoleak tipo II de arteria lumbar sin repercusión clínica con manejo conservador. Ambos pacientes fueron controlados al mes, sin endofuga ni complicaciones. A modo de conclusión, Ovation iX™ stent graft permite a los paciente con anatomía compleja una opción estándar, que muestra mejores resultados que otras técnicas no convencionales. Como primera experiencia de 2 casos en Chile, esta endoprótesis presenta buena adaptación a la anatomía compleja de estos pacientes.

## OCLUSIÓN AÓRTICA. EXPERIENCIA DE UN CENTRO UNIVERSITARIO.

Hugo Yáñez Moya, Albrecht Krämer Schumacher, Michel Bergoeing Reid, Leopoldo Mariné Massa, Renato Mertens Martín, Francisco Valdés Echenique, Francisco Vargas Serrano, José Ignacio Torrealba Fonck

Pontificia U. Católica De Chile. Cirugía Vasculat.

### INTRODUCCIÓN

La oclusión Aórtica aguda (OA) es una emergencia infrecuente, con alta tasa de mortalidad (sobre 50%). Se presenta con isquemia aguda de extremidades inferiores con severo déficit motor y sensitivo. Uno de los factores determinantes en el pronóstico es el tiempo de revascularización. El tratamiento es la revascularización de emergencia. Al tratarse de una entidad poco frecuente, a nivel global hay pocas publicaciones al respecto. A nivel local no hay publicaciones que describan esta patología.

### OBJETIVOS

Exponer la experiencia y epidemiología local de la oclusión aórtica.

### MATERIAL Y MÉTODO

Estudio de cohorte retrospectiva, separando casos atendidos en nuestro centro de mayor (más de 12 horas) y menor latencia (menos de 12 horas) desde la sintomatología a la cirugía, desde Enero 1995 a Diciembre 2018. Se incluyeron aquellos paciente con cuadro clínico compatible con OA. Se excluyeron pacientes sin imagen diagnóstica confirmatoria, o cuyos hallazgos operatorios no eran compatibles. Se analizaron variables demográficas, así como comorbilidades. Se analizó presentación clínica, exámenes diagnósticos, laboratorio, características de cirugía realizada, complicaciones mayores postoperatorias, mortalidad perioperatoria, mortalidad relacionada a Aorta. Para establecer asociaciones se utilizó Chi2 en variables cualitativas, y T de Student para asociaciones cuali-cuantitativas.

### RESULTADOS

23 en la muestra. De las comorbilidades, destaca fibrilación auricular, con 13 pacientes (65.22%). En un paciente realizó un bypass Aorto biilíaco, en 4 pacientes se realizaron bypass axilo bifemoral, mientras que en 17 se realizó embolectomía, 9 por laparotomía y 9 pacientes se hicieron por vía inguinal. Respecto al análisis de variables, no hubo diferencias en mortalidad a 30 días, anual, complicaciones y estadía en ambos grupos. Mortalidad a 30 días global 21.7%.

### CONCLUSIONES

La OA continúa siendo un cuadro poco frecuente con consecuencias graves que debe de tenerse siempre en cuenta ante un paciente con isquemia aguda de ambas extremidades inferiores, siendo imperativa su revascularización.

## **ROTURA DE PSEUDOANEURISMA ESPLÉNICO COMO CAUSA DE HEMOPERITONEO MASIVO, A PROPÓSITO DE UN CASO.**

Felipe Alegría Graham, Diego Ignacio Roselló Belmar, Daniel Patricio Cifuentes Munzenmayer, Cristian Gallegos Caro, Manuel Leal Saenz

Complejo Hospitalario San José (santiago, Independencia). Cirugía General Cirugía Urgencia.

### **INTRODUCCIÓN**

Este trabajo presenta el caso de una rotura de pseudoaneurisma de arteria esplénica que se presenta como abdomen agudo, en un paciente con antecedente de tratamiento anticoagulante de larga data.

### **OBJETIVOS**

El objetivo es el reporte de un cuadro inusual de abdomen agudo, siendo la rotura de un aneurisma esplénico extremadamente rara, especialmente en pacientes no embarazadas.

### **REPORTE DEL(LOS) CASO(S)**

Se presenta caso de paciente de femenina de 41 años, con antecedente de hipertensión arterial y disección de tronco celíaco antigua en tratamiento anticoagulante, sin estudio etiológico. Consulta en servicio de urgencia por cuadro de dolor abdominal de 24hrs de evolución, difuso y progresivo hasta EVA 10/10. Al ingreso hipotensa, taquicárdica, y con signos de irritación peritoneal. Se estabiliza paciente y se realiza AngioTAC donde se constata hemoperitoneo moderado con coágulo centinela en polo inferior del bazo y signos de trombosis parcial en pseudoaneurisma de arteria esplénica. Evoluciona hemodinámicamente inestable, se activa código de transfusión masiva y se lleva a pabellón evidenciándose hemoperitoneo masivo, aneurisma esplénico roto con sangrado activo arterial de lecho esplénico y abundantes coágulos. Se realiza clamp de hilio esplénico con posterior esplenectomía sin incidentes. Paciente evoluciona con postoperatorio favorable, actualmente asintomática, en control periódico clínico e imagenológico

## **REPARACIÓN ENDOVASCULAR DE ANEURISMA AORTA ABDOMINAL (EVAR) COMO ALTERNATIVA TERAPÉUTICA EFICAZ. REPORTE DE SERIE LOCAL HOSPITAL MILITAR DE SANTIAGO**

Josefina Caviedes Morales, Francisca Muñoz Canales, Sofia Rodriguez Figueroa, Martín Andres Cubelli Garrido

Hospital Militar De Santiago (hosmil). Cirugia Vascul ar Y Endovascular .

### **INTRODUCCIÓN**

Desde la década de los 90, comienza la técnica mínimamente invasiva para la reparación de Aneurisma de Aorta Abdominal (AAA), generando la exclusión de esta mediante el despliegue de una endoprótesis permanente, y así disminuir los riesgos perioperatorios de una laparotomía, y de la cirugía convencional abierta. Actualmente, esta técnica sigue vigente, y se ha ido perfeccionando en el tiempo, sin embargo, los resultados varían según cada centro y población.

### **OBJETIVOS**

Realizar un reporte local de resultados a mediano plazo del tratamiento endovascular de AAA como alternativa terapéutica segura y eficaz.

### **MATERIAL Y MÉTODO**

Análisis descriptivo y retrospectivo, unicéntrico. Se incluyeron todos los pacientes con manejo endovascular de AAA, del año 2012 al 2018, en Hospital Militar de Santiago, excluyendo casos de manejo endovascular infra y supra aorta abdominal, y los secundarios a trauma. Se consignaron variables biodemográficas, complicaciones, morbimortalidad perioperatoria, seguimiento y reintervenciones.

### **RESULTADOS**

Se incluyeron 60 pacientes, 91,4% hombres, promedio de edad, 71 años (DS  $\pm$  9,14). Principal comorbilidad, hipertensión arterial (81,6%). El seguimiento promedio fue de 18,14 meses (DS  $\pm$  21,4), perdiéndose un 35,4% de los pacientes vivos. Diámetro promedio de aneurismas tratados fue 5,74 cm (DS  $\pm$  1,82), 80% infrarrenales fusiformes, 16,6% infrarrenales saculares y 3,3% tipo IV de Crawford. La mortalidad perioperatoria (< 30 días) fue de 3,3%. Durante el seguimiento 13,4% presentaron endoleak, tipo I (3,2%), tipo 2 (6,6%), tipo 3 (1,6%) y tipo 4 (1,6%). Se reporta un 12,5% de reintervenciones y promedio de sobrevida del 80% a la fecha.

### **CONCLUSIONES**

El EVAR es considerado un manejo óptimo y seguro para los AAA con anatomía favorable para esta técnica, por su baja tasa de complicaciones. Nuestra serie logra graficar resultados similares

a estudios internacionales, con baja tasa de reintervenciones; el seguimiento a mediano plazo lo posiciona, en nuestra realidad local, como una alternativa terapéutica eficaz.

## RESULTADOS PERIOPERATORIOS Y A MEDIANO PLAZO DEL TRATAMIENTO ENDOVASCULAR DE ANEURISMAS DE ANATOMÍA COMPLEJA CON ENDOPRÓTESIS FENESTRADA ANACONDA

Maria Josefina Egaña Duran, Manuel Espindola Silva, Jonathan Rivero Armijo, Gustavo Sepulveda Monsalve, Mauricio Maureira Lleiva, Francisca Muñoz Canales, Sebastián Saavedra Fernández

Hospital Dipreca. Cirugía Vascul. Clínica Las Condes Universidad De Los Andes

### INTRODUCCIÓN

Los aneurismas aórticos de anatomía compleja (AAAC) pueden ser tratados con nuevos dispositivos fenestrados, estos han mostrado resultados satisfactorios a corto y mediano plazo.

### OBJETIVOS

Reportar la experiencia y evaluar resultados operatorios de la reparación endovascular de aneurismas de anatomía compleja con endoprótesis fenestrada Anaconda (EFA).

### MATERIAL Y MÉTODO

Estudio observacional descriptivo de una serie de casos prospectiva. Incluye pacientes con diagnóstico de AAAC, tratados electivamente con EFA, en dos centros clínicos, entre septiembre de 2014 y noviembre de 2018. Seguimiento con AngioTAC al mes, 6 meses, anual. Se evaluó: éxito técnico, morbimortalidad, permeabilidad de vaso objetivo, endoleaks y reintervenciones perioperatorias.

### RESULTADOS

Total 16 pacientes fueron incluidos (edad promedio  $72,8 \pm 6,3$  años, 75% hombres). Promedio de diámetro de los AAAC fue  $56,1 \pm 10,7$  mm. Indicación de tratamiento fue aneurisma yuxtarenal 7 casos (43,8%), suprarrenal 2 (12,5%), cuello corto 4 (25%) y toracoabdominal Crawford IV 2 (12,5%). Promedio de longitud de cuello  $1,4 \pm 2,7$  mm. En total 44 fenestraciones fueron incorporadas (32 arterias renales, 8 arterias mesentéricas superiores y 4 troncos celíacos). Éxito técnico: 93,8%. Mortalidad perioperatoria: 6,3%, un paciente falleció, contexto cirugía prolongada presentando síndrome de reperfusión. Mediana de seguimiento 18 meses (rango 1 – 51 meses). Hubo 4 casos de endoleak tipo II resolvieron espontáneamente; un caso de endoleak tipo IC requirió reintervención (stenting renal). Hubo 3 reintervenciones (18,8%), endoleak tipo IC, un caso de migración de endoprótesis que requirió stenting renal e ilíaco bilateral y una estenosis crítica de arteria mesentérica superior por cercanía del valle. La permeabilidad primaria de vaso objetivo fue 100%. El tamaño del saco aneurismático redujo en todos los pacientes. No se observó mortalidad relacionada a aorta.

**CONCLUSIONES**

La EFA es una alternativa de tratamiento en casos de AAAC. Resultados son promisorios, mostrando baja morbimortalidad, alta tasa de éxito técnico y clínico en esta serie.

## **MANEJO QUIRURGICO DE TROMBO TUMORAL EN VENA RENAL Y VENA CAVA INFERIOR ASOCIADO A CANCER RENAL SIN APOYO DE CIRCULACION EXTRACORPOREA. EXPERIENCIA DEL HOSPITAL CLINICO UNIVERSIDAD DE CHILE.**

José Matías Robles Maldonado, Gabriel Sandoval Silva, Alejandro Antonio Campos Gutierrez, Rodrigo Antonio Ledezma Rojas, Juan Pablo Moreno Perez, Florencia De La Maza Vera, Carla Almeida Abarcia, Ignacia Duran Barria

Hospital Clínico U. De Chile. Cirugia Vasculuar Y Endovascular Departamento De Cirugia.

### **INTRODUCCIÓN**

El 4-10% de los casos de cáncer renal presenta trombo tumoral con extensión a vena renal (VR) y cava inferior (VCI), lo cual cambia su manejo y sobrevida. El manejo quirúrgico principal es trombectomía venosa más nefrectomía radical. Esta se realiza con o sin apoyo de circulación extracorpórea, cuyo uso está determinado actualmente por la etapa de clasificación de Neves y Zincke, según extensión cefálica del trombo.

### **OBJETIVOS**

Describir resultados del manejo quirúrgico sin apoyo de circulación extracorpórea del trombo tumoral venoso en VR y VCI subdiafragmática asociado a cáncer renal.

### **MATERIAL Y MÉTODO**

Revisión retrospectiva de serie de casos. Se incluyen pacientes con trombo tumoral venoso asociado a cáncer renal operados en Hospital Clínico Universidad de Chile entre enero 2017 y diciembre 2018. Se excluyeron pacientes con trombo tumoral supradiafragmático. Se describen variables demográficas, procedimiento, mortalidad y seguimiento a 6 meses. Se utilizó clasificación Clavien-Dindo para complicaciones postoperatorias.

### **RESULTADOS**

La serie contiene 6 pacientes hombres, edad promedio  $55\pm 7$  años. Se realizó nefrectomía radical y trombectomía de VR y/o VCI, sin circulación extracorpórea, por equipo de Urología y Cirugía Vasculuar. Dos pacientes presentaron trombo en VR, tres en VCI nivel I, uno en VCI nivel II. Todos los casos fueron carcinoma de células renales. La incidencia de complicaciones post operatorias según Clavien-Dindo fue 33,3%, un grado 1 y otro 2. En cinco pacientes se logró resección R0. No hubo reintervenciones ni mortalidad perioperatoria. La estadía hospitalaria fue  $6\pm 3$  días. A seis meses de seguimiento no hubo mortalidad, complicaciones ni rehospitalizaciones asociadas a la cirugía.

### **CONCLUSIONES**



El tratamiento quirúrgico multidisciplinario del trombo tumoral venoso asociado a cáncer renal mediante nefrectomía radical y trombectomía venosa sin uso de circulación extracorpórea es seguro y con pocas complicaciones en los niveles I y II. Trabajar conjuntamente con urología complementa manejos y técnicas exitosamente. Estudios con más casos fortalecerían los resultados.

## **CIRUGÍA HÍBRIDA EN PATOLOGÍA COMPLEJA DE AORTA TORÁCICA. A PROPÓSITO DE UN CASO.**

Cristian Arriagada Godoy, Sandra Osorio Véliz, Herman Viveros Guajardo, Felipe Alegría Graham, Raúl Muñoz Moreno

Complejo Hospitalario San José (santiago, Independencia). Cirugía. Universidad De Santiago De Chile

### **INTRODUCCIÓN**

La enfermedad aneurismática del arco aórtico sigue siendo un reto. La cirugía clásica presenta mayor morbimortalidad que la endovascular, siendo la mejor alternativa en patologías de aorta torácica que comprometen la zona 2, 3 y 4. Pero es diferente cuando no se cuenta con una zona de anclaje adecuada en zona 1, ya que implica la realización de cirugía híbrida, siendo menos agresiva, presenta mejor permeabilidad de los bypass, menor estancia en unidades intensivas y menor tiempo de hospitalización.

### **OBJETIVOS**

Describir incidencia de la patología compleja en aorta torácica, y describir la cirugía híbrida. A propósito de un caso.

### **REPORTE DEL(LOS) CASO(S)**

Varón de 76 años, tabaquico crónico. Presentó dos meses de dolor abdominal insidioso en flanco izquierdo que irradia al dorso, asociado a alteraciones del tránsito intestinal y que cede con omeprazol y suspensión del tabaco. Por episodio de mayor dolor, se realiza angioTAC, pesquizando aneurisma a nivel de arco aórtico y enfermedad ateromatosa severa a nivel de aorta descendente. Se realiza cirugía híbrida, primero debranching, bypass carótido-carotideo retrofaringeo utilizando prótesis, y otro carótido-subclavio. Evoluciona satisfactoriamente. Al cuarto día se realiza implante de Endoprótesis aorta, con protección medular. Evoluciona satisfactoriamente. Angiotac de control a las 72 hrs no se encuentran endofugas.

## TRATAMIENTO ENDOVASCULAR DE LA DISECCIÓN AÓRTICA TIPO B AGUDA COMPLICADA

Renato Mertens Martín, Fernando Velásquez Urbano, Pedro Ignacio Sfeir Vottero, Francisco Valdés Echenique, Leopoldo Mariné Massa, Michel Bergoeing Reid, Francisco Vargas Serrano, José Ignacio Torrealba Fonck

Pontificia U. Católica De Chile. Departamento De Cirugía Vascul ar Y Endovascular.

### INTRODUCCIÓN

La disección aórtica tipo B es una enfermedad grave, cuyas complicaciones isquémicas o hemorrágicas pueden ser fatales. En la cronicidad, la dilatación y ruptura también puede ser mortal. La reparación endovascular de aorta torácica se ha establecido como gold standard de tratamiento de esta patología por su menor morbimortalidad comparada con la cirugía convencional.

### OBJETIVOS

Evaluar los resultados del tratamiento endovascular de la disección aórtica tipo B complicada en nuestra serie.

### MATERIAL Y MÉTODO

Estudio de Cohorte retrospectiva, con pacientes tratados por disección aórtica aguda complicada, entre 2001 y 2018. Análisis estadístico descriptivo. Variables analizadas: indicación, complicaciones postoperatorias, complicaciones neurológicas, estadía postoperatoria, reintervenciones y mortalidad.

### RESULTADOS

65 pacientes tratados, 76,9% hombres, edad promedio 57,2 años (32-87). Indicaciones más frecuentes: Malperfusión (47,7%) y dilatación aguda (35,4%). Estadía postoperatoria promedio: 7,4 días (mediana 6 días). Endoprótesis más utilizadas: Medtronic (46%) y Bolton (26%); en un 70,3% de los casos el anclaje proximal se efectuó en la zona 2, y en un 34,8% se utilizó drenaje de líquido cefalorraquídeo. Mortalidad a 30 días: 3% (ambos relacionados a patología aórtica de base), mortalidad a 1 año: 9,2%, mortalidad a 5 años: 15,3%, mortalidad total: 27,6%. Complicaciones postoperatorias más frecuentes: Insuficiencia renal aguda (6,1%) y evento cardiovascular mayor (4,6%); complicaciones neurológicas (ACV y paraparesia) se presentaron en un 4,5%. Un 15,38% de los pacientes requirió reintervención en relación con patología aórtica.

### CONCLUSIONES

El tratamiento endovascular de la disección aórtica aguda tipo B complicada presenta excelentes resultados inmediatos y a largo plazo, con bajas tasas de mortalidad y de complicaciones neurológicas, siendo recomendable como terapia de primera línea en este tipo de casos.

## **ANGIOPLASTÍA INTRALUMINAL PERCUTÁNEA COMO MANEJO DE DISECCIÓN ESPONTÁNEA DE ARTERIA MESENTÉRICA SUPERIOR. REPORTE DE UN CASO.**

Carolina Novakovic Pinochet, Jan Gerhard Baader De Solminihac, Manuel Ignacio Avilés Parra, José Ignacio Alvar Haro, Jose Manuel Ramírez Torrealba

Hospital Base San José De Osorno. Servicio De Cirugía.

### **INTRODUCCIÓN**

La isquemia mesentérica representa el 1-2% de todos los casos de abdomen agudo. Dentro de sus causas menos frecuentes, destaca la disección espontánea de la arteria mesentérica superior (AMS), cuya incidencia alcanza el 0,06%. Dentro del manejo quirúrgico, se ha visto el tratamiento mediante stents implantados de forma percutánea como una alternativa terapéutica poco invasiva.

### **OBJETIVOS**

Describir el caso de un paciente manejado recientemente de forma endovascular en nuestro hospital.

### **REPORTE DEL(LOS) CASO(S)**

Hombre, 61 años, con antecedentes de diabetes mellitus tipo 2, hipertensión arterial, asma y tabaquismo suspendido hace 20 años. Consulta por cuadro de 3 días de evolución caracterizado por vómitos y dolor abdominal intenso. Se realiza TAC de abdomen y pelvis con contraste que evidencia flap de disección de AMS proximal, con signos de isquemia en segmento de íleon. Se decide intervenir quirúrgicamente mediante Angioplastía Transluminal Percutánea de AMS. Posterior al procedimiento, dado la tardanza en el diagnóstico, requiere exploración abdominal y resección intestinal mínima y manejo en UCI por shock séptico secundario. Evoluciona en buenas condiciones generales, con adecuada permeabilidad de stent, sin necesidad de nuevas intervenciones.

## DEBRANCHING VISCERAL, UNA TECNICA VIGENTE.

Daniela Fernanda Gonzalez Hurtado, Roberto Díaz Houdely, Maria Jose Villarroel Fuentealba, Enrique Aguila Reyes, Jorge Vergara Cristi, Humberto Pizarro Villalon, Patricio Huerta Bustamante, Vicente Rodriguez Torres

Hospital Barros Luco Trudeau (Santiago, San Miguel). Equipo de cirugía vascular y endovascular. Universidad de Chile

### INTRODUCCIÓN

La prevalencia del aneurisma toraco-abdominal es cada vez más elevada debido al envejecimiento de la población. Dentro de las estrategias disponibles de manejo se incluyen: la reparación convencional abierta, la reparación endovascular con endoprótesis ramificadas y el manejo híbrido. Este último consiste en un desramado de las arterias viscerales seguido de una exclusión endovascular del aneurisma. Las ventajas potenciales incluyen evitar una toracotomía, evitar el pinzamiento aórtico, evitar la ventilación monopulmonar y evitar la isquemia visceral prolongada; siendo un procedimiento menos mórbido en pacientes con riesgo cardiovascular elevado.

### OBJETIVOS

Evaluar los resultados preliminares obtenidos con el manejo híbrido de pacientes con aneurisma toraco-abdominal en el Hospital Barros Luco Trudeau entre los años 2018 y 2019.

### MATERIAL Y MÉTODO

Estudio retrospectivo con análisis descriptivo. Se incluyeron todos aquellos pacientes ingresados en el HBLT con diagnóstico de aneurisma toraco-abdominal, durante el período 2018-2019, que fueron sometidos a cirugía híbrida (debranching visceral y endoprótesis aórtica). Se analizan datos demográficos y principales complicaciones.

### RESULTADOS

Se reporta un total de 5 pacientes sometidos a debranching visceral, 4 hombres y 1 mujer, edad promedio 68 años (rango 62 a 78), comorbilidades: HTA 100%, IRC 20%, EPOC 20%, DM 0% y Tabaquismo 80%. Dos pacientes fueron disecciones aórticas tipo B con degeneración aneurismática y 3 aneurismas toraco-abdominales. 4 pacientes fueron de tratamiento electivo y 1 de urgencia. Dentro de las complicaciones postoperatorias están: falla renal (80%, requiriendo sólo 1 paciente diálisis transitoria) y congestión pulmonar sin requerir apoyo con VMI (40%). El tiempo transcurrido entre el procedimiento abierto y endovascular promedia 24 días (rango 5 a 42 días). No se registra mortalidad en el seguimiento a la fecha.

### CONCLUSIONES

Aunque la serie es pequeña, los resultados obtenidos son satisfactorios. El manejo híbrido es una alternativa segura para el tratamiento de aneurismas toraco-abdominales respecto al manejo abierto tradicional en pacientes añosos con comorbilidades significativas.

## REPARACION QUIRURGICA AMBULATORIA DE FISTULAS ARTERIOVENOSAS CON ANESTESIA LOCAL

Francisco Moraga Vásquez, Sergio Valenzuela Roediger, Jorge Vergara Cristi, Humberto Pizarro Villalon, Javiera Toledo Gómez

Otra No Incluida En Los Demás "tipos De ". Asodi..

### INTRODUCCIÓN

En nuestro país, un 11.7% de los pacientes en hemodialísis presentan fístulas arteriovenosas (FAV) disfuncionales. La posibilidad de rescatar estas FAV permite aumentar su permeabilidad reduciendo la morbilidad y costos asociados a su trombosis. El rescate quirúrgico abierto mediante diferentes técnicas es una alternativa para la reparación de accesos en falla.

### OBJETIVOS

Conocer los resultados de la reparación quirúrgica abierta de FAV para hemodialísis en un centro dedicado a accesos vasculares.

### MATERIAL Y MÉTODO

Estudio retrospectivo de cohorte prospectiva. Se clasificaron como disfuncionantes aquellas fístulas con alteración clínica, ecográfica y de parámetros de hemodialísis según normas DOQI. Se excluyeron las cirugías que requirieron hospitalización o anestesia general, resección de aneurisma, cierre e instalación de catéter exclusivo. Se incluyó el rescate abierto con diferentes técnicas de reparación en accesos trombosados. El seguimiento fue clínico y ecográfico. El análisis estadístico comparando variables categóricas con test de X<sup>2</sup> y la permeabilidad estimada con Kaplan-Meier. Los cálculos estadísticos fueron con SPSS v24.

### RESULTADOS

Entre enero de 2014 y marzo de 2018 se registraron 530 confecciones de FAV, siendo 48 tuvieron cirugía de rescate, 37 con registro completo. 23 pacientes (62.2%) mujeres. La mediana de edad fue 57 años. Los con cirugía de rescate, 12 (32.4%) fueron FAV radiocefálicas distales, 12 (32.4%) radiocefálicas proximales y 6 (16.2%) transposiciones, entre otras. La disfunción de la FAV, en 19 (51.4%) fue la estenosis, en 10 (27%) trombosis y 2 (5.4%) aneurisma. De estas 28 (75.7%) estaban trombosadas y 9 (24.3%) disfuncionales. La técnica de reparación fue en 12 (33.3%) re-anastomosis proximal y en 9 (25%) interposición de prótesis. En 30 pacientes (83.3%) la reparación fue exitosa. La permeabilidad secundaria fue de un 67.5% a 16 meses.

### CONCLUSIONES

El rescate de las FAV disfuncionales mediante cirugía abierta con anestesia local y ambulatoria en esta serie de casos presentó una tasa de permeabilidad secundaria aceptable

## RESULTADOS INICIALES DE LA RESECCIÓN DE LA PRIMERA COSTILLA MEDIANTE VIDEOTORACOSCOPIA ROBÓTICA PARA EL SÍNDROME DE OPÉRCULO TORÁCICO

Manuel Espindola Silva, Edgardo Sepulveda Valenzuela, Mauricio Maureira Lleiva, Sebastián Saavedra Fernández, Jeison Peñuela Arredondo, Francisca Muñoz Canales, Maria Josefina Egaña Duran

Clínica Las Condes. Cirugía Cardiovascular Y Endovascular . Hospital Dipreca

### INTRODUCCIÓN

El síndrome de opérculo torácico (SOT) es una entidad clínica infrecuente, secundaria a la compresión de estructuras neurovasculares entre la primera costilla y la clavícula. Los subtipos son; arterial (SOTA), venoso (SOTV), neurogénico (SOTN) y mixto (SOTM). En pacientes con indicación quirúrgica, la técnica más utilizada es la resección de la primera costilla por distintos abordajes. Actualmente, la videotoracoscopía asistida por robot (VTC-AR) es una opción mínimamente invasiva que podría ofrecer ventajas sobre los abordajes clásicos, sin embargo, aún no existe evidencia científica suficiente.

### OBJETIVOS

El objetivo del estudio es presentar los resultados iniciales obtenidos en pacientes con SOT e indicación quirúrgica sometidos a resección de primera costilla por VTC-AR.

### MATERIAL Y MÉTODO

Serie de casos prospectiva observacional. Se incluyeron todos los pacientes con SOT y resección de la primera costilla por VTC-AR entre diciembre de 2016 y junio de 2019 en Hospital DIPRECA y CLC. Pacientes sin seguimiento completo fueron excluidos. Consignamos variables biodemográficas, clínicas, éxito técnico, complicaciones y morbimortalidad perioperatoria. Los resultados se expresaron mediante estadística descriptiva.

### RESULTADOS

De un total de 19 procedimientos en 16 sujetos (11 mujeres y 5 hombres) con edad promedio de 39,1 años (16 – 58, DS  $\pm$  17,7), 5 correspondían a SOTV, 4 a SOTN, 2 a SOTA y 8 a SOTM. Se obtuvo éxito técnico en los 19 procedimientos, sin conversiones y con dos complicaciones postoperatorias leves. La hospitalización promedio fue de 4 días (2-7), al mes de seguimiento 15 pacientes estaban asintomáticos, y uno presentó parestesias intermitentes y tromboflebitis de la vena basílica ipsilateral.

### CONCLUSIONES



La resección de la primera costilla por VTC-AR es una técnica quirúrgica mínimamente invasiva con la que obtuvimos resultados favorables en el perioperatorios y a corto plazo. En este contexto, consideramos que es una alternativa válida en centros con el recurso y capacitación adecuada

## MODELO DE SIMULACIÓN VASCULAR: EXPERIENCIA INICIAL

Leopoldo Mariné Massa, Camila Hevia Stevens, Francisco Valdés Echenique, Francisco Vargas Serrano, José Ignacio Torrealba Fonck, Michel Bergoeing Reid, Renato Mertens Martín, Hugo Yáñez Moya

Pontificia U. Católica De Chile. Unidad De Cirugía Vascular.

### INTRODUCCIÓN

A lo largo de la historia, la formación del quehacer médico se realizó en el amparo de la observación y experiencia. Sin embargo, gracias a los avances en simulación en otras áreas científicas, ésta llegó para posicionarse como una herramienta más de aprendizaje. Es habitual que los residentes de Cirugía general no tengan la práctica suficiente para desempeñarse en cirugías vasculares de urgencia. Presentamos un modelo de simulación que podría ayudar con eso.

### OBJETIVOS

Aplicar un modelo de simulación en operarios legos, para evaluar efectividad del mismo.

### MATERIAL Y MÉTODO

Se realizó un estudio de antes y después prospectivo, reclutando residentes voluntarios del programa de formación en Cirugía General de nuestra , de primer año o de año de investigación de 2018 o 2019. Se excluyeron residentes de años superiores o post becarios. Se les aplicó el primer modelo de simulación de un total de 3 a todos los , posteriormente se les citó a 4 entrenamientos en base al mismo modelo para finalmente rendir la evaluación final. Tanto la preevaluación como la evaluación final fueron hechas por el mismo evaluador. Los entrenamientos fueron supervisados por otros evaluadores. Se les evaluó Tiempo, Global Rating Score, calidad de la sutura y un score de confección propia.

### RESULTADOS

Se reclutaron 15 residentes, con un tiempo promedio en preevaluación 12:30 minutos, versus 10:10 en el examen final. El GRS fue significativamente mejor tras las 4 sesiones de entrenamiento, al igual que la calidad global. El 100% de los residentes completó de forma satisfactoria el primer modelo en la sesión de evaluación.

### CONCLUSIONES

El modelo de simulación aplicado a residentes permite mejorar la calidad de sus suturas vasculares de forma creciente y significativa. El proyecto contempla 2 modelos más, los cuales serán revisados en estudios futuros.

## **ANEURISMA DE ARTERIA BRONQUIAL.**

Francisco Moraga Vásquez, Rolando Pina Sepulveda, Javiera Toledo Gómez

Hospital Clinic De Barcelona. Servicio De Cirugía Cardiovascular Unidad De Cirugía Vascular Y Endovascular. Universidad De Barcelona

### **INTRODUCCIÓN**

Los aneurisma del sistema vascular arterial son una patología cada vez más prevalente, lo que es dado principalmente por la realización cada vez más frecuente de estudios imagenológicos de alta resolución, encontrándose aneurismas en todo el sistema vascular. La presencia de un aneurisma en la arteria bronquial es muy infrecuente, observándose en aproximadamente el 1% de todos los casos de arteriografía bronquial selectiva.

### **OBJETIVOS**

Describir entidad infrecuente e indicación poco frecuente de reparación endovascular.

### **CONTENIDO DEL VIDEO**

Paciente con clínica de disfagia se realiza estudio endoscópico que muestra tumor en tercio superior de esófago, al estudio doppler se determina lesión con flujo vascular sin comprometer el lumen esofágico, por lo que se realiza angio tomografía, observan arteria bronquial aneurismática en su origen de la aorta descendente. Se decide angiografía selectiva con embolización de rama eferente y TEVAR.

## **CARACTERIZACIÓN DEL BYPASS AXILOFEMORAL EN NUESTRO CENTRO: CASI 25 AÑOS DE EXPERIENCIA**

Hugo Yáñez Moya, Francisco Vargas Serrano, Pedro Ignacio Sfeir Vottero, Francisco Valdés Echenique, Michel Bergoeing Reid, Leopoldo Mariné Massa, José Ignacio Torrealba Fonck, Renato Mertens Martín

Pontificia U. Católica De Chile. Departamento De Cirugía Vascular.

### **INTRODUCCIÓN**

El bypass axilofemoral es una cirugía de derivación extraanatómica que se usa como alternativa a la reparación abierta de la bifurcación aórtica ya sea por evitar un ambiente séptico (aneurismas micóticos, infección de prótesis) o por un elevado riesgo quirúrgica (oclusión de la bifurcación aortoiliaca). En esta serie revisamos nuestra experiencia con esta técnica.

### **OBJETIVOS**

Representar el perfil de seguridad y las indicaciones para el bypass aortobifemoral.

### **MATERIAL Y MÉTODO**

Se hizo una revisión retrospectiva de casos desde Enero de 1995 a Diciembre de 2018. Se incluyeron todos los pacientes sometidos a la cirugía de bypass axilo uni o bifemoral. Se excluyeron pacientes sometidos a otras derivaciones o que no se disponía de protocolo o ficha. Se analizaron variables demográficas, comorbilidades, indicación de la cirugía y sintomatología. Como resultado principal consideramos la mortalidad perioperatoria. Otros resultados: complicaciones, necesidad de reoperación.

### **RESULTADOS**

Se identificaron 97 pacientes en el periodo estudiado, 61 de los cuales eran hombres (62.8%). 60 pacientes tenían indicación por enfermedad aterosclerótica aortoiliaca severa, 14 por infección de prótesis aórtica, 3 pacientes por progresión de Enfermedad de Takayasu, y el resto por otras causas infecciosas (aneurisma micótico, panaortitis). 21 pacientes presentaron algún tipo de complicación en perioperatorio, mientras 23 requirieron alguna nueva intervención. Sólo hubo 1 caso de mortalidad a 30 días.

### **CONCLUSIONES**

La cirugía de bypass axilofemoral permite resolver en forma segura problemas del eje aortoiliaco en pacientes de riesgo. El alto número de complicaciones y reintervenciones pueden estar en contexto al tipo de paciente sometido a la intervención. La mortalidad es más baja que la reportada en la literatura.

## **INSTALACIÓN DE PRÓTESIS ENDOVASCULAR OVATION™ IX STENT GRAFT PARA REPARACIÓN DE ANEURISMA AÓRTICO ABDOMINAL EN PACIENTE CON ANATOMÍA COMPLEJA.**

Daniel Valenzuela Candia, Javiera Toledo Gómez, Francisco Moraga Vásquez, Marcelo Mege Navarrete, Sergio Valenzuela Roediger

Hospital Clínico San Borja-arriarán (santiago, Santiago). Departamento De Cirugía Vascular, Hemodinamia.

### **INTRODUCCIÓN**

El manejo endovascular del aneurisma de aorta abdominal (AAA) infrarrenal, cada vez aborda pacientes más complejos. Las opciones de dispositivos son variadas con particularidades para cada anatomía aórtica. Ovation iX™ stent graft permite la resolución del AAA en pacientes con anatomía compleja, debido a su bajo perfil (14 Fr). Logrando tratar pacientes que previamente estaban fuera del alcance del manejo no invasivo.

### **OBJETIVOS**

Presentar la primera experiencia en Chile del uso de Ovation iX™ stent graft en pacientes de anatomía difícil. Dar a conocer la aplicabilidad de este tipo de endoprótesis a nuestra realidad local, mostrando su implementación técnica y resultados satisfactorios.

### **CONTENIDO DEL VIDEO**

Se presenta el material audiovisual del primer caso de instalación de endoprótesis Ovation iX™ stent graft. Durante el procedimiento es posible abordar un paciente con cuello aórtico corto, de forma exitosa y sin mayores complicaciones. El vídeo corresponde a una exposición de la técnica quirúrgica, mediante las imágenes de la fluoroscopia.

# SECCIONAL | Coloproctología

## MORBILIDAD POST OPERATORIA EN PACIENTES CON CÁNCER DE COLON MAYORES DE 80 AÑOS

Roberto Andrés Durán Fernández, Juan Andrés Mansilla Espinoza, Fatme Valentina Díaz Gasaly, Alejandro Sebastián Verdugo Fernández, Catalina Fuentes De Celis, Pablo Ebensperger Palacios, Luis Armando Soto Fuentes, Mariano Flores Moyano

Hospital Dr. Hernán Henríquez Aravena (Temuco). Servicio de Cirugía, Equipo Coloproctología. Universidad de La Frontera, Temuco.

**INTRODUCCIÓN** El cáncer de colon y recto es la tercera causa de muerte por cáncer en Chile y su incidencia aumenta con la edad, siendo ésta el principal factor de riesgo. En pacientes mayores de 90 años llega a ser la segunda causa de cirugía por cáncer. Actualmente la población de adultos mayores representa un 19% del total y su aumento en la sobrevida se traduce inevitablemente en tasas más altas de cáncer intestinal. Las comorbilidades asociadas a la edad pueden tener un impacto en los resultados terapéuticos, y a su vez determinar el tipo de tratamiento.

**OBJETIVOS** Demostrar si existe asociación entre ser mayor de 80 años y mayor morbilidad postoperatoria.

**MATERIAL Y MÉTODO** Estudio analítico, observacional, retrospectivo e individual. Criterios de inclusión: Pacientes con diagnóstico de cáncer de colon operados en el período 2015 - 2019, en el Hospital Hernán Henríquez Aravena. Criterios de exclusión: irsecabilidad. Se estima un tamaño muestral de 103 pacientes por conveniencia. Test estadístico: Levenne para igualdad de varianzas y test t de student para muestras independientes con una significancia de 95%.

**RESULTADOS** En pacientes menores de 80 años 53,3% mujeres, 53,3% hipertensión arterial (HTA), 22% Diabetes mellitus, ASA II (American Society of Anesthesiologists) 64%, reintervención: 8,7%, estadía 12,5 días media y mortalidad postoperatoria: 0,9%. En pacientes mayores de 80 años 40% Femenino, 80% HTA, 15% Diabetes mellitus, ASA II 70%, reintervención 5%, estadía 16 días de media y mortalidad: 5% Se demostró que no existe diferencia estadísticamente significativa en la media de estadía hospitalaria, el tipo de ingreso, la albúmina preoperatoria y reintervención en ambos grupos ( $P > 0,05$ ). La proporción de HTA en mayores de 80 años es estadísticamente significativa (P

**CONCLUSIONES** En nuestra población no existe asociación entre ser mayor de 80 años y una mayor morbilidad postoperatoria.

## EVOLUCIÓN DE PACIENTES CON CRISIS MODERADA A SEVERA DE COLITIS ULCEROSA: CURSO CLÍNICO E INDICACIÓN DE COLECTOMÍA

Erika Sabrina Chacón Dittus, Felipe Bellolio Roth, Gonzalo Ignacio Urrejola Schmied, María Elena Molina Pezoa, Rodrigo Migueles Cocco, Álvaro Zúñiga Díaz, Manuel Marcelo Álvarez Lobos, Constanza Villalón Montenegro

Pontificia U. Católica de Chile. Departamento Cirugía Digestiva.

**INTRODUCCIÓN** La colitis ulcerosa (CU) es una enfermedad que puede cursar con crisis de diversa severidad, cuyo tratamiento médico consiste en corticoterapia, inmunomoduladores y/o terapia biológica. Si el paciente no responde a tratamiento médico la cirugía juega un rol importante.

**OBJETIVOS** Caracterizar a los pacientes que cursan con crisis moderada a severa de CU, curso clínico y necesidad de cirugía.

**MATERIAL Y MÉTODO** Estudio de cohorte retrospectivo. Revisión de registro electrónico intrahospitalario de división de Cirugía Digestiva y Gastroenterología, de pacientes ingresados con diagnóstico de crisis moderada a severa de CU según criterios Truelove-Witts modificado entre enero 2007 y mayo 2019. Se realizó una revisión del manejo intrahospitalario, respuesta a manejo médico y necesidad de colectomía a 12 meses. Se realizó un análisis estadístico de tipo descriptiva y analítica, a través de prueba exacta de Fisher.

**RESULTADOS** Durante el período analizado 116 pacientes requirieron 160 hospitalizaciones por crisis moderada a severa de CU, 54,2% sexo femenino (promedio de 1,3 crisis por paciente). La estadía hospitalaria promedio fue de 9,9 días. El manejo médico utilizado fue corticoide sistémico en todos, uso de biológicos en el 7%, con respuesta favorable en 86,3% del total de las crisis. De los pacientes con crisis moderada- severa 17,5%(21) requirió colectomía total de urgencia y 6,8%(9) de los pacientes en el seguimiento a 1 año. Se comparó la indicación de colectomía de urgencia entre los periodos 2008-2013 y 2014-2019, con una disminución de 24,4% a 4% ( $p=0,001$ , razón de riesgo de 6,11 IC 1,8-20,7).

**CONCLUSIONES** El tratamiento médico de la crisis moderada a severa en CU tiene una tasa de éxito de 86,3%, con un bajo porcentaje de pacientes que requerirá colectomía de urgencia. Los procedimientos de urgencia han disminuido en los últimos años, probablemente por el mejor manejo de las crisis.



## COLECTOMÍA TOTAL, ANÁLISIS DE LAS INDICACIONES Y RESULTADOS PERIOPERATORIOS. EXPERIENCIA A 10 AÑOS

Erika Sabrina Chacón Dittus, Felipe Bellolio Roth, Gonzalo Ignacio Urrejola Schmied, María Elena Molina Pezoa, Rodrigo Migueles Cocco, Álvaro Zúñiga Díaz

Pontificia U. Católica de Chile. Departamento de Cirugía Digestiva.

**INTRODUCCIÓN** La colectomía total (CT) es un procedimiento que tiene sus indicaciones precisas, ya sea de forma electiva como de urgencia.

### OBJETIVOS

Caracterización de los pacientes sometidos a CT, su indicación quirúrgica, evolución postoperatoria y morbilidad asociada.

**MATERIAL Y MÉTODO** Estudio de cohorte retrospectivo. Revisión de registro electrónico de división de Cirugía Digestiva, que hayan sido sometidos a CT entre enero de 2008 y mayo de 2019. Se analiza la indicación y tipo de cirugía, evolución intrahospitalaria y complicaciones. Los datos recolectados son analizados con estadística descriptiva.

**RESULTADOS** En el período indicado, un total de 127 pacientes fueron sometidos a CT, 48,8% de urgencia. Dentro de las indicaciones, la colitis ulcerosa corresponde a 29,1% (37), Enfermedad de Crohn 13,4%(17), colitis isquémica 12,6%(16), cáncer colorrectal 11% (14), inercia colónica 6,3% (8), obstrucción intestinal 5,5%(7), poliposis colónica 4,7% (6), Hemorragia digestiva baja masiva 4,7%(6) y otras indicaciones 12,6%. Se realizó ileorrectoanastomosis en 27,6%(35) e ileostomía terminal en 72,4%(92). El procedimiento se realizó laparoscópico en 53,5%(convertido 3,1% del total) y abierto 43,3%. La estadía hospitalaria promedio fue de 18,1 días, 24,7 días para los operados de urgencia y 11,2 días para electivos. Las complicaciones postoperatorias globales corresponden a 42,5%, 60% en urgencia y 24,2% en electivo. Las complicaciones fueron clasificados como Clavien-Dindo(CD) 3B el 5,5% y CD 2 18,9%, donde se encuentra infección sitio quirúrgico e Ileo postoperatorio como las más frecuentes. No hubo filtración de ileorrectoanastomosis en esta serie. De las complicaciones de CT de urgencia destaca la mortalidad de un 24,6%(16), que tienen como origen isquemia intestinal en su mayoría.

**CONCLUSIONES** En esta serie la principal indicación de CT corresponde a enfermedad inflamatoria intestinal. La CT de urgencia presenta mayores complicaciones y una mortalidad asociada importante.

## CONOCIMIENTO DE LA COLONOSCOPIA COMO HERRAMIENTA DE CRIBADO DE CÁNCER COLORRECTAL EN POBLACIÓN NACIONAL

Tomas Rodríguez Castillo, Gunther Bocic Álvarez, Antonella Sanguineti Montalva, Mario Abedrapo Moreira, José Luis Llanos Bravo, Rodrigo Azolas Marcos, Mauricio Díaz Beneventi, Katya Carrillo González

Hospital Clínico U. de Chile. Departamento de Cirugía. Unidad de Coloproctología.

**INTRODUCCIÓN** El cáncer colorrectal (CCR) es la tercera causa de muerte a nivel mundial, mostrando un incremento en Latinoamérica. Como método de cribado la colonoscopia es uno de los más importantes, en Chile no existe programa en salud pública y el nivel de educación al respecto es más bien pobre.

**OBJETIVOS** Conocer el grado de información del rol de la colonoscopia como herramienta de cribado de CCR en población.

**MATERIAL Y MÉTODO** Estudio prospectivo, descriptivo mediante encuestas presenciales y online. De forma aleatoria se incluyen solamente: mayores de 18 años, sin antecedentes de CCR, que comprendieran las preguntas realizadas y consentimiento aceptado. Fueron analizadas variables demográficas, nivel de escolaridad, antecedentes de CCR familiar, realización, resultados y aceptación de colonoscopia como método de tamizaje.

**RESULTADOS** Se encuestaron 589 individuos, 63,2% son hombres, promedio de edad 55 años (-18-85 años). Nivel escolaridad más frecuentes: universitarios 35,3% y técnico profesional 29,8%. Hubo antecedentes familiares de CCR familiar en un 13,6 % pero solo 53,5% de ellos sabe que debe practicarse estudio endoscópico periódicamente. En individuos con edad de cribado apenas un 20% se ha realizado colonoscopia, solo un 40 % conoce el resultado con exactitud y 57 % desconoce que debe repetirla. El 63% consideró que falta mayor información en la población y 85% aceptó la colonoscopia como examen adecuado para cribado de CCR.

**CONCLUSIONES** Es probable que la población general en nuestro país no está debidamente informada sobre la colonoscopia como examen de tamizaje en CCR lo que produce una baja cobertura a pesar de ser un examen aceptado por la población. La inexistencia de programas públicos de tamizaje en Chile se podría deber a factores económicos, falta de especialistas y a la desinformación. Es tarea fundamental implementar estrategias de prevención para CCR siendo la educación un pilar fundamental.

## ¿LA UBICACIÓN ANATÓMICA Y/O EL TIPO DE CIRUGÍA DEL CÁNCER DE COLON TIENEN ALGUNA INJERENCIA DIRECTA EN LA SOBREVIDA DE LOS PACIENTES?

Tomas Rodríguez Castillo, Mario Abedrapo Moreira, Gunther Bocic Álvarez, Rodrigo Azolas Marcos, José Luis Llanos Bravo, Mauricio Díaz Beneventi, Natalia Moreno Baeza, Matías Pruzzo Garate

Hospital Clínico U. de Chile. Departamento de Cirugía. Unidad de Coloproctología.

**INTRODUCCIÓN** Los factores pronósticos clásicamente descritos en el cáncer de colon son: etapificación, tipo y diferenciación histológica, presencia de mucina, etc. Algunos autores además han propuesto que la ubicación del tumor primario sería un factor pronóstico teniendo peor resultado los más proximales.

**OBJETIVOS** Comparar según localización del tumor primario y cirugía realizada la supervivencia libre de enfermedad (SL) y global (SG) a 5 y 10 años en pacientes operados entre el año 2004 y hasta el 2017 por cáncer de colon.

**MATERIAL Y MÉTODO** Estudio descriptivo retrospectivo mediante revisión de fichas clínicas evaluando en ellas características epidemiológicas y supervivencia a 5 y 10 años realizando comparación según ubicación anatómica de la lesión y tipo de cirugía. Se excluyen aquellos que fallecen durante el acto operatorio o que los datos obtenidos en la ficha clínica eran insuficientes o de mala calidad. Se utiliza estadística analítica según método Kaplan-Meier y test log-rank.

**RESULTADOS** Se presentan 674 pacientes, 65% hombres, edad promedio 67 años (-26-95). En este grupo: 10% son etapa I, 31% etapa II, 37% etapa III y 22% etapa IV. Respecto a ubicación anatómica de la lesión: 38% se encuentra en colon derecho, 8% transversal y 54% izquierdo. No se observan diferencias estadísticamente significativas en SG y SL a 5 y 10 años según la ubicación ( $p=0,07$ ) y tampoco en relación al tipo de cirugía realizada ( $p=0,08$ ).

**CONCLUSIONES** La SG y SL en esta serie no reportan diferencias en relación al sitio del tumor primario ni al tipo de cirugía practicada, por lo que según nuestra experiencia esto no sería un factor independiente.

## PREVALENCIA DE DIVERTICULOSIS EN POBLACIÓN GENERAL ASINTOMÁTICA DIAGNOSTICADA EN COLONOSCOPIAS ELECTIVAS

Tomás Rodríguez Castillo, Gunther Bocic Álvarez, Mario Abedrapo Moreira, Rodrigo Azolas Marcos, Felipe Ignacio Bocic Wattier, Antonella Sanguineti Montalva, Katya Carrillo González, José Luis Llanos Bravo

Hospital Clínico U. de Chile. Departamento de Cirugía. Unidad de Coloproctología.

**INTRODUCCIÓN** La prevalencia de diverticulosis colónica en población chilena reportada por este mismo grupo de trabajo como hallazgo en estudios radiológicos fue de un 28%. El importante incremento en el uso de la colonoscopia permite revisar la presencia de esta patología en población nacional y poder realizar una comparación con el método radiológico.

**OBJETIVOS** Determinar la prevalencia de diverticulosis colónica en población general sin antecedentes de divertículos y/o patología colónica, como hallazgo en colonoscopías electivas.

**MATERIAL Y MÉTODO** Estudio retrospectivo y estadística descriptiva. Se incluyen pacientes mayores de 18 años, sin antecedentes de patología colónica, colonoscopia completa con escala de Boston mayor de 7. Estos pacientes fueron sometidos a estudio colonoscópico por un solo operador en un periodo de 19 años. Se evalúan variables demográficas, presencia y localización de divertículos.

**RESULTADOS** De 6492 pacientes incluidos en esta experiencia 1867 cumplieron los requisitos y fueron incluidos, lo que da una prevalencia general de 28,7% con un promedio de edad de 68,3 años, en la incidencia se aprecia un incremento progresivo con la edad presentándose en más del 52% sobre los 80 años. La ubicación más frecuente fue colon izquierdo con más de 80%, observando que la ubicación pancolónica es más frecuente en el grupo etario sobre los 80 años .

**CONCLUSIONES** La prevalencia global de diverticulosis detectadas por colonoscopia electiva en esta población corresponde a 28%, cifra que se incrementa con la edad. Como en otras experiencias occidentales el colon izquierdo es la ubicación más frecuente y se observa un aumento de los pancolónicos en el grupo sobre los 80 años. Ambos hallazgos podrían sugerir que se trata de una patología progresiva en algunos pacientes.

## ¿EXISTE CORRELACIÓN ENTRE GRAVEDAD DEL SÍNDROME DE RESECCIÓN ANTERIOR BAJA Y LA CALIDAD DE VIDA?

Tomás Rodríguez Castillo, Gunther Bocic Álvarez, Mario Abedrapo Moreira, Rodrigo Azolas Marcos, José Luis Llanos Bravo, Felipe Ignacio Bocic Wattier, Matías Pruzzo Garate, Natalia Moreno Baeza

Hospital Clínico U. de Chile. Departamento de Cirugía. Unidad de Coloproctología.

**INTRODUCCIÓN** El desarrollo de la cirugía ha hecho que sea posible que algunos pacientes portadores de cáncer de recto distal (CRD) puedan conservar su esfínter. Estas técnicas pueden provocar alteraciones funcionales conocidas como Síndrome de Resección Anterior Baja (SRAB) las que pueden causar alteraciones en la calidad de vida (CV).

**OBJETIVOS** Evaluar el impacto y correlación entre la magnitud SRAB en pacientes operados por CRD y su CV entre el año 2004 hasta el 2018.

**MATERIAL Y MÉTODO** Estudio de cohorte transversal con encuesta telefónica en pacientes operados por CRD y más de doce meses desde el cierre de su ileostomía, siendo incluidos aquellos que aceptaron responder la encuesta comprendiendo sus preguntas. Se utilizó encuesta "EUROQUOL-5" para CV y "LARS SCORE" para el SRAB. Se utiliza estadística analítica (chi<sup>2</sup> de Pearson) para evaluar correlación.

**RESULTADOS** Se incluyen 62 pacientes de los cuales 39 son hombres. El promedio de edad es 59 años. 39% de los pacientes no presenta SRAB y en estos, el 37% tienen buena CV, 35% moderada y 28% mala. 17% tienen SRAB menor, de estos 47% tiene buena CV, 17% moderada y 36% mala. SRAB mayor se presenta en 44% de los casos de los cuales, 39% presentan CV, 20% moderada y 41% mala. No hay significancia estadística entre el grado de severidad del SRAB y el impacto en la calidad de vida de estos pacientes ( $p=0.29$ ).

**CONCLUSIONES** El SRAB es una patología frecuente en pacientes operados de CRD y en un alto porcentaje es severo. Si bien en este trabajo no se encontró correlación estadística con la calidad de vida es posible observar que independiente de la magnitud del SRAB un porcentaje importante de pacientes manifiestan tener una mala CV.

## CARACTERÍSTICAS EPIDEMIOLÓGICAS EN PACIENTES CON INFECCIONES DE TRANSMISIÓN SEXUAL Y CLÍNICA LOCALIZADA EN REGIÓN ANORRECTAL

Tomás Rodríguez Castillo, Gunther Bocić Álvarez, José Luis Llanos Bravo, Mario Abedrapo Moreira, Rodrigo Azolas Marcos, Mauricio Díaz Beneventi, Natalia Moreno Baeza, Felipe Ignacio Bocić Wattier

Hospital Clínico U. de Chile. Departamento de Cirugía. Equipo de Coloproctología.

**INTRODUCCIÓN** En Chile se ha observado en los últimos años un aumento sostenido y significativo en la incidencia de infecciones de transmisión sexual (ITS). En algunos casos la única sintomatología se localiza a nivel anorrectal siendo difícil de diagnosticar y tratar si no es evaluado por un especialista.

**OBJETIVOS** Evaluación y estudio de etiología por ITS en pacientes que presentan clínica en la región anorrectal en un periodo de dos años.

**MATERIAL Y MÉTODO** Trabajo prospectivo, de cohorte trasversal y estadística descriptiva entre los años 2017 y 2018. Se incluyen pacientes mayores de 18 años, ficha clínica completa, consentimiento, diagnóstico de ITS y clínica anorrectal. Las variables a considerar son: demográficas, características clínica, etiológicas y adherencia a tratamientos.

**RESULTADOS** Son 46 pacientes, todos hombres, 26 años promedio de edad y un 6% heterosexuales. Un 65% habían consultado previamente, ninguno a un coloproctólogo y un 69% desconocían esta especialidad así como su área de trabajo. El síntoma más frecuente: ano húmedo (97,8%) y el signo: dermatitis perianal (100%). De este grupo, 20 nunca se habían realizado estudio de VIH y 50% resultaron ser seropositivo. Las ITS más comunes: Gonorrea (43,4%) y sífilis (31,2%). En un 32% hubo presencia de más de un germen. El seguimiento se logró en un 78%, todos con buena respuesta a tratamiento.

**CONCLUSIONES** La presencia de una dermatitis perianal sin respuesta a tratamiento habitual, muy severa y/o en pacientes dentro de la población de riesgo debe hacer sospechar una ITS. Por la similitud en su semiología y/o presencia de más de un germen resulta casi imposible poder realizar un diagnóstico etiológico clínico siendo necesario siempre efectuar estudios de laboratorio presentando casi siempre una muy buena respuesta a tratamiento.

## ANÁLISIS DE RESULTADOS DEL USO DE ANTIBIÓTICOS ORALES COMBINADO CON PREPARACIÓN MECÁNICA EN CIRUGÍA COLORRECTAL ELECTIVA

Sebastián Olivares Medina, Marcelo Rodríguez González, Alejandro Nicolás Readi Vallejos, Gonzalo Campana Villegas

Clínica Indisa. Coloproctología. Universidad Andrés Bello.

**INTRODUCCIÓN** Las diferentes preparaciones de colon preoperatorias implementadas han mostrado resultados controversiales. La incorporación de antibióticos orales ha resurgido como foco de discusión, no existiendo evidencia concluyente. No hay literatura nacional al respecto.

**OBJETIVOS** Evaluar complicaciones y evolución clínica postoperatoria en pacientes sometidos a cirugía colorrectal con dos preparaciones, mecánica (PMC) y mecánica con antibióticos orales (PMC AO).

**MATERIAL Y MÉTODO** Estudio de cohorte prospectiva, cuyo tamaño muestral incluye a todos los pacientes sometidos a cirugía colorrectal, tanto derecha e izquierda (incluyendo recto), con anastomosis primaria en Clínica INDISA, entre el 2015 y 2019. Los criterios de exclusión fueron cirugías de urgencia, ostomizados, sin PMC, anastomosis ultrabaja y datos incompletos. Se compararon los resultados de ambos grupos en sus características demográficas, complicaciones y evolución clínica postoperatorio. Estadística: Descriptiva y Analítica, Chi-cuadrado, Test de Fisher. STATA 15.

**RESULTADOS** De 186 pacientes, 143 (76.9%) tuvieron PMC y 43 (23,1%) PMC AO. No se observaron diferencias significativas en las características demográficas, antecedentes clínicos, ni quirúrgicos entre ambos grupos. En el grupo PMC AO no hubo filtración anastomótica (FA) ni infección del sitio operatorio (ISO), mientras que en el grupo PMC la FA fue 5,6% e ISO 3,5% ( $p = 0,088$  y  $0.21$ , respectivamente). Al evaluar el tránsito intestinal, se observaron resultados favorables en el grupo PMC AO en reingesta de sólidos ( $p$

**CONCLUSIONES** El grupo PMC AO presentó menos FA e ISO, recuperación del tránsito intestinal más rápida y menor tiempo de hospitalización, comparadas con el grupo PMC. Se recomienda la combinación de PMC AO como una de las medidas relevantes en cirugía colorrectal electiva.

## RESULTADOS COMPARATIVOS DEL ABORDAJE LAPAROSCÓPICO Y ABIERTO EN EL MANEJO DE LAS COMPLICACIONES POSTOPERATORIAS DESPUÉS DE CIRUGÍA COLORRECTAL LAPAROSCÓPICA. 15 AÑOS DE EXPERIENCIA

Sebastián Olivares Medina, Marcelo Rodríguez González, Alejandro Nicolás Readí Vallejos, Gonzalo Campana Villegas

Clínica Indisa. Coloproctología. Universidad Andrés Bello.

**INTRODUCCIÓN** El paradigma tradicional refiere que las complicaciones postoperatorias deben resolverse con cirugía abierta. La laparoscopia es un estándar en la cirugía colorrectal, existiendo discusión en la extensión de sus beneficios en el manejo de las complicaciones. Hay escasa experiencia, literatura mundial y nacional, debido a que las reoperaciones laparoscópicas implican un desafío técnico mayor.

**OBJETIVOS** Analizar los resultados del manejo abierto y laparoscópico de las complicaciones postoperatorias después de cirugía laparoscópica primaria colorrectal.

**MATERIAL Y MÉTODO** Estudio de cohorte prospectiva, cuyo tamaño muestral incluye a todos los pacientes con cirugía laparoscópica colorrectal primaria que requirieron reoperación no planificada en Clínica INDISA, entre el 2004 – 2019. Los criterios de exclusión fueron cirugías primarias convertidas, complicaciones intrabdominales manejadas con drenaje percutáneo, colecciones de pared abdominal y datos incompletos. Se compararon los resultados de ambos grupos en sus características demográficas, complicaciones y evolución clínica postoperatoria. Estadística: Descriptiva y Analítica, Chi-cuadrado, Test de Fisher. STATA 15.

**RESULTADOS** De 31 pacientes, 13 (41.9%) fueron reoperados completamente por vía laparoscópica, y 18 (58,1 %) abiertas. Las características demográficas fueron similares. En el grupo laparoscópico hubo menor tiempo operatorio (135/137 min,  $p=0,094$ ), menos días de hospitalización (11,2/15,1 días,  $p=0,128$ ), menos infección del sitio operatorio (7.9/22%,  $p=0,134$ ), menor tasa de complicaciones pulmonares (14,3/85,7%,  $p=0,092$ ) y cardíaca (25/75%,  $p=0,46$ ) y menor mortalidad (33/66%,  $p=0,751$ ), aunque éstas no fueron significativas. El grupo laparoscópico presentó una recuperación en el tránsito intestinal más rápida que en el grupo abierto ( $p=0,014$ ).

**CONCLUSIONES** Es posible resolver por vía laparoscópica las complicaciones después de una cirugía colorrectal laparoscópica primaria, presentando mejores resultados que las reintervenciones por vía abierta, siendo segura y factible.



## EVALUACIÓN DE RESULTADOS PRECOCES DE CIRUGÍA COLORRECTAL LAPAROSCÓPICA EN OCTOGENARIOS COMPARADOS CON UNA POBLACIÓN MÁS JOVEN

Sebastián Olivares Medina, Marcelo Rodríguez González, Alejandro Nicolás Readí Vallejos, Gonzalo Campana Villegas

Clínica Indisa. Coloproctología. Universidad Andrés Bello.

**INTRODUCCIÓN** El manejo quirúrgico de las patologías colorrectales en octogenarios mantiene paradigmas necesariamente replanteables en la actualidad considerando las ventajas de la cirugía mínimamente invasiva y la prolongación en la expectativa de vida en Chile.

**OBJETIVOS** Evaluar los resultados precoces de la cirugía colorrectal laparoscópica en pacientes octogenarios comparados con un grupo más joven.

**MATERIAL Y MÉTODO** Estudio de corte transversal, cuyo tamaño muestral incluye a todos los pacientes mayores de 70 años sometidos a una cirugía colorrectal laparoscópica en Clínica INDISA, entre el 2004 y 2019. Se compararon 2 grupos de pacientes, 70 – 79 años (Grupo I) y mayores de 80 años (Grupo II). Criterios de exclusión: cirugía de urgencia, ASA IV, sin anastomosis, cirugía laparoscópica convertida, presencia de tumor etapa IV y datos incompletos. Ambos grupos fueron comparados en sus características demográficas, complicaciones y evolución postoperatoria. Estadística: Descriptiva y Analítica, Chi-cuadrado, Test Fisher, STATA 15.

**RESULTADOS** De 61 pacientes, 40 (65.57%) pertenecieron al Grupo I. No hubo diferencias significativas en las características demográficas, exámenes de laboratorio, ASA, diagnósticos, etapificación, tipo de cirugía, tiempo operatorio, filtración anastomótica (FA), infección del sitio operatorio (ISO), sangrado, transfusiones, tránsito intestinal, rehospitalizaciones y mortalidad. Sin embargo el Grupo II tuvo más días de hospitalización ( $p=0,019$ ) y mayor necesidad de estadía en Unidad de Paciente Crítico ( $p$

**CONCLUSIONES** La cirugía colorrectal laparoscópica en octogenarios es segura, sin presentar mayor riesgo de complicaciones quirúrgicas relevantes como FA o ISO. Si bien, presentaron una recuperación más lenta y mayor frecuencia de complicaciones cardiorespiratorias, no serían contraindicación para una cirugía laparoscópica en este grupo en particular.

## RENDIMIENTO Y COMPLICACIONES DE LAS COLONOSCOPIAS DE SCREENING EN DOS GRUPOS ETÁREOS DE PACIENTES DE LA TERCERA EDAD EN CLÍNICA INDISA

Sebastián Olivares Medina, Nelson Muñoz Pérez, Marcelo Rodríguez González, Pamela Alejandra Marín Villalón, Nicolás Patricio Campaña Weitz, Pascale Sallaberry Schlesinger, Cristian Urrutia Castillo, Gonzalo Campana Villegas

Clínica Indisa. Coloproctología. Universidad Andrés Bello.

**INTRODUCCIÓN** El cáncer colorrectal (CCR) aumenta con la edad. Existe consenso de realizar colonoscopías de screening a la población mayor de 50 años, pero el screening colonoscópico en octogenarios está en discusión por el riesgo de complicaciones, rendimiento y expectativas de vida. No existe literatura nacional relacionada.

**OBJETIVOS** Comparar el rendimiento de los hallazgos significativos y complicaciones en colonoscopías realizadas a pacientes de 70-79 años (Grupo I) y mayores de 80 años (Grupo II) en Clínica INDISA.

**MATERIAL Y MÉTODO** Estudio de corte transversal, cuyo tamaño muestral incluye a todos los pacientes mayores de 70 años sometidos a colonoscopias de screening desde noviembre 2017 a marzo 2019. Criterios de exclusión: pacientes con síntomas de alarma (Criterios de Roma IV: antecedente familiar/personal de CCR y adenoma, alteración del hábito intestinal, baja de peso, sangrado, enfermedad inflamatoria intestinal), colonoscopías de urgencia/terapéuticas y datos incompletos. Ambos grupos se compararon en sus características biodemográficas y colonoscópicas (tipo y calidad de preparación, hallazgos y complicaciones). Se consideraron hallazgos significativos los adenomas avanzados (> 1 cm, vellosos, displasia de alto grado), 3 o más adenomas y adenocarcinoma. Estadística: Descriptiva y Analítica, Chi-cuadrado, Test de Fisher. STATA 15.

**RESULTADOS** De 125 pacientes, 70 (56%) pertenecían al Grupo I. En las características biodemográficas, a pesar de que se observaron diferencias significativas en hipertensión arterial (Grupo I 54%, Grupo II 74%,  $p=0,02$ ) y nefropatía crónica (Grupo I 0%, Grupo II 5,5%,  $p=0,04$ ), no hubo diferencias significativas en calidad de la preparación, intubación cecal, hallazgos significativos ni complicaciones.

**CONCLUSIONES** El screening de CCR en octogenarios se mantiene como una herramienta útil conservando sus beneficios en la detección de hallazgos significativos, sin aumentar la morbimortalidad asociada al procedimiento.

## ANÁLISIS DEL PROGRAMA DE CRIBADO DE CÁNCER COLORRECTAL (CACR) EN OSORNO

Mauricio Cáceres Pérez, Javier Cruz Mesa, Claudio Schulz Sáez, Carlos Andrés Marín González, Claudio Heine Tapia, Jaime Hurtado Osman, Francisco López Köstner, Valeska Silva Dietz

Hospital Base San José de Osorno. Equipo de Coloproctología; Servicio de Cirugía y Unidad de Endoscopia. Gestión de Epidemiología; Dpto. Articulación de La Red; Servicio Salud Osorno.

**INTRODUCCIÓN** El CaCR es una de las neoplasias cuya mortalidad más se ha incrementado siendo el Servicio de Salud de Osorno una de las Regiones con peores índices por lo tardío en su diagnóstico, por lo que la detección precoz por tamizaje, es una estrategia de prevención.

**OBJETIVOS** Informar los resultados del Programa de detección de lesiones precursoras y CaCR

**MATERIAL Y MÉTODO** Estudio de Cohorte prospectivo de 3160 casos enrolados, beneficiarios del SNSS, mayores de 50 y menores de 75 años, asintomáticos desde el punto de vista digestivo o con antecedentes de CaCR en familiares de 1º grado, que no se hayan realizado una Colonoscopia en el último año y que hayan aceptado las exigencias del programa a través del consentimiento informado.

**RESULTADOS** Entre dic de 2016 y dic de 2018 se enrolaron 3.160 personas, de los cuales 2294 (72,6%) eran de sexo femenino y 866 (27,3%) masculinos, con 159 (5%) que tenían antecedentes familiares de CaCR, y de estos 58 (45,7%) tuvieron pólipos. Del total 2.820 (99,8%) devolvieron las muestras, resultando TSODi 245 (8,6%); Se realizaron 420 colonoscopias totales reseándose 290 pólipos con 25 mucosectomias o Polipectomias complejas resultando: Adenomas displasia alto grado y aserrados=59; displasia bajo grado=174; Hiperplásicos= 57. Se detectaron 7 adenocarcinomas y 1 tumor neuroendocrino(1,9%); de los cuales 4 fueron tratadas endoscópicamente y 4 por videolaparoscopia encontrándose 2 en etapa precoz 0,I y los otros 2 en etapas II y III. No se observó mortalidad relacionada con el Programa.

**CONCLUSIONES** El cribado de CaCR permite la extirpación de los adenomas de alto grado, evitando el desarrollo del cáncer y el diagnóstico precoz deriva en terapias menos invasivas como la endoscopia y la cirugía laparoscópica con resultados promisorios.

## CRIBADO DEL CÁNCER COLORRECTAL: UTILIDAD DEL DOBLE TEST INMUNOLÓGICO

Alejandro Zárate Castillo, Alejandra Ponce Flores, Udo Kronberg, Ana María Wielandt Necochea, Stanko Karelovic Car, Ricardo Estela Petit, Tomoyuki Odagaki, Francisco López Köstner

Clínica Las Condes. Unidad de Coloproctología Clínica Las Condes. Hospital de Magallanes. Hospital San Borja-Arriarán. Tokyo Medical And Dental University.

**INTRODUCCIÓN** Introducción: El test inmunológico fecal (FIT) con doble muestra es lo más frecuentemente utilizado en la mayoría de los países desarrollados en la realización de los programas de cribado (PDC) para cáncer colorrectal (CCR).

**OBJETIVOS** Analizar la efectividad de la realización de la doble muestra de FIT en un PDC de cáncer colorrectal (CCR).

**MATERIAL Y MÉTODO** Estudio de cohorte, prospectivo multicéntrico, en el período entre el 2012 al 2019. A cada individuo se le realizaron 2 muestras de TSODi Se definió positivo  $\geq 100$  ng/mL en una o ambas muestras. Criterios de inclusión: participantes de un PDC/CCR, de edad entre 50 y 75 años, asintomáticos. Criterios de exclusión: pacientes con enfermedad inflamatoria intestinal. La variable en estudio fue la tasa de detección de adenomas (ADR) y de detección de CCR. Se agruparon en: G1, pacientes con una muestra positiva y otra negativa, G2, pacientes con ambas muestras positivas. Análisis estadístico: test de chi cuadrado. Se consideró significativo un valor  $p < 0,05$ .

**RESULTADOS** En 28.565 individuos se realizaron dos muestras de FIT, de ellos 3.831 resultaron positivos (13,4%). En este grupo 2.676 (65,5%) fueron mujeres y la edad promedio fue de 65,6 años. De los 3.831 pacientes fueron G1 y G2: 2.508 (65%) y 1.323 (35%) pacientes, respectivamente. Se realizaron 3.298 (86%) colonoscopías. En G1: 2.174 (86,7%) y en G2: 1.124 (84,9%) colonoscopías, respectivamente. La ADR fue de 39,4% (857/2.508) en G1 y 45,3% (510/1.323) en G2 ( $p < 0,0001$ ).

### CONCLUSIONES

El uso de FIT de doble muestra permite un aumento significativo en la detección de adenomas y de CCR.

## SEVERIDAD DE LA INCONTINENCIA FECAL Y SU CORRELACIÓN CON EL DAÑO DEL ESFINTER ANAL EXTERNO EVALUADO EN ENDOSONOGRFÍA ENDOANAL

Tomás Rodríguez Castillo, Antonella Sanguineti Montalva, Rodrigo Azolas Marcos, Katya Carrillo González, Mauricio Díaz Beneventi, Mario Abedrapo Moreira, Gunther Bocic Álvarez  
Hospital Clínico U. de Chile. Departamento de Cirugía. Equipo de Coloproctología.

**INTRODUCCIÓN** Se estima que la incontinencia fecal (IF) afecta al 2% de la población y sin duda altera la calidad de vida. Los principales factores de riesgo son: sexo femenino, edad avanzada, lesiones obstétricas, cirugías anorrectales y pélvicas y radiación pélvica entre otros. Una herramienta útil en su estudio es la endosonografía anal que permite evaluar la anatomía de la musculatura del piso pélvico.

**OBJETIVOS** Evaluar el daño del esfínter anal externo (EAE) a través de la endosonografía en 3 dimensiones (EAUS3D) y la relación con la severidad de la IF.

**MATERIAL Y MÉTODO** Estudio prospectivo de cohorte transversal realizado entre 2014 y 2019, en el cual a los pacientes derivados a EAUS3D se aplicó Score de Wexner (SW) separándolos en dos grupos: IF leve (9). Se evaluó mediante EAUS3D grosor, longitud, porcentaje del defecto y ángulo de la lesión del EAE. Se analiza si existe correlación entre grado de IF y magnitud de la lesión encontrada en el EAE. Fueron excluidos de esta experiencia los pacientes que se negaron a participar, no entendieron adecuadamente el SW y en los que la EAUS no tuvo resultados de buena calidad. Se utilizó estadística paramétrica o no-paramétrica según corresponda. Se consideró significativo  $p < 0,05$ .

**RESULTADOS** Se reunió 195 pacientes, 94,3 % mujeres y edad promedio 58 años. El SW promedio fué 13, el 81 % de los pacientes presentaban IF severa. Al comparar los grupos de IF leve y severa y el grado de alteración anatómica encontrada en la EAUS3D se encontraron diferencias las que no tuvieron significancia estadística.

**CONCLUSIONES** Según los resultados obtenidos en esta experiencia no existiría relación directa entre el grado de IF y el daño anatómico evaluados en EAUS3D, por lo que es muy probable que la severidad de dicha patología sea secundaria a múltiples factores.

## ROL PRONÓSTICO DE LA MEDICIÓN DE PARÁMETROS DE COMPOSICIÓN CORPORAL BASADOS EN TOMOGRAFÍA COMPUTARIZADA EN LA SOBREVIDA DE PACIENTES OPERADOS DE CÁNCER COLORRECTAL

Leonardo Cárcamo Gruebler, Eduardo Peñailillo, Lucas Oberpaur, Sofía Antonia Aljaro Ehrenberg, Valeria Tapia, Isabela Tapia Álvarez, María Teresa Martínez, José Tomás Larach Kattan  
Hospital Clínico Pontificia Universidad Católica de Chile. Cirugía Digestiva, Unidad de Coloproctología.

**INTRODUCCIÓN** La medición de parámetros de composición corporal mediante tomografía computarizada (TC) es precisa y reproducible. El rol de estos parámetros como factor pronóstico en pacientes operados de cáncer colorrectal (CCR) es un campo de estudio emergente.

**OBJETIVOS** Determinar la relación de sarcopenia, mioesteatosis, obesidad visceral y sus combinaciones con el pronóstico oncológico de los pacientes operados de CCR.

**MATERIAL Y MÉTODO** Estudio de cohorte prospectivo. Se incluyeron todos los pacientes consecutivos operados de CCR en un hospital universitario, en etapas I-III, con TC preoperatoria disponible para análisis entre 2010-2015. Se excluyeron pacientes con metástasis, cáncer previo, enfermedad inflamatoria intestinal y síndromes hereditarios. Se recolectaron variables demográficas, perioperatorias, histopatológicas y seguimiento oncológico. Los parámetros fueron medidos en corte axial de TC preoperatoria a nivel del disco intervertebral L3-L4. Se definió sarcopenia como  $25\text{kg}/\text{m}^2$ . Se definió mioesteatosis  $25\text{kg}/\text{m}^2$ . Obesidad visceral se definió  $>130\text{ cm}^2$  hombre y  $>90\text{ cm}^2$  mujeres. Estadística analítica, comparación de curvas Kaplan-Meier y regresión de Cox para determinar asociación a supervivencia global (SG) y supervivencia libre de enfermedad (SLE).

**RESULTADOS** 364 pacientes, 53,8% hombres; Promedio de edad  $64\pm 14$  años e IMC  $26\pm 3,4\text{kg}/\text{m}^2$ . Mediana seguimiento 52(35-89) meses. La SG y SLE a 5 años fueron 79.5% y 70.1%, respectivamente. Ni la sarcopenia, mioesteatosis u obesidad visceral se asociaron independientemente a SG o SLE. En el análisis univariable, los pacientes con tres parámetros alterados, y la combinación de obesidad visceral y mioesteatosis, se asociaron a peor SG con HR 2,49 (IC 1,076-5,779) y 1,79 (1,03-3,11), respectivamente. En el análisis multivariable ambas combinaciones pierden significancia estadística en su asociación a SG.

**CONCLUSIONES** La combinación de mioesteatosis (con o sin sarcopenia) y obesidad visceral pudiera asociarse a peor SG en pacientes operados por CCR.

## PREPARACIÓN MECÁNICA ANTERÓGRADA ASOCIADA O NO A USO DE ANTIBIÓTICOS ORALES EN CIRUGÍA COLORRECTAL ELECTIVA. ANÁLISIS DE UNA SERIE DE CASOS Y CONTROLES

Nelson Muñoz Pérez, Alejandro Barrera Escobar, Felipe Illanes Fuertes, Guillermo Bannura Cum-sille

Hospital Clínico San Borja-Arriarán (Santiago, Santiago). Servicio y Departamento de Cirugía. Campus Centro, Facultad de Medicina, Universidad de Chile.

**INTRODUCCIÓN** Las complicaciones infecciosas son frecuentes en cirugía colorrectal. Los pacientes tienen riesgo de desarrollar desde una infección del sitio operatorio (ISO) hasta una peritonitis por dehiscencia anastomótica (DA). Estas se asocian a una mayor mortalidad y aumentan la estada hospitalaria y los costos de atención. La preparación mecánica del colon (PMC) asociada al uso de antibióticos orales (AO) podría tener un rol en su prevención.

**OBJETIVOS** Comparar PMC AO con PMC en cuanto a la tasa de complicaciones infecciosas.

**MATERIAL Y MÉTODO** Diseño: Estudio de Casos y Controles. Muestra: Pacientes sometidos a cirugía colorrectal electiva en HCSBA. Criterios de inclusión: mayores de edad, cirugía colorrectal con anastomosis, incluye las reconstituciones del tránsito, periodo de julio 2018 a junio 2019. Seguimiento hasta 30 días post cirugía. Criterios exclusión: Cirugía de urgencia, alergia a cualquiera de los antibióticos utilizados, uso de antibióticos 7 días previo a cirugía. Muestreo: No probabilístico, consecutivo Variables: Dependiente: Presencia de ISO y DA. Independientes: Perfil biodemográfico (edad, sexo, IMC, comorbilidades, radioterapia, laboratorio, diagnóstico) Estadística: Analítica. STATA 13.0

**RESULTADOS** Se analizaron un total de 124 pacientes, 62 pacientes en cada grupo. Ambos grupos son comparables. Hubo una diferencia estadísticamente significativa en la reducción de ISO superficial (PMC AO=2 vs PMC sola=11;  $p=0.018$  IC=1.37-30.55 OR=6.47). No hubo una reducción significativa en DA (PMC AO=0 vs PMC sola =4,  $p=ns$ ).

**CONCLUSIONES** El uso de AO preoperatorios reduce la tasa de ISO. Los pacientes en que no se utilizaron AO tienen 6.47 veces más riesgo de desarrollar una ISO. El uso de AO podría disminuir la tasa de DA, pero se requieren estudios con mayor número de pacientes para establecer esta asociación.

## CÁNCER DE COLON OBSTRUCTIVO OPERADOS CON TÉCNICA DE HARTMANN, COLOPROCTÓLOGOS VS CIRUJANOS GENERALES

Misael Ocares Urzúa, Christian König Petittlaurent, Claudio Benavides Yáñez, José Manuel Vivanco Aguilar, Marcos Carvajal Araya, Gino Caselli Morgado

Hospital Clínico Regional Dr. Guillermo Grant Benavente (Concepción). Equipo de Coloproctología. Universidad de Concepción.

**INTRODUCCIÓN** El carcinoma colorrectal es la causa más frecuente de oclusión del intestino grueso (13%). Existen múltiples alternativas para su tratamiento, desde resección con anastomosis primaria hasta stent colónicos pasando por la operación de Hartmann (OH). Es fundamental que la cirugía de urgencias se realice cumpliendo criterios oncológicos.

### OBJETIVOS

Comparar resultados resectivos en pacientes con cáncer de colon izquierdo obstructivo operados de urgencia con OH realizada por cirujanos generales versus coloproctólogos.

**MATERIAL Y MÉTODO** Cohorte histórica pacientes mayores de 15 años con cáncer de colon izquierdo obstructivo operados de urgencia con OH en Hospital Dr Guillermo Grant Benavente de Concepción entre enero de 2014 y marzo de 2018. Variables analizadas: número de linfonodos totales resecados, linfonodos raíz vasos mesentéricos, margen de sección proximal y distal, perforación tumoral intraoperatoria, uso dren, resecciones R1, R2 y colostomía transrectal. Criterios de inclusión: mayores de 15 años, confirmación imagenológica para tumor obstructivo, cirugía por cirujano general o coloproctólogo, biopsia confirmatoria, biopsia con variables claramente consignadas, técnica de Hartman. Criterios de exclusión: cirugía por enfermedad benigna y biopsia incompleta. Para análisis estadístico se utilizó Microsoft Excel 2019 e IBM SPSS, para establecer relación entre variables chi-cuadrado.

**RESULTADOS** 82 pacientes. Hombres 41 (50%), mujeres 41 (50%). Promedio linfonodos resecados (CP 17; CG 10). Linfonodos Raíz de vasos (CP 3; CG 2). Variables independientes: Linfonodos resecados (p: 0,0004), borde proximal de 5 cms (p: 0,2620), Borde distal 5cms (p: 0,0489), perforación intraoperatoria (p: 0,0184), dren (p: 0,2557), resección R1 (p: 0,5879), R2 (0,3752). Colostomía transrectal (p: 0,0000).

**CONCLUSIONES** Al comparar ambos grupos encontramos que las variables: linfonodos resecados (mínimo 12), margen de seguridad distal 5 cms y perforación intraoperatoria existe diferencia estadísticamente significativa. El uso de dren (13,8% vs 23,9%), resección R1 (5,5% vs 8,7%) y R2 (0% vs 2,2%) fueron menores en el grupo de coloproctólogos, pero no encontramos diferencias estadísticamente significativas.



## TRATAMIENTO DEL CÁNCER COLORRECTAL EN UN PROGRAMA MULTICÉNTRICO DE CRIBADO

Alejandro Zárate Castillo, Alejandra Ponce Flores, Udo Kronberg, Paulina Peñaloza Montecinos, Tomoyuki Odagaki, Francisco López Köstner

Clínica Las Condes. Unidad de Coloproctología Clínica Las Condes. Latin American Collaborative Research Center. Tokyo Medical And Dental University.

**INTRODUCCIÓN** La detección y tratamiento de las lesiones neoplásicas son uno de los puntos más relevantes de un programa de cribado (PDC) para cáncer colorrectal (CCR). El tratamiento de elección en los PDC debería ser la endoscopia y en casos avanzados la cirugía.

**OBJETIVOS** Analizar los resultados del tratamiento del CCR en un PDC multicéntrico.

**MATERIAL Y MÉTODOS** Estudio de cohorte, prospectivo multicéntrico de un PDC para CCR, con muestreo no probabilístico por conveniencia. Protocolo secuencial de cribado: realización de test inmunológico fecal (FIT), si es positivo se realiza una colonoscopia total. Periodo analizado: 2012 - 2019. Criterios de inclusión: individuos entre 50 y 75 años, asintomáticos. Criterios de exclusión: pacientes con enfermedad inflamatoria intestinal. Se analizaron las variables quirúrgicas, endoscópicas y anatomopatológicas en pacientes con CCR. Análisis estadístico con estadística descriptiva.

**RESULTADOS** Se incluyeron 30.860 individuos, se han realizado 8.104 colonoscopias; 2.563 y 5.541 por seguimiento y cribado, respectivamente. Se diagnosticaron 275 CCR. En 195 casos se propuso el tratamiento endoscópico (de ellos 43 pendiente de tratamiento), en 152 se ha realizado una mucosectomía, de ellos 134 y 18 han sido pTis y T1, respectivamente. En ellos no se ha observado recurrencia en el sitio de resección endoscópica. La anatomía patológica evidenció: márgenes positivos horizontales y verticales en 9 y 1 caso, respectivamente. El tratamiento quirúrgico se realizó en 80 pacientes, en ellos la estadificación evidenció: pTis, I, II: 53 pacientes, III: 24 pacientes y IV: 3 pacientes. En el tratamiento quirúrgico y endoscópico, no se registra mortalidad a 30 días.

**CONCLUSIONES** En este PDC multicéntrico el tratamiento del CCR fue preferentemente endoscópico, reservándose la cirugía para los casos más avanzados.

## CÁNCER COLORRECTAL METASTÁSICO: CARACTERIZACIÓN MOLECULAR Y PRONÓSTICO

Iliá Merino Contreras, Eliana Verónica Pinto Torres, Ana María Wielandt Necochea, Alejandro Zárate Castillo, Udo Kronberg, Francisco López Köstner

Clínica Las Condes. Unidad de Coloproctología, Clínica Las Condes.

**INTRODUCCIÓN** El cáncer colorrectal metastásico (CCRm) constituye un 20-30% de todos los pacientes diagnosticados, se caracteriza por un grupo heterogéneo de pacientes, y una baja sobrevida. La determinación de parámetros clínicos y moleculares permitiría una mejor caracterización de estos pacientes.

**OBJETIVOS** Analizar la caracterización molecular y pronóstico de los pacientes con CCRm.

### MATERIAL Y MÉTODO

Estudio de cohorte de pacientes. Criterios de inclusión: pacientes operados por adenocarcinoma colorrectal metastásico (Estado IV, TNM), sometidos a quimioterapia en nuestra institución y con al menos un marcador tumoral evaluado (KRAS – BRAF - N-RAS), se definió un grupo WT (wild type: sin mutaciones) y otro con alguna mutación. Criterios de exclusión: síndromes hereditarios. Periodo: 2010 - 2018. Se analiza la variable sobrevida. Seguimiento a Julio 2019. Análisis estadístico: Sobrevida mediante método Kaplan-Meier.

**RESULTADOS** Cumplieron los criterios 26 pacientes, 53% hombres con una mediana de edad de 58 años (39-78 años). Catorce pacientes con metástasis hepáticas, 3 hígado- pulmón, 3 peritoneal, 1 pulmón y 5 otras. En un seguimiento promedio de 19 meses, se encuentran vivos 8/15 pacientes R0, y 2/11 R1. Para los pacientes R0, la caracterización molecular evidenció 3 WT y 12 mutados para KRAS y/o N-RAS. Del grupo R0/WT, se encuentran 3 vivos (1 con recurrencia) y de los R0 mutados, hay 5 vivos (3 con recurrencia). Las curvas Kaplan-Meier muestran una sobrevida estimada de 53%, 31% y 18% para los grupos R0, R0 mutado y R1.

**CONCLUSIONES** En el grupo de pacientes CCRm es posible definir 3 subgrupos, presentando la mejor sobrevida el grupo R0, sin mutaciones.

## ANÁLISIS DE INDICADORES DE CALIDAD EN UN PROGRAMA MULTICÉNTRICO DE CRIBADO PARA CÁNCER COLORRECTAL

Alejandro Zárate Castillo, Alejandra Ponce Flores, Stanko Karelavic Car, Rodolfo Avendano Hoffmann, Mauricio Cáceres Pérez, Gustavo Bresky Ruiz, Ricardo Estela Petit, Francisco López Köstner

Clínica Las Condes. Unidad de Coloproctología. Clínica Las Condes Hospital de Magallanes. Hospital de Valdivia. Hospital de Osorno. Hospital de La Serena. Hospital San Borja-Arriarán.

**INTRODUCCIÓN** En los países desarrollados, se utilizan indicadores de calidad para evaluar los programas de cribado (PDC) para cáncer colorrectal (CCR). Al respecto no hay información de indicadores en Latinoamérica. Los estándares internacionales sugeridos son: tasa de retorno del test fecal inmunológico (FIT) >80%, tasa de agendamiento de colonoscopías >90%, buena preparación intestinal >85%, tasa de llegada al ciego >95%, tiempo de retiro del colonoscopio mayor a 8 minutos >90%, tasa de detección de adenomas (ADR) >25% y una tasa de perforación del colon < 1/1000.

**OBJETIVOS** Analizar los indicadores de un PDC/CCR y comparar con estándares internacionales.

**MATERIAL Y MÉTODO** Estudio de cohorte, prospectivo multicéntrico (6 hospitales públicos nacionales) de PDC/CCR. Periodo del estudio: 2012 - 2019. A los individuos se les realiza doble muestra de FIT, y si es positivo se realiza una colonoscopia total. Criterios de inclusión: individuos entre 50 y 75 años, asintomáticos. Criterios de exclusión: pacientes con enfermedad inflamatoria intestinal. Se analizaron las variables: retorno del FIT, agendamiento de colonoscopías, preparación intestinal, llegada al ciego, tiempo de retiro del colonoscopio, ADR y perforación colonoscópica. Se utilizó estadística descriptiva.

**RESULTADOS** Se incluyeron 30.860 individuos; de ellos 28.534 (92%) devolvieron el TSODi, de estos 3.829 (13%) tuvieron resultado positivo. Fueron indicadas 8.153 colonoscopías y se han realizado 8.104 (99%); 2.563 y 5541 por seguimiento y cribado, respectivamente. De las colonoscopías, 6.670 tuvieron 8 ó 9 puntos de la escala de Boston (82%), en 7.776 (96%) se llegó al ciego y en 7.499 (93%) el tiempo de retiro fue mayor de 8 minutos. El ADR en colonoscopías fue: 39% y se diagnosticaron 275 CCR. La perforación del colon en colonoscopías fue: 0,8/1000 y no se registró mortalidad.

**CONCLUSIONES** El PDC/CCR analizado cumple con la gran mayoría de los estándares internacionales, destacando el alto porcentaje de llegada al ciego y ADR.

## COMPARACIÓN DE MODELOS PREDICTIVOS DE MORTALIDAD OPERATORIA EN CIRUGÍA COLORRECTAL: CR-POSSUM E IRCS

Marcos Carvajal Araya, Juan Alvarado Irigoyen, Christian König Petitlaurent, Misael Ocares Urzúa, José Manuel Vivanco Aguilar, Gino Caselli Morgado, Blas Aguilera Ibarra, Samuel Germán Nauto Belmar

Hospital Clínico Regional Dr. Guillermo Grant Benavente (Concepción). Servicio de Cirugía Equipo Coloproctología. Departamento de Cirugía, Facultad de Medicina Universidad de Concepción.

**INTRODUCCIÓN** Predecir la morbilidad y mortalidad perioperatoria es determinante en cirugía colorrectal. Los modelos predictivos encontrados en la literatura son diversos y se sabe que algunos predicen estos parámetros mejor que otros. Dentro de los modelos predictivos de mortalidad en cirugía colorrectal, aquellos que lo logran con mejores resultados son CR-POSSUM (2004) y score IRCS (Identificación de Riesgo en Cirugía Colorrectal, España, 2014).

**OBJETIVOS** Comparar los modelos CR-POSSUM e IRCS como sistemas de predicción de mortalidad operatoria en pacientes sometidos a cirugía colorrectal. Describir la morbilidad y mortalidad operatoria en cirugía colorrectal en nuestro centro.

**MATERIAL Y MÉTODO** Estudio de cohorte retrospectivo. Se incluyeron 204 pacientes mayores de 15 años operados por patología colorrectal benigna y maligna (resectiva y no resectiva) entre Marzo de 2018 y Marzo de 2019 en Hospital Guillermo Grant Benavente, Concepción. Se excluye patología proctológica. Se registraron variables demográficas, aquellas atinentes a cada modelo, morbilidad y mortalidad a 30 días. Se evaluó el promedio de mortalidad global estimada, desviación estándar, intervalo de confianza 95% y la proporción de mortalidad Observada:Esperada (O:E) en ambos modelos predictivos.

**RESULTADOS** Se registraron 231 cirugías en un total de 204 pacientes. 51% sexo femenino, edad promedio 61,6 años. 176 cirugías electivas, 55 de urgencia. Morbilidad global a 30 días fue 5,88%. Mortalidad operatoria 2,45%. 11,68% reintervenciones a 30 días. Resultado de cada modelo predictivo: CR-POSSUM 12,67% (IC 95% 0,35-6,15) e IRCS 5,88% (IC 95% -0,07-0,12). Proporción de O:E en modelo CR-POSSUM 5/30 (16,6%) e IRCS 5/12 (41,6%).

**CONCLUSIONES** Tanto CR-POSSUM como IRCS mostraron una capacidad baja a moderada para discriminar el riesgo de mortalidad operatoria en nuestro contexto, donde la mortalidad anual observada fue baja. El modelo IRCS fue aquel que mejor predijo la mortalidad en este grupo de pacientes, lo que resulta interesante dado que considera un número menor de variables a evaluar.

## PROTOCOLO PERIOPERATORIO OPTIMIZADO (PPO): RESULTADOS DE 70 PACIENTES EN CIRUGÍA COLORRECTAL

Roberto Ignacio Salas Ocaranza, Guillermo Patricio Reyes Reyes, Marcelo Yáñez Lillo, Eduardo Mordojovich Zúñiga, Cristóbal Suazo López, Ernesto Melkonian Tumaní, Alejandro Nicolás Readi Vallejos, Mónica Belén Martínez Mardones

Hospital del Salvador (Santiago, Providencia). Equipo Coloproctología.

**INTRODUCCIÓN** Los protocolos de manejo perioperatorio optimizado (PPO) se han convertido en el estándar de cuidado de los pacientes quirúrgicos colorrectales.

**OBJETIVOS** Presentar los resultados de 70 pacientes colorrectales manejados en un protocolo de PPO.

**MATERIAL Y MÉTODO** Estudio entre 1 de agosto 2018 y 3 de junio 2019, cohorte prospectiva comparada con cohorte retrospectiva de pacientes operados el 2015. Técnica de muestreo de tipo no probabilística. Criterios de inclusión: paciente sometidos a cirugía electiva colorrectal resectiva, benigna o maligna. Criterios de exclusión: cirugía urgencia, antecedentes de gastrectomía, patologías neurológicas secuelantes, IRCr en hemodiálisis, ICC. El tamaño de la muestra son 150 pacientes. Outcome primarios: días de hospitalización, morbilidad, reingresos a 30 días y outcome secundarios: cumplimiento de las medidas aplicadas. Se utilizó estadística analítica (t student y chi cuadrado) y descriptiva.

**RESULTADOS** Total 70 pacientes analizados en el grupo PPO vs 80 grupo no-PPO, no hubo diferencias significativas en variables demográficas ni técnica quirúrgica. Hubo diferencias significativas en hipertensión, IAM y tabaquismo, siendo mayores en el grupo PPO. Se logró cumplimiento sobre el 90% en tromboprofilaxis preoperatoria, carga de carbohidratos, antibióticos orales preoperatorios, uso de frazada térmica, profilaxis antibiótica, prevención PONV, medias antiembólica y compresión neumática intermitente, evitar uso de morfina. 61% de los pacientes fumadores dejó de fumar. 86% no recibió benzodiazepinas. Educación con kinesiólogo en preoperatorio 58%, Kinesioterapia postop: día cero 78%, día uno 64%. Fluidoterapia intraoperatoria: 5ml/kg/hora promedio. Cirugía laparoscópica en 81,4%. Alimentación postcirugía: día cero: 75,7% régimen líquido, día uno: 97% líquido/liviano. Eliminación de gases 1,4 días promedio. Sonda Foley mediana de 2 días. El grupo PPO tuvo un promedio de 4,7 días de hospitalización vs 6,9 no-PPO ( $p=0,028$ ). No hubo diferencias significativas en morbimortalidad, reingresos a 30 días, reoperaciones.

**CONCLUSIONES** El PPO disminuyó en 2,2 días la hospitalización en los pacientes, sin aumentar los reingresos ni la morbilidad.

## ¿CÓMO ES LA EXPERIENCIA DE SER OPERADO DENTRO UN PROTOCOLO PERIOPERATORIO OPTIMIZADO? RESULTADOS DE ENCUESTA DE SATISFACCIÓN USUARIA A PACIENTES SOMETIDOS A CIRUGÍA COLORRECTAL EN PROTOCOLO PERIOPERATORIO OPTIMIZADO EN HOSPITAL DEL SALVADOR

Roberto Ignacio Salas Ocaranza, Guillermo Patricio Reyes Reyes, Jessica Andrea Vivallos González, Pedro Cortés Hibojosa, Nelson Ernesto Castillo Nail, Alejandro Nicolás Readí Vallejos, Ernesto Melkonian Tumani, Mónica Belén Martínez Mardones

Hospital del Salvador (Santiago, Providencia). Equipo de Coloproctología.

**INTRODUCCIÓN** No se ha prestado suficiente atención en la satisfacción usuaria en cirugía colorrectal, solo a la morbimortalidad asociada.

**OBJETIVOS** Presentar los resultados iniciales de la aplicación de la encuesta de satisfacción usuaria en pacientes en un protocolo perioperatorio optimizado (PPO).

**MATERIAL Y MÉTODO** Trabajo descriptivo, técnica de muestreo no-probabilístico, tamaño muestral 26 pacientes, aplicación estadística descriptiva. Preguntas opción única y/o múltiple. Criterio de inclusión: pacientes incluidos en el PPO, aplicación de la encuesta; criterios exclusión: manejo no-PPO. Encuesta realizada por enfermería-PPO presencial o telefónica. Ítems múltiples descrito en resultados.

**RESULTADOS** Total de 26/31 pacientes respondieron (83%). Edad promedio 67,4 años, 53% mujeres, 84,6% chilenos, 50% educación superior completa. 73,1% conoce el nombre de su cirujano. El 100% considera que la información preoperatoria (por cirujano, enfermero y Kinesiólogo) es buena o muy buena. El 80,8% considera que el tiempo de espera para la atención fue oportuno; 96% considera que el trato recibido por los cirujanos es bueno o muy bueno; 92% trato recibido por enfermería es bueno o muy bueno. Recuerdo del dolor en postoperatorio inmediato: 50% leve o sin dolor, 38,5% moderado, 11,5% severo-insoportable. Recuerdo del dolor durante la hospitalización: 57,9% leve o sin dolor, 38% moderado, 3,8% severo. El 26,9% náuseas-vómitos. La realimentación la consideran: 88,5% a tiempo, 3,8% tarde, 7,6% pronto; 96% toleró régimen liviano; tolerancia 1er día 38,5%, 2do día 23,1%, 3er día 26,9%. El 80,8% considera que fue levantado de la cama a tiempo, 19,2% pronto. El 92% considera que caminó a tiempo, 8% pronto. El 96% considera que la información entregada prealta es buena, 92% considera que su cirujano fue altamente competente. El 100% se encuentra satisfecho con la atención obtenida.

**CONCLUSIONES** Primera vez en Chile que se evalúa la satisfacción usuaria en pacientes con cirugía colorrectal en un PPO y muestra un 100% de satisfacción con la atención obtenida.

## ¿CONOCEMOS A NUESTROS PACIENTES? DESCRIPCIÓN DEL ESTADO DE FUNCIONAL DE PACIENTE QUE INGRESAN A UN PROGRAMA DE PREHABILITACIÓN EN CIRUGÍA COLORRECTAL

Roberto Ignacio Salas Ocaranza, Guillermo Patricio Reyes Reyes, Luz Alejandra Lorca Paraguez, Pedro Cortes Hibojosa, Eduardo Mordojovich Zúñiga, Alejandro Nicolás Readí Vallejos, Ernesto Melkonian Tumani, Mónica Belén Martínez Mardones

Hospital del Salvador (Santiago, Providencia). Equipo de Coloproctología.

**INTRODUCCIÓN** La cirugía se asocia con una reducción del 20-40% de la capacidad fisiológica y funcional en nuestros pacientes. El estado funcional deficiente y AVD limitadas, se asocian con un mayor riesgo de complicaciones postoperatorias, aumento de la estadía y reingreso hospitalario. La prehabilitación es un concepto casi desconocido en nuestro medio y no aplicado.

**OBJETIVOS** Describir el perfil sociodemográfico, clínico y funcional de pacientes adultos que ingresan a un programa de prehabilitación dentro de un protocolo perioperatorio optimizado (PPO) y como realizarla

**MATERIAL Y MÉTODO** Estudio observacional prospectivo. Tamaño muestral 17 pacientes, criterios de inclusión: diagnóstico de cáncer colorrectal que ingresaron al PPO del Hospital del Salvador, criterios de exclusión: manejo tradicional del paciente oncológico. Técnica de muestreo no probabilístico, ítems evaluados descritos en resultados. Kinesióloga experta en Prehabilitación, se le derivaba el paciente al día siguiente de la consulta quirúrgica, para iniciar un programa de 10 sesiones de entrenamiento kinesiológico (3 por semanas) o el número que alcanzara a realizar antes de la cirugía.

**RESULTADOS** Tuvimos 9 hombres y 8 mujeres, 68,2 años, 76,5% se clasifican como pacientes adultos mayores, 6 pacientes fumadores (1 fumador indirecto). El 94% de la población evaluada presenta algún nivel de fatiga oncológica (BFI), 6% presentaron dependencia escasa (AVD, puntaje 95 Barthel), 65% de la población evaluada presenta problemas de equilibrio dinámico y tienen riesgo de caídas (time and go test), 58,8% de los participantes tenían un ECOG 1 y 41,2% ECOG 2. EL 45% presentaron una capacidad funcional deficiente en la prueba de 6 minutos y la fuerza de prensión con promedio de 24,4 kg (dinamometría)

**CONCLUSIONES** La población ingresada al programa de prehabilitación de PPO corresponde mayoritariamente a adultos mayores con un estado funcional limitado. Un programa de prehabilitación podría tener efectos beneficiosos y muy promisorios sobre la capacidad funcional y los resultados postoperatorios de nuestros pacientes.

## EVALUACIÓN DE UN REGISTRO DE CÁNCER COLORRECTAL HEREDITARIO: QUINCE AÑOS DE EXPERIENCIA

Francisco López Köstner, Eliana Verónica Pinto Torres, Udo Kronberg, Ana María Wielandt Necochea, Claudia Hurtado Riveros, Alejandro Zárate Castillo, Karin Álvarez Valenzuela  
Clínica Las Condes. Unidad de Coloproctología, Clínica Las Condes, Santiago, Chile.

**INTRODUCCIÓN** El papel de un registro de cáncer colorrectal hereditario es disminuir la frecuencia de cáncer o bien detectarlo en etapas precoces logrando una adecuada calidad de vida, a través de promover la conciencia sobre los riesgos e implicancias de tener un síndrome hereditario y proveer educación.

**OBJETIVOS** Evaluar la adherencia al registro, frecuencia de cáncer y sobrevida de los pacientes con síndromes de Lynch y polipósicos.

**MATERIAL Y MÉTODO** Estudio descriptivo de una serie de casos entre el 2004-2019 con seguimiento hasta julio/2019. Criterios de inclusión: familias con mutación identificada. Los pacientes fueron clasificados como probando (con diagnóstico del síndrome) y familiares asintomáticos (sin diagnóstico del síndrome). Se analizó la adherencia al registro, desarrollo de cáncer y reportes de defunción. Análisis estadístico: test exacto de Fisher.

**RESULTADOS** Seleccionamos 97 familias con mutación en APC(49), MLH1(21), STK11(8), MSH2(7), PMS2(3), EPCAM(2), PTEN(2) y SMAD4(1). Identificamos 259/448 (58%) portadores de la mutación, con un seguimiento promedio de 8 años. De ellos, 159 son casos índices y 100 son familiares. La adherencia fue más alta en los pacientes con Lynch (89%) comparado a poliposis (74%). En poliposis, se identificó una disminución significativa del desarrollo de cáncer en familiares comparado a casos índices (19% vs 34%,  $p=0,014$ ). Además, observamos una disminución significativa de la mortalidad por cáncer en familiares comparado a casos índices en Lynch (4% vs 20%,  $p=0,018$ ) y poliposis (8% vs 21%,  $p=0,04$ ).

**CONCLUSIONES** El registro logró una alta adherencia en el síndrome de Lynch, y permitió disminuir el desarrollo de cáncer y la mortalidad por cáncer en ambos síndromes.



## TRATAMIENTO QUIRÚGICO DEL PROLAPSO RECTAL COMPLETO. 20 AÑOS DE EXPERIENCIA EN UN HOSPITAL UNIVERSITARIO

Tomás Rodríguez Castillo, Mario Abedrapo Moreira, Antonella Sanguineti Montalva, Natalia Moreno Baeza, Gunther Bocic Álvarez, Rodrigo Azolas Marcos, Mauricio Díaz Beneventi, José Luis Llanos Bravo

Hospital Clínico U. de Chile. Departamento de Cirugía. Equipo de Coloproctología.

**INTRODUCCIÓN** El prolapso rectal (PR) es el descenso anormal del recto sigmoideas a través del ano cuya causa generalmente es multifactorial. Es una patología infrecuente que afecta principalmente a mujeres cuyos síntomas pueden llegar a ser invalidantes. Existen múltiples tratamientos quirúrgicos descritos.

**OBJETIVOS** Nuestro objetivo es caracterizar al paciente tratado por PR y sus resultados.

**MATERIAL Y MÉTODO** Estudio descriptivo retrospectivo por medio de revisión de fichas clínicas en el periodo 1998 a 2018 en el Hospital Clínico de la Universidad de Chile. Se incluye a todos los pacientes operados de PR completo con ficha clínica completa. Variables a considerar: Demográficas, clínica, técnica quirúrgica, complicaciones operatorias y recidiva. Se utiliza estadística descriptiva.

**RESULTADOS** De 105 pacientes, 95% son mujeres. El promedio de edad es 58 años (21-84). Los motivos de consulta son: bulto anal, infecciones urinarias, incontinencia fecal. El 97% de los pacientes fueron operados por vía abdominal; 93% con técnica abierta y 7% laparoscópico. La técnica de elección fue la sacro-promontofijación con malla en 77%, rectopexia ventral en 14.3% y la rectopexia sin malla más sigmoidectomía en 8.7%; teniendo un tiempo operatorio promedio de 130 min (60-240). Se reportan trece casos operados por vía perineanal. Las complicaciones post-operatorias fueron retención urinaria (9%), infección urinaria (6.5%), infección del sitio operatorio (5%) e íleo prolongado (8%). La estadía hospitalaria fue 7.5 días y la recidiva reportada de 6,7%. No se reportó mortalidad.

**CONCLUSIONES** El PR es una patología infrecuente en la que existen múltiples técnicas quirúrgicas descritas donde la elección depende de la experiencia del cirujano y condiciones del paciente, sin embargo, estas deben considerar idealmente la total reparación de las alteraciones anatómicas y funcionales del piso pélvico. En nuestra experiencia la técnica más utilizada fue la sacro-promontofijación con malla con buenos resultados en cuanto a la baja morbimortalidad y recidiva.

## FACTORES ASOCIADOS A UN TEST DE SANGRE OCULTA EN DEPOSICIONES INMUNOLÓGICO POSITIVO

Leonardo Cárcamo Gruebler, Felipe Andrés Imigo Gueregat, Felipe Bellolio Roth, Paula Margozzini Maira, Felipe Quezada Díaz

Hospital Clínico Pontificia Universidad Católica De Chile. Cirugía Digestiva, Unidad De Coloproctología.

**INTRODUCCIÓN** Ante el aumento de incidencia del cáncer colorrectal en nuestro país, las estrategias de tamizaje resultan esenciales. El test de sangre oculta en deposiciones inmunológico (TSODi) es una herramienta de tamizaje con utilidad demostrada, sin embargo, los recursos limitados hacen necesario identificar el grupo de mayor riesgo de presentar alteración y así optimizar la eficacia de la intervención.

**OBJETIVOS** Identificar los factores asociados a un TSODi positivo dentro de las variables evaluadas en la encuesta nacional de salud 2017 (ENS).

**MATERIAL Y MÉTODO** Estudio de prevalencia en una submuestra ENS aleatoria, compleja, estratificada geográficamente, multietápica y por conglomerados, con representatividad nacional, regional y urbano/rural. Se incluyeron todos los participantes entre 50-75 años beneficiarios de FONASA. Se excluyeron personas institucionalizadas. La variable principal fue el resultado del TSODi, asociando éste a variables demográficas, antecedentes mórbidos, antecedentes familiares o personales, hábitos, sintomatología digestiva y exámenes de laboratorio. Estadística analítica mediante uso de regresión logística. Significancia con  $p < 0,05$ .

**RESULTADOS** Se encuestaron 6233 personas. El número de TSODi enviados fue de 1301, de los cuales se obtuvo muestra en 892 (63,7%). El 17,5% (IC 14,2-21,3%) de TSODi resultó positivo. Al análisis univariable presentaron una asociación significativa a un TSODi positivo la edad >65 años con OR 1,85 (IC 1,15-3,11) y el sobrepeso con OR 0,47 (IC 0,24-0,93). En el análisis multivariable sólo la edad >65 años mantuvo significancia con OR 1,79 (IC 1,08-2,93).

**CONCLUSIONES** Las personas mayores de 65 años presentan una posibilidad mayor de un obtener TSODi positivo. EL tamizaje en personas de mayor edad podría mejorar la eficacia de la intervención.

## PRIMER ENSAYO CLÍNICO PROSPECTIVO DE CIRUGÍA COLORRECTAL LAPAROSCÓPICA DE PUERTOS REDUCIDOS UTILIZANDO SISTEMA QUIRÚRGICO MAGNÉTICO LEVITA. REPORTE PRELIMINAR DE PRIMEROS CASOS

Barbará Julissa Ortiz Jara, Roberto Ignacio Salas Ocaranza, Guillermo Patricio Reyes Reyes, Pedro Cortés Hijo, Mónica Belén Martínez Mardones, Cristóbal Suazo López, Ernesto Melkonian Tumani, Alejandro Nicolás Readi Vallejos

Hospital Del Salvador (santiago, Providencia). Servicio De Cirugía. Equipo Coloproctología.. Clínica Indisa.

**INTRODUCCIÓN** La adecuada retracción de tejidos es fundamental para el desarrollo de una cirugía. El sistema magnético Levita ha sido utilizado en colecistectomía, cirugía bariátrica y cirugías urológicas disminuyendo el uso de trócares, lo que se traduce en menos complicaciones, dolor postoperatorio y con beneficio cosmético. Nuestro centro ha sido pionero a nivel mundial en iniciar un estudio prospectivo para evaluar el uso en cirugía laparoscópica colorrectal.

**OBJETIVOS** Describir la experiencia inicial y evaluar viabilidad y seguridad del uso de la pinza magnética en cirugía colorrectal laparoscópica en el Hospital del Salvador.

**MATERIAL Y MÉTODO** Estudio prospectivo, analítico, observacional abierto de una rama. Registro ClinicalTrials.gov numero: NCT03960684. El estudio se ha conducido siguiendo "good clinical practices" (GCP) e ISO 14155:2011(E). Con aprobación del Comité de Ética y todos los pacientes firmaron consentimiento informado. Se incluyeron pacientes sometidos a cirugía resectiva colorrectal laparoscópica entre Junio y Julio de 2019, realizada por cirujanos coloproctólogos, utilizando el sistema magnético Levita. Se evaluará tiempo de la cirugía, días de hospitalización, número de incisiones y complicaciones postoperatorias.

**RESULTADOS** Se incluyeron 7 pacientes: 3 hemicolectomía derecha, 2 sigmoidectomía, una hemicolectomía izquierda y una resección anterior baja de recto. El promedio de edad fue de 62 años (47-72). El tiempo operatorio promedio fue 141 min (75-360), con una estadía hospitalaria de 3,4 (3-6) días promedio. Dolor en el primer día post operatorio promedio fue 3,4 (2-5) en la escala EVA. En todos los casos se logro reducir el número de incisiones, comparado con la técnica convencional. No se reportan complicaciones, íleo post operatorio ni equimosis en la piel de la zona de la aplicación del imán.

**CONCLUSIONES** Datos preliminares del uso del sistema magnético en cirugía colorrectal laparoscópica demuestran factibilidad para reducir el número de puertos de una manera segura. Se requiere terminar el estudio para confirmar seguridad y beneficios.

## MANEJO QUIRÚRGICO DEL PROLAPSO RECTAL EN PACIENTE DEL HOSPITAL DE LA FLORIDA DRA. ELOÍSA DÍAZ

Diego Andrés Montoya Moya, Julio Rojas Astorga, José Antonio Hernández Montalvo, Sebastián Andrés López Núñez, Aníbal Tica Playa, Ramón Puga Bermúdez, Ismael Vial Letelier  
Hospital Clínico Metropolitano La Florida Dra. Eloísa Díaz Insunza. Coloproctología.

**INTRODUCCIÓN** El prolapso rectal es un desorden que se caracteriza por una intususcepción de la pared rectal la cual protruye por el ano. Se presenta en 0,5% de la población, 6 veces más frecuentes en mujeres mayores de 60 años. Si bien es una condición benigna, causa gran alteración en la calidad de vida. Se asocia a síntomas como incontinencia fecal en 50 a 75% e constipación en un 25 a 50%.

**OBJETIVOS** Manejo Quirúrgico del prolapso rectal en paciente del Hospital de la Florida Dra. Eloísa Díaz.

**MATERIAL Y MÉTODO** Serie retrospectiva de 7 pacientes operados en hospital de la florida entre los años 2016 y 2019.

**RESULTADOS** 85,7% pacientes sexo femenino, promedio edad 68 años. Recidiva en 1 paciente el cual fue re operado. Promedio de días hospitalizado 3,4. 6 de 7 pacientes se realizo cirugía por vía perineal y solo 1 abordaje abdominal. Complicaciones post operatorias a 30 días 0%:

**CONCLUSIONES** Si bien corresponde a una patología poco prevalente en nuestro servicio los resultados obtenidos son aceptables considerando el escaso número de pacientes de la serie en la cual no se muestran complicaciones a corto plazo y solo una recidiva al año de seguimiento.

## COLOSTOMÍA EN ASA LAPAROSCÓPICA: EXPERIENCIA LOCAL DE LOS ÚLTIMOS 5 AÑOS

Ximena Concha Sanhueza, Barbará Julissa Ortiz Jara, Roberto Ignacio Salas Ocaranza, Guillermo Patricio Reyes Reyes, Pedro Cortés Hijoja, Alejandro Nicolás Readí Vallejos, Ernesto Melkonian Tumani, Mónica Belén Martínez Mardones

Hospital del Salvador (Santiago, Providencia). Servicio de Cirugía. Equipo Coloproctología.

**INTRODUCCIÓN** La realización de una colostomía representa un dominio fundamental en la cirugía colorrectal. Con el desarrollo de la cirugía laparoscópica, se pueden aplicar las ventajas de esta a la realización de colostomías en asa.

**OBJETIVOS** Presentar nuestra experiencia, indicaciones y complicaciones de la colostomía en asa laparoscópica.

**MATERIAL Y MÉTODO** Estudio cohorte retrospectivo, estadística descriptiva. Búsqueda entre el 2014-2019, Hospital del Salvador, en ficha electrónica y Registro civil, Criterios de inclusión: búsqueda por cirugía "Colostomía laparoscópica", Criterios de exclusión: colostomía terminal. Se evaluó: indicación, tiempo quirúrgico, conversión, técnica neumoperitoneo, número de trócares, estadía hospitalaria, complicaciones post operatorias y mortalidad. Técnica de muestreo no probabilístico.

**RESULTADOS** Se realizaron 58 colostomías en asa laparoscópica, 96,5% en colon sigmoides y 3,5% en transversal. La indicación más frecuente fue cáncer de recto 58% (2 obstructivos), Gangrena de Fournier 13%, cáncer de ano 8%, cáncer de colon 5% (2 casos eran obstructivos), y otras causas 13%. La mediana de tiempo quirúrgico fue 65 minutos (30 – 135 min), 51 pacientes de resolución electiva y 7 de urgencias. Se tomaron biopsias en 8,6% para etapificación por carcinomatosis y/o metástasis. En 48,2% se liberó adherencias y/o fascia de Told. Neumoperitoneo con técnica de Hasson en 22,4%. El número de trocares promedio fue de 2,6 (1-4 trócares). Se reportan dos cirugías convertidas (Adherencias) y dos complicaciones postoperatorias (perforación tumoral de recto superior en cirugía Electiva y una perforación inadvertida de colon sigmoides en cirugía de Urgencias). La mediana de hospitalización fue de 3 días (2 - 132 días). Mortalidad precoz (30 días) en 4 pacientes todos de causa médica.

**CONCLUSIONES** La colostomía en asa laparoscópica presenta baja morbilidad y baja tasa de complicaciones. Permiten en casos seleccionados toma de biopsia y liberación de adherencias de ser necesario, creando así una colostomía no rotada y libre de tensión.

## AGENTES MICROBIOLÓGICOS EN ABSCESOS ANORRECTALES: DESCRIPCIÓN DE LA MICROFLORA Y ASOCIACIÓN CON FÍSTULAS PERIANALES

Julián Hernández Castillo, Verónica Sofía Hamilton Miranda, Aldo Cuneo Zúñiga, Daniella Espinola Marín, Christian Jensen Benítez, Leonardo Espindola Silva, Ernesto Melkonian Tumani, Constanza Villalón Montenegro

Clínica Alemana. Coloproctología.

**INTRODUCCIÓN** Los abscesos anorrectales son una patología frecuente en servicios de urgencia y consulta coloproctológica. Son de patogenia infecciosa, sin embargo, el estudio microbiológico no es de rutina y, por lo tanto, se conoce poco de la microflora que los componen y su rol en el desarrollo de fístulas perianales.

**OBJETIVOS** Describir el grupo de bacterias causales de esta patología y analizar su relación con el desarrollo de fístulas perianales.

**MATERIAL Y MÉTODO** Serie de casos de pacientes con abscesos anorrectales que fueron sometidos a drenaje quirúrgico y estudio microbiológico, en el período entre enero de 2014 y marzo de 2019, en Clínica Alemana de Santiago. Se incluyó a todos los pacientes con abscesos anorrectales drenados. Se revisaron fichas clínicas electrónicas y se recolectaron datos demográficos, clínicos y microbiológicos. Variables categóricas expresadas en número absoluto y porcentajes. Test de  $\chi^2$  para asociación de variables categóricas.

**RESULTADOS** Se drenaron 242 abscesos en 230 pacientes. Se tomaron cultivos en 185 de ellos, de los cuales 22 (12%) fueron negativos. Los microorganismos más frecuentemente aislados fueron *E. coli* (91, 49%), *Streptococcus spp* (55, 29%) y agentes anaerobios, como *Bacteroides spp* (15, 8%) y *Actinomyces spp* (9, 5%). Cuarenta y un (18%) pacientes recibieron tratamiento antibiótico y 39 (17%) desarrollaron fístula perianal en una mediana de 3 (1-30) meses. No hubo asociación estadísticamente significativa entre microorganismo y desarrollo de fístula: *E. coli* ( $p = 0,38$ ), *Streptococcus spp* ( $p = 0,66$ ), *Bacteroides spp* ( $p = 0,87$ ), *Actinomyces spp* ( $p = 0,56$ ).

**CONCLUSIONES** Las bacterias más frecuentemente aisladas en abscesos anorrectales son aquellas de la flora bacteriana intestinal. No existe asociación entre tipo de microorganismo o uso de antibióticos con el desarrollo de fístula perianal. Aunque no se aconseja el estudio microbiológico de forma rutinaria, en algunos casos podría ser de utilidad para identificar presentaciones más serias de la enfermedad y sus complicaciones.

## EXPERIENCIA DE ENDOSONOGRAFÍA ANORECTAL EN LA ESTADIFICACIÓN DE TUMORES DE RECTO Y ANO EN UN HOSPITAL PÚBLICO, 2015-2019

Pablo Esteban Baeza Ibáñez, Nicolás Eduardo Baeza Velasco

Complejo Hospitalario Dr. Sótero del Río (Santiago, Puente Alto). Unidad Coloproctología.

**INTRODUCCIÓN** La patología neoplásica de recto y ano, constituye una entidad desafiante para el equipo multidisciplinario, dado que pacientes con enfermedad local, es posible ofrecer terapias conservadoras, sin embargo, cuando ésta se encuentra avanzada, exige tratamientos más invasivos, es por ello que se requiere una adecuada estadificación al momento de planificar la terapia.

**OBJETIVOS** Evaluar la utilidad y experiencia de la ultrasonografía anorrectal en la estadificación de pacientes con patología neoplásica de recto y ano al compararla con resonancia magnética de pelvis.

**MATERIAL Y MÉTODO** Corresponde a un estudio de corte transversal de prueba diagnóstica. Criterios de inclusión: pacientes sometidos a endosonografía entre junio 2015 a junio 2019 para estadificación de patología neoplásica de recto y ano. Criterios de exclusión: pacientes por otros diagnósticos y fuera del plazo junio 2015-junio 2019. El tamaño de muestra es de 38 pacientes. Las variables del estudio son de tipo cualitativa: TNM en ultrasonografía y TNM en resonancia magnética de pelvis. Se analizará la sobreestadificación, subestadificación y concordancia de la resonancia magnética y ultrasonografía.

**RESULTADOS** sobreestadificación de la endosonografía frente a la resonancia magnética, existe un 20% en T1, 40% en T2 y 16% en T3. En cuanto a la subestadificación los datos son 8% en T3, finalmente la concordancia es de un 80% en T1, 60% en T2, 76% en T3 y 100% en T4. al analizar el compromiso linfonodal de la endosonografía frente a la resonancia magnética, existe una sobreestadificación de un 25% en uN, y un 53% de subestadificación en uN-, obteniendo una concordancia de 47% para uN- y 75% para uN.

**CONCLUSIONES** El uso de endosonografía anorrectal en la estadificación de tumores de recto y ano, es útil para evaluar la extensión tumoral, no el compromiso linfonodal.

## CIRUGÍA DE HARTMANN: ANÁLISIS RETROSPECTIVO DE 10 AÑOS DE INDICACIONES, SOBREVIDA Y RECONSTITUCIÓN

Roberto Ignacio Salas Ocaranza, Guillermo Patricio Reyes Reyes, Ximena Concha Sanhueza, Barbará Julissa Ortiz Jara, Carlos Gabriel Massardo Delgado, Pedro Cortés Hibojosa, Mónica Belén Martínez Mardones, Ernesto Melkonian Tumani

Hospital del Salvador (Santiago, Providencia). Equipo de Coloproctología.

**INTRODUCCIÓN** La cirugía de Hartmann es una herramienta fundamental para el cirujano en el contexto de un paciente grave.

**OBJETIVOS** Describir las indicaciones, caracterizar a los pacientes, evaluar sobrevida y reconstitución.

**MATERIAL Y MÉTODO** Es un estudio retrospectivo de una muestra no probabilística de 235 pacientes, obtenido del registro electrónico de protocolos y epicrisis del Hospital del Salvador entre 1 de mayo de 2009 y 1 de mayo 2019. Las variables a considerar incluyen: edad, sexo, diagnóstico, abordaje, electivo/urgencia, mortalidad a 30 días, tiempo de sobrevida, reconstitución y abordaje de esta. Se realiza análisis estadístico descriptivo y analítico (programa SPSS).

**RESULTADOS** Se consigna una muestra de 235 pacientes, la edad promedio al momento de la cirugía es 68,7 años (18-78), 47,2% mujeres. 93,2% cirugía abierta/convertida, 72,8% corresponden a cirugía de urgencia, de estas 10,6% requirieron manejo con abdomen abierto (17/160). Presenta una mortalidad global a 30 días de 12,4% (17,3% en cirugía de urgencia vs 5,5 electivo), siendo mayor en paciente sobre 80 años (33,3% en mayores de 80 años vs 7% en menores de 80 años  $p=0,001$ ). Las indicaciones son: tumoral 50,6%, enfermedad diverticular complicada 18,3%, vólvulo de sigmoides 8,1%, dehiscencia anastomosis colorrectal/coloanal 7,2%, trauma 3%, otras 12,8%. La sobrevida global postcirugía es de 62,8 (54-70) meses. Al comparar sobrevida en paciente tumoral (promedio 65,7m) vs no tumoral (promedio 60,8m) no hay diferencias significativa ( $p=0,411$  por Log Rank). El 21,3% fue reconstituido, de estos 75,5% abierta, 22,4% laparoscópica, 2% convertido. Reconstitución bajo 70 años: 35,3% sobre 70 años 13,8% ( $p$

**CONCLUSIONES** La cirugía de Hartmann tiene una alta mortalidad en los primeros 30 días siendo mayor en pacientes octogenarios. La sobrevida global no tiene diferencias entre patologías tumorales vs no tumorales. Las tasa de reconstitución de tránsito son menores en mayores de 70 años.



## FISTULAS COLOVESICALES. EXPERIENCIA EN 7 AÑOS

Jean Pierre Pichón Moya, Guillermo Patricio Reyes Reyes, Eduardo Mordojovich Zúñiga, Pedro Cortés Hijoja, Roberto Ignacio Salas Ocaranza, Cristóbal Suazo López, Alejandro Nicolás Readí Vallejos, Ernesto Melkonian Tumani

Hospital del Salvador (Santiago, Providencia). Coloproctología. Universidad de Chile.

**INTRODUCCIÓN** La fístula colovesical (FCV) es una comunicación patológica entre la vejiga y el colon. La etiología más frecuente descrita es la inflamatoria y en segundo lugar las neoplásicas. El manejo habitualmente es quirúrgico.

**OBJETIVOS** Describir presentación clínica, etiología, tratamiento realizado en pacientes con fistulas colovesicales en hospital del Salvador en los últimos 7 años.

**MATERIAL Y MÉTODO** Estudio cohorte descriptivo retrospectivo, de una muestra no probabilística, entre Enero 2013 y Mayo 2019. Se revisan registro de ficha electrónica, fichas clínicas, protocolos, epicrisis y biopsia diferida. Criterios de inclusión: pacientes con confirmación imagenológica, quirúrgica o de anatomía patológica de FCV operados en hospital del Salvador, con filtro de "fistula rectovesical," enfermedad diverticular "cistectomía parcial", "Colectomía", "Sigmoidectomía" o "Hartmann". Criterios de exclusión: pacientes con datos incompletos o con diagnóstico no confirmado de FCV. Se realiza estadística descriptiva.

**RESULTADOS** Se obtienen 20 pacientes con diagnóstico de FCV, 75% sexo femenino. La mediana de edad fue de 62.5 años (50 a 91 años). La cirugía más frecuentemente realizada fue la sigmoidectomía en 14 pacientes. En 25% (5/20) pacientes requirieron cistectomía parcial y de estos, 4 eran neoplásicos. En el 50% de los casos se realizó abordaje en conjunto con urólogo. En tanto a 7 de los 20 pacientes se logró abordaje laparoscópico. 16 pacientes se anastomosaron, con una filtración. La biopsia diferida confirmó origen diverticular en 11 casos, seguido de neoplásica en 9 casos. De ellos 8 fueron cáncer de origen colónico y 1 de origen vesical. La mortalidad a 30 días fue de un paciente.

**CONCLUSIONES** La etiología más frecuente en nuestro centro de las FCV fue de origen diverticular. Se observa un número mayor de etiología neoplásicas que el descrito en la literatura. En tanto, la cistectomía parcial fue un procedimiento infrecuente. El abordaje laparoscópico es una alternativa factible en este tipo de patologías.

## RESULTADOS DE INSTALACIÓN DE PRÓTESIS METÁLICAS AUTOEXPANSIBLES POR TUMORES COLORRECTALES OBSTRUCTIVOS

Guillermo Patricio Reyes Reyes, Barbará Julissa Ortiz Jara, Ernesto Melkonian Tumani, Rodrigo Capona Pérez, Mónica Belén Martínez Mardones, Alejandro Nicolás Readi Vallejos, Marco Salazar Campos, Marcelo Rodríguez González

Hospital del Salvador (Santiago, Providencia). Unidad de Coloproctología. Universidad de Chile.

**INTRODUCCIÓN** Los tumores colorrectales pueden presentarse clínicamente como una obstrucción intestinal (OI), clásicamente su resolución es una cirugía de urgencia, con alta morbimortalidad postoperatoria y en la mayoría de los casos, ostomía, con su morbilidad y alteración en la calidad de vida de los pacientes. El uso de prótesis metálicas autoexpansibles (PMAE) se ha descrito como alternativa de manejo principalmente con dos objetivos: paliativo y como puente a cirugía oncológica.

**OBJETIVOS** Analizar los resultados del uso de PMAE en pacientes con diagnóstico inicial de OI por cáncer colorrectal, sus características, complicaciones y resultado oncológico en nuestro centro.

**MATERIAL Y MÉTODO** Serie de casos retrospectiva, se filtraron en el registro electrónico de protocolos las colonoscopias desde el 2009 al 2019. Criterios de inclusión: pacientes que se intentó instalar una PMAE, criterios de exclusión: los pacientes con diagnóstico previo al procedimiento de OI de causa benigna o de origen neoplásico no colorrectal. De estos pacientes se determinó edad, sexo, indicación, localización de la obstrucción, éxito del procedimiento, tiempo, tipo de prótesis, complicaciones y su manejo, cirugías post procedimiento y sobrevida. Se utilizó estadística descriptiva.

**RESULTADOS** Se analizaron 28 pacientes, el promedio de edad 74,9 años (40-97), localizaciones más frecuentes sigmoides (60%) y Angulo esplénico (14%). La indicación fue en 25 pacientes paliativa (89,2%) y 3 pacientes como puente a cirugía (10,7%). El procedimiento fue técnicamente exitoso en 25 pacientes (89,2%). Tiempo promedio del procedimiento fue 63 min (30-135). Hubo 4 complicaciones. Una migración (3,5%) y 3 perforaciones (10,7%), una de ellas a más de dos meses de la instalación de la prótesis. En los pacientes paliativos con instalación exitosa de prótesis la mediana de sobrevida fue de 5 meses.

**CONCLUSIONES** La mayoría de los pacientes a los que se les instaló una PMAE en nuestro servicio fue para manejo paliativo, con un porcentaje de complicaciones acorde a la literatura.

## ÍNDICE GANGLIONAR COMO FACTOR PRONÓSTICO EN CÁNCER DE COLON ETAPA III

Karen Andrea Schönffeldt Guilisasti, Josefina Sepúlveda Gimeno, Macarena Fernández Albornoz, José Gellona Vial, Joaquín Irrarrázaval Espinosa, José Miguel Zúñiga Avendaño, Luis Felipe Andrade Moscoso, Leonardo Espindola Silva

Hospital Militar de Santiago (hosmil). Coloproctología. Universidad de Los Andes.

**INTRODUCCIÓN** El estatus linfonodal es uno de los principales factores pronósticos en el cáncer de colon y está directamente relacionado a la sobrevida. La clasificación TNM es hasta la fecha el gold estándar para la etapificación.

**OBJETIVOS** Analizar el impacto del índice ganglionar en la sobrevida global y libre de enfermedad en pacientes con cáncer de colon etapa III.

**MATERIAL Y MÉTODO** Estudio de cohorte retrospectiva de los pacientes operados por cáncer de colon etapa III entre los años 2012 y 2018. Se evaluaron variables demográficas, quirúrgicas, histológicas y seguimiento a largo plazo, con sobrevida global y sobrevida libre de enfermedad. La sobrevida global y libre de enfermedad se estimó por curvas de Kaplan Meier y regresión de Cox.

**RESULTADOS** Se identificaron 50 pacientes operados de cáncer de colon en etapa III entre 2012 y 2018. Edad promedio 69 años (rango 35-89). El 52% de género femenino. La ubicación del tumor fue 64% colon derecho, 14% sigmoides, 14% colon descendente, 6% transverso. Histología 76% adenocarcinoma tubular, 22% mucinoso y 2% indeterminado. El tamaño tumoral promedio fue de 6.2, con 78% de los tumores >5cm. El TNM, 10% etapa IIIA, 56% etapa IIIB y 34% etapa IIIC. 98% de los pacientes tuvieron 12 o más linfonodos resecaados (promedio 28). 56% (n=28) son N1 y 44% son N2. Índice ganglionar promedio 0.21 (0.02-0.62). Se les ofreció quimioterapia a 84% (n=42), 76% (n=38) recibieron quimioterapia, 4 recharazon. La mediana de seguimiento es de 23 meses (1-82). En cuanto a sobrevida global, los pacientes con IG>0.3 tienen peor pronóstico (p=0.049, IC95% 1.00-20.43). Así mismo los pacientes con IG>0.3 tiene mayor riesgo de progresión (p=0.01, IC95% 1.43-15.56).

**CONCLUSIONES** El índice ganglionar es un factor pronostico relevante, que debiera considerarse al momento de planificar la quimioterapia adyuvante y el seguimiento.

## EVALUACIÓN DE CALIDAD DE VIDA EN PACIENTES OPERADOS DE CÁNCER DE RECTO EN UN HOSPITAL PÚBLICO 2010-2018

Pablo Esteban Baeza Ibáñez, Nicolás Eduardo Baeza Velasco, Felipe Andrés Imigo Gueregat  
Complejo Hospitalario Dr. Sótero del Río (Santiago, Puente Alto). Unidad De Coloproctología.

**INTRODUCCIÓN** La calidad de vida en los pacientes post operados de cáncer de recto, es un tema que muchas veces no es considerado relevante, dado objetivo primario que es la sobrevivida, es por ello que es necesario conocer el impacto que tiene la cirugía en la calidad de vida de dichos pacientes.

**OBJETIVOS** Evaluar la calidad de vida de pacientes operados de cáncer de recto: colostomizados y con reconstitución de tránsito.

**MATERIAL Y MÉTODO** tipo de estudio : descriptivo criterios de inclusión : pacientes operados de cáncer de recto entre los años 2010-2018, pacientes vivos, sin enfermedad metastásica. criterios de exclusión: pacientes sin enfermedad neoplásica, pacientes fallecidos, portadores de enfermedad metastásica. tamaño de la muestra : 40 pacientes, 20 pacientes en grupo de colostomizados, 20 pacientes en grupo de reconstituidos. Variables del estudio: puntaje de encuestas: European organisation for research and treatment of cancer quality of life questionnaire C-30 (EORCT-QLC C30), Low anterior resection syndrome score (LARS score), Colostomy impact score (CSI) y Memorial Sloan Kettering Cancer Center Bowel function index (MSKCC BFI).

**RESULTADOS** En pacientes colostomizados, se obtiene un puntaje promedio de EORCT QLC 30 de 55, (54 en hombres y 57 en mujeres), el puntaje del CSI es de 14 en promedio (15 en mujeres y 12 en hombres). En pacientes con reconstitución de tránsito el EORCT QLC 30 es de 59 en promedio (60 en mujeres y 57 en hombres), el LARS score promedio fue 33, (32 en mujeres, 38 en hombres), el MSKCC BFI en promedio fue 49 (52 en hombres y 48 en mujeres).

**CONCLUSIONES** En nuestra población tenemos un alto impacto en calidad de vida en pacientes post operados de cáncer de recto.

## RESULTADOS PERIOPERATORIOS DE LA HEMICOLECTOMÍA DERECHA ABIERTA POR LAPAROTOMÍA TRANSVERSA

Karen Andrea Schönffeldt Guilisasti, Josefina Sepúlveda Gimeno, Macarena Fernández Albornoz, José Gellona Vial, Joaquín Irrarrázaval Espinosa, José Miguel Zúñiga Avendaño, Luis Felipe Andrade Moscoso, Leonardo Espindola Silva

Hospital Militar de Santiago (hosmil). Coloproctología. Universidad de Los Andes.

**INTRODUCCIÓN** La hemicolectomía derecha abierta transversa (HDT) ofrece un acceso quirúrgico adecuado, asociado a un bajo porcentaje de complicaciones.

**OBJETIVOS** Caracterizar a los pacientes sometidos a hemicolectomía derecha abierta transversa (HDT), sus resultados perioperatorios y morbimortalidad.

**MATERIAL Y MÉTODO** Estudio de cohorte retrospectiva de los pacientes sometidos a HDT de forma electiva y por cualquier indicación entre enero de 2012 y diciembre de 2018. Se excluyeron a los pacientes operados de urgencia. Se evaluaron variables demográficas, etiológicas, quirúrgicas, morbimortalidad y resultados a largo plazo a través de estadística descriptiva.

**RESULTADOS** La HDT se realizó en 67 pacientes, con edad media de 71 años (28-89), el 54% de género femenino. El cáncer colorrectal fue la indicación quirúrgica en el 90% (60 casos). La anastomosis fue termino-lateral mecánica circular en el 79% (53 pacientes), latero-lateral manual en el 13%, latero-lateral mecánica en el 5% y termino-lateral manual en el 3% restante, con tiempo operatorio promedio de 133 minutos (40-249). La morbilidad global fue de 28% (19 pacientes); 10% (7 casos) presentaron hemorragia digestiva baja, de los cuales, ningún paciente requirió re-intervención y 6% (4 casos) filtración anastomótica. La mediana de estadía hospitalaria fue de 5 días (2-120), sin mortalidad registrada. El 12% (8 pacientes) presentó hernia incisional en el seguimiento a largo plazo.

**CONCLUSIONES** La HDT es una técnica quirúrgica segura; nuestros resultados postoperatorios son similares a los descritos en la literatura y comparables al abordaje laparoscópico.

## ¿SE JUSTIFICA REALIZAR UNA COLONOSCOPIA DESPUÉS DE UNA DIVERTICULITIS SIMPLE?

Karen Andrea Schönffeldt Guilisasti, Josefina Sepúlveda Gimeno, Macarena Fernández Albornoz, José Gellona Vial, Joaquín Irrarrázaval Espinosa, José Miguel Zúñiga Avendaño, Luis Felipe Andrade Moscoso, Leonardo Espindola Silva

Hospital Militar de Santiago (hosmil). Coloproctología. Universidad de Los Andes.

**INTRODUCCIÓN** La colonoscopia posterior a un episodio de diverticulitis aguda simple (DS) se realiza con el objetivo de excluir otros diagnósticos, especialmente el cáncer colorectal (CCR). Sin embargo existe escasa evidencia en la literatura que sustente esta recomendación.

**OBJETIVOS** Describir la incidencia de CCR y adenomas colónicos (AC) en pacientes con antecedente de DS.

**MATERIAL Y MÉTODO** Estudio de cohorte retrospectiva de pacientes con indicación de colonoscopia posterior a un episodio de diverticulitis simple, derivados a la Unidad de Coloproctología entre enero de 2009 y mayo de 2017. Se excluyeron las colonoscopías realizadas en extrahospitalario o por otro profesional. Se evaluaron variables demográficas, indicadores de calidad, morbilidad y diagnóstico histológico con resultados expresados a través de estadística descriptiva.

**RESULTADOS** Se analizaron los informes de 3.345 colonoscopías. En el 5% de los casos (167 pacientes) la indicación de estudio endoscópico fue el antecedente de DS. En este grupo, el 51.5% de los casos eran hombres, la edad promedio fue de 59.6 años (23-88 años), el 84.4% de los pacientes era mayor de 50 años. La preparación fue adecuada en el 95.8% de los procedimientos y el 94.6% de los exámenes fue completo. Se detectaron pólipos colónicos en el 34.1% (57 pacientes). La incidencia de adenomas fue de 13.7% (23 casos), todos de histología tubular y con displasia severa el 3% (5 casos). No hay casos de CCR, hemorragia ni perforación colónica en la serie estudiada.

**CONCLUSIONES** Según los resultados de nuestro estudio no existe una mayor incidencia de pólipos, adenomas ni CCR en pacientes con antecedente de DS en comparación con los hallazgos colonoscópicos descritos en la población general.

## CIRUGÍA ELECTIVA POSTERIOR A ABSCESO DIVERTICULAR ¿ES NECESARIA EN TODOS?

Karen Andrea Schönffeldt Guilisasti, Josefina Sepúlveda Gimeno, Macarena Fernández Albornoz, José Gellona Vial, Joaquín Irrarázaval Espinosa, José Miguel Zúñiga Avendaño, Luis Felipe Andrade Moscoso, Leonardo Espindola Silva

Hospital Militar de Santiago (hosmil). Coloproctología. Universidad de Los Andes.

**INTRODUCCIÓN** El 15-40% de las diverticulitis complicadas (DC) se presentan como absceso diverticular (AD). Actualmente no existe consenso en su estrategia terapéutica.

**OBJETIVOS** Describir la evolución de los pacientes con AD según tamaño, ubicación, manejo inicial y necesidad de cirugía electiva.

**MATERIAL Y MÉTODO** Estudio de cohorte retrospectiva de los pacientes diagnosticados con AD hospitalizados en nuestra institución entre los años 2009 y 2016. Se evaluaron variables demográficas, clínicas, imagenológicas, indicación de cirugía y seguimiento a largo plazo a través de estadística descriptiva.

**RESULTADOS** Se hospitalizaron 94 pacientes con DC. El 44.7% (42 casos) fueron AD, edad promedio 65.6 años (34-101). El 11.9% tenía antecedente de diverticulitis. El 95.2% consultó por dolor abdominal, asociado a fiebre el 50% de los casos, taquicardia (33.3%) y signos peritoneales (23.8%). El 73.8% (31 casos) eran AD pericolónicos: 24 > 5 cm, de estos 3 se manejaron exitosamente solo con antibióticos, 2 se puncionaron bajo TAC y 2 se operaron de urgencia. El 26.2% restante (11 casos) eran AD pélvicos o retroperitoneales: 4 eran colecciones > 5 cm, de estos 5 presentaron respuesta favorable a tratamiento médico y 2 se puncionaron bajo TAC; se realizó cirugía de urgencia sólo en un paciente. De los 37 pacientes (88%) que no se operaron de urgencia, 2 fallecieron durante el seguimiento y sólo en 11 casos (26%) se realizó sigmoidectomía electiva, los 24 pacientes restantes (57%) no han requerido cirugía durante 47 meses de seguimiento.

**CONCLUSIONES** Es factible el manejo conservador de AD > 5 cm de diámetro. La sigmoidectomía electiva posterior a un AD no sería necesaria en más de la mitad de los pacientes.

## RESECCIÓN LOCAL POR CÁNCER DE RECTO BAJO IRRADIADO. RESULTADOS CLÍNICO-PATOLÓGICOS DE UNA SERIE DE CASOS

Nelson Muñoz Pérez, Alejandro Barrera Escobar, Felipe Illanes Fuertes, Francisco Moraga Vásquez, Guillermo Bannura Cumsille

Hospital Clínico San Borja-Arriarán (Santiago, Santiago). Servicio y Departamento de Cirugía. Campus Centro, Facultad de Medicina, Universidad de Chile.

**INTRODUCCIÓN** El tratamiento clásico del cáncer de recto bajo (CRB), incluye la neoadyuvancia con radioquimioterapia (RQT) y posterior cirugía con resección total del mesorrecto (RTM), lo que conlleva una elevada morbilidad y resultados funcionales pobres. Una opción de tratamiento menos agresivo, son las resecciones locales (RL) con indicaciones muy precisas.

**OBJETIVOS** Evaluar el impacto de morbilidad y características clinicopatológicas en relación a resultados oncológicos de pacientes con CRB tratados con RL.

**MATERIAL Y MÉTODO** Diseño: Serie de casos. Muestra: Pacientes con CRB sometidos a RL postRQT en HCSBA. Criterios inclusión: tumores cT1-T2,

**RESULTADOS** Se trata de 16 pacientes, 70.3 años promedio ( $\pm 9.8$ ), 56% femenino y tiempo hospitalización de 1 día (moda). La morbilidad fue de 25%, todas Clavien-Dindo I. El ypT fue 5 ypT0 (RPC), 1 ypTis, 2 ypT1, 2 ypT2 y 6 ypT3. El tamaño tumoral promedio fue de 1.09 cm ( $\pm 1.19$ ). Los bordes fueron negativos en el 93,7%. Hubo recurrencia local en 2 pacientes, ambos ypT3. El seguimiento promedio fue de 42.8 meses (3-97). 4 pacientes (25%) fallecieron por progresión de la enfermedad. Hubo peor supervivencia en aquellos pacientes ypT2-3, tamaño tumoral  $>1$ cm., con bordes positivos y con morbilidad, estos dos últimos con p

**CONCLUSIONES** La RL post RQT, es una alternativa de preservación de órgano en pacientes altamente seleccionados con CRB. Se caracteriza por una baja morbilidad y baja recurrencia local. Aquellos pacientes con aquellos pacientes ypT2-3, tamaño tumoral  $>1$ cm., con bordes positivos y con morbilidad tiene peor pronóstico. No obstante se requieren trabajos con mayor número de pacientes para establecer conclusiones.



## CARACTERIZACIÓN DE PACIENTES MENORES DE 50 AÑOS TRATADOS QUIRÚRGICAMENTE POR CÁNCER COLORRECTAL

Tomás Contreras Rivas, Carla Morelli Lobos, Emilio Morales Zambra, Eugenio Aníbal Grasset Escobar, María Elena Molina Pezoa, Rodrigo Migueles Cocco, Gonzalo Ignacio Urrejola Schmed, Felipe Bellolio Roth

Pontificia U. Católica de Chile. Cirugía Digestiva.

**INTRODUCCIÓN** El cáncer colorrectal (CCR) es el 3ero más frecuente a nivel mundial y el 1ero gastrointestinal en nuestro país. Internacionalmente se ha visto un aumento de la incidencia en gente joven, con características clínico - patológicas particulares. Ciertos estudios apuntan a una mayor distribución distal al ángulo esplénico en esta población.

**OBJETIVOS** Analizar las características de la población menor a 50 años con CCR tratada quirúrgicamente en la Universidad Católica y, compararla con la población mayor.

**MATERIAL Y MÉTODO** Estudio de cohorte prospectivo. Se analizaron biopsias y registros clínicos de todos los pacientes menores de 50 años, con diagnóstico de cáncer colorrectal, tratados quirúrgicamente en la Universidad Católica desde el enero del 2012 hasta agosto del 2018. Se analizaron variables clínicas, bioquímicas y patológicas. Se excluyeron pacientes con tratamiento del primario en otro centro o aquellos en donde la cirugía fue de carácter paliativa. Estadística descriptiva y análisis estadístico comparativo entre menores y mayores de 50 años.

**RESULTADOS** Se analizaron un total 631 pacientes, de los cuales un 12,2% fueron menores de 50 años, 54,5% de sexo masculino. Edad media a la cirugía de 44,2 años, historia familiar de CCR 21,4%. Al compararlos con la población desde 50 años, no hubo diferencias estadísticamente significativas en sexo ( $p=0,356$ ), localización del tumor al diagnóstico ( $p=0,988$ ), CEA preoperatorio ( $p=0,181$ ) ni etapificación ( $p=0,9$ ).

**CONCLUSIONES** En nuestra serie de menores de 50 años, más de dos tercios presentó un cáncer distal al ángulo esplénico. Si bien no hubo diferencia en ubicación con los mayores de edad, nuestros datos son concordantes con registros internacionales.

## ANASTOMOSIS ILEOCÓLICA MECÁNICA

Galo Esteban Cárdenas Santacruz, Juan Carlos Aguayo Romero, Consuelo Santibáñez Peralta, Ernesto Melkonian Tumaní, Christian Jensen Benítez, Aldo Cuneo Zúñiga, Daniella Espinola Marín, Constanza Villalón Montenegro

Clínica Alemana. Equipo de Coloproctología Servicio de Cirugía Clínica Alemana. Postgrado de Cirugía General Universidad del Desarrollo.

**INTRODUCCIÓN** La anastomosis ileocólica (AIC) es una técnica ampliamente utilizada en cirugía colorrectal, La confección mecánica de ésta ha sido cuestionada recientemente por su aparente mayor tasa de dehiscencia.

**OBJETIVO** El objetivo principal de este trabajo es evaluar los resultados operatorios de las anastomosis ileocólicas (AIC) en nuestro centro. El objetivo secundario es identificar las complicaciones y morbimortalidad a 30 días.

**MATERIAL Y MÉTODO** A colectomía derecha electiva y de urgencia, entre los años 2014-2018 en Clínica Alemana de Santiago. Estadística descriptiva y analítica de las variables estudiadas, resultados perioperatorios y morbimortalidad hasta 30 días, el análisis se realizó en software estadístico STATA16.0

**RESULTADOS** Se realizaron 127 colectomías derechas en el período descrito, de las cuales en 117 (92,1%) se realizó una anastomosis primaria, 56% fueron hombres, con una mediana de edad: 62 (20-92) años Noventa y siete (82 %) fueron cirugías electivas, 81 (69%) se realizaron por vía laparoscópica .La indicación más frecuente de la cirugía fue neoplásica en 75 pacientes , Todas las anastomosis fueron mecánicas. Noventa y dos (78,6%) fueron terminolaterales con grapadora circular y 25 (21,4%) latero laterales funcionales.15,4% presentaron alguna complicación post operatoria. De éstas, 4 (20%) requirieron de alguna intervención (Clavien Dindo III B o superior). El sangrado atribuible a la anastomosis se presentó en 5 pacientes (3%), cediendo de manera espontánea en 3 y requiriendo colonoscopia en 2. La filtración de anastomosis se presentó en 4 pacientes (3,4%).No hubo mortalidad. No hubo relación estadísticamente significativa entre las variables.

**CONCLUSIONES** La colectomía derecha con anastomosis primaria mecánica en nuestro centro tiene una baja tasa de filtración. La anastomosis ileocólica mecánica ya sea de tipo Termino Lateral con stapler circular o Terminal Funcional (técnica de Barcelona) son alternativas seguras, con resultados perioperatorios similares a lo expuesto en la literatura nacional y mundial.

## ESTADO PROINFLAMATORIO Y RESPUESTA A NEOADYUVANCIA EN CÁNCER DE RECTO

Eugenio Aníbal Grasset Escobar, Christophe Riquoir Altamirano, Leonardo Cárcamo Gruebler, María Elena Molina Pezoa, Rodrigo Migueles Cocco, José Tomás Larach Kattan, Felipe Bellolio Roth, Gonzalo Ignacio Urrejola Schmied

Pontificia U. Católica de Chile. Unidad de Coloproctología, Departamento de Cirugía Digestiva. Departamento de Cirugía Oriente, Universidad de Chile.

**INTRODUCCIÓN** La neoadyuvancia disminuye la recurrencia local en cáncer de recto (CR), pero presenta morbilidad. Seleccionar pacientes con mejor probabilidad de responder optimizaría el tratamiento. Marcadores clínicos, de laboratorio y el estado inflamatorio se han descrito asociados a la probabilidad de responder mejor.

**OBJETIVOS** Identificar parámetros clínicos y de laboratorio que se asocien al grado de regresión tumoral (GRT).

**MATERIAL Y MÉTODO** estudio de cohorte no concurrente. Pacientes operados por CR en nuestro centro desde el año 2006 hasta junio 2019 que completaron neoadyuvancia en esquema largo. Excluimos quienes recibieron neoadyuvancia sin intención curativa, incompleta o en esquema corto. Analizamos variables demográficas, clínicas, de laboratorio e histológicas. Definimos estado proinflamatorio pretratamiento calculando el índice neutrofilo-linfocitario (NLR) y plaqueta-linfocitario (PLR) con corte en  $NLR > 5$  y  $PLR > 150$  para los inflamados. Evaluamos GRT según AJCC 2010, considerando buenos (BR) y malos (MR) respondedores a aquellos con grados 0-1 y 2-3 respectivamente. Evaluamos las variables mediante estadística analítica con  $p=0,05$  significativa.

**RESULTADOS** Reclutamos 113 pacientes con una media de edad de 57,9(12,97) años, siendo el 55,8% hombres. 55 fueron BR y 51 MR y 7 no clasificables. El mediana de NLR de los BR fue 3,0(2,4-4,5) vs 3,6(2,2-7,2) para los MR; el PLR fue 191,7(134,0-285,9) versus 193,3(153,6-336,0); el CEA fue 9,8 vs 19,7 en promedio, todas estas no significativas. El OR por estado inflamatorio según NLR o PLR versus no tenerlo en BR, fue no significativo. El OR ajustado de los que sí versus no fuman de tener BR fue 0,42(0,16-0,99) así mismo, el OR de aquellos con anemia de ser BR es de 0,38(0,15-0,92).

**CONCLUSIONES** Los marcadores de inflamación no fueron diferentes estadísticamente pero hay una tendencia en los BR a estar menos inflamados y presentar valor de CEA inferior. El ser fumador y presentar anemia son factores asociados a mala respuesta tumoral.

## RECIDIVA LOCAL DEL CÁNCER DE RECTO MEDIO Y BAJO LOCALMENTE AVANZADO TRATADO CON NEOADYUVANCIA Y EXCISIÓN COMPLETA DEL MESORRECTO

Manuel Cabrerías Segura, Sebastián Quidel Kehr, Felipe Alejandro Moraga Torres, Erik Manríquez Alegría, Felipe Quezada Díaz

Complejo Hospitalario Dr. Sótero del Río (Santiago, Puente Alto). Servicio de Cirugía.

**INTRODUCCIÓN** El tratamiento estándar del cáncer de recto medio y bajo localmente avanzado es la neoadyuvancia (NA) y posterior excisión completa del mesorrecto (ECM), logrando tasas de recidiva local del orden de 5-15%. En Chile no contamos con publicaciones que reporten la tasa de recidiva local en este grupo específico de pacientes.

**OBJETIVOS** El objetivo principal de este estudio es describir la recidiva local de cáncer de recto medio y bajo localmente avanzado tratado con NA y ECM.

**MATERIAL Y MÉTODO** Estudio exploratorio de cohorte retrospectivo que incluyó pacientes con adenocarcinoma de recto medio e inferior, localmente avanzado, estadios II-IV tratados con intención curativa mediante quimiorradioterapia neoadyuvante y ECM en el Complejo Asistencial Dr. Sótero del Río durante el 1 de enero de 2010 al 31 de agosto de 2014. Se excluyeron los pacientes que tenían menos de un año de seguimiento post operatorio en la ficha clínica. La NA correspondió a quimiorradioterapia esquema largo (1.8-2 Grey por fracción por 5-6 semanas hasta una dosis total de 45-50.4 Grey) o corto (5 Grey diariamente por 5 días).

**RESULTADOS** Se identificaron un total de 48 pacientes con seguimiento disponible en la ficha clínica. Siete (14%) presentaron recidiva local, la mediana del diagnóstico fue el mes 25 de seguimiento con rango de 12-36. Del análisis de las variables demográficas y quirúrgicas no se encontró relación estadísticamente significativa con la recidiva local. Variables patológicas como T (T1-2 vs T3-4), N (positivo vs negativo), margen circunferencia/distal positivo y/o indemnidad del mesorrecto no se asociaron significativamente con la recidiva local.

**CONCLUSIONES** La tasa de recidiva local del cáncer de recto medio y bajo tratado con NA y ECM en nuestra serie es 14%, encontrándose en la parte alta de las tasas reportadas por la literatura, sin identificar factores de riesgo asociados en el análisis multivariado.

## **SIGMOIDECTOMÍA LAPAROSCÓPICA ASISTIDA CON PINZA MAGNÉTICA LEVITA**

Roberto Ignacio Salas Ocaranza, Alejandro Nicolás Readi Vallejos  
Hospital del Salvador (Santiago, Providencia). Equipo Digestivo Bajo.

**INTRODUCCIÓN** La adecuada retracción de los tejidos es fundamental para el desarrollo de una cirugía. El sistema magnético Levita ha sido utilizado en colecistectomía y cirugía bariátrica permitiendo disminuir el uso de trócares, con menos dolor postoperatorio y con un beneficio cos-mético. Este video muestra la experiencia del uso de la pinza magnética en una sigmoidectomía laparoscópica.

**OBJETIVOS** Presentar la experiencia del uso del sistema Levita en cirugía laparoscópica de colon.

**CONTENIDO DEL VIDEO** El video presenta el desarrollo de la sigmoidectomía con el uso del sistema Levita en una paciente de 56 años con cáncer de colon sigmoide. Durante lo que dura el video es posible observar como se utiliza la pinza y la adecuada tracción de los tejidos. Inicialmente se observa la disección medial y la identificación del úreter izquierdo. Se observa la disección de la arteria mesentérica inferior y su control vascular. Luego se observa la disección lateral con el correspondiente cambio de posicionamiento de la pinza magnética. Continúa con la disección distal y la sección con stapler del rectosigmoide. Termina presentando la adecuada tracción del útero para observar el muñón rectal. La cirugía duró 120 minutos. La hospitalización duró 2 días. No presentó complicaciones ni reingresos.

## ÍLEOTRANSVERSO ANASTOMOSIS INTRACORPOREA MANUAL EN HEMICOLECTOMÍA DERECHA POR CÁNCER DE COLON ASCENDENTE: DESCRIPCIÓN DE LA TÉCNICA

Misael Ocares Urzúa, Christian König Petittlaurent, Claudio Benavides Yáñez, José Manuel Vivanco Aguilar, Gino Caselli Morgado

Hospital Clínico Regional Dr. Guillermo Grant Benavente (Concepción). Equipo de Coloproctología. Universidad de Concepción.

**INTRODUCCIÓN** Actualmente el gold standard para el abordaje del cáncer de colon derecho es la hemicolectomía derecha laparoscópica por ventajas en dolor postoperatorio, riesgo de hernias, estadías hospitalarias más cortas, recuperación precoz, menor tasa de filtración y manteniendo el standard oncológico al compararse con cirugía abierta. Sin embargo, no hay evidencia fuerte con respecto a que técnica de reconstrucción de tránsito es más adecuada, manual o mecánica. Existe evidencia limitada que orienta a que la anastomosis mecánica tiene una mayor de filtración con respecto a la anastomosis manual en cirugía abierta.

**OBJETIVOS** Presentar técnica de Íleotransverso anastomosis manual intracorpórea en hemicolectomía derecha por cáncer de colon ascendente.

**CONTENIDO DEL VIDEO** Abordaje laparoscópico. Laparoscopia diagnóstica. Ligadura de vasos ileocólicos con hemolock y de rama derecha de vasos cólicos medios con clips. Disección de colon derecho por plano mesocólico, sección de cabos colónico e íleon distal con stapler lineal laparoscópico. Refuerzo de cabos con monocryl 3-0 con sutura continua intracorpórea. Colotomía y enterotomía con disector ultrasónico. Íleotransverso anastomosis intracorporea manual con monocryl 3-0 en un plano continuo latero-lateral anisoperistáltica, sutura de brecha con mismo material. Pieza operatoria se extrae por incisión de Pfannenstiel protegida con retractor de poliuretano termoplástico.

## HEMORRAGIA DIGESTIVA BAJA MASIVA SECUNDARIA A DIVERTICULO DE MECKEL. REPORTE DE UN CASO

Fatme Valentina Díaz Gasaly, Juan Andrés Mansilla Espinoza, Macarena Díaz Herrera  
Hospital Dr. Hernán Henríquez Aravena (Temuco). Servicio de Cirugía. Universidad de La Frontera.

**INTRODUCCIÓN**El divertículo de Meckel es la anomalía congénita más frecuente del tubo digestivo. Se presenta como consecuencia de una falla en el cierre del conducto onfalomesentérico en la quinta semana de gestación y afecta al 2% de la población. Usualmente es asintomático y se diagnostica como hallazgo intraoperatorio. La incidencia de complicaciones alcanza un 4,2%, pudiendo manifestarse como: abdomen agudo, obstrucción intestinal y rara vez como hemorragia digestiva. El tratamiento del divertículo de Meckel sintomático es quirúrgico.

**OBJETIVOS**Presentar caso clínico de hemorragia digestiva baja secundaria a divertículo de Meckel

**REPORTE DEL(LOS) CASO(S)**Paciente de 26 años, género masculino, consulta por cuadro de 3 días de dolor abdominal asociado hemorragia digestiva baja y síncope. Ingresa hemodinámicamente inestable, examen físico sin signos de abdomen agudo; al laboratorio destaca hemoglobina de 6,3 gr/dl, requiriendo transfusión de glóbulos rojos. Gastroscopia y colonoscopia sin hallazgos patológicos; scanner de abdomen y pelvis: sin hallazgos significativos; Cintigrama TcO4: Presencia de mucosa gástrica ectópica intestinal compatible con Divertículo de Meckel. Se realiza resección segmentaria de íleon incluyendo el divertículo de Meckel por vía laparoscópica. Evolución satisfactoria, sin complicaciones quirúrgicas, alta al cuarto día del postoperatorio.

## HEMANGIOMA CAVERNOMATOSO DE RECTO, REPORTE DE UN CASO

Pablo Esteban Baeza Ibáñez, Nicolás Eduardo Baeza Velasco, Erik Manríquez Alegría, Richard Castillo Ramos, Rodrigo Kusanovich Borquez

Complejo Hospitalario Dr. Sótero del Río (Santiago, Puente Alto). Coloproctología.

**INTRODUCCIÓN** El hemangioma cavernomatoso rectal es una etiología infrecuente de hemorragia digestiva baja, siendo su diagnóstico no siempre precoz, lo cual retrasa su tratamiento, afectando significativamente la calidad de vida del paciente.

**OBJETIVOS** Describir un caso de hemorragia digestiva baja por una etiología infrecuente, como es el hemangioma cavernomatoso rectal, en un paciente de 27 años.

**REPORTE DEL(LOS) CASO(S)** Paciente de sexo masculino 27 años de edad, con historia de 20 años de evolución de hemorragia digestiva baja, atribuida a alergia alimentaria desde la infancia. Ingresa a nuestra institución por hemorragia digestiva baja con compromiso hemodinámico, al efectuar su estudio, se sospecha por exámenes de apoyo diagnóstico (Tomografía computada, colonoscopia y Endosonografía anorrectal) la etiología de hemangioma cavernomatoso rectal, con su posterior manejo quirúrgico a través de una resección anterior de recto laparoscópica más ileostomía en asa. Finalmente el estudio histológico confirma la etiología de hemangioma cavernomatoso rectal.



## RESECCIÓN PERINEAL TIPO ALTEMEIER COMO TRATAMIENTO DEL PROLAPSO NEO-RECTAL POST RESECCIÓN INTERESFINTERIANA DE TUMOR DE RECTO BAJO: CASO CLÍNICO

Nicolás Kerrigan Bustos, Sebastián Pradenas Bayer, Alejandro Nicolás Readí Vallejos, Natasha Andrea Paravic Ríos, Ernesto Melkonian Tumani

Hospital del Salvador (Santiago, Providencia). Equipo Coloproctología, Hospital del Salvador.

**INTRODUCCIÓN** El prolapso mucoso de la anastomosis coloanal es una complicación infrecuente. Es causa de incontinencia fecal y merma en la calidad de vida de los pacientes.

**OBJETIVOS** Describir un caso de prolapso neo-rectal luego de una cirugía radical con RIE por tumor de recto bajo y su resolución.

**REPORTE DEL(LOS) CASO(S)** Femenino de 62 años con baja de peso, alteración del hábito intestinal y rectorragia. Se realizó una colonoscopia que mostró una gran lesión tumoral de recto bajo, que se confirma histológicamente. TAC TAP de etapificación negativo para diseminación. Se realiza una RTM y proctectomía laparoscópica con RIE y anastomosis coloanal e ileostomía de protección. La biopsia quirúrgica informó adenoma vellosa con displasia epitelial de alto grado y foco superficial de adenocarcinoma intramucoso. Al año postoperatorio evoluciona con pujo, dolor anal e incontinencia fecal, constatando un prolapso de la anastomosis coloanal de 2 cm. Se indica manejo kinésico sin mejoría por lo que se decide cirugía. Se realizó una resección perineal de grosor total de la anastomosis coloanal, incluyendo un manguito de colon proximal descendido con una miorrafia posterior del músculo puborrectal y nueva anastomosis coloanal. En control a los 6 meses sin incontinencia fecal y sin evidencia de prolapso mucoso neo-rectal

## **MALFORMACIÓN ARTERIO VENOSA COMO CAUSA DE HEMORRAGIA DIGESTIVA BAJA MASIVA. REPORTE DE CASO**

Iván Lagos Sepúlveda, Roberto Andrés Durán Fernández, Juan Andrés Mansilla Espinoza  
Hospital Dr. Hernán Henríquez Aravena (Temuco). Servicio Cirugía Adulto. Universidad de La Frontera.

**INTRODUCCIÓN** La hemorragia digestiva baja masiva es una situación clínica excepcional en urgencia y demanda un manejo médico quirúrgico agresivo. Según la literatura un 3-5% tiene su origen en intestino delgado cuya etiología corresponde a lesiones vasculares, ulcerosas y tumorales. La detección del sitio del sangrado se logra en un 50% con la angiotomografía y en un 78% mediante la arteriografía selectiva pero su problema es la difícil disponibilidad.

**OBJETIVOS** Presentar cuadro clínico de paciente con diagnóstico de hemorragia digestiva baja masiva secundaria a malformación arteriovenosa.

**REPORTE DEL(LOS) CASO(S)** Paciente de 23 años sin antecedentes mórbidos, ingresa a Servicio de Urgencias Adulto Hospital Regional Temuco, por cuadro de 72 horas de evolución caracterizado por melena y anemia severa secundaria, requiriendo transfusión de glóbulos rojos en varias oportunidades. Estudio con Angiotomografía impresiona Divertículo de Meckel como sitio de sangrado. Se realiza laparoscopia exploradora, con resección diverticular sin evidencias de sangrado. Se continúa estudio con arteriografía selectiva identificándose malformación arteriovenosa en primera arcada yeyunal con sangrado en napa, sin otra lesión vascular. Se realiza embolización selectiva de rama de la arteria mesentérica superior sin incidentes, se traslada paciente a unidad de paciente crítico para manejo post operatorio, cuya evolución final fue satisfactoria.

# SECCIONAL | Hernias

## USO DE TOXINA BOTULÍNICA Y NEUMOPERITONEO PREOPERATORIO ABREVIADO PARA MANEJO DE HERNIAS INCISIONALES GIGANTES.

Francisco Javier Valdés Núñez, Constanza Muñoz Gatica, Karla Belén Muñoz Saldías, Montserrat Díaz Roa, Samuel Ignacio Obreque Del Río

Otra Institución No Incluida En Los Demás "tipos De Institución"

**INTRODUCCIÓN** Las hernias incisionales (HI) son una complicación posoperatoria común que afecta aproximadamente al 10% de los pacientes que se someten a cirugía abdominal. Las HI gigantes se caracterizan por su complejidad, asociadas a pérdida parietal importante, de modo que no pueden repararse mediante afrontamiento simple, ya que el tejido a tensión aumenta el riesgo de recidiva. El neumoperitoneo progresivo preoperatorio (NPP) y la toxina botulínica (TB) son herramientas útiles en la preparación de los pacientes con hernias gigantes que han perdido el derecho a domicilio. Ambas son técnicas seguras y bien toleradas por el paciente.

**OBJETIVOS** Evidenciar el resultado de hernioplastia posterior a uso de toxina botulínica y neumoperitoneo preoperatorio abreviado en hernia incisional gigante.

**REPORTE DEL(LOS) CASO(S)** Paciente de 66 años con antecedentes de sigmoidectomía de urgencia y colostomía por diverticulitis complicada, presenta HI gigante posterior a múltiples laparotomías exploradoras para aseo de cavidad abdominal. Tomografía de abdomen y pelvis evidencia anillo de 25x30 cms. Se realiza relajación de músculos abdominales y expansión de la cavidad mediante uso de TB y NPP por 5 días. Se realiza hernioplastía abierta con malla, procedimiento realizado sin incidentes. Paciente presenta buena evolución clínica, con alta a los 5 días postoperatorios.

## OBSTRUCCIÓN INTESTINAL SECUNDARIA A HERNIA ACETABULAR ATASCADA

Benjamín Omega Lafuente, Christian Aguilar Maldonado, Adianez Del Mar Cardenas Atencio, Javier Ignacio Cotroneo Figueroa

Hospital Dr. Gustavo Fricke (viña Del Mar). Servicio Urgencia Adulto. Universidad De Valparaíso

**INTRODUCCIÓN**La cirugía de hernia es una de las más frecuentes en el mundo. Más del 99% de las hernias son inguinales, ventrales, incisionales o femorales. Existen pocos registros de hernias acetabulares. Éstas ocurren por un defecto adquirido del hueso acetabular, que puede ser posterior a cirugía de fractura cadera. Dada la baja frecuencia, y anatomía inhabitual, sus complicaciones son un desafío para el cirujano de urgencia. Con el envejecimiento de la población, es probable que su incidencia aumente en los próximos años.

**OBJETIVOS**Presentar el manejo multidisciplinario de una paciente con obstrucción intestinal secundaria a hernia acetabular atascada.

**REPORTE DEL(LOS) CASO(S)**Mujer de 89 años, con tres cirugía previas por fractura cadera derecha, siendo la última una intervención de Girdlestone. Cuadro larga data con clínica compatible de pseudo obstrucción intestinal. Consulta por intensificación síntomas, y ausencia deposiciones de 3 días evolución. TAC Abdomen Pelvis sin contraste informa obstrucción intestinal por hernia acetabular derecha. Se realiza cirugía de urgencia con ayuda de equipo Traumatología. Acceso vía trans acetabular y por laparotomía media. Reducción contenido, con resección intestinal. Reparación defecto con peritoneo parietal. Evolución favorable.

## HERNIA DIAFRAGMATICA POR HERIDA DE ARMA BLANCA, MANEJO LAPAROSCOPICO

Marcelo Fuentes Espinoza, Andrea Lidia San Pedro Sánchez, José Gregorio Mejías González, Norkys Martín Bourricaudy, Rodrigo Javier Anacona Cocio

Hospital Dr. César Garavagno Burotto (talca). Servicio De Cirugía.

**INTRODUCCIÓN** En las últimas décadas la cirugía mínimamente invasiva (CMI) como método diagnóstico y terapéutico ha aumentado las herramientas de manejo del paciente con trauma toraciabdominal estable.

**OBJETIVOS** Presentar 1 video para el manejo laparoscópico de trauma penetrante toracoabdominal por arma blanca, en paciente hemodinámicamente estable.

**CONTENIDO DEL VIDEO** Se presenta video de paciente masculino de 41 años de edad, con antecedente de herida por arma blanca en región toracoabdominal izquierda, 6to espacio intercostal izquierdo con línea axilar anterior, evaluado en condiciones clínicas estables, radiografía de tórax normal, dado de alta en buenas condiciones. Consulta al 5to día por dolor pleurítico izquierdo. Examen físico: hemodinámicamente estable, expansibilidad torácica izquierda disminuida, murmullo vesicular abolido en base izquierda. Radiografía de Tórax: elevación de diafragma izquierdo. TAC de tórax y abdomen con contraste muestra hernia diafragmática izquierda. Se decide laparoscopia diagnóstica evidenciando hernia diafragmática izquierda de 5 cm de diámetro, conteniendo epiplón mayor. Se realiza reducción del contenido herniario, visualización de cavidad pleural izquierda desde cavidad abdominal, rafia de diafragma con prolene 2.0, se aplica presión positiva en vías aéreas, logrando expansión completa del pulmón izquierdo. Laparoscopia sin evidencia de lesión en órganos intraabdominales. Paciente evoluciona de forma satisfactoria, es dado de alta a las 48 horas.

## HERNIA OBTURATRIZ ATASCADA: ROL DE LA PAROSCOPIA EN LA URGENCIA

Ioram Israel Jacobovsky Rosenblitt, Rocio Jara Contreras, Rolando Rebolledo Acevedo  
Complejo Hospitalario Dr. Sótero Del Río (Santiago, Puente Alto). Servicio De Cirugía Adulto Dr. Alfonso Díaz Fernández Unidad De Emergencia Adulto.

**INTRODUCCIÓN** La hernia obturatriz es una entidad poco frecuente, de difícil diagnóstico por su sintomatología poco específica y debido a que no se exterioriza a diferencia de otras hernias. Esto se traduce en un diagnóstico y tratamiento tardíos, muchas veces siendo su diagnóstico un hallazgo intraoperatorio en el contexto de un paciente de urgencia lo que conlleva un pobre pronóstico. El abordaje, debido a lo mismo ha sido poco sistematizado, sin mencionarse un rol claro de la laparoscopia en la literatura actual.

**OBJETIVOS** Presentar el caso de una paciente con una hernia obturatriz estranguada que se resolvió exitosamente por vía laparoscópica.

**CONTENIDO DEL VIDEO** Se presenta el caso de una paciente de 88 años hospitalizada con diagnóstico de obstrucción intestinal por bridas para manejo médico que al revisar la tomografía computada se diagnosticó una hernia obturatriz izquierda atascada y se decidió resolver por vía laparoscópica. Se presentan las imágenes con el fin de discutir el proceso diagnóstico y el video de la resolución laparoscópica con los hitos anatómicos y puntos clave a tener en cuenta durante la reparación de una hernia obturatriz.

## **HERNIA DIAFRAGMÁTICA DERECHA Y COLELITIASIS INTRATORÁCICA: RESOLUCIÓN VÍA TORACO – LAPAROSCÓPICA**

Diana Claros Grageda, Marcelo Yáñez Lillo, Jorge Zúñiga Canto, Diva Yadira Villao Mariduena, Juan Carlos Justiniano Peralta

Hospital Del Salvador (Santiago, Providencia). Cirugía Digestivo Alto.

**INTRODUCCIÓN** Las hernias post traumáticas del hemidiafragma derecho son entidades subdiagnosticadas. En la mayoría de los casos pasan inadvertidas durante la fase aguda ya que se presentan en pacientes politraumatizados, muchas veces con lesiones severas que producen riesgo vital inmediato y cuyo tratamiento representa la primera prioridad. En este contexto el abordaje de elección durante muchos años ha sido la laparotomía exploradora orientada a identificar y reparar las lesiones que ponen en riesgo la vida, más que al defecto diafragmático en sí, y la toracotomía en el caso de las hernias de diagnóstico tardío. Hasta el momento se han reportado casos aislados de reparación con procedimientos mínimamente invasivos.

**OBJETIVOS** Mostrar una alternativa de manejo mínimamente invasivo de hernia diafragmática derecha traumática.

**CONTENIDO DEL VIDEO** Video de técnica practicada en centro HDS. El caso que presentamos trata de una hernia diafragmática derecha post traumática complicada con coledocistitis intratorácica. Se muestra el tratamiento del contenido y reparación del defecto diafragmático por video toracoscopia seguido de la colecistectomía laparoscópica.



## MANEJO DE HERNIAS INCISIONALES GIGANTES. EXPERIENCIA DEL EQUIPO ESPECIALIZADO EN CIRUGÍA DE HERNIAS DEL HOSPITAL CLÍNICO UNIVERSIDAD DE CHILE

Natalia Reyes Leiva, Jaime Carrasco Toledo, José Antonio Estruga Gomez, Sofía Montecinos Narea, Juan Jorge Silva Solís, Carlos Jauregui Lozada, Jaime Hugo Rappoport Stramwasser  
Hospital Clínico U. De Chile. Departamento De Hernias Y Pared Abdominal.

**INTRODUCCIÓN** La hernia es la segunda patología quirúrgica más frecuente en Chile. Dentro de éstas, una entidad que representa un desafío para el cirujano son las hernias incisionales gigantes, las cuales habitualmente son diferidas por la falta de capacidad resolutive de los servicios.

**OBJETIVOS** Describir un reporte preliminar del perfil clínico, las técnicas quirúrgicas y los resultados con seguimiento a un año, de paciente operados de hernia incisional gigante en el Hospital Clínico Universidad de Chile (HCUCH) del año 2015 al 2017.

**MATERIAL Y MÉTODO** Cohorte retrospectiva, entre enero 2015 y diciembre 2017 en HCUCH. Se incluyeron pacientes con hernia incisional de pared abdominal con anillo herniario mayor a 10x10cms, se excluyeron pacientes sin descripción de anillo en protocolo operatorio. Se consideraron variables demográficas y variables clínicas de preparación preoperatoria, técnica quirúrgica, tamaño herniario, estadía hospitalaria y morbi-mortalidad. Se utilizó estadística descriptiva.

**RESULTADOS** Se operaron 936 hernioplastías, de éstas 41 cumplieron criterios de inclusión y fueron incluidas en este estudio. Edad promedio 62 años, 66% mujeres. La cirugía previa más frecuente fue digestiva baja (22%), 44% correspondía a LMSIU. A 32% se le realizó neumoperitoneo y a 31% botox. El 100% fue cirugía abierta con malla: 73% cierre primario, 20% separación anterior de componentes y 7% separación posterior de componentes. Se logró reconstrucción de línea media en 93%. El anillo herniario midió en promedio 16x13cms (DS5,0x3,6), con saco de 24x20cms (DS6,3x4,6). Estadía hospitalaria 6,8días (DS4,2). 27% presentó complicaciones menores, 4 seromas, 3 infecciones de herida operatoria, 2 hematomas y 2 dehiscencias. 1 paciente presentó fístula enterocutánea. Mortalidad 2,4%. 3 pacientes tuvieron recidivas (7,3%).

**CONCLUSIONES** Los resultados del presente estudio permiten sugerir que las distintas estrategias utilizadas (neumoperitoneo, botox, separación de componentes) fueron útiles para la reparación de estos complejos casos. La literatura recomienda que estos pacientes sean manejados por grupos con amplia experiencia dedicados preferentemente al tema.

## REPARACIÓN ENDOSCÓPICA PREAPONEUROTICA (REPA) DE HERNIA INCISIONAL LUMBAR DERECHA

Rodrigo Javier Anacona Cocio, José Gregorio Mejías González, Norkys Martín Bourricaudy, Alvaro Tapia Vergara, Javier Ignacio Crisosto Adrián

Hospital Dr. César Garavagno Burotto (talca). Equipo De Cirugía General, Servicio Cirugía Hrt..

**INTRODUCCIÓN** Las hernias lumbares incisionales son de poca incidencia con un manejo por cirugía tradicional presenta una alta incidencia de recidiva, la cirugía de mínima invasión en las hernias ventrales se presenta como una nueva opción para este tipo de hernias. La reparación endoscópica preaponeurotica (REPA) representa una alternativa para su corrección utilizando las ventajas de la mínima invasión

**OBJETIVOS** Presentar la técnica REPA como una técnica segura, reproducible y con las ventajas que ofrece al ser una técnica mínimamente invasiva

**CONTENIDO DEL VIDEO** Femenina 39 años, antecedente nefrectomía derecha laparoscópica por litiasis coleriforme infectada complicada con infección de lumbotomía y desarrollo de hernia incisional. IMC 30, defecto aponeurotico 6 cm no reductible. TAC informó defecto de 9 cms diámetros. Se realiza REPA. Posición DLI se realiza abordaje en región umbilical y dos puertos de trabajo laterales. Disección del subcutáneo. Se identifica anillo herniario, disección circunferencial se reduce contenido, plicatura de MOE con sutura barbada se fija malla prolene con cianocrilato en espacio preaponeurotico. Drenaje JP para evitar formación de seromas. Alta al 3 día PO Las opciones de mínima invasión son seguras y reproducibles aunque se necesitan seguir estrictamente a estos pacientes y validar sus resultados a largo plazo

## HERNIA INCISIONAL COMPLEJA CON FIBROMIOMA COMPLICADO DENTRO EL CONTENIDO HERNIARIO. REPORTE DE CASO

Ámbar Rubí Parra Flores, Melissa Andrea Eede Martínez, Rubén Stalin Zambrano Andrade, Giovanni Alexander Vivas Rosales, Freddy Alejandro Ferreira Camacho

Hospital Dr. Ernesto Torres Galdames (Iquique). Servicio De Cirugía. Equipo De Pared Abdominal

**INTRODUCCIÓN** Una hernia incisional se produce a partir de una cirugía-previa, siendo factores que predisponen su desarrollo la obesidad, edad-avanzada e infección previa del sitio quirúrgico. El contenido herniario frecuentemente corresponde a omento, estómago y asas de intestino. El fibromioma de útero es una presentación extremadamente rara, con pocos casos publicados en la literatura. Su resolución representa un reto para el equipo quirúrgico siendo de vital importancia un estudio adecuado para definir la mejor estrategia y contar con el apoyo de otras especialidades quirúrgicas

**OBJETIVOS** Reportar el caso en la literatura médica

**REPORTE DEL(LOS) CASO(S)** Paciente de 44 años con antecedente de obesidad y 4 cesáreas, con historia de hernia Incisional-compleja asociado a sangrado uterino abundante, metrorragia y dismenorrea de 1 año de evolución. Se realiza TC abdominal que muestra anillo herniario de 15 x 8 cm con contenido uterino y asas intestinales, saco de 16x9cm y Eco-TV que evidencia útero aumentado de tamaño y mioma de 7x7x8 cm en fondo uterino. Se decide realizar en conjunto con Ginecología y Cirugía Plástica: histerectomía y reparación de pared abdominal con separación anterior de componentes, herniorrafia con malla y abdominoplastía. Biopsia postoperatoria muestra Fibromioma-Clásico y en controles postoperatorios hasta 18 meses sin evidencia de recidiva herniaria.

## EXPERIENCIA INICIAL EN MANEJO DE COLGAJOS DERMOGRASOS EN RECONSTRUCCIÓN DE HERNIAS INCISIONALES GIGANTES CON O SIN SEPARACIÓN ANTERIOR DE COMPONENTES, MEDIANTE INCISIÓN DERMOCRASA SUPRAPÚBICA.

Natalia Reyes Leiva, Jaime Carrasco Toledo, Sofía Montecinos Narea, Juan Jorge Silva Solís, Carlos Jauregui Lozada, Jaime Hugo Rappoport Stramwasser

Hospital Clínico U. De Chile. Departamento De Hernias Y Pared Abdominal.

**INTRODUCCIÓN** Las hernias incisionales gigantes presentan un importante riesgo de complicaciones en su reparación. Las complicaciones menores más frecuentes son la infección, necrosis de colgajos dermo grasos y dehiscencia de herida operatoria, las que aumentan según la literatura cuando se manejan con avances de colgajos musculares mediante Separación Anterior de Componentes (SAC).

**OBJETIVOS** Describir un reporte preliminar de resultados de pacientes operados de hernia incisional gigante con técnica de cierre transversal de colgajo dermo graso a nivel suprapúbico, para disminuir la incidencia de complicaciones de herida operatoria, en el Hospital Clínico Universidad de Chile (HCUCH) de 2018 al 2019.

**MATERIAL Y MÉTODO** Estudio de serie de casos, entre enero 2018 y mayo 2019 en HCUCH. Criterios inclusión: hernia incisional con anillo herniario >10x10cms, operados con colgajo dermo graso por avance suprapúbico. Criterios exclusión: protocolo operatorio sin descripción tamaño anillo. Variable de resultado: complicaciones de herida operatoria. Variables de interés: datos demográficos, preparación preoperatoria, técnica quirúrgica, tamaño herniario y morbi-mortalidad, con seguimiento a un mes (cierre herida operatoria). Se utilizó estadística descriptiva.

**RESULTADOS** Se operaron 395 hernias en dicho periodo, de éstas 15 cumplieron criterios de inclusión. 80% mujeres, edad promedio 63 años e IMC 30,5. Se hizo preparación preoperatoria en 40%, 3 neumoperitoneo, 3 botox y 3 con ambos. Se realizó SAC en 53% y cierre primario en 47%, logrando reconstrucción de línea media en 100%. Tamaño promedio de anillo fue 20,3x15,5cms y saco 25x21cms. Se utilizó prevena en 40% de los casos. El 20% presentó complicaciones menores, 2 seromas y 1 hematoma, y 13% complicaciones mayores, 1 rafia intestino delgado y 1 embolización. Sin mortalidad. En seguimiento a un mes, un paciente presentó dehiscencia cutánea y otro seroma recurrente.

**CONCLUSIONES** La hernioplastia con técnica reconstructiva cierre transversal de colgajo dermo graso a nivel suprapúbico en hernias incisionales gigantes parece una técnica segura, con menor incidencia de complicaciones de herida quirúrgica.

## HERNIOPLASTÍA POR ABORDAJE ENDOSCÓPICO EXTRAPERITONEAL: EXPERIENCIA EN UN HOSPITAL PÚBLICO

Ioram Israel Jacobovsky Rosenblitt, Sergio Riveros González, Nicolás Fernando Besser Pimentel, Nicolás Quezada Sanhueza

Complejo Hospitalario Dr. Sótero Del Río (Santiago, Puente Alto). Servicio De Cirugía Adulto Dr. Alfonso Díaz Fernández. Pontificia Universidad Católica De Chile. Hospital Clínico Uc-christus. Servicio De Cirugía Digestiva

**INTRODUCCIÓN** La hernioplastía por vía endoscópica ya sea por abordaje intraperitoneal (TAPP) o totalmente extraperitoneal (TEP) ha demostrado ventajas respecto a las técnicas clásicas de abordaje anterior, principalmente en cuanto a dolor precoz y tiempos reintegración a actividades habituales. A pesar de esto ha sido difícil su introducción en los centros de salud públicos nacionales. Dentro de las técnicas extraperitoneales se describe la de visión extendida (eTEP) que permite una mejor ergonomía.

**OBJETIVOS** Realizar un análisis descriptivo de los pacientes sometidos a hernioplastía eTEP en el hospital Dr. Sótero Del Río.

**MATERIAL Y MÉTODO** Serie de casos de pacientes mayores de 18 años con hernias inguinales y/o crurales que fueron sometidos a hernioplastía eTEP entre el 01 de septiembre de 2017 y el 30 de junio de 2019 en el hospital Dr. Sótero Del Río. Se utilizó estadística descriptiva.

**RESULTADOS** Se operaron en total 56 pacientes, 42 masculinos, edad promedio 66 años ( /- 13,6), el 75% categoría 2 de la american society of anesthesiologists. 22 pacientes con hernias inguinales directas, 34 indirectas, 19 crurales. Las mallas usadas en promedio fueron de 16cm ( /- 3.16) de ancho y 12cm ( /-5.54) de alto. En 2 pacientes se utilizó malla autoadherente, en 1 paciente se utilizó malla preformada, en 53 se utilizó mallas de polipropileno. Una paciente presentó infección de la malla (malla reesterilizada) requiriendo extracción de la misma. A un paciente no se le pudo instalar las mallas por contaminación del pabellón y los campos debiendo completarse la reparación en diferido. No se han presentado recidivas en el seguimiento.

**CONCLUSIONES** La hernioplastía inguinal endoscópica es un método que ha demostrado ventajas en el tratamiento de hernias inguinales y que puede ser reproducido en centros de salud pública a nivel nacional sin necesitar insumos fuera de los que ya se disponen habitualmente.

## REPARACIÓN DE HERNIA VENTRAL POR ABORDAJE ETEP: PRIMEROS 50 CASOS

Nicolás Fernando Besser Pimentel, Sergio Riveros González, Ioram Israel Jacobovsky Rosenblitt, Pablo Achurra Tirado, Fernando Crovari Eulufi, Fernando Pimentel Müller, Nicolás Quezada Sanhueza

Pontificia U. Católica De Chile. División De Cirugía.

**INTRODUCCIÓN** La técnica videoasistida eTEP (enhanced-view totally extraperitoneal) ha demostrado ser segura y factible para la reparación de hernias ventrales e incisionales, pero los datos publicados sobre sus resultados, aún son escasos.

**OBJETIVOS** Presentar nuestros resultados iniciales con los primeros 50 pacientes con hernias ventrales o incisionales operados mediante el abordaje eTEP.

**MATERIAL Y MÉTODO** Serie de casos de los primeros 50 pacientes sometidos a reparación de hernia ventral o incisional mediante el abordaje eTEP en el Hospital Clínico Universidad Católica – UC CHRISTUS entre febrero 2016 y Julio 2019. Se analizaron las variables demográficas, características de la hernia, técnica utilizada y resultados postoperatorios inmediatos.

**RESULTADOS** El 83% de los pacientes fue ASA II con un IMC promedio de 30,7 kg/m<sup>2</sup>, 48% obesos, 8% fumadores y 16% con antecedente de reparación ventral o incisional previa. La ubicación de los defectos herniarios fue en 52% en línea media, 20% laterales y 8% mixtos. Se observó un defecto único en 40% de los casos y múltiples en 60%. 86% fue sometido a abordaje videoasistido completamente y 14% por abordaje híbrido para resección de saco herniario. 28% requirió TAR (Transversus abdominis muscle release) y 52% plicatura de rectos. El tamaño promedio del área herniaria (sin considerar diástasis) fue de 5,6cm y 34,5cm<sup>2</sup> de diámetro mayor y área respectivamente. El tamaño promedio de la malla fue de 579cm<sup>2</sup>. La estadía promedio fue de 2,9 días y 11 pacientes presentaron alguna complicación; 3 seromas, 1 infección urinaria y 4 colecciones que requirieron drenaje en pabellón (2 abscesos y 2 hematomas).

**CONCLUSIONES** El abordaje por eTEP para hernias ventrales e incisionales es factible y seguro, permitiendo reparación de hernias de gran tamaño, múltiples defectos y de ubicación compleja, logrando la instalación de mallas de gran tamaño. Se requieren estudios con mayor seguimiento para establecer su efectividad a largo plazo.

## ANÁLISIS RETROSPECTIVO DE LA ESTIMACIÓN DE MORTALIDAD Y RIESGO OPERATORIO EN UNA SERIE DE PACIENTES OPERADOS DE RECONSTRUCCIÓN ABDOMINAL COMPLEJA.

Sergio Riveros González, Nicolás Fernando Besser Pimentel, Ioram Israel Jacobovsky Rosenblitt, Pablo Achurra Tirado, Nicolás Quezada Sanhueza

Hospital Clínico Pontificia Universidad Católica De Chile. Cirugía Hernias Y Reconstrucción De Pared Abdominal. Complejo Asistencial Hospital Dr. Sótero Del Río.

**INTRODUCCIÓN** La reparación de hernia ventrales complejas es un desafío para el cirujano. Adicionalmente es difícil estratificar el riesgo y beneficio de la intervención quirúrgica en una población que habitualmente padecen múltiples comorbilidades.

**OBJETIVO** El objetivo de este estudio descriptivo es aplicar scores de sobrevida y morbilidad a la serie de pacientes sometidos a reparación quirúrgica de hernia ventral compleja, con el fin de estratificar su riesgo y sobrevida al momento de la decisión quirúrgica.

**MATERIAL Y MÉTODO** Estudio retrospectivo descriptivo en la aplicación de índice de comorbilidad de Charlson y Carolinas Equation for Determining Associated Risks (CeDAR), como estimación de sobrevida a 10 años y morbilidad post-operatoria, respectivamente, a la serie de casos de pacientes sometidos a reparación quirúrgica de hernias ventrales complejas con técnica TAR en los centros Hospital Clínico UC y Complejo asistencial Dr. Sótero del Río.

**RESULTADOS** Se incluyeron un total de 57 pacientes en el análisis, con un promedio de edad 65 años e índice de masa corporal promedio de 31.75 m/Kg<sup>2</sup>. El índice de Charlson el puntaje promedio obtenido fue de 3.2, con una sobrevida promedio a 10 años de 66,4%. Un total de 19 pacientes (33.3%) presentaría expectativa de vida menor al 60% a 10 años. En la estimación según el score de CeDAR se obtuvo un promedio de 20,12% de riesgo estimado, con un rango entre 6 y 58%.

**CONCLUSIONES** La estimación de sobrevida de estos pacientes sumado a las altas tasas de morbilidad post-operatoria y costos asociados, nos hacen plantear una mejor selección de pacientes que serán sometidos a una reparación compleja de hernia ventral.

## SEPARACIÓN POSTERIOR DE COMPONENTES CON DESINSERCIÓN DEL MÚSCULO TRANSVERSO ABDOMINAL (TAR) PARA HERNIAS INCISIONALES COMPLEJAS. EXPERIENCIA INICIAL

José Salinas Acevedo, Gustavo Martínez Riveros, Mario Werner Mancilla  
Hospital De Puerto Montt. . Universidad San Sebastián Sede Patagonia

**INTRODUCCIÓN** La separación posterior de componentes con desinserción del músculo transverso abdominal (TAR) es una técnica quirúrgica que permite reparar hernias incisionales complejas permitiendo restaurar la línea media sin tensión y colocar una malla en situación preperitoneal con un amplio margen.

**OBJETIVOS** El objetivo de nuestro estudio es describir los primeros 8 casos de TAR en términos clínicos, morbilidad y seguimiento.

**MATERIAL Y MÉTODO** Cohorte retrospectivo. Desde Noviembre 2017 a Junio 2019. Análisis de variables clínicas por revisión de ficha clínica y protocolo quirúrgico. Seguimiento por ficha clínica.

**RESULTADOS** Cinco pacientes hombres, la mediana de edad fue de 63 (42-77) años. La comorbilidad más frecuente fue la obesidad en 5 casos. El diámetro mayor del defecto fue de una mediana de 152,5mm (73-171). Un caso fue reparado vía laparoscópica. Cinco casos tenían reparaciones previas. La mediana del tiempo operatorio fue 280 minutos. En 4 pacientes se asoció otro procedimiento: 2 colecistectomías, 2 apendicectomías, 1 resección de fístula y anastomosis colocolónica. En todos los pacientes se afrontó la línea media sin tensión y se colocó dos mallas de polipropileno de 30x30cm en posición preperitoneal. Cuatro pacientes presentaron complicaciones: Un paciente requirió varias reintervenciones por lesión inadvertida de intestino delgado y peritonitis, un paciente cursó con una hernia hiatal sintomática que requirió nutrición parenteral y sonda nasogástrica, un hematoma que se manejó satisfactoramente por los drenajes y una fibrilación auricular rápida que requirió amiodarona. No hubo mortalidad. La mediana de estadía hospitalaria fue 8.5(4-48) días. La mediana de seguimiento fue de 9(6-24) meses, sin recidivas.

**CONCLUSIONES** La técnica TAR permite afrontar la línea media con una malla preperitoneal en pacientes con hernias incisionales con morbilidad aceptable en pacientes complejos.



# SECCIONAL | Hígado, Pán- creas y Vía Biliar (HPB)

## **EFFECTIVIDAD DE LAS TERAPIAS ADYUVANTES EN PACIENTES CON CÁNCER DE LA VESÍCULA BILIAR RESECADOS CON INTENCIÓN CURATIVA. REVISIÓN SISTEMÁTICA DE LA LITERATURA.**

Carlos Manterola Delgado

Universidad De La Frontera. Centro De Estudios Morfológicos Y Quirúrgicos (cemyq). . Universidad Del Azuay, Cuenca, Ecuador. Univesitat Autònoma De Barcelona, España.

**INTRODUCCIÓN** La evidencia existente del rol, beneficios y efectividad de terapias adyuvantes (TA) en pacientes con cáncer de vesícula biliar (CVB) resecados con intención curativa, es escasa y su validez interna es cuestionable. Esto, principalmente porque los protocolos son de gran variabilidad e incluyen generalmente sujetos con CVB, carcinomas de vías biliares y páncreas. Por tanto, los sesgos de selección y clasificación, generados por la heterogeneidad de pacientes y opciones terapéuticas deben ser considerados.

**OBJETIVOS** Evaluar la evidencia existente respecto de la efectividad de las TA en pacientes con CVB resecados con intención curativa.

**MATERIAL Y MÉTODO** Revisión sistemática. Se consideraron estudios relacionados con TA en pacientes con CVB resecados con intención curativa; obtenidos de las siguientes fuentes de información: Trip Database, BIREME-BVS, SciELO, Cochrane Central Register, WoS, MEDLINE, EMBASE y SCOPUS. Las TA consideradas incluyeron quimioterapia (QT), quimiorradioterapia (QRT) y radioterapia (RT). La variable resultado fue supervivencia global (SG). Además, se realizó análisis de subgrupos de pacientes con enfermedad linfonodal positiva (ELNP), margen quirúrgico positivo (MQP) y estadios III-IV.

**RESULTADOS** Se identificaron 748 artículos relacionados; 27 cumplieron con los criterios de selección (3 revisiones sistemáticas de estudios observacionales y 24 estudios observacionales primarios, todos de calidad metodológica pobre; que representan un total de 55 estudios y 9887 pacientes tratados). La evidencia aportada, fue moderada, pobre y muy pobre para QT, QRT y RT respectivamente; pero sugerente de ciertos beneficios con la aplicación de TA respecto de la variable SG, en casos con PLND, PSM y estadios III-IV.

**CONCLUSIONES** Los resultados no proporcionan pruebas sólidas respecto de la efectividad de TA en pacientes con CVB resecados con intención curativa. Subgrupos como PLND y PSM podrían tener mejoría en la SG. Sin embargo, se requieren estudios de mejor validez interna, menor heterogeneidad metodológica y técnica; y número adecuado y homogéneo de pacientes tratados, para aclarar la incertidumbre.

## MANEJO LAPAROSCÓPICO DEL HEPATOCARCINOMA EN PACIENTES CON Y SIN CIRROSIS HEPÁTICA

Francisco Carriel Albarracin, Guillermo Rencoret Palma, Juan Christian Hepp Kuschel, Xabier De Aretxabala Urquiza, Roberto Humeres Para, Luis Manríquez Chau, Felipe Castillo Henríquez, Marcelo Vivanco Lacalle

Clínica Alemana. Departamento De Cirugía Digestiva.

**INTRODUCCIÓN** El manejo actual del HCC suele ser multidisciplinario. Las técnicas disponibles son múltiples. El uso de la laparoscopia en el manejo y control de estos pacientes es reciente. Usualmente se combina por vía laparoscópica técnicas ablativas y resectivas para lograr un control tumoral óptimo.

**OBJETIVOS** Describir la morbimortalidad a los 90 días de nuestra serie de pacientes tratados. Secundariamente describir las características demográficas de los pacientes, procedimientos asociados y tasa de remisión completa tumoral.

**MATERIAL Y MÉTODO** Serie de casos clínicos. Se incluyeron pacientes con sospecha de hepatocarcinoma que se les realizó un procedimiento laparoscópico para el manejo de sus tumores. Criterio de exclusión: biopsia definitiva sin hepatocarcinoma. El tamaño de muestra se calcula en base al número de pacientes operados. Se rescataron las variables: causa de daño hepático crónico, morbimortalidad a 90 días, número de tumores, intervenciones previas, respuesta radiológica a las 8 semanas, MELD pre y post procedimiento, downstaging para trasplante hepático y supervivencia alejada.

**RESULTADOS** Se trataron 17 pacientes cirróticos entre Agosto 2016 y Julio 2019. La edad media fue de 67 años (58-77). 13 hombres y 4 mujeres. La media de lesiones tratadas fue de 2 (1-4) y el 96% de los pacientes se sometieron a ablación por microondas, de los cuales el 37,5% además se les realizó una resección hepática asociada en el mismo tiempo. 3 pacientes tuvieron una embolización previa, y 3 recibieron embolización posterior al procedimiento. La media de MELD-Na preoperatorio y postoperatoria fue de 11,7 (7-19). No hubo complicaciones postoperatorias significativas (Clavien Dindo III o más). La proporción de respuesta radiológica completa a las 8 semanas fue de 91%.

**CONCLUSIONES** A pesar de ser en general un grupo de pacientes de alto riesgo quirúrgico, en nuestra experiencia el manejo laparoscópico es una opción segura y eficaz para el manejo del hepatocarcinoma.

## ALPPS EN METÁSTASIS HEPÁTICAS POR CÁNCER COLORRECTAL, EXPERIENCIA INICIAL EN EL HOSPITAL REGIONAL DE RANCAGUA.

Héctor Mauricio Almau Trenard, Wilmer Giovanni Sacta Jara, Fernando Adolfo González Acuña, Fancisco Javier Miranda Labra, Juan Nicolas Tomas Larrañaga Domec

Hospital Regional De Rancagua. Equipo De Cirugía Digestiva Alta Y Hepatobiliar, Servicio De Cirugía Del Hospital Regional De Rancagua (hrr).

**INTRODUCCIÓN** Una de las principales indicaciones del procedimiento de ALPPS corresponden las metástasis hepáticas de origen colorrectal en donde el futuro hígado remanente será insuficiente, siendo este una alternativa a la hepatectomía clásica en 2 tiempos con ligadura portal

**OBJETIVOS** Describir la experiencia inicial en Procedimiento de ALPPS por metástasis hepáticas de origen colorrectal en el Hospital Regional de Rancagua

**MATERIAL Y MÉTODO** Estudio retrospectivo de serie de casos en pacientes sometidos a procedimiento de ALPPS, entre noviembre 2018 y Mayo 2019. Las variables analizadas fueron: tiempo operatorio, pérdidas hemáticas, transfusión de hemoderivados, morbilidad según Clavien-Dindo, Falla hepática post-operatoria, incremento en la volumetría del futuro hígado remanente, estancia en UPC, márgenes quirúrgicos y mortalidad a los 90 días post operatorios.

**RESULTADOS** Tres pacientes sometidos a ALPPS con diagnóstico de metástasis hepáticas colorrectales. En todos los pacientes el tiempo entre la primera y segunda fase fueron 14 días. El tiempo operatorio promedio en fase1: 224,66±54,36 min y en fase2: 205±55,22. El promedio de pérdidas hemáticas fue: 323,33±145,22 ml y 650±187,08 ml para la primera y segunda fase respectivamente. Dos pacientes requirieron transfusión de hemoderivados durante la segunda fase. Morbilidad Clavien-Dindo: ningún paciente durante la fase1, posterior a la fase2: dos pacientes con complicación grado II: uno con falla hepática post-operatoria grado B (ISGLS) y otro con fistula biliar. El incremento volumétrico del remanente y la relación volumen del remanente/peso corporal fue: 31% (0,49), 78% (0,60) y 124% (0,69) en cada caso respectivamente. La estancia en UPC fue de mediana 6 días (5-29). Cirugía R0 en 2 pacientes, R1 focal en 1 paciente. 0% de mortalidad a 90 días

**CONCLUSIONES** El procedimiento de ALPPS constituye una alternativa para pacientes con volumen de remanente hepático insuficiente, en donde la adecuada selección de los casos ha demostrado disminuir la morbimortalidad asociada.

## NUTRICIÓN VÍA ORAL PRECOZ EN PANCREATITIS AGUDA. ESTUDIO DE COHORTE.

Pablo Ignacio San Martín Ferrada, Héctor Losada Morales, Andrés Troncoso Trujillo, Sonia Curitol Sánchez, Jorge Silva Abarca, Allan Ignacio Vera Kortmann, Alejandro, Sebastián Verdugo Fernández, Matías Isaac Palma Torres

Universidad De La Frontera. Departamento De Cirugía, Anestesia Y Traumatología.

**INTRODUCCIÓN** La pancreatitis aguda (PA) sigue siendo una patología frecuente a nivel nacional y mundial, asociado en gran parte a la prevalencia de colelitiasis. En el tratamiento de PA la alimentación juega un rol importante.

**OBJETIVOS** Determinar si la nutrición vía oral precoz (NVOP) disminuye la estancia hospitalaria y no se asocia a mayor reactivación de PA, ni a complicaciones locales o sistémicas.

**MATERIAL Y MÉTODO** Cohorte prospectiva de pacientes con PA, a los cuales se les aplicó un protocolo de NVOP y se evaluó tolerancia al protocolo, días de estancia hospitalaria, reactivación de PA, presencia de complicaciones locales y necesidad de cama en unidad de paciente crítico (UPC).

**RESULTADOS** Se incluyeron 254 pacientes, 204 pacientes (80,31%) toleró el protocolo de NVOP; 43% de la cohorte fueron pacientes con pancreatitis aguda grave (PAG). El promedio de estancia hospitalaria fue  $13,65 \pm 9,22$  días vs  $20 \pm 23,11$  días en quienes no toleraron ( $p=0,06$ ). 20 (7,8%) pacientes requirieron cama en UPC, 10 en el grupo que toleró NVOP y 10 en el grupo que no lo toleraron ( $p= 0.001$ ). 3 pacientes fallecieron a consecuencia del cuadro de PA, y todos ellos correspondían al grupo que no toleró NVOP ( $p=0.008$ ). 13 pacientes presentaron complicaciones, 11 en el grupo que toleró NVOP y 2 en el grupo que no toleraron ( $p=0.51$ ). Solo 2 pacientes (0.9%) tuvieron reactivación de la pancreatitis ambos en el grupo que toleró NVOP ( $p= 0.64$ ).

**CONCLUSIONES** La NVOP como parte del tratamiento de PA es viable y segura, fue posible en un 80% de la cohorte y el 43% de la cohorte fueron pacientes con PAG. NVOP se asocia a menor estancia hospitalaria, con una significancia estadística límite. El grupo que no tolera el protocolo de NVOP presenta mayor tasa de mortalidad y requerimiento de cama en UPC.

## EVALUACIÓN DE LA MORBILIDAD Y MORTALIDAD A 90 DÍAS EN PACIENTES SOMETIDOS A UNA HEPATECTOMÍA MAYOR

Jorge Matute Villota, Gonzalo Andrés Guiñez Robertson, Franklin González Lillo, Roberto Charles Carrasco, Nicolas Devaud Jaureguiberry, Sebastian Hoefler Steffen, Jean Michel Butte BarRíos  
Fundación Arturo López Pérez. Cirugía Oncologica Digestiva. Universidad De Los Andes

**INTRODUCCIÓN** La Hepatectomía mayor de la clasificación de Brisbane, es la resección de más de 3 segmentos funcionales, considerada una operación de alto riesgo, que se puede asociar a una alta tasa de morbilidad y mortalidad, pero muchas veces es necesaria en el tratamiento de pacientes oncológicos.

**OBJETIVOS** El objetivo principal es determinar los factores de riesgo asociados al desarrollo de una complicación Clavien  $\geq 3$  a 90 días postoperatorio ( $CC \geq 3/90$ ). El objetivo secundario es evaluar en el subgrupo de pacientes con resección de metástasis colorectales (MCR) si las  $CC \geq 3/90$  aumentan al realizar una cirugía combinada (primario-metástasis).

**MATERIAL Y MÉTODO** Estudio de cohorte retrospectivo, a partir de la base de datos C.O.D-FALP, entre 2013-2019. Se incluyen a 86 pacientes oncológicos sometidos a una resección hepática mayor con intención curativa, se excluyen a pacientes con resecciones menores a 3 segmentos. Se realizó el análisis de las variables descriptivas y parámetros de dispersión con Stata/MP 14.0.

**RESULTADOS** Un total de 232 pacientes fueron sometidos a una hepatectomía y 86 (37%) pacientes fueron sometidos a una hepatectomía mayor, 47 (55%) mujeres y la edad promedio 60 años (16-88), la patología más frecuente fue la MCR 39(46%) y se realizaron 54(63%) resecciones sincrónicas. El tiempo quirúrgico promedio fue 275 min (ds.:104); la mediana del sangrado fue 300cc (20-3000). El tiempo promedio de hospitalización fue 9,3 días (2-49). La complicación más frecuente fue (colección/bilioma) en 16%. La  $CC \geq 3/90$  se registró en 22 pacientes (26%), y en 6 (38%) de aquellos sometidos a una resección asociada  $> 2$  órganos. No hubo relación entre la cirugía sincrónica ni en la cirugía  $> 2$  órganos con  $CC \geq 3/90$  ( $p=0,3$ ). La mortalidad perioperatoria fue de 2%.

**CONCLUSIONES** Basados en estos resultados se puede concluir que la resección hepática mayor es un procedimiento seguro, esté o no asociada a la resección sincrónica de otros órganos.

## COMPARACIÓN ENTRE USO Y NO USO DE ANTIBIÓTICOS PROFILÁCTICOS EN PANCREATITIS AGUDA GRAVE. ENSAYO CLÍNICO ALEATORIZADO.

Sonia Curitol Sánchez, Pablo Ignacio San Martín Ferrada, Héctor Losada Morales, Andrés Troncoso Trujillo, Pablo Cesar Burgos Villanueva, Barbara Nicole Godoy Ayala, Allan Ignacio Vera Kortmann, Jorge Silva Abarca

Hospital Dr. Hernán Henríquez Aravena (temuco). Servicio De Cirugía Adulto.

**INTRODUCCIÓN** La pancreatitis aguda es una enfermedad frecuente en el país, un 20% presentan complicaciones locales o sistémicas, pudiendo alcanzar una tasa de mortalidad de 10-30%. Durante las últimas décadas, la administración profiláctica de antibióticos ha sido parte del tratamiento de pancreatitis aguda grave (PAG), por la eventual prevención de complicaciones infecciosas y reducción de mortalidad. Sin embargo, la evidencia científica disponible es controversial.

**OBJETIVOS** Analizar si los antibióticos profilácticos en PAG disminuyen las complicaciones locales y/o sistémicas, requerimiento de UPC, ni mortalidad.

**MATERIAL Y MÉTODO** Ensayo clínico aleatorizado, con aleatorización simple (uso o no uso de antibióticos profilácticos) de pacientes con PAG en el Hospital Dr. Hernán Henríquez Aravena entre abril de 2016 y junio de 2018. Criterios de exclusión: pancreatitis aguda leve, uso de antibióticos por sospecha de infección pancreática. La profilaxis antibiótica se realizó con ciprofloxacino y metronidazol. Las variables analizadas fueron: presencia de complicaciones, necesidad de cama en UPC, estancia hospitalaria y mortalidad. Se utilizó estadística descriptiva y analítica.

**RESULTADOS** n= 150, dos grupos aleatorizados; Grupo 1 (n=77), con uso de profilaxis antibiótica y grupo 2 (n=73) sin uso de antibióticos. La edad promedio fue de  $59,4 \pm 19$  años. Género femenino (56,9%). 24 pacientes (16%) requirieron UPC; 12 pacientes del grupo 1, y 12 del grupo 2 ( $p=0,53$ ). 10 pacientes (6,6%) tuvieron algún tipo de complicación, 9 en el grupo 1, y 1 en el grupo 2 ( $p=0,01$ ). El promedio de estancia hospitalaria fue  $16,8 \pm 17,9$  días en el grupo 1, y  $15,7 \pm 9,0$  días en el grupo 2 ( $p=0,057$ ). Mortalidad: 3 paciente en el grupo 1, y 1 paciente en el grupo 2 ( $p= 0,33$ ).

**CONCLUSIONES** En el análisis interino de este ECA, el uso de antibióticos profilácticos en PAG no mostró reducir las complicaciones, necesidad de cama en UPC, ni la mortalidad.

## TRASPLANTE HEPÁTICO ORTOTÓPICO EN CLÍNICA ALEMANA DE SANTIAGO. RESULTADOS PERIOPERATORIOS Y SOBREVIDA A 5 AÑOS.

Francisco Carriel Albarracin, Guillermo Rencoret Palma, Roberto Humeres Para, Juan Christian Hepp Kuschel, José Manuel Palacios Junemann, Felipe Castillo Henríquez, Marcelo Vivanco Lacalle

Clínica Alemana. Hígado, Páncreas Y Vías Biliares.

**INTRODUCCIÓN** El éxito del trasplante hepático ortotópico se ha traducido en su masificación en el tratamiento de patologías del hígado tanto agudas como crónicas, tanto benignas como malignas. Los primeros intentos en Chile se remontan al año 1969, comenzando la experiencia en nuestro centro el año 1993, con resultados comparables a la literatura internacional de ese entonces.

**OBJETIVOS** Primario: Describir los resultados perioperatorios y sobrevida a 5 años de pacientes que recibieron trasplante hepático ortotópico en Clínica Alemana de Santiago en los últimos 10 años. Secundarios: describir variables demográficas, indicación de THO.

**MATERIAL Y MÉTODO** Serie de casos. Se incluyeron pacientes inscritos en lista de espera nacional para trasplante que recibieron trasplante hepático en nuestro centro en los últimos diez años. Se excluyeron aquellos que no fueron trasplantados por oportunidad, contexto clínico o calidad de injerto subóptimo. El tamaño de muestra se calculó en base al número de pacientes trasplantados. Técnica de muestreo no probabilístico intencional. Variables: morbimortalidad a 90 días, sobrevida a 1, 3 y 5 años, demográficas, etiología e indicación de THO. Estadística descriptiva.

**RESULTADOS** Se realizaron 79 trasplantes hepáticos en 78 pacientes. 64% hombres, mediana 53 años. 88% con daño hepático crónico (30% NASH, 30% OH, 13% viral, 12% autoinmune, entre otros), 30% presentaron hepatocarcinoma, 13% por patología benigna. 47% morbilidad Clavien Dindo III o más a 90 días. Mortalidad perioperatoria 8 pacientes (10%, 4 por complicaciones sépticas, 2 ACV, 1 falla primaria de injerto, 1 hemorragia digestiva masiva). Sobrevida a 1 y 5 años 84% y 82,5% respectivamente. Hubo 1 retrasplante por disfunción del injerto secundario a trombosis de arteria hepática.

**CONCLUSIONES** El trasplante hepático ortotópico continúa siendo una opción segura y eficaz para el tratamiento de diversas afecciones hepáticas, presentando nuestro centro una morbilidad perioperatoria y sobrevida general similares a lo reportado en centros de alto volumen.



## CALIDAD DE VIDA POST-RECONSTRUCCIÓN DE VÍA BILIAR

Pablo Ignacio San Martín Ferrada, Héctor Losada Morales, Andrés Troncoso Trujillo, Jorge Silva Abarca, Allan Ignacio Vera Kortmann, Matías Isaac Palma Torres, María Belén, Colinas Grilli, Alejandro Sebastián Verdugo Fernández

Universidad De La Frontera. Departamento De Cirugía, Anestesia Y Traumatología..

**INTRODUCCIÓN** La reconstrucción de vía biliar (RVB) secundaria a lesión de vía biliar asociada a colecistectomía (LVBAC) es una cirugía compleja y un aspecto importante es la calidad de vida (CV) posterior.

**OBJETIVOS** Comparar la calidad de vida de una cohorte de pacientes sometidos a RVB por LVBAC con una cohorte de pacientes sometidos a colecistectomía sin incidentes.

**MATERIAL Y MÉTODO** Estudio de CV realizado en una cohorte concurrente a conveniencia. La cohorte está compuesta por 32 pacientes sometidos a RVB por LVBAC. Para tener un grupo de comparación se eligió una cohorte de pacientes sometidos a colecistectomía sin incidentes. Estas cohortes se parearon 1:1 por edad ( $\pm 1$  año), género y tipo de cirugía. Se aplicó el cuestionario SF-36 con la puntuación propuesta por el grupo RAND de manera personal o telefónica.

**RESULTADOS** La cohorte de pacientes de RVB está conformada por 32 pacientes, con edad promedio de  $47 \pm 17,68$  años; con predominio de género femenino (78%). El promedio de Días de hospitalización fue  $20 \pm 11,85$ . El promedio de seguimiento fue de  $7 \pm 5$  años. El porcentaje promedio obtenido por los pacientes sometidos a RVB vs colecistectomía sin complicaciones fue: Función Física:  $84,4 \pm 14,6$  vs  $86,03 \pm 17$ ; Rol Físico:  $70,8 \pm 18,8$  vs  $75,75 \pm 22,5$ ; Dolor corporal:  $57 \pm 19,54$  vs  $48 \pm 21,9$ ; Salud General:  $64,12 \pm 8,64$  vs  $61,84 \pm 9,16$ ; Vitalidad:  $57,55 \pm 10,75$  vs  $60,6 \pm 6,55$ ; Función Social:  $56,7 \pm 12,2$  vs  $60,3 \pm 10,9$ ; Rol Emocional:  $80,6 \pm 21,33$  vs  $87,26 \pm 17,86$ ; Salud Mental:  $60,24 \pm 8,56$  vs  $64 \pm 6,8$ ; no encontrando ninguna diferencia estadísticamente significativa entre las 2 cohortes.

**CONCLUSIONES** El presente estudio no se encontró diferencia significativa en la CV entre los pacientes con LVBAC y pacientes colecistectomizados sin complicaciones.

## EXPERIENCIA EN MANEJO DEL REMANENTE PANCREÁTICO EN DUODENO PANCREATECTOMÍA CEFÁLICA EN HCUCH

Juan Carlos Díaz Jeraldo, Jaime Castillo Koch, Francisco Jesús Rodríguez Vega, Alexandre Sauré Maritano, Hans Lembach Jahnsen, Carlos Mandiola Bunster,

Universidad De Chile. Departamento De Cirugía Hospital Clínico De La Universidad De Chile

**INTRODUCCIÓN** La duodeno-pancreatectomía cefálica (DPC) impone el desafío del manejo del remanente pancreático, siendo la pancreatogastro (PGA) y pancreatoyeyuno (PYA) anastomosis clásicas formas de reconstrucción hacia el tubo digestivo. La fístula pancreática, hemoperitoneo y hemorragia digestiva alta (HDA) constituyen temidas complicaciones que podrían estar asociadas a la técnica quirúrgica empleada en este contexto.

**OBJETIVOS** Comparar las complicaciones asociadas al manejo del remanente pancreático en duodeno-pancreatectomías cefálicas efectuadas en el Hospital Clínico de la Universidad de Chile en los últimos 15 años.

**MATERIAL Y MÉTODO** Diseño retrospectivo, observacional. Se revisaron las historias clínicas de 288 pacientes sometidos a DPC entre 2004-2019. Se analizó características demográficas y clínicas, junto a comparación de morbilidad general en relación a la técnica quirúrgica empleada en el manejo del remanente pancreático. Análisis estadístico Chi<sup>2</sup> con SPSS Statistics.

**RESULTADOS** De 288 DPC, en el 56,5% (n=163) se efectuó pancreatogastro-anastomosis, mientras en 39,9% (n=155) se realizó pancreatoyeyuno-anastomosis, y en el 3,47% (n=10) exclusión pancreática. No hubo diferencias significativas en tasas de morbilidad general entre ambos grupos (p=0,26). La fístula pancreática fue la complicación más frecuente, presentándose mayormente en el grupo PYA vs PGA, 27,8% (n=32) vs 18,4% (n=30) respectivamente, aunque sin diferencias estadísticas significativas (p=0,09). Sin embargo, las fístulas tipo A presentan significativa mayor incidencia en grupo PYA (p=0,008). No hubo diferencias significativas en la incidencia de hemoperitoneo/HDA entre ambos grupos. La mortalidad perioperatoria fue 5,5% en PGA y 3,47% en grupo PYA, sin existir diferencias estadísticas (p=0,28).

**CONCLUSIONES** Si bien existe una tendencia a mayor incidencia de fístulas tipo A en el grupo PYA esto no impacta en la incidencia de morbilidad general ni mortalidad perioperatoria entre ambas técnicas quirúrgicas existentes para el manejo del remanente pancreático, lo cual resulta compatible a publicaciones internacionales donde no se ha podido establecer superioridad entre ambas técnicas quirúrgicas.

## CRITERIOS DE MILÁN EN BIOPSIAS DEFINITIVAS DE TRANSPLANTE HEPÁTICO Y SU IMPLICANCIA EN SOBREVIDA GLOBAL Y RECURRENCIA. CASUÍSTICA DE CLÍNICA ALEMANA DE SANTIAGO.

Francisco Carriel Albarracin, Guillermo Rencoret Palma, Juan Christian Hepp Kuschel, Roberto Humeres Para, José Manuel Palacios Junemann, Felipe Castillo Henríquez, Marcelo Vivanco Lacalle

Clínica Alemana. Hígado, Páncreas Y Vías Biliares.

**INTRODUCCIÓN** Los criterios de Milán son los más ampliamente usados en la indicación de trasplante hepático a pacientes cirróticos portadores de hepatocarcinoma. Distintas series pequeñas con criterios extendidos (San Francisco, Navarra, "up-to-seven", etc), con resultados similares en cuanto a sobrevida global y recurrencia. Es frecuente la subestimación en tamaño y número de estas lesiones en los estudios de imágenes.

**OBJETIVOS** Describir la casuística de trasplantes hepáticos por hepatocarcinoma en nuestro centro, y correlacionar los criterios de Milán con las biopsias definitivas del explante y su implicancia clínica en sobrevida global y tasa de recurrencia.

**MATERIAL Y MÉTODO** Serie de casos. Inclusión: pacientes cirróticos portadores de hepatocarcinoma dentro de criterios de Milán en estudio preoperatorio o biopsia diferida de explante, que fueron trasplantados en nuestro centro, con o sin terapia puente, en los últimos 10 años. Exclusión: Pacientes fuera de criterios de Milán en preoperatorio, o sin hepatocarcinoma en biopsia definitiva. Se estimó tamaño de muestra según número de pacientes operados en el período seleccionado. Variables: demográficas, número y tamaño de lesiones preoperatorio, en biopsia de explante, uso de terapia puente, sobrevida global a 1 y 3 años, tasa de recurrencia. Estadística descriptiva

**RESULTADOS** 26 casos. 88% hombres, mediana de edad 53 años. 16 (62%) recibieron terapia puente (Quimioembolización, ablación, otros). 16 (62%) pacientes fuera de criterios de milán en biopsia explante. Sobrevida global a 1 y 3 años 79% y 67%. Tasa de recurrencia a los 3 años de 16%, todos ellos fuera de criterios de milán en biopsia definitiva. Grupo fuera de criterios de Milán: sobrevida 80 y 57% a 1 y 3 años respectivamente

**CONCLUSIONES** Los pacientes fuera de criterios en biopsia definitiva muestran una mayor tasa de recurrencia, y menos sobrevida global con respecto a lo publicado por Mazaffero, existiendo una importante subestimación preoperatoria de estas lesiones.

## REPORTE DE PANCREATECTOMÍA DISTAL EN HOSPITAL BASE VALDIVIA (AÑOS 2010-2019)

Manuel Andrés Kunstmann Camino, Gabriel Felipe Kunstmann Camino, Carlos Enrique, Cárcamo Ibaceta

Hospital Clínico Regional (valdivia). Servicio De Cirugía.

**INTRODUCCIÓN** La pancreatectomía distal (PD) es el gold standard para lesiones de cuerpo y cola del páncreas. Consiste en la resección de tejido pancreático a la izquierda del eje mesentérico. La morbi-mortalidad aumenta si se asocia a esplenectomía o si desarrolla fístula pancreática como complicación.

**OBJETIVOS** Describir pacientes sometidos a PD, manejo quirúrgico y evolución post operatoria.

**MATERIAL Y MÉTODO** Serie de casos de base de datos retrospectiva de pacientes sometidos a PD en el Hospital Base Valdivia (HBV) entre los años 2010-2019. Criterio de inclusión: PD realizada en HBV con seguimiento post operatorio. Análisis mediante estadística descriptiva.

**RESULTADOS** De 13 pacientes, edad promedio 47.8 años, 11 mujeres y 2 hombres. 23% (3) de las lesiones fueron hallazgo en estudio imageneológico por otra causa. Promedio de días de hospitalización post operatorio fue 7,6. Se realizó PD videolaparoscópica en 10 casos. El resto se realizó por cirugía clásica. 1 caso presentó pequeño desgarro esplénico como complicación intraoperatoria. 3 casos tuvieron complicaciones post operatorias: 1 fístula pancreática con débito de 861 cc antes del alta, 1 peritonitis por perforación cecal y 1 dehiscencia de la anastomosis esófago-yeyunal con shock séptico. Se requirió reintervenir a 1 paciente. 2 pacientes han fallecido al día de hoy: 1 durante hospitalización y el segundo mientras se encontraba en cuidados paliativos. Control post operatorio a 10 pacientes: 8 asintomáticos, 2 con dolor abdominal leve. 100% tenía buena tolerancia oral. De las 13 biopsias, el 46,1% (6) informaron neoplasia sólida pseudopapilar, 15,4% (2) neoplasia intraductal mucinosa, 15,4% (2) adenocarcinoma ductal, 7,6% (1) cistoadenoma mucinoso, 7,6% (1) tumor neuroendocrino, 7,6% (1) no se contaba con informe de biopsia. 76,9% (10) con márgenes quirúrgicos libres.

**CONCLUSIONES** La cirugía videolaparoscópica es segura y efectiva en el manejo de la patología distal pancreática, incluyendo casos de neoplasia maligna y presentando 1 caso con complicación post operatoria en nuestra serie.

## **SOBREVIDA DE LOS PACIENTE OPERADOS POR METÁSTASIS COLORECTALES Y SU CORRELACIÓN CON EL ESTUDIO GENÉTICO. EXPERIENCIA DE LA CLÍNICA ALEMANA DE SANTIAGO**

Oliver Daniel Maida Medina, Guillermo Rencoret Palma, Juan Christian Hepp Kuschel, Karen Briner Prenafeta, Horacio Ríos Rivas, Roberto Humeres Para, Marcelo Vivanco Lacalle

Clínica Alemana. Cirugía Hepatobiliar.

**INTRODUCCIÓN** El cancer colorectal (CCR) es la 4ª causa de muerte en Chile. Aproximadamente el 30% de los CCR tienen metástasis hepáticas (MH) al diagnóstico. La sobrevivencia a largo plazo ha mejorado a través de los años dado la mejora en el tratamiento y aumento de pacientes candidatos a resección de MH. La sobrevivencia fue mejorando con los años gracias al desarrollo de distintas modalidades de terapia.

**OBJETIVO** El objetivo de este estudio es describir la sobrevivencia de esta patología en nuestro centro. Las variables demográficas y perfil genético.

**MATERIAL Y MÉTODO** Estudio descriptivo retrospectivo realizado en nuestro centro: como criterio de inclusión se analizaron datos de los pacientes tratados por CCR con MH por el equipo de cirugía hepatobiliar entre 2005-2018 y como criterio de exclusión se descartaron los tipos distintos al adenocarcinoma. El tamaño muestral fue por conveniencia. Se incluye todos los CCR etapa IV con MH resecables. Pacientes sin estudio de perfil genético fueron excluidos. Se realizó análisis estadístico descriptivo y analítico en Stata 15.1.

**RESULTADOS** Hubo 32 pacientes que se realizaron cirugía con intención curativa con estudio de perfil genético. El 92% de los tumores primarios fueron de colon y 8% de recto. El 21% tuvo metástasis extrahepáticas al momento del diagnóstico. El 88% recibió quimioterapia neoadyuvante preoperatoria. De las mutaciones clínicas relevantes que empeoran el pronóstico, presentaron: 0% mutación BRAF, 33% KRAS, 0% NRAS, 0% HRAS, 25% tenía mutaciones en TP53 y RAS y 25% APC y PIK3CA. El 37% tuvo al menos una mutación clínicamente relevante. La sobrevivencia libre de enfermedad fue de 35 meses y la sobrevivencia global fue de 46 meses.

**CONCLUSIONES** La sobrevivencia de nuestro centro se condice con la literatura internacional demostrando que en un grupo de trabajo multimodal es posible tratar esta patología con buenos resultados.

## EXPERIENCIA EN EL TRATAMIENTO QUIRÚRGICO DEL CÁNCER DE VESÍCULA BILIAR INCIDENTAL. ANÁLISIS DE SOBREVIDA A 5 AÑOS

Felipe Castillo Henríquez, Xabier De Aretxabala Urquiza, Guillermo Rencoret Palma, Marcelo Vivanco Lacalle, Juan Christian Hepp Kuschel, Luis Manríquez Chau

Clínica Alemana. Equipo De Cirugía Hpb.

**INTRODUCCIÓN** El cáncer de vesícula biliar corresponde a una de las principales causas de muerte por cáncer en Chile. Su incidencia ha ido en aumento en los últimos años. Su diagnóstico muchas veces es tardío, y, a pesar encontrarse de manera incidental en la colecistectomía laparoscópica por otras causas, su pronóstico es ominoso.

**OBJETIVOS** Dar a conocer la experiencia quirúrgica de la re-intervención (resección hepática linfadenectomía) en pacientes con diagnóstico de cáncer de vesícula incidental. Establecer los factores pronósticos y los resultados en términos de sobrevida

**MATERIAL Y MÉTODO** Diseño: cohorte retrospectiva, tipo ensayo clínico no controlado Muestra: pacientes re intervenidos con el diagnostico histológico de cáncer de vesícula biliar posterior a colecistectomía. Se incluyeron los pacientes que fueron sometidos a resección hepática y linfadenectomía durante los años 1987 y 2008 Variables: se analizan variables demográficas, presentación clínica, resultados histopatológicos y sobrevida a 5 años de seguimientos Análisis estadístico: analítico con STATA

**RESULTADOS** 95 pacientes cumplieron los criterios de inclusión. La edad promedio es 58 años (32-71), con un predominio del sexo femenino con un 85%. Todos los pacientes eran portadores de colelitiasis. 21 pacientes presentaron compromiso del lecho hepático independiente del grado de profundidad (T) de los cuales fallecieron el 80%. En todos los pacientes se realizó cuña hepática con linfadenectomía. 9 pacientes (0,9%) presentaron complicaciones post operatorias, 3 de ellos Clavien Dindo IIIa o más. No hubieron fallecidos por causa quirúrgica. El recuento ganglionar promedio fue 9.3 linfonodos. La sobrevida fue caracterizada con curvas de Kaplan Meier.

**CONCLUSIONES** Si bien la mortalidad en el cáncer de vesícula biliar es alta, la cirugía es la única alternativa curativa actual. Existen factores de riesgo que podrían influir en el mal pronóstico de estos pacientes como el compromiso hepático y linfonodal

## LECCIONES APRENDIDAS Y RESULTADOS PERIOPERATORIOS EN MÁS DE 100 RESECCIONES HEPÁTICAS CONSECUTIVAS EN EL HOSPITAL REGIONAL DE TALCA EN 5 AÑOS. UN ESTUDIO DESCRIPTIVO

Cesar Muñoz Castro, Jean Phillipe Bachler González, Guillermo Sepúlveda Díaz, Franz González Arboleda, Sergio Sotelo Hernández, Carlos Ygnacio Varela Varela, Joelys, Morales María, Nicolas Latrach Casanova

Hospital Dr. César Garavagno Burotto (Talca). Departamento De Cirugía. Universidad Católica Del Maule.

**INTRODUCCIÓN** Las resecciones hepáticas (RH) se han desarrollado exponencialmente en los últimos años adquiriendo una seguridad clínica que le permite actualmente expandir sus indicaciones con estándares establecidos permitiendo acceder a un mayor número de pacientes al tratamiento de diversas patologías.

**OBJETIVOS** Describir las características y los resultados perioperatorios de las RH realizadas en los últimos 5 años en el Hospital Regional de Talca

**MATERIAL Y MÉTODO** Estudio de cohorte prospectiva. Se incluyen todos los pacientes sometidos a una RH con intención curativa por patología benigna y maligna en el Hospital Regional de Talca entre Junio del 2014 y Junio del 2019. No se contemplaron criterios de exclusión. La indicación de la RH fue realizada en un comité multidisciplinario de especialistas. La nomenclatura de la RH se realizó según Brisbane. La transección hepática se realizó con ultrasónico, kellyclasia y bipolar. El manejo perioperatorio fue estandarizado. Se realizó un análisis descriptivo y analítico de las variables biodemográficas y perioperatorias en Stata 12.0.

**RESULTADOS** Son 118 RH en 111 pacientes. La edad promedio fue 57 años y el 63% femenino. El 90% fue patología maligna. La indicación más frecuente fue cáncer de vesícula biliar en el 40% seguidos por las metástasis hepáticas. En el 34% la RH se realizó por laparoscopia. El 27% correspondió a RH mayores y 6% de RH ampliadas. En el 12% se realizó resección de la vía biliar como parte de la intervención. El 8,5% desarrollo una morbilidad clínicamente significativa (Clavien >III). Hubo mortalidad operatoria en 2 pacientes (1.6%): 1 insuficiencia hepática postoperatoria y 1 fibrilación ventricular.

**CONCLUSIONES** En nuestra experiencia han aumentado las RH realizadas en el Hospital Regional de Talca, con resultados perioperatorios concordantes con los estándares internacionales de técnica quirúrgica y morbimortalidad.

## HEPATECTOMIA CENTRAL CON TÉCNICA DE TAKASAKI PARA TRATAMIENTO DE METASTASIS HEPÁTICAS DE CÁNCER COLORRECTAL

Matías Orellana Pereira, Roberto Cabrera Valenzuela, Guillermo Sepúlveda Díaz, Cesar Muñoz Castro

Hospital Dr. César Garavagno Burotto (Talca). Cirugía Digestiva. Universidad Católica Del Maule.

**INTRODUCCIÓN** La resección de metástasis hepáticas centrales, de cáncer colorrectal, pueden ser complejas; las hepatectomías extendidas, ampliamente utilizadas, presentan menos morbilidad, pero mayor riesgo de insuficiencia hepática post operatoria (IHPO). La hepatectomía central (IV-VI-VIII) es una opción, que aunque puede presentar mayor morbilidad por doble transección hepática, permite preservar mayor cantidad de parénquima hepático disminuyendo riesgo de IHPO y conservando unidades funcionales para una recurrencia.

**OBJETIVOS** Mostrar hepatectomía central con técnica de Takasaki para resección de metástasis hepáticas de cáncer colorrectal como alternativa preservadora de parenquima.

**CONTENIDO DEL VIDEO** Paciente masculino, 70 años, con antecedentes de cáncer de colon derecho (adenocarcinoma tubular moderadamente diferenciado), sometido a hemicolectomía derecha, ileo-transverso anastomosis primaria y adyuvancia con FOLFOX, 6 ciclos. A 24 meses de seguimiento, TAC de tórax-abdomen-pelvis evidencia lesión hipovascular central, entre sector medial y anterior. RNM muestra lesión de carácter secundario, de 54 mm. PET-CT con lesión sin otros focos. Completa neoadyuvancia (FOLFOX-FOLFIRI, 9 ciclos). Lesión estable al control con RNM. Ingres a pabellón evidenciando lesión central con compromiso de diafragma. Se realiza colecistectomía, resección local de diafragma y hepatectomía central con técnica de Takasaki. Paciente evoluciona con filtración biliar de bajo débito, tratándose manteniendo drenajes, siendo dado de alta al 9º día de postoperatorio.



## RESECCIÓN LAPAROSCÓPICA DE QUISTE DE COLÉDOCO TIPO II DE TODANI CON HEPATICOYEUANOANASTOMOSIS EN Y DE ROUX

Guillermo Castro Guerra, Domingo Montalvo Vásquez

Hospital Dr. Juan Noé Crevanni. Cirugía.

**INTRODUCCIÓN**La enfermedad quística de la Vía biliar, es una enfermedad infrecuente con 1 de 100.000 a 150.000 nacidos vivos, con mayor frecuencia en mujeres y diagnosticándose en un 20% en la adultez. En Asia, tienen una altísima frecuencia, especialmente en Japón con tasas hasta 1 por 1000 nacidos vivos. Se tabula bajo la clasificación de Todani. En Chile, hay poca literatura en paciente adulto, habiendo numerosas presentaciones en pacientes pediátricos.

**OBJETIVOS**Describir un caso de Quiste de coledoco con resección y reconstrucción laparoscópica.

**CONTENIDO DEL VIDEO**Paciente de 60 años de sexo femenino con una eco abdominal con dilatación quística poco identificable de la VB, por lo que se complementa el estudio con Resonancia magnética con Colangiorensonancia, donde se demuestra un quiste de coledoco de 3 cm con coledocolitiasis intraquística, además de colelitiasis. Se realiza colecistectomía con resección laparoscópica de la vía biliar y quiste de colédoco Tipo II de Todani, con reconstrucción en Y de Roux mas drenaje. La paciente evoluciona favorablemente con realimentación a las 48 horas, retirando el drenaje al 4to día y dándola de alta al 5to día. La biopsia diferida fue sin atipias.

## PANCREATECTOMÍA DISTAL LAPAROSCÓPICA EN PACIENTE CIRRÓTICO CON HIPERTENSIÓN PORTAL.

Francisco Carriel Albarracin, Guillermo Rencoret Palma, Roberto Humeres Para, Felipe Huidobro González, Marcelo Vivanco Lacalle

Clínica Alemana. Hígado, Páncreas Y Vías Biliares.

**INTRODUCCIÓN** Los pacientes cirróticos tienen mayor morbimortalidad perioperatoria que la población general, dado los múltiples roles fisiológicos del hígado. Existen diversos factores de riesgo preoperatorio cuya presencia estima una mortalidad de hasta un 50%, y su identificación es necesaria. La planificación quirúrgica, optimización y evaluación anestésica preoperatorias son fundamentales, y la laparoscopia cumple un rol en disminuir la morbimortalidad postoperatoria.

**OBJETIVO** Exponer y presentar video editado de pancreatectomía distal laparoscópica en paciente cirrótico con hipertensión portal, como una opción quirúrgica segura en paciente de alta morbimortalidad perioperatoria

**CONTENIDO DEL VIDEO** Paciente masculino de 74 años, antecedente de daño hepático crónico por virus hepatitis B con hipertensión portal, enfermedad pulmonar difusa y diabetes mellitus tipo 2. En estudio de trombosis portal parcial se solicita resonancia trifásica de hígado que describe nódulo 30x20mm en cola de páncreas compatible con neoplasia primaria, signos de daño hepático crónico e hipertensión portal (esplenomegalia, circulación colateral porto sistémica). Se decide realizar pancreatectomía distal laparoscópica oncológica más esplenectomía, destacando múltiples várices e hígado cirrótico, con biopsia rápida negativa para neoplasia en borde pancreático. Evoluciona favorablemente, sin complicaciones mayores, dándose de alta al séptimo día postoperatorio. Biopsia definitiva informó un adenocarcinoma ductal pobremente diferenciado, con bordes alejados, y 4/11 linfonodos comprometidos.

## **LESIÓN DE AORTA ABDOMINAL CON AGUJA DE VERESS DURANTE ESPLENECTOMÍA LAPAROSCÓPICA. REPARACIÓN CON SUTURA INTRACORPÓREA.**

Cristián Jarry Trujillo, Andrés Troncoso Trujillo, David Campos Negrete, Nicolás Jarufe Cassis, Eduardo Briceño Valenzuela

Pontificia U. Católica De Chile. Departamento De Cirugía Digestiva.

**INTRODUCCIÓN** La utilización de la aguja de Veress para establecer neumoperitoneo es habitual en laparoscopia. Sus complicaciones se presentan con una frecuencia menor al 0,5% y suelen ser menores; las lesiones vasculares representan un 5% de éstas. El punto de Palmer se considera un reparo para una entrada segura, sin embargo, no está exento de complicaciones.

**OBJETIVOS** Presentar el caso de una lesión de aorta abdominal por aguja de Veress en contexto de una esplenectomía laparoscópica

**CONTENIDO DEL VIDEO** Mujer, 21 años, con antecedente de Linfoma de Hodgkin, hospitalizada por recidiva. Estudio muestra lesiones hepáticas y adenopatías abdominales cuyas biopsias resultan insuficientes para diagnóstico. En reunión multidisciplinaria se decide esplenectomía para estudio histopatológico. Cirugía laparoscópica: en posición de Schuster, neumoperitoneo con aguja de Veress en punto de Palmer dando salida de contenido hemático de escasa cantidad, autolimitado. Se realiza posteriormente neumoperitoneo con Veress por vía umbilical, sin incidentes. A la inspección se evidencia hemoperitoneo moderado, sin sangrado activo ni compromiso hemodinámico. Se realiza esplenectomía laparoscópica según plan quirúrgico, sin inconvenientes. Se visualiza hematoma retroperitoneal que se explora evidenciando lesión puntiforme tangencial en cara lateral de aorta abdominal, con escaso sangrado. Se sutura laparoscopicamente la lesión con Prolene 5-0, logrando hemostasia satisfactoria.

## ADENOMA DE LÓBULO CAUDADO: RESECCIÓN TOTALMENTE LAPAROSCÓPICA DEL SEGMENTO I

Cristián Jarry Trujillo, Eduardo Briceño Valenzuela, Martín Dib Marambio, Jorge Martínez Castillo, Nicolás Jarufe Cassis

Pontificia U. Católica De Chile. Departamento De Cirugía Digestiva.

**INTRODUCCIÓN** Los adenomas hepáticos son lesiones benignas infrecuentes, que se presentan principalmente en mujeres de edad media, usuarias de terapia hormonal. Suelen ser lesiones únicas, ubicadas predominantemente en lóbulo hepático derecho. Si bien, el seguimiento imagenológico es factible, el tratamiento de elección es la resección quirúrgica. La ubicación de estas lesiones en el segmento I es infrecuente y su resección laparoscópica es técnicamente compleja.

**OBJETIVOS** Presentar el caso de una resección de segmento I, por vía laparoscópica, como tratamiento de una paciente con adenomas hepáticos

**CONTENIDO DEL VIDEO** (1) Presentación del caso clínico. Mujer de 28 años, previamente sana, en seguimiento por 2 años de lesión compatible con adenoma hepático en lóbulo caudado. Dada persistencia de lesión una vez suspendido tratamiento hormonal, se decide junto a paciente resección laparoscópica. (2) Presentación de seguimiento imagenológico. (3) Se presenta video de resección laparoscópica de lóbulo caudado, donde se describe posición de trócares, exposición y pasos técnicos de la liberación del segmento I y la transección del parénquima. (4) Presentación de resultado post-operatorio

## PANCREATECTOMÍA TOTAL POR LAPAROSCOPIA: UNA ALTERNATIVA EN IPMN DIFUSO.

Alejandro Branes García, Nicolás Jarufe Cassis

**INSTITUCIÓN** Pontificia U. Católica De Chile. Cirugía Digestiva.

**INTRODUCCIÓN** Paciente de 75 años con antecedentes de diabetes mellitus 2 insulino-requiriente. Presentó un cuadro de dolor abdominal y anorexia de dos meses de evolución. Se estudió con una TAC con contraste endovenoso que evidenció un IPMN mixto difuso, con dilatación del conducto pancreático principal. Evaluado en reunión multidisciplinaria de hepatopancreatobiliar, se decidió la resolución quirúrgica. Se realizó una pancreatectomía total laparoscópica, sin incidentes. Evolucionó en buenas condiciones generales y se dio de alta al quinto día postoperatorio.

**OBJETIVOS**- Presentar a la pancreatectomía total mínimamente invasiva como una alternativa factible cuando existe la indicación. - Mostrar una técnica reproducible de la intervención.

**CONTENIDO DEL VIDEO**- Presentación del caso clínico. - Intervención quirúrgica detallada. - Resultados a corto y largo plazo de la intervención.

## HEPATECTOMÍA PRESERVADORA DE PARÉNQUIMA HEPÁTICO LAPAROSCÓPICA POR METÁSTASIS DE CÁNCER DE COLON.

Darío Eduardo Palominos Salas, Jesús Rojas Lizama, Guillermo Sepúlveda Diaz, Carlos Ygnacio Varela Varela, Cesar Muñoz Castro

Hospital Dr. César Garavagno Burotto (Talca). Servicio De Cirugía Digestiva. .

**INTRODUCCIÓN**La cirugía de metástasis hepáticas de cáncer colorrectal (MHCCR) han evolucionado al concepto de preservación de parénquima, disminuyendo la radicalidad y conservando mayor número de subunidades para futuras re-resecciones.

**OBJETIVOS**Mostrar el concepto y técnica quirúrgica aplicada en resecciones hepáticas laparoscópicas con preservación de parénquima en 3 pacientes tratados por MHCCR en el Hospital Regional de Talca.

**CONTENIDO DEL VIDEO**Primer caso: Mujer de 66 años, se realizó segmentectomía del segmento VI y resección no anatómica del segmento IV. Segundo caso: Hombre de 73 años, antecedentes de segmentectomía posterior. En el seguimiento aparece una nueva lesión en el segmento II decidiendo realizar segmentectomía II laparoscópica. Tercer caso: Mujer de 52 años, con metástasis hepática de 1 cm, en el segmento VII sincrónica de cáncer de colon sigmoidees en el se realiza una resección no anatómica del segmento VII. La técnica quirúrgica hace énfasis en la movilización laparoscópica del hígado y la ecografía laparoscópica con demarcación de las lesiones y los pedículos vasculares. La transección hepática con bisturí ultrasónico y bipolar utilizando stapler/hemolok para los pedículos vasculares. Los 3 pacientes evolucionaron favorablemente, dados de alta entre el 2º y 4º día post operatorio. Las biopsias evidenciaron resecciones completas con bordes quirúrgicos libres.

## HEPATECTOMÍA IZQUIERDA Y EXPLORACIÓN DEL VÍA BILIAR LAPAROSCÓPICA POR HEPATOLITIASIS IZQUIERDA ASOCIADA A COLEDOCOLITIASIS

Cesar Muñoz Castro, Matías Orellana Pereira, Joelys Morales María,  
Hospital Dr. César Garavagno Burotto (talca). Cirugía Digestiva.

**INTRODUCCIÓN** La hepatolitiasis o litiasis proximal al confluente biliar, en algunas ocasiones se asocia a estenosis biliares o atrofia parenquimatosa que requieren para su tratamiento de una hepatectomía

**OBJETIVO** El objetivo de este video es mostrar la técnica quirúrgica de una hepatectomía izquierda asociado a una exploración laparoscópica de la vía biliar por hepatolitiasis asociado a coledocolitiasis

**CONTENIDO DEL VIDEO** Se posiciona en Lloyd Davis. Pneumoperitoneo cerrado. Instalación de trocares. Disección del Calot. Clips y sección de arteria cística. Coledocotomía supraduodenal. Coledocoscopia y extracción de 2 calculos. Coledocorrafia primaria con PDS 0000 corrido. Se completa colecistectomía. Movilización del lobulo hepatico izquierdo. Ecografía intraoperatoria. Disección y sección de arteria hepatica izquierda y porta izquierda. Se pasa cinta para Pringle. Transección hepatica por linea de Cantlie. Sección de via biliar a cielo abierto, biopsia rápida de la estenosis y sutura del muñon de via biliar con Prolene 00000. Sección de suprahepatica izquierda con stapler. Colangiografía transcística que demuestra buen paso de la via biliar y sin fugas. Extracción de la pieza por Pfannestiel. El Paciente evoluciona favorablemente siendo dado de alta al 4º día de postoperatorio. La biopsia confirma la presencia de hepatolitiasis con atrofia parenquimatosa y estenosis inflamatorias.

## MANEJO QUIRÚRGICO DE LA ESTENOSIS BILIAR COMPLEJA.

Juan Guaman Reimundo, Eduardo Viñuela Fawaz, Rolando Rebolledo Acevedo, Herman Ceballos Cortes, Víctor Jerez Mardones

Complejo Hospitalario Dr. Sótero Del Río (santiago, Puente Alto). Cirugía Hepatobiliar.

**INTRODUCCIÓN**La estenosis biliar de una hepático-yeyuno anastomosis se presenta hasta en un 12.5% de los pacientes. El manejo puede ser endoscópico, percutáneo o quirúrgico. La reconstrucción biliar es una cirugía compleja, no exenta de morbilidad, que se indica cuando fracasan las otras medidas y cuyo abordaje varía dependiendo del centro. Las complicaciones incluyen la filtración y la re-estenosis en hasta el 10% y 17%, respectivamente.

**OBJETIVOS**Describir la técnica quirúrgica de nuestro centro para el manejo de la estenosis biliar compleja.

**REPORTE DEL(LOS) CASO(S)**Paciente femenina, 24 años, con pancreatectomía total a los 5 meses por nesidioblastosis. Desarrolla una estenosis a nivel de la anastomosis hepático-yeyunal confirmada con resonancia magnética. Mediante abordaje tradicional se expone la hepático-yeyuno anastomosis, con difícil caracterización de la anatomía a pesar de la colangiografía intraoperatoria. Se decide realizar ecografía intraoperatoria, identificando un proceso fibroso que determina estenosis severa en la confluencia de los conductos hepáticos. Se realiza ecografía dinámica instilando suero fisiológico a través de cada conducto para identificar los segmentos a los cuales corresponde y asegurar la inclusión de todos ellos en la reconstrucción biliar. Finalmente, se realiza bilioplastia de los conductos identificados y porto-entero-anastomosis. Evolución postoperatoria normal, es dada de alta al 5to día postoperatorio sin complicaciones.



## SHUNT ESPLÉNORRENAL PROXIMAL POR HIPERTENSIÓN PORTAL SECUNDARIO A CAVERNOMATOSIS PORTAL EN PACIENTE BARIÁTRICA.

Martín Inzunza Agüero, Andrés Troncoso Trujillo, Eduardo Briceño Valenzuela, Martín Dib Marambio, Nicolás Jarufe Cassis

Pontificia U. Católica De Chile. Departamento De Cirugía Digestiva, Escuela De Medicina..

**INTRODUCCIÓN**La trombosis portomesentérica (TPM) es una complicación poco frecuente posterior a una gastrectomía en manga laparoscópica (GML). En ocasiones, puede producir cavernomatosis portal e hipertensión portal (HT) secundaria de difícil tratamiento. En este contexto, el tratamiento quirúrgico a través de un shunt esplenorrenal es indicado sólo de manera excepcional a pacientes seleccionados.

**OBJETIVOS**Presentamos el caso clínico, aspectos técnicos de la resolución quirúrgica, y seguimiento de una paciente sometida a esta intervención en nuestro centro.

**REPORTE DEL(LOS) CASO(S)**Paciente de 33 años, sexo femenino, con antecedente de GML en 2014. Presenta trombosis portal secundaria a trombofilia no diagnosticada previamente (déficit de proteína C y S, déficit de factor XII). Evoluciona con cavernomatosis portal, esplenomegalia y secuestro plaquetario. Progresa con várices esofágicas grandes con necesidad de ligaduras endoscópicas. Evaluada por equipo multidisciplinario con estudio imagenológico, se decide realizar shunt esplenorenal proximal para control de hipertensión portal. Se realiza esplenectomía, disección de vena renal izquierda y anastomosis término lateral con vena esplénica, Doppler intraoperatorio conforme. Paciente evoluciona en buenas condiciones durante el postoperatorio, con normalización del recuento plaquetario a las 48 hrs, control con AngioCT que demuestra permeabilidad de shunt esplenorrenal. En el seguimiento por equipo, várices esofágicas controladas y sin nuevos requerimientos de transfusiones.

## PERFORACION TRAUMATICA DE LA VESICULA BILIAR – UNA INFRECUENTE CONDICION CLINICA

Francisco Jesús Rodríguez Vega, Marcelo Beltran Saavedra, Joaquín Alberto Hevia Morel, Vittorio Rodrigo Zaffiri Muñoz, Santiago Fernando Valencia Velasco

Hospital San Juan De Dios (La Serena). Servicio De Cirugía Hospital San Juan De Dios De La Serena Unidad De Emergencia Hospital San Juan De Dios De La Serena Unidad De Imagenología Hospital San Juan De Dios De La Serena Unidad De Anatomía Patológica Hospital San Pablo De Coquimbo. Facultad De Medicina Universidad Católica Del Norte

**INTRODUCCIÓN** La lesión de la vesícula biliar secundaria a trauma abdominal cerrado constituye un evento infrecuente con una incidencia que varía entre 2% y 6%. En general ocurre en concomitancia con otras lesiones intra-abdominales por lo que habitualmente la presentación es tardía. La exclusiva perforación de la vesícula sin otras lesiones abdominales asociadas constituye un evento aún más infrecuente.

**OBJETIVOS** Reportar un caso de perforación traumática de la vesícula biliar en trauma abdominal cerrado como lesión intra-abdominal única con presentación tardía.

**REPORTE DEL(LOS) CASO(S)** Masculino 20 años de edad, dos semanas antes sufre una caída de altura con golpes a nivel del tórax y hemiabdomen derecho. Consulta en varias oportunidades en Hospital rural debido a lo cual es derivado a nuestra Institución. Al ingreso estable pero con el abdomen distendido y doloroso. TC abdominal demuestra abundante líquido libre en la cavidad abdominal. Las imágenes no demuestran lesiones específicas. Laparotomía exploradora evidencia abundante líquido bilioso y a la exploración dirigida como lesión única una perforación de la cara peritoneal del bacinete de la vesícula biliar. Se realiza colecistectomía y queda laparotomizado. Una segunda cirugía de aseo y es dado de alta al quinto día. Hallazgos en la biopsia son descritos como secundarios a trauma.

## QUISTE DEL COLÉDOCO TODANI IVA, ¿QUÉ TRATAMIENTO PODEMOS OFRECER?

Augusto Antonio Barrera Zamorano, Francisca Pérez Saavedra, Diego García Prado

Carlos García Carrasco, Alejandro Cancino Viveros

Hospital Clínico San Borja-arriarán (santiago, Santiago). Departamento De Cirugía. Universidad De Chile

**INTRODUCCIÓN** Los quistes del colédoco son una enfermedad congénita de la vía biliar. Es un diagnóstico difícil y poco frecuente, con una incidencia de 1 caso por cada 15.000 nacidos vivos. Predomina en el sexo femenino, y se pueden acompañar de anomalías de la unión pancreatobiliar. Sin tratamiento un porcentaje importante evolucionará a malignización, por lo que se debe realizar un tratamiento quirúrgico oportuno. Existe controversia respecto al tratamiento de los quistes clasificados como Todani IVA.

**OBJETIVOS** Reportar un caso de un Quiste de Colédoco Todani IVA operado en nuestro servicio, discutiendo aspectos de su tratamiento actual.

**REPORTE DEL(LOS) CASO(S)** Mujer, 45 años, tabáquica, colecistectomizada con hallazgo intraoperatorio de quiste de colédoco, sin controles. Consulta por dolor en hipocondrio derecho, ictericia, coluria, sin fiebre, sin masa palpable ni otros hallazgos al examen. Ecografía y TC muestran dilatación de vía biliar intra y extrahepática. RNM: dilatación fusiforme de VB extrahepática y conductos intrahepáticos, sugerente de Quiste de Colédoco Todani IVA. Presenta cálculo distal en VB extrahepática. Laboratorio normal. Se deriva. Extracción de cálculo mediante ERCP. Exploración quirúrgica evidencia dilataciones descritas, se realiza resección de VB extrahepática y derivación biliodigestiva. Alta quirúrgica al quinto día. Anatomía patológica demostró quiste de vía biliar de 5x3 cm, sin neoplasia.

## HEMANGIOENDOTELIOMA EPITELOIDE MALIGNO HEPÁTICO Y TRANSPLANTE. PRESENTACIÓN DE UN CASO Y REVISIÓN DE LA LITERATURA.

Francisco Carriel Albarracin, Guillermo Rencoret Palma, Roberto Humeres Para, Juan Christian Hepp Kuschel, Marcelo Vivanco Lacalle

Clínica Alemana. Hígado, Páncreas Y Vías Biliares.

**INTRODUCCIÓN** El hemangioendotelioma epiteloides maligno hepático es un tumor raro de origen vascular, usualmente multifocal. Potencial maligno variable. Existen diferentes modalidades de tratamiento médico con evidencia limitada y resultados variables. La resección quirúrgica se considera en enfermedad limitada, y el trasplante hepático ortotópico se ha usado en pacientes irreseccables con resultados exitosos con sobrevida hasta 83% a 5 años.

**OBJETIVOS** Presentar un caso de transplante hepático por hemangioendotelioma maligno del hígado y revisar la literatura internacional.

**REPORTE DEL(LOS) CASO(S)** Mujer 29 años, antecedente de macroadenoma hipofisario tratado médicamente, manga gástrica y apendicectomía laparoscópica. Múltiples consultas por dolor subcostal bilateral progresivo que se exagera con movimientos respiratorios y en ejercicio. Al examen físico hígado palpable 3 centímetros bajo reborde costal. Estudio de laboratorio destaca pruebas hepáticas normales. TAC abdomen y pelvis muestra múltiples lesiones hepáticas hipovasculares, que comprometen todos los segmentos hepáticos. Marcadores tumorales negativos, sin extensión extrahepática. Biopsia por punción concordante con hemangioendotelioma maligno. Discutida en comité oncológico se enlista para transplante hepático como excepción, y recibe talidomida como terapia puente por 17 meses. Se realiza transplante hepático sin incidentes ni complicaciones postoperatorias significativas. Mantiene con imágenes sin evidencia de recidiva a la fecha, sobrevida de 57 meses a la fecha

## **TRANSPLANTE HEPÁTICO EN PACIENTE CON ENFERMEDAD POLIQUÍSTICA DEL HÍGADO. UNA INDICACIÓN POCO HABITUAL, A PROPÓSITO DE UN CASO**

Francisco Carriel Albarracin, Guillermo Rencoret Palma, Roberto Humeres Para, Juan Christian Hepp Kuschel, Marcelo Vivanco Lacalle

Clínica Alemana. Hígado, Páncreas Y Vías Biliares.

**INTRODUCCIÓN** La enfermedad poliquística del hígado es poco habitual, y se caracteriza por múltiples lesiones quísticas de hasta 30 cm de diámetro. Generalmente compromete más del 50% del hígado, progresiva, y presenta síntomas por efecto de masa que pueden comprometer la vida, como anorexia, malnutrición severa con atrofia muscular, entre otros, afectando severamente la calidad de vida. El trasplante hepático es la mejor alternativa a largo plazo en estos pacientes.

**OBJETIVOS** Reportar un caso de Transplante hepático en paciente con hepatomegalia severa incapacitante por enfermedad poliquística del hígado, y revisar la literatura internacional

**REPORTE DEL(LOS) CASO(S)** Mujer de 43 años, antecedente de síndrome de piernas inquietas. Refiere molestias digestivas vagas desde los 15 años. En contexto de estudio por trastorno alimentario se diagnosticó hígado poliquístico. En seguimiento, hepatomegalia progresiva hasta ocupar todo el abdomen hasta la pelvis, gran detrimento de la calidad de vida (dolor abdominal recurrente, fatigabilidad, malnutrición severa). Se discute en comité multidisciplinario y se enlista para transplante hepático, que se realiza sin incidentes. Sin complicaciones postoperatorias significativas. Biopsia muestra hígado de 4,3 kgs de peso, 33x28x11 cms, reemplazado en un 80% por quistes de 0,8 a 6cm de diámetro mayor. Actualmente 9 meses de seguimiento, sin molestias, llevando una vida normal.

## HEMATOMA SUBCAPSULAR HEPÁTICO ESPONTÁNEO: REPORTE DE UN CASO

Catalina Sanllehi Zapata, Rodrigo Torresquevedo Quevedo, Eduardo Figueroa Rivera, Fabrizio Moisan Paravic, Felipe León Ferrufino

Hospital Clínico Regional Dr. Guillermo Grant Benavente (concepción). Servicio Cirugía.

**INTRODUCCIÓN** El hematoma subcapsular hepático espontáneo, es un cuadro poco frecuente en nuestro medio, pudiendo ser potencialmente mortal, a nivel internacional la mayoría de los casos publicados son secundarios a adenomas y hepatocarcinomas accidentados y a síndrome HELLP, cuyo manejo la mayoría de las veces debe ser activo. Presentamos el caso de una paciente atendida en nuestro centro, con hematoma subcapsular hepático espontáneo secundario a hemangioma accidentado, con manejo conservador exitoso.

**OBJETIVOS** Presentar caso clínico y revisión de literatura actual

**REPORTE DEL(LOS) CASO(S)** Paciente sexo femenino de 36 años, usuaria de ACO, sin antecedente de trauma previo, es derivada a nuestro centro por cuadro de omalgia derecha de 36 hrs de evolución y dolor abdominal que inicia 24 hrs previo a ingreso. El estudio inicial revela caída de la hemoglobina importante en las primeras 2 horas y un gran hematoma subcapsular hepático en segmento VII de 1095 cc con sangrado activo. Se indica manejo endovascular, frustrado, se mantiene con soporte transfusional y seguimiento estricto. La paciente evoluciona estable, sin nueva caída de hemoglobina, con disminución de tamaño de la colección, por lo que se da de alta 19 días post ingreso

## SEGMENTECTOMÍA HEPÁTICA LAPAROSCÓPICA POR METÁSTASIS INFRECUENTE DE CARCINOMA DE AMÍGDALA.

Francisca Belmar Riveros, Cristián Jarry Trujillo, Ignacio Obaid Carrion, Cristóbal Azócar Bizama, Martin Dib Marambio

Pontificia U. Católica De Chile. Departamento De Cirugía Digestiva.

**INTRODUCCIÓN** Las neoplasias de cabeza y cuello corresponden al 5-10% de las neoplasias en países desarrollados, de estas un 10% son de orofaringe. En Chile se estima una prevalencia de 0.5 por 100.000 habitantes.

**OBJETIVOS** Presentar el caso clínico de un paciente con una segmentectomía hepática laparoscópica por metástasis única infrecuente de carcinoma de amígdala palatina y revisión de la literatura.

**REPORTE DEL(LOS) CASO(S)** Presentamos el caso de un paciente de género masculino de 56 años con antecedentes de carcinoma escamoso de amígdala palatina con virus papiloma humano positivo (VPH ), tratado con quimioterapia y radioterapia. En seguimiento mediante RNM se evidencia desarrollo de lesión metastásica única de 23 mm en segmento III del hígado compatible con localización secundaria sin evidencia de otras lesiones. Exámenes de laboratorio normales con CEA 1.02 ng/ml y AFP en 1.44 ng/ml. Se realiza segmentectomía laparoscópica con biopsia diferida que confirma metástasis de carcinoma poco diferenciado con márgenes de 1 cm negativos quedando en R0. Paciente evoluciona favorablemente siendo dado de alta a los dos días.

## **GRAVE LESIÓN DEL PEDÍCULO HEPÁTICO EN COLECISTECTOMÍA DE URGENCIA. ESTRATEGIA QUIRÚRGICA DE RESCATE. PRESENTACIÓN DE UN CASO.**

Gabriela Ochoa Suazo, Carlo Maríao Coloma, Eduardo Briceño Valenzuela, Jorge Martínez Castillo, Nicolás Jarufe Cassis

Hospital Clínico Pontificia Universidad Católica De Chile. Departamento Cirugía Digestiva.

**INTRODUCCIÓN** La lesión bilio-vascular durante una colecistectomía es infrecuente y compleja, pudiendo ocasionar graves secuelas e incluso mortalidad.

**OBJETIVOS** Presentar caso de lesión iatrogénica completa de pedículo hepático en colecistectomía de urgencia.

**REPORTE DEL(LOS) CASO(S)** Mujer, 22 años. Se realiza colecistectomía abierta con exploración del colédoco por colecistitis aguda y coledocolitiasis. Evoluciona con compromiso de conciencia e insuficiencia hepática, siendo derivada al Hospital Clínico UC al 4to día post-operatorio. Ingresa estable, destacando encefalopatía grado 2. TAC informa infarto hepático derecho, ausencia de arteria hepática derecha y propia, arteria hepática izquierda accesoria desde gástrica izquierda y trombosis portal de tronco principal. Se realiza laparotomía encontrando peritonitis biliar, necrosis del lóbulo hepático derecho e isquemia del izquierdo, sección completa de vía biliar en la confluencia, ligadura de la porta y sección de arteria hepática común. Se realiza trombec-tomía y revascularización portal con puente de vena iliaca cadavérica desde vena mesentérica superior a porta izquierda. Hepatectomía derecha y derivación bilio-digestiva a hepático izquierdo. Postoperatorio con fístula biliar y colecciones manejadas percutáneamente. Alta a los 60 días con función hepática normal. Actualmente en buenas condiciones. La lesión bilio-vascular conlleva altos índices de morbi-mortalidad. La estrategia quirúrgica realizada evitó el trasplante hepático o la muerte a la espera de éste.



## TUMOR DEL ESTROMA GASTROINTESTINAL (GIST) DUODENAL GIGANTE.

Javier López Sebastián<sup>1</sup>, Camila Rojas Rivera<sup>2</sup>, Juan Andrés Madariaga Gatica<sup>3</sup>, Marcelo Barra Muñoz<sup>4</sup>, Ramon Hermsilla Vásquez<sup>5</sup>

Hospital San Pablo (coquimbo). 1Servicio De Cirugía. Hospital San Pablo Coquimbo. Coquimbo. Chile.. 2Departamento De Clínicas. Facultad De Medicina. Universidad Católica Del Norte. Coquimbo. Chile. 3Residente Cirugía. Facultad De Medicina. Universidad Católica Del Norte. Coquimbo. Chile. 4Servicio De Anatomía Patológica. Hospital San Pablo Coquimbo. Coquimbo. Chile.

**INTRODUCCIÓN** Los GIST duodenales son infrecuentes y corresponden al 5% de los GIST resecados. De acuerdo a su localización y tamaño pueden originar un desafío diagnóstico y quirúrgico para su resección completa.

**OBJETIVOS** Presentar el caso de un paciente con diagnóstico de Tumor retroperitoneal que fue operado en el Hospital San Pablo Coquimbo y cuya biopsia definitiva revela un GIST de origen duodenal.

**REPORTE DEL(LOS) CASO(S)** Hombre de 38 años, IMC=39, sin antecedentes mórbidos. Presentó Hemorragia digestiva alta autolimitada, cuya endoscopia fue normal. Estudio imagenológico revela Tumor retroperitoneal de 17 cms de diámetro mayor. Intervenido quirúrgicamente, se realiza tumorectomía duodenectomía de la tercera y cuarta porción del duodeno por infiltración. Se reconstituye el tránsito mediante una duodenoyeyunoanastomosis. Evoluciona en forma favorable. Biopsia revela GIST de 17 x 10 cms. 3 mitosis por 5mm<sup>2</sup>, Ki-67 menor al 10%. Inmunohistoquímica es positivo para Vimentina, CD117 y DOG-1. Se indica tratamiento con Imatinib y tras 28 meses de seguimiento está libre de enfermedad. Discusión: Tumor poco habitual y que en este caso destaca el gran tamaño. La técnica quirúrgica se debe tomar de acuerdo a la localización exacta e infiltración del tumor, con el objeto de lograr una cirugía R0 como en este caso.

## **METÁSTASIS PANCREÁTICA SECUNDARIA A CÁNCER DE VESÍCULA. REPORTE DE UN CASO**

Javier Reyes Illanes, Felipe Castillo Henríquez, Camila Legua Valenzuela, Esteban Salvador Sepúlveda Chacón, Rodrigo Abularach Cuellar

Hospital Barros Luco Trudeau (santiago, San Miguel). Cirugía. Universidad De Chile.

**INTRODUCCIÓN**El páncreas es un sitio raro de enfermedad metastásica. Los tumores de este origen corresponden al 2-5% de las neoplasias del parénquima pancreático, siendo los más frecuentes renal, mama y pulmón. En la literatura hay escasos reporte de primario de origen en vesícula biliar.

**OBJETIVOS**Comunicar el caso de una paciente con cáncer de vesícula con metástasis pancreática, diagnosticada y manejada en el Servicio de cirugía del Hospital Barros Luco Trudeau.

**REPORTE DEL(LOS) CASO(S)**Mujer de 76 años con antecedente de hipotiroidismo e hipertensión arterial. Consulta por dolor en hipocondrio derecho, fiebre e ictericia de una semana de evolución. Se realiza estudio destacando bilirrubina directa 15,8 mg/dl, GGT 712 U/L, FA 730 U/l ; imágenes con dilatación de vía biliar intra y extrahepática, lesión focal nodular en cabeza de páncreas de probable origen neoplásico y vesícula con engrosamiento nodular de pared. Se realiza una pancreatoduodenectomía sin preservación de píloro (operación de whipple). Evolución favorable, sin complicaciones, es dada de alta al 7º día postoperatorio. Biopsia diferida informa carcinoma adenoescamoso de vesícula biliar, metástasis a páncreas confirmado por inmunohistoquímica.

## PANCREATODUODENECTOMÍA DE URGENCIA EN CONTEXTO DE TRAUMA ABDOMINAL POR ARMA DE FUEGO. REPORTE DE UN CASO.

Felipe Castillo Henríquez, Esteban Salvador Sepúlveda Chacón, Camila Legua Valenzuela  
Vivian González Pellegrino, Iván Ruiz Figueroa  
Hospital Barros Luco Trudeau (santiago, San Miguel). Cirugía . Universidad De Chile

**INTRODUCCIÓN** La cirugía de Whipple se desarrolló en contexto de resolución de patología oncológica periampular, siendo un procedimiento de alta complejidad técnica y con morbimortalidad considerable. Por tanto es poco frecuente en contexto de urgencias. En nuestro medio no existen reportes de casos de su realización en contexto de urgencias.

**OBJETIVOS** Comunicar el caso de un paciente con trauma duodenal a quien se realiza Pancreatoduodenectomía en el Servicio de Urgencia del Hospital Barros Luco Trudeau.

**REPORTE DEL(LOS) CASO(S)** Hombre, 53 años sin antecedentes mórbidos. Ingresa al reanimador del Servicio de Urgencia del HBLT por presentar trauma abdominal con arma de fuego. En la evaluación inicial se encuentra vigil, taquicárdico, normotenso, abdomen con herida por proyectil en flanco derecho con salida en región subcostal izquierda y signos de irritación peritoneal. Se realiza Laparotomía exploradora que evidencia lesión grado V pancreática, lesión grado IV duodenal, lesión grado IV de yeyuno proximal y lesión de vesícula biliar. Se realiza pancreatoduodenectomía sin preservación de píloro, reconstrucción con montaje de Child. Manejado postoperatorio inmediato en la UCI, con escaso requerimiento de drogas vasoactivas, sin necesidad de transfusión. Evolución post operatoria favorable, presenta fístula pancreática tipo A por drenaje y buena tolerancia oral. Se decide alta al 12º día postoperatorio.

## PANCREATODUODENECTOMIA INHABITUAL POR CISTOADENOMA SEROSO DE PÁNCREAS COMPLICADO.

David Campos Negrete, Francisca Belmar Riveros, Ignacio Obaid Carrion, Cristóbal Azócar Bizama, Jorge Martínez Castillo

Pontificia U. Católica De Chile. Departamento De Cirugía Digestiva.

**INTRODUCCIÓN** Se estima que hasta un 8% de la población general pueden presentar lesiones quísticas pancreáticas, dentro de las cuales los cistoadenomas serosos corresponden a un 25%. Si bien la gran mayoría de estas son de comportamiento benigno un porcentaje menor puede requerir de intervenciones quirúrgicas debido a complicaciones locales.

**OBJETIVOS** Presentar el caso de una paciente con cistoadenoma seroso de páncreas complicado al cual se le realizó pancreatoduodenectomía.

**REPORTE DEL(LOS) CASO(S)** Paciente de género femenino de 60 años de edad con antecedentes de trasplante renal en 1989. En TAC abdomen y pelvis de control, se pesquisa lesión hipodensa en cabeza del páncreas. Se realiza RM la cual informa lesión quística en istmo pancreático de 10mm compatible con cistoadenoma seroso. Se decide seguimiento anual con imágenes. En febrero 2019 sufre cuadro de pancreatitis, cuyo estudio muestra crecimiento de lesión hasta 62mm, que obstruye y dilata el conducto de Wirsung debido a lo cual se decide punción por endosonografía la cual informa extracción de líquido achocolatado con CEA de 2.7 ug/ml y Amilasa de 344 U/L. Por el antecedente de crecimiento asociado a pancreatitis aguda se decide realizar pancreatoduodenectomía. Biopsia confirma cistoadenoma seroso. Paciente evoluciona con fístula biliar de manejo médico favorable.

## NEOPLASIA MUCINOSA PAPILAR INTRADUCTAL DE VÍA BILIAR. REPORTE DE UN CASO.

Lorenzo Nicolás González Palacios, Benjamín Fernández Marambio, Alvaro Barría, Espinoza, Carlos Esperguel Galaz, Carlos García Carrasco

Hospital Clínico San Borja-arriarán (santiago, Santiago). Servicio De Cirugía, Equipo Cirugía Digestiva Alta.. Departamento De Cirugía, Campus Centro, Universidad De Chile.

**INTRODUCCIÓN** La neoplasia mucinosa papilar intraductal de la vía biliar (NMIP-VB) es una entidad de presentación muy infrecuente. Se define histológicamente como una neoplasia mucinosa y papilar, de crecimiento intraductal y con origen en el epitelio biliar. Compromete la vía biliar (VB) intra y extrahepática, caracterizándose por lesiones papilares secretoras de mucina y/o lesiones quísticas. La NMIP-VB es reconocida como un precursor del carcinoma invasor (adenocarcinoma tubular o carcinoma mucinoso), pudiendo tener en un 40-80% de los casos un comportamiento invasivo.

**OBJETIVOS** Comunicar un caso de NMIP-VB y su manejo asociado.

**REPORTE DEL(LOS) CASO(S)** Hombre de 69 años, derivado desde Hospital de Magallanes, refiere cuadro de 4 meses de dolor abdominal difuso e ictericia progresiva. Examen físico sin hallazgos relevantes. En el estudio de laboratorio destaca bilirrubina total 1.84mg/dL y directa 0.54mg/dL. El estudio tomográfico informa "lesión focal hepática que determina dilatación de VB y retracción capsular". Se complementa con resonancia magnética "NMIP-VB intrahepática izquierda, sin diseminación". Se realiza hepatectomía izquierda con postoperatorio favorable. Biopsia diferida compatible con neoplasia mucinosa intraductal papilar de vía biliar. Se traslada a Magallanes para continuar seguimiento.

# SECCIONAL | Oncología

## LINFADENECTOMIA INGUINAL DERECHA EN MELANOMA ASISTIDA POR ROBOT: DESCRIPCIÓN DE LA TÉCNICA

Jorge Gonzalo Díaz Méndez

Fundación Arturo López Pérez. Unidad De Cirugía Robotica Equipo Cirugía De Cabeza Y Cuello.

**INTRODUCCIÓN**La linfadenectomía inguinal es un estándar en varios tipos de cáncer, sin embargo es un procedimiento que tiene una tasa de complicaciones que puede llegar al 50-90% en especial complicaciones de la herida, necrosis de la piel, necesidad de colgajos, linfedema, entre otras. La introducción de la cirugía robotica ha tenido un impacto en la disminución de las complicaciones, mejorando la calidad de vida de los pacientes.

**OBJETIVOS**Presentamos el video de un caso de linfadenectomía inguinal asistida por robot, en un paciente con Melanoma del dorso y metástasis inguinales derechas.

**CONTENIDO DEL VIDEO**Se describe la técnica de linfadenectomía inguinal derecha asistida por robot. 1.- Posición de los trocares. 2.- Creación del espacio de trabajo. 3.- Delimitación de límites de resección, lateral el sartorio, media aductor largo y cefalico ligamento inguinal. 4.- Extracción de la pieza.

## RESECCIÓN ROBÓTICA DE TUMOR LIPOMATOSO DEL MESENTERIO.

Katrina Lolas Tornquist, Jorge Bravo López, Hernán De La Fuente Hulaud, Francisco Izquierdo Martínez

Clínica Santa Maria. Unidad Cirugía Digestiva Y Gastroesofágica.

**INTRODUCCIÓN** Los tumores lipomatoso de cavidad abdominal tienen una baja frecuencia, presentándose principalmente en niños. El cuadro clínico depende del tamaño y la localización, la mayoría son asintomáticos. La resonancia magnética es la técnica de imágenes con mayor sensibilidad y especificidad para caracterizar estas lesiones. Su tratamiento consiste en la resección quirúrgica completa.

**OBJETIVOS** Presentar un video de un caso de tumor lipomatoso mesentérico, resecado mediante cirugía robótica.

**CONTENIDO DEL VIDEO** Hombre, 42 años, sin antecedentes mórbidos. Presenta cuadro de dolor abdominal inespecífico. No se asocia a baja de peso, ni otros síntomas. Consulta en servicio de urgencia donde se realizan imágenes. Tomografía computarizada abdomen y pelvis muestra masa pélvica aspecto lipomatoso 10 x 7 x 5 cm. Se completa estudio con resonancia magnética abdomen y pelvis que describe masa pélvica estirpe lipomatoso de 12 x 6 cm, no impresiona comprometer estructuras adyacentes. Dada historia clínica y hallazgos imagenológicos, sugerentes de liposarcoma diferenciado, se decide realizar resección quirúrgica. Se realiza resección robótica de tumor lipomatoso de mesenterio, sin incidentes. Hallazgos intraoperatorios: masa aspecto lipomatoso que depende del mesenterio, con pedículo vascular, adherencias al peritoneo, sin compromiso vasos iliacos ni uréteres, no se observan metástasis hepáticas ni peritoneales. Biopsia preliminar describe tumor con características benignas.



## LINFADENECTOMIA PELVICA DERECHA EN MELANOMA ASISTIDA POR ROBOT

Jorge Gonzalo Díaz MéndezFundación Arturo López Pérez. Unidad De Cirugía Robótica. Equipo De Cabeza Y Cuello.

**INTRODUCCIÓN**La linfadenectomía pélvica es un estandar en varios tipos de cancer, sin embargo es un procedimiento que por vía convencional tiene una mayor morbilidad asociada. La introducción de la cirugía robótica he tenido un impacto en la disminución de las complicaciones, mejorando la calidad de vida de los pacientes. Presentamos el video del caso de paciente de 48 años con diagnóstico de melanoma del dorso, con metastasis inguinales derechas diagnosticadas al PET-CT. Al que se realiza linfadenectomía inguinal y pelviana derecha asistida por robot. Se realiza linfadenectomía pelviana derecha extendida por vía robótica utilizando 4 trocares de 8 mm. y 1 trocar auxiliar de 12mm. El tiempo de consola fue de 50 minutos. El paciente es dado de alta al segundo día , sin complicaciones.

**OBJETIVOS**Presentar el video del caso de un paciente con melanoma de dorso, al que se realiza linfadenectomía pélvica extendida derecha asistida por robot.

**CONTENIDO DEL VIDEO**Descripción de la técnica de linfadenectomía pelvica asistida por robot. 1.- Posición de los trocares. 2.- Creación del espacio de trabajo. 3.- Linfadenctomia pelvica , señalando puntos de referencia. 4.- Resultados.

## EXPERIENCIA INICIAL EN EL MANEJO QUIRÚRGICO DE LA CARCINOMATOSIS PERITONEAL, EN EL HOSPITAL DE COQUIMBO.

1Javier López Sebastián, 2Juan Andrés Madariaga Gatica, 3Luisa Morales Galindo, 4Omar Jatip Aguilera, 5Matias Alfredo Azua Cortes, 6Marcelo Barra Munoz, 7Mauricio Zambra Rojas, 8Marcos Rojas Guzman

Hospital San Pablo (coquimbo). 1Servicio De Cirugía. Hospital San Pablo Coquimbo. Coquimbo. Chile. 2Departamento De Clínicas. Facultad De Medicina. Universidad Católica Del Norte. Coquimbo. Chile. 3Servicio De Anatomopatología. Hospital San Pablo Coquimbo. Coquimbo. Chile. 4Servicio De Oncología. Hospital La Serena. La Serena. Chile. Servicio De Ginecología Obstetricia. Hospital San Pablo Coquimbo. Coquimbo. Chile. 6Residente Cirugía. Facultad De Medicina. Universidad Católica Del Norte. Coquimbo. Chile.

**INTRODUCCIÓN** En los últimos años se ha propuesto el tratamiento multidisciplinario con intención curativa, en un grupo seleccionado de pacientes con carcinomatosis peritoneal. Éste incluye principalmente quimioterapia sistémica, citorreducción completa y quimioterapia intraperitoneal. Los resultados son bastante alentadores en el contexto de una enfermedad que hasta hace poco se consideraba terminal.

**OBJETIVO** El objetivo es mostrar nuestra experiencia inicial en 11 pacientes tratados mediante citorreducción óptima y quimioterapia sistémica.

**MATERIAL Y MÉTODO** Se trata de un estudio retrospectivo, que incluye 11 pacientes con diagnóstico de carcinomatosis peritoneal sometidos a citorreducción quirúrgica y quimioterapia sistémica, entre los años 2014 y 2019, en el Hospital San Pablo, Coquimbo. La cirugía se enmarcó en el contexto de un tratamiento multidisciplinario, y todos los pacientes fueron discutidos en comité oncológico. En los de origen gastrointestinal, se excluyen aquellos que no se logra una citorreducción óptima (SC=0) y en los de origen ginecológico aquellos que no se logra un 90%.

**RESULTADOS** Diez mujeres y un hombre, edad media de 56(25-76) años. Cuatro (36%) presentan carcinomatosis de origen gastrointestinal y 7 (64%) de origen ovárico. Nueve (82%) corresponden a carcinomatosis metacrónica. Resección multivisceral se realizó en 6(55%). El índice de carcinomatosis peritoneal (ICP) promedio fue de 17(5-28) y se logra un SC=0 en 9(82%) pacientes. Hubo un (9%) muerto y morbilidad se presentó en 6 (60%) de los restantes (2 ≥ a III, Clavien-Dindo). El seguimiento promedio es de 18 meses y todos están vivos.

**CONCLUSIONES** Se trata de una casuística muy pequeña, con resultados alentadores, a pesar de no contar con quimioterapia intraperitoneal. Es clave el manejo multidisciplinario y una adecuada selección de pacientes, sobretudo en la fase inicial. Debemos trabajar en la implementación de un programa que incluya quimioterapia hipertérmica intraoperatoria, así podremos aplicar este tipo de terapia en forma más apropiada y a un mayor número de pacientes.

## **EXANTERACIÓN PÉLVICA ONCOLÓGICA: 14 AÑOS DE EXPERIENCIA POR EQUIPO DE CIRUGÍA ONCOLÓGICA HOSPITAL SAN JUAN DE DIOS Y REVISIÓN DE LA LITERATURA.**

Juan Stambuk Mayorga, Josefa Venegas Navarrete, Margot Navarrete Garcia, José Ruiz Tagle, Francisco Izquierdo Martínez, Mario Carmona Rojas, Gonzalo Masia López, Hospital San Juan De Dios (Santiago, Santiago). Cirugía Oncológica.

**INTRODUCCIÓN** La exanteración pélvica (EP) es una intervención quirúrgica desarrollada en los años 40. Brunschwig publicó su primer artículo en 1948, describiendo la operación como escisión completa de vísceras y peritoneo pélvico en cánceres cervicouterinos. Desde entonces, esta técnica sigue siendo utilizada en casos de cánceres localmente avanzados localizados en la pelvis, como última oportunidad de curación.

**OBJETIVO** El objetivo de este estudio es evaluar resultados de EP en pacientes con diversos tumores pélvicos avanzados.

**MATERIAL Y MÉTODO** Estudio descriptivo retrospectivo de una serie de pacientes operados entre año 2005 al 2019. Se incluyeron todos los pacientes operados de EP, ya sea anterior, posterior y total. Criterios de exclusión fue extensión tumoral extra pélvico y adherencias irreseccables a pared pelviana.

**RESULTADOS** 15 pacientes sometidos a EP, edad promedio 59 años, mayormente mujeres (60%). Los diagnósticos de tumor primario según frecuencia fueron: recto (40%), rectosigmoides (26,6%), seguido de colon sigmoides, anal, apendicular, vejiga y cervicouterino con igual frecuencia (6.67%). En un 93.3% de los casos hubo invasión al menos de un órgano vecino, siendo más frecuente recto (73.3%), seguido de vejiga (46.6%), colon sigmoides (40%), vagina (33.3%), útero (26.6%) y ovarios (13.3%) según correlación histopatológica postoperatoria. Se realizó EP posterior en 46.6%, anterior y total en un 26.6% de los casos. No hubo mortalidad operatoria, y un tercio de los pacientes presentó complicaciones postoperatorias. En el seguimiento hay 9 pacientes vivos, entre 3 y 106 meses, uno fallece por recidiva local con quimioterapia adyuvante.

**CONCLUSIONES** La EP es la única alternativa de curación para ciertos cánceres localmente avanzados localizados en pelvis. Los porcentajes de supervivencia publicados por los diferentes trabajos se encuentran alrededor del 50% a los 5 años, independientemente del estadio y factores pronósticos, cifra inferior a lo obtenido en nuestro estudio, que corresponde a 62% en pacientes seguidos durante 5 años.

## ANGIOMIXOMA INVASOR AGRESIVO. REPORTE DE 4 CASOS EN HOSPITAL SAN JUAN DE DIOS Y REVISIÓN DE LA LITERATURA.

Juan Stambuk Mayorga, Josefa Venegas Navarrete, Diego Paredes Gallardo, Francisco Izquierdo Martínez, Mario Carmona Rojas, Gonzalo Masia López,  
Hospital San Juan De Dios (Santiago, Santiago). Cirugía Oncológica.

**INTRODUCCIÓN** El angiomioma invasor agresivo (AIA) corresponde a un tumor benigno de células miofibroblásticas mesenquimáticas. Descrito por primera vez por Steeper y Rosai (1983). Es un tumor poco frecuente, con menos de 350 casos reportados en la literatura. Su agresividad se basa en su capacidad de infiltrar y recurrir. Raramente presenta metástasis. Afecta principalmente la pelvis y periné de mujeres premenopáusicas. El tratamiento de elección es la resección quirúrgica y agonistas de la hormona liberadora de gonadotropina (GnRh) o Tamoxifeno. Los diagnósticos diferenciales incluyen el mixoma, liposarcoma mixoide, sarcoma botrioides, histiocitoma fibroso maligno, y otros tumores de partes blandas con cambios mixoides.

**OBJETIVOS** Describir las características clínicas, epidemiológicas, resultados y complicaciones de una serie de pacientes operados y diagnosticados de AIA.

**MATERIAL Y MÉTODO** Serie de casos retrospectivo de pacientes con diagnóstico de AIA tratados quirúrgicamente en nuestro hospital entre los años 1998 y 2017, se incluyeron todos los pacientes confirmados por histología, no estableciéndose factores excluyentes.

**RESULTADOS** Se analizaron 4 casos de pacientes de 22 a 40 años de edad, con tumores localizados uno de ellos en vulva y 3 en pelvis, de 26 x 15 x 7 cm el mayor de ellos y de 3 x 16 cm el menor, 3 de ellos resultaron ser positivos para el receptor de estrógenos (RE) y de progesterona (RP), dos de ellos presentaron recurrencias, tres presentaron complicaciones relacionadas con fístulas y colostomía.

**CONCLUSIONES** El AIA es un tumor benigno infrecuente, con alta capacidad de invadir localmente y recidivar. Afecta principalmente a paciente mujeres premenopáusicas, el tratamiento de elección es la cirugía resectiva oportuna asociado a terapia hormonal.

# **SECCIONAL | Simulación, Educación e Investigación**

## CARACTERIZACIÓN PROTEÓMICA DE ECHINOCOCCUS GRANULOSUS EN DIFERENTES HOSPEDEROS. REVISIÓN SISTEMÁTICA DE LA LITERATURA.

Carlos Manterola Delgado

Universidad De La Frontera. Centro De Estudios Morfológicos Y Quirúrgicos (cemyq).

**INTRODUCCIÓN** La hidatidosis, es causada por la infección por *Echinococcus granulosus* (EG); que se subdivide en: EG sensu lato (genotipos G1-G3), *E. equinus* (G4), *E. ortleppi* (G5) y *E. canadensis* (G6-G10). La evidencia existente respecto de su perfil proteómico es escasa.

**OBJETIVOS** Determinar la evidencia existente respecto del perfil proteómico de EG (G1-G10); y sus proteoformas, con las distintas modificaciones traduccionales en distintos hospederos.

**MATERIAL Y MÉTODO** Revisión sistemática. Se incluyeron artículos relacionados con proteómica de EG, en hospederos humanos y animales; estudiados con espectrometría de masas (MALDI-TOF/TOF), cromatografía, PCR, e inmunoblot; sin restricción de idioma ni diseño, publicados en 1990-2018. Se excluyeron artículos contaminados con otras especies. La búsqueda se realizó en: BIREME-BVS, LILACS, IBECs, BINACIS, PAHO, MedCarib, REPIDISCA, BRISA/RedTESA, SciELO, Trip Database, Web of Science, EMBASE, SCOPUS, PubMed y EBSCOhost. Se utilizaron términos MeSH, palabras libres y operadores booleanos. Variable de interés: Caracterización proteómica de EG. Otras variables: tipo de muestras, técnicas y proteómico, calidad metodológica de los estudios (CM); y año de publicación. Se aplicó estadística descriptiva.

**RESULTADOS** Se recuperaron 247 artículos. La aplicación de criterios de inclusión y exclusión permitió quedar con 30 estudios; 69,8% de los cuales, fueron publicados en 2010-2018. La CM es pobre (series de casos pequeñas). Representan 325 muestras de hígado y pulmón, provenientes de humanos y animales (ovejas, cerdos, ratas, ratones, bovinos, perros y camellos). Las técnicas empleadas fueron preferentemente electroforesis bidimensional y MALDI-TOF (13 estudios; 43,3%) y espectrometría masas (10 estudios; 33,3%). El perfil proteómico estudiado se relacionó con proteínas antigénicas 15 estudios (50,0%), citoesqueleto 11 estudios (36,7%), y metabolismo 9 estudios (30,0%). No existe información de modificaciones traduccionales en distintos hospederos.

**CONCLUSIONES** Los hallazgos mejoran la comprensión respecto de la diversidad molecular de las proteínas codificadas por EG. Es necesario implementar estudios para comprender mejor la caracterización morfo-cuantitativa del perfil proteómico de diferentes hospederos.

## TELE-SIMULACIÓN: ENTRENAMIENTO DE LAPAROSCOPIA AVANZADA EN CUALQUIER LUGAR Y EN CUALQUIER MOMENTO

Javier Ignacio Vela Ulloa, Caterina Contreras Bertolo, Gabriel Escalona Vivas, Cristián Jarry Trujillo, Eduardo Machuca Valenzuela, Carlos Martínez Piccardo, Pablo Achurra Tirado, Julian Varas Cohen

Pontificia U. Católica De Chile. Centro De Simulación Y Cirugía Experimental.

**INTRODUCCIÓN** El entrenamiento mediante simulación está validado para adquirir competencias en laparoscopia. Sin embargo, dificultad de acceso a supervisión y retroalimentación formal dificulta su efectividad. Esto resulta en sesiones de entrenamiento esporádicas con pérdida de continuidad en la supervisión por el tutor. Adicionalmente, puede ser difícil encontrar horarios establecidos para docencia. Contratar tutores externos puede representar alto costo de oportunidad.

**OBJETIVOS** Presentar el desarrollo, implementación y resultados de una aplicación que permite interacción tutor-alumno remota.

**MATERIAL Y MÉTODO** Se desarrolló una plataforma en Internet y aplicación móvil (LAPP) para permitir interacción tutor-alumno remota. Instructores expertos evaluaron sesiones de entrenamiento video-grabadas de estudiantes remotos vía LAPP y usaron retroalimentación audiovisual diferida (RAD) para guiarlos a completar un programa de simulación en laparoscopia avanzada (PSLA) de 16 sesiones. Se crearon dos centros de entrenamiento remotos (CR). Se reclutó grupo control (GC) en institución base. Alumnos CR fueron instruidos y evaluados utilizando LAPP. Alumnos GC recibieron docencia tradicional presencial. Se grabaron sesiones pre y post-entrenamiento de ambos estudiantes para evaluación ciega por dos expertos, utilizando escalas de evaluación global (EEG) y evaluación específica (EEE). Se usaron pruebas no paramétricas. Puntaje mínimo de aprobación en PSLA fue 20 de 25 puntos en EEG.

**RESULTADOS** Se entrenaron 30 alumnos de dos CR vía LAPP, comparándose con 20 alumnos GC. El desempeño del grupo CR mejoró significativamente luego del PSLA en EEG y EEE de: 15(6-17) a 23(20-25) puntos; 12(11-15) a 18(15-20) respectivamente. Todos los alumnos alcanzaron puntaje mínimo de aprobación. Resultados entre CR y GC fueron comparables.

**CONCLUSIONES** La entrega de RAD mediante aplicación móvil es tan efectiva como instrucción presencial en aprendizaje de competencias en laparoscopia avanzada. Los resultados sugieren que es posible implementar programas de simulación con RAD en lugares con limitación de recurso docente. LAPP proporciona un método de enseñanza costo-efectivo mediante simulación remota.

## DESARROLLO Y EVALUACIÓN DEL PRIMER DIPLOMADO UNIVERSITARIO DE CIRUGÍA MENOR EN CHILE

Juan Pablo Henríquez Rissios, Cristián Jarry Trujillo, Martín Inzunza Agüero, Alfonso Jorge Navia Torelli, Jorge Martínez Castillo, Julian Varas Cohen, María Carolina Herman Montero

Hospital Clínico Pontificia Universidad Católica De Chile. Centro De Simulación Y Cirugía Experimental Uc..

**INTRODUCCIÓN** La Cirugía Menor constituye un campo de la Cirugía General enmarcado dentro de los límites del uso de la anestesia local y la cirugía ambulatoria de baja complejidad en tejidos superficiales. Dada la alta prevalencia de estas patologías, los procedimientos son mayoritariamente realizados por médicos generales que no siempre cuentan con capacitación adecuada.

**OBJETIVOS** Desarrollar y evaluar un Programa de Diplomado de Cirugía Menor para Médicos Generales.

**MATERIAL Y MÉTODO** En una colaboración de los departamentos de Cirugía General, Cirugía Plástica, Cirugía Oncológica, Anestesiología, Medicina Familiar y Enfermería se desarrolló un programa de 5 tópicos: Curaciones Básicas y Avanzadas; Sutura y Anestesia Local; Lesiones Cutáneas; Lipomas y Onicocriptosis; Colgajos Locales y Reducción de tejido redundante. Participaron 30 Médicos Generales (criterio de inclusión y excluyente). La sección teórica contó con material audiovisual online, la sección práctica contó con 5 jornadas teórico-prácticas de simulación y 9 jornadas clínico-quirúrgicas supervisadas, en distintos centros de salud. Las evaluaciones por expertos fueron: pruebas de selección múltiple, escala OSATS en modelos simulados y pauta de cotejo de rotación práctica. Se definieron como variables de resultado: porcentaje de aprobación y promedio final. Variable de interés: nivel de satisfacción de participantes (escala Likert). El estudio es de base cuasiexperimental. Se utilizó estadística descriptiva.

**RESULTADOS** El 93% de los participantes completaron requisitos mínimos de asistencia. El 100% de los restantes aprobó el curso, el promedio final fue 6,25. La encuesta de satisfacción fue respondida por el 73%. El 100% afirmó estar de acuerdo o muy de acuerdo con que el curso resulta útil para aprender cirugía menor, el 77% afirmó que recomendaría el curso a otros colegas. El 100% consideró útil la simulación para el aprendizaje de cirugía menor.

**CONCLUSIONES** Este diplomado fue evaluado positivamente por un alto porcentaje de los participantes sugiriendo semejanza con la realidad y utilidad para el aprendizaje de las técnicas de Cirugía Menor.



## PROYECTO DE CAPACITACIÓN EN CIRUGÍA MENOR A MÉDICOS GENERALES: USO DE SIMULACIÓN PARA OPTIMIZAR EL ENTRENAMIENTO QUIRÚRGICO

Juan Alvarado Irigoyen, Jose Manuel Vivanco Aguilar, Joel Marchant Kemp

Hospital Clínico Regional Dr. Guillermo Grant Benavente (concepción). . Centro De Entrenamiento De Habilidades Clínicas

**INTRODUCCIÓN** El Servicio de Salud de Concepción (SS Concepción) requiere hasta 4500 intervenciones anuales en Cirugía Menor a realizar en 13 centros. Se ha solicitado el desarrollo de un curso formal que permita la capacitación a médicos generales en estas intervenciones.

**OBJETIVOS** Analizar un proyecto de capacitación en cirugía menor a médicos generales basado en simulación, en términos de factibilidad, validez y percepción.

**MATERIAL Y MÉTODO** Estudio Experimental, piloto, entre marzo y junio de 2019. Se seleccionaron médicos generales pertenecientes a SS Concepción que realizarán cirugía menor en sus respectivos centros. Se confeccionó un curso teórico-práctico de 5 sesiones prácticas en simulación, complementado con sesiones de cirugía menor en pacientes. Se analizaron variables demográficas de cada participante. En simulación, se evaluó una tarea por cada sesión: 5 puntos simples en un modelo de silicona. Se midió tiempo y pautas globales validadas (OSATS), tanto en alumnos como expertos. Se utilizó una encuesta de "Percepción de Simulación" validada. Análisis estadístico con test Wilcoxon y Mann-Whitney para variables no paramétricas.

**RESULTADOS** Participaron 19 médicos con una mediana de 28 años (27-31). Completaron asistencia mayor al 80%. El 63% no realizó cursos de este tipo en pregrado. El 78% realizó menos de 30 cirugías menores previas. Se realizó un curso basado en competencias, con un docente y videos instructivos, de 5 semanas de duración. En simulación, hubo mejoría significativa en la tarea realizada al término del curso: disminución de tiempo [350seg(277-400) vs 250seg(210-280), p

**CONCLUSIONES** Se logró realizar el proyecto en plazos definidos. Los participantes lograron mejoría de puntajes, estableciendo una curva de aprendizaje en 5 sesiones. Sin embargo, en percepción, el 31% de los participantes solicitó más sesiones de entrenamiento.

## IMPRESIONES INICIALES DEL PRIMER DIPLOMADO DE CIRUGÍA HEPÁTICA LAPAROSCÓPICA EN CHILE

Caterina Contreras Bertolo, Javier Ignacio Vela Ulloa, Martín Inzunza Agüero, Cristián Jarry Trujillo, Pablo Achurra Tirado, Marcel Paolo Sanhueza Garcia, Julian Varas Cohen, Nicolás Jarufe Cassis

Pontificia U. Católica De Chile. Departamento De Cirugía Digestiva. Centro De Simulación Y Cirugía Experimental

**INTRODUCCIÓN** La cirugía hepática laparoscópica ha ido en creciente desarrollo. Sin embargo, existen escasos centros formadores. La curva de aprendizaje en resección hepática es lenta y depende de la exposición a la técnica y la metodología de enseñanza. El Centro de Simulación de la Universidad Católica desarrolló un programa de educación continua de entrenamiento simulado en resección hepática laparoscópica (RHL), permitiendo el desarrollo y fortalecimiento de competencias bajo la tutela de cirujanos expertos.

**OBJETIVOS** Evaluar el impacto y percepción de asistentes al primer Diplomado en Cirugía Hepática (DCH) en Chile.

**MATERIAL Y MÉTODO** Se diseñó un curso de entrenamiento en RHL enfocado a cirujanos generales y especialistas con metodología de enseñanza semi-presencial. El entrenamiento en modelo exvivo perfundido y modelo vivo ovino fue supervisado por tutores expertos con retroalimentación efectiva. Al término, se realizó una encuesta a los 10 asistentes, indagando sobre su impresión general, evaluación de las clases y sesiones de entrenamiento. Análisis mediante estadística descriptiva.

**RESULTADOS** Todos los asistentes contestaron la encuesta: 100% hombres, 60% extranjeros (4 de Perú, 1 de Costa Rica y 1 de Brasil); 1 residente de cirugía, 8 cirujanos generales y 1 residente de sub-especialidad. El 100% estuvo de acuerdo en que el curso es útil para aprender CHL y que le servirá en su práctica diaria. En escala de 1-10, las clases on-line recibieron evaluación global 9.47 y las clases presenciales 9.69. El entrenamiento presencial obtuvo nota media 9.16; estando el 80% de acuerdo con la utilidad del modelo perfundido exvivo y el 100% totalmente de acuerdo con la necesidad de uso de modelo vivo ovino.

**CONCLUSIONES** La primera versión del DCH se llevó a cabo con amplia aceptación por parte de los asistentes, justificando nuevas versiones en años venideros. El entrenamiento simulado en cirugía hepática podría ayudar a acortar las curvas de aprendizaje de cirujanos hepatobiliares en formación.

## INFLUENCIA DE CONOCIMIENTOS PREVIOS EN RESULTADOS DE PROGRAMA DE ENTRENAMIENTO EN SUTURA DE HERIDAS

Roberto González Lagos, Héctor Molina Zapata, María Angélica García- Huidobro Díaz, Patricio Stevens Moya, Rodrigo Reyes Melo, Sebastián Barra Méndez, Felipe Alarcón Oviedo, Alejandra Riquelme Urrutia

Universidad De Concepción. Departamento De Cirugía, Facultad De Medicina, Universidad De Concepción, Concepción, Chile. Hospital Clínico Regional De Concepción: “Dr. Guillermo Grant Benavente”, Concepción, Chile

**INTRODUCCIÓN** Las técnicas de sutura básicas se consideran competencias mínimas de un egresado de la carrera de medicina. Estudios experimentales suelen excluir de la evaluación de programas de entrenamiento a participantes que posean algún conocimiento previo de dichas habilidades.

**OBJETIVOS** Comparar la adquisición de habilidades quirúrgicas básicas en estudiantes de medicina según el tipo de instrucción teórico-práctica recibida previo a un taller estandarizado de sutura de heridas.

**MATERIAL Y MÉTODO** Estudio cuasi-experimental antes-después para estudiantes de cuarto año durante el 2018. Utilizando metodología EPROBA (Entrenamiento PROcedimental BÁsico) se realizó taller de sutura de heridas aplicado en modelo biológico (pata de cerdo), previo consentimiento informado. La implementación de una intervención tutorizada para la enseñanza de habilidades quirúrgicas básicas para estudiantes de medicina fue aprobada por Comité Ético Científico. Mediante el instrumento “The Objective Structured Assessment Of Technical Skills” (OSATS) se evaluó técnica de sutura antes y después del entrenamiento. Se dividió a los participantes según conocimiento previo al taller: Grupo A: recibió instrucción teórico-práctica en pacientes in vivo. Grupo B: recibió instrucción teórico-práctica en modelos de simulación. Grupo C: no posee conocimientos previos. Se evaluó percepción de estudiantes mediante encuesta validada. Se comparó puntaje OSATS antes-después del taller y encuesta de percepción según grupo, utilizando SPSS24® y ANOVA. Se consideró significativo  $p < 0,05$ .

**RESULTADOS** Se evaluaron 124 estudiantes. Grupo A: 17 (13,7%); Grupo B: 38 (30,7%); Grupo C: 69 (55,6%) respectivamente. Existió diferencia en puntaje OSATS de ingreso al taller Grupo A:  $19,4 \pm 4,9$ ; Grupo B:  $13,7 \pm 6,3$ ; Grupo C:  $11,1 \pm 4,5$  (p

**CONCLUSIONES** El resultado de evaluación OSATS finalizado el taller es independiente de experiencias, instrucción teórico-práctica o conocimientos previos a la intervención. Palabras clave: Cirugía, educación médica, simulación.

## ENTRENAMIENTO DE COMPETENCIAS PROCEDIMENTALES QUIRÚRGICAS BÁSICAS EN ESTUDIANTES DE MEDICINA MEDIANTE UN MODELO DE SIMULACIÓN (EPROBA)

Roberto González Lagos, Héctor Molina Zapata, María Angélica García- Huidobro Díaz, Patricio Stevens Moya, Rodrigo Reyes Melo, Felipe Alarcón Oviedo, Sebastián Barra Méndez, Alejandra Riquelme Urrutia

Universidad De Concepción. Departamento De Cirugía, Facultad De Medicina, Universidad De Concepción, Concepción, Chile. Hospital Clínico Regional De Concepción: "Dr. Guillermo Grant Benavente", Concepción, Chile

**INTRODUCCIÓN** Los modelos de simulación otorgan entornos controlados para la práctica y la retroalimentación por parte de un tutor. Frente a una primera experiencia, nuestro grupo implementó un modelo simplificado y reproducible para el entrenamiento de habilidades quirúrgicas básicas.

**OBJETIVOS** Comunicar los resultados de un taller de entrenamiento basado en simulación para la adquisición de habilidades quirúrgicas básicas en estudiantes de medicina.

**MATERIAL Y MÉTODO** Estudio cuasi experimental, antes y después. 124 estudiantes de medicina de cuarto año fueron expuestos al modelo de entrenamiento EPROBA (Entrenamiento Procedimental Básico), previo consentimiento informado. La implementación de una intervención tutorizada para la enseñanza de habilidades quirúrgicas básicas para estudiantes de medicina fue aprobada por Comité Ético Científico. Mediante el instrumento "The Objective Structured Assessment Of Technical Skills" (OSATS) se evaluó la técnica de sutura previo y posterior a la intervención. La percepción de los estudiantes fue evaluada mediante una encuesta validada. Para el análisis estadístico se utilizó SPSS24® y se usó la prueba Mann Whitney para variables no paramétricas considerando significativo  $p < 0,05$ .

### RESULTADOS

El grupo muestra un progreso promedio significativo en su desempeño procedimental en ambas escalas. En la Lista de Comprobación muestra un progreso desde 4,1 puntos a 8,9 (p

**CONCLUSIONES** Los modelos de simulación deben ser adaptados a los recursos y necesidades curriculares de cada Universidad. En nuestra experiencia, un modelo simplificado y basado por pares demostró ser eficaz para el entrenamiento en habilidades procedimentales simples como suturas. Palabras clave: Cirugía, simulación, pares.

# SECCIONAL | Trauma, Reanimación y Patología Quirúrgica de Urgencia

## PERFORACIÓN ESOFÁGICA, A PROPÓSITO DE 3 CASOS, REVISIÓN DE LA LITERATURA Y PROPUESTA DE MANEJO

Daniel Patricio Cifuentes Munzenmayer, Juan Pablo Retamal Campodonico, Cristian Siques Urzua, Erick Magariños Eguez, Neptali Hurtado Medina

Complejo Hospitalario San José (Santiago, Independencia). Urgencias. Universidad De Santiago De Chile

**INTRODUCCIÓN** la perforación esofágica es una emergencia grave y un desafío para el cirujano. Posee elevada morbi-mortalidad y el retraso en el diagnóstico y tratamiento agrava el pronóstico. Existen múltiples abordajes de esta entidad; conservador, endoscópico y quirúrgico. El manejo se basa en estudios retrospectivos y opinión de expertos.

**OBJETIVOS** se presentan 3 casos clínicos de, se discute su manejo y propuesta de la literatura

**REPORTE DEL(LOS) CASO(S)** femenina 84 años por HDA se realiza EDA, el endoscopista identifica perforación durante procedimiento se indica manejo conservador inicial en TC se identifica fuga de contraste en esófago cervical, se realiza con reparación priMaría. femenino 68 años, luego de una ERCP refiere dolor torácico en TC se evidencia fuga de contraste en esófago torácico. Se realiza reparación priMaría con colgajo de musculo intercostal y se confecciona yeyunostomía de alimentación y ligadura del esófago cervical. femenina 78 años, luego de dilatación de acalasia consulta por dolor torácico. en TC evidencia fuga de contraste en esófago distal. videotoracoscopía para aseo e instalación de drenajes, laparotomía con maniobra de Pinotti y aseo, se identifica lesión en unión gastroesofágica reparación priMaría con parche de epiplón, esofagostomía en asa, yeyunostomía de alimentación. pacientes evolucionan de forma favorable control ambulatorio con transito EED sin complicaciones.

## TIPO DE LESIONES EN TRAUMA DE TÓRAX DE RESOLUCIÓN QUIRÚRGICA URGENTE EN HOSPITAL REGIONAL DE RANCAGUA ENTRE 2015 Y 2018

Sebastián Ayarza González, Matías Norambuena Neira, Manuel Pino Rojas

Hospital Regional De Rancagua. Servicio De Urgencias Cirugía. Universidad Diego Portales

**INTRODUCCIÓN** El traumatismo es la tercera causa de muerte en el adulto y la primera en menores de 40 años, muchos de ellos corresponden a traumas de tórax. El 15% a 20% de las lesiones torácicas requiere manejo quirúrgico, que es de alta complejidad por las estructuras vitales presentes en el tórax que puedan estar comprometidas.

**OBJETIVOS** Describir las características del trauma y lesiones específicas en traumatismos de tórax de manejo quirúrgico urgente con toracotomía exploradora, atendidos en el Hospital Regional de Rancagua (HRR) entre 2015 y 2018.

**MATERIAL Y MÉTODO** Estudio descriptivo retrospectivo. Fueron incluidos pacientes atendidos entre 2015 y 2018 en Servicio de Urgencias del HRR por traumatismos de tórax que hayan requerido toracotomía exploradora. Se excluyeron casos de origen no traumático, cirugía no urgente o con descripción de hallazgos incompleta. De los 37 casos identificados se analizaron 23 que cumplieron con los criterios. Se analizaron características del trauma y lesiones torácicas específicas reportadas en cada caso. Los datos fueron analizados con SPSS.

**RESULTADOS** De los casos analizados 95.7% son varones. La media de edad fue 31 años. Todos fueron sometidos a toracotomía exploradora y el 13% requirió además laparotomía exploradora. Las lesiones fueron 87% penetrantes y 13% contusas. El 87% fue por arma blanca. El 69.6% fue trauma aislado, el 26.1% con lesión extratorácica asociada y el 4.3% politrauma. El 13% tuvo lesión abdominal asociada, el 13% craneoencefálica y el 17.4% de extremidades. El 56.5% presentó neumotórax, 73.9% hemotórax, 39.1% hemotórax masivo, 8.7% lesión diafragmática, 34.8% lesión pulmonar, 39.1% penetrante cardíaca, 17.4% lesión de grandes vasos, 43.5% derrame pericárdico y 21.7% taponamiento cardíaco.

**CONCLUSIONES** El tipo de estructuras lesionadas en el trauma de tórax de resolución quirúrgica de urgencia implica una alta complejidad. El cirujano debe estar preparado para el manejo de estas lesiones y buscarlas de forma dirigida.

## **URGENCIA QUIRÚRGICA POR HEMORRAGIA DIGESTIVA ALTA SECUNDARIO A MELANOMA GASTROINTESTINAL DE PRIMARIO NO CONOCIDO: REPORTE DE UN CASO.**

José Díaz Najera, Anton Pronin Pronin, Luis Alfredo Paqui Mollo

Hospital Clínico Metropolitano El Carmen Doctor Luis Valentín Ferrada. Cirugía.

**INTRODUCCIÓN**El melanoma maligno es el tumor metastásico más común del tubo digestivo y raramente se pueden desarrollar como un tumor mucoso primario en el tracto gastrointestinal. Se manifiestan clínicamente como: anemia, dolor abdominal, obstrucción intestinal y hemorragia digestiva; siendo esta última de baja frecuencia.

**OBJETIVOS**Reportar un caso clínico de un paciente con hemorragia digestiva por melanoma gastrointestinal de yeyuno, que requirió manejo quirúrgico. Sin origen primario hasta la fecha.

**REPORTE DEL(LOS) CASO(S)**Paciente masculino de 64 años, que acudió a nuestro centro por hemorragia digestiva alta severa, con masa abdominal palpable compatible en el estudio imagenológico (angio-TAC de abdomen) un tumor gastrointestinal de yeyuno con sangrado activo que requirió manejo quirúrgico de urgencia, se realizó resección del tumor con criterios oncológicos y anastomosis diferida por inestabilidad hemodinámica, sin incidentes. En el estudio histopatológico posterior, reveló un melanoma gastrointestinal de primario no conocido según evaluaciones por los especialistas correspondientes, sin recidiva ni progresión hasta la fecha.



## CIERRE PRIMARIO DEL ABDOMEN ABIERTO CON PROTOCOLO HUAP

Verónica Nancy Azabache Caracciolo, Ana María Pacheco Frez, Iván Andrés Criollo Miranda, Humberto Gaetano López Yunnissi, Pablo Herrera Plaza, David José Paz Rodríguez, Claudio Vargas Rona

Hospital De Urgencia Asistencia Pública Dr. Alejandro Del Río (Santiago, Santiago). Cirugía. Universidad Finis Terrae

**INTRODUCCIÓN** El Abdomen Abierto es una técnica utilizada para pacientes graves que requieren varias intervenciones. Cuanto más precoz es el cierre, mejores son los resultados. El Gold estándar es el cierre primario, el cual no siempre es posible.

**OBJETIVO** El objetivo de esta presentación es mostrar el porcentaje de cierre primario utilizando el protocolo HUAP para abdomen abierto.

**MATERIAL Y MÉTODO** Se realiza un estudio de cohorte prospectivo. Se aplica el protocolo HUAP. El protocolo HUAP es diseñado para el manejo del abdomen abierto en base a: estandarizar indicaciones, unificar método de contención y cierre. La variable específica fue "tipo de cierre", que además se analiza con cada variable "Indicación". Se define ciclo del abdomen abierto como período desde la apertura del abdomen hasta cualquier tipo de cierre. Muestra: Todo Paciente que luego de cirugía de urgencia, queda con abdomen abierto entre el 1/7/16 al 31/7/18. Criterios de inclusión: Paciente con abdomen abierto luego de cirugía de urgencia en período predefinido. Criterios de exclusión: Pacientes intervenidos por cirujanos que no apliquen protocolo HUAP. Se recolectan datos en excell, y se utiliza estadística descriptiva y analítica (chi2).

**RESULTADOS** 173 pacientes son sometidos a abdomen abierto, con 563 cirugías abdominales. 34 fallecen sin completar el ciclo. En 139 pacientes se realizan 160 ciclos de abdomen abierto. Se logró cierre primario en 76% de los 160 ciclos; 24% colgajo dermograso, no se realizó ningún injerto. El grupo por sepsis presentó 70% de cierre primario, lo que es menor al grupo no sepsis (trauma, Second look y síndrome compartimental abdominal) en los que se logró 89% de cierre primario p

**CONCLUSIONES** Con el protocolo HUAP se logra 70% de cierre primario, y 0% injertos, lo que mejora la calidad de sobrevivida de estos pacientes. Los pacientes que presentaron sepsis tuvieron porcentaje de cierre primario menor frente a los no sepsis.

## DIAGNÓSTICO Y MANEJO DE PERFORACIÓN ESOFÁGICA IDIOPÁTICA EN URGENCIAS. REPORTE DE UN CASO.

Cristian Siques Urzua, Juan Pablo Retamal Campodónico, Daniel Patricio Cifuentes Munzenmayer, Raúl Muñoz Moreno, Neptali Hurtado Medina

Complejo Hospitalario San José (Santiago, Independencia). Cirugía - Urgencias.

**INTRODUCCIÓN** La perforación esofágica es una emergencia poco frecuente con diversas formas de presentación, requiere alta sospecha diagnóstica y manejo complejo, representando un reto para el cirujano. Su tratamiento puede ser médico, endoscópico y quirúrgico. Se presenta una revisión actualizada del tema.

**OBJETIVOS** Discusión del diagnóstico y manejo de la perforación esofágica idiopática. Revisión de la literatura.

**REPORTE DEL(LOS) CASO(S)** Hombre 67 años, sin mórbidos, consulta en SU por cuadro de 3 hrs de evolución de dolor torácico irradiado a dorso y disnea progresiva que inicia en reposo. AngioTAC Tórax: Neumomediastino y colección paraesofágica izquierda. TC TAP: Derrame pleural moderado bilateral, esófago con solución de continuidad en tercio distal y neumoperitoneo. Evoluciona con shock séptico. Videotoracoscopía con abundante material fibrino-purulento y restos alimenticios, aseo e instalación de drenajes bilateral. Laparotomía media supraumbilical donde se evidencia lesión de 3 cm longitudinal en esófago distal, esofagorráfia. Prueba de Azul de Metileno positiva. Maniobra de Pinotti evidenciando otra lesión en esófago torácico, se realiza reparación priMaría. Rx con contraste sin filtraciones. Yeyunostomía tipo Witzel. Drenaje a hiato esofágico. Cervicotomía lateral anterior izquierda y ligadura doble de esófago cervical. Requiere manejo en UPC y 2 aseos quirúrgicos posteriores. Evoluciona favorablemente, con control ambulatorio y transito EED sin complicaciones.

## HERNIA DE GARENGEOT

Arletthe Lagos Diaz, Valery Anne Lagos Diaz, Francisco Johany Villagra Casanova, Carlos Ygnacio Varela Varela

Hospital Dr. César Garavagno Burotto (Talca). Cirugía De Urgencias. Universidad Católica Del Maule

**INTRODUCCIÓN** Las hernias femorales corresponden a un 15 % aprox. de las hernias inguinales, presentándose hasta en el 40% de los casos con complicaciones. La presencia del apéndice dentro del saco femoral se ha descrito en máximo un 5% de los casos, lo cual se ha denominado hernia de garengeot, pero solo 0,08% con apendicitis concomitante

**OBJETIVOS** Describir caso clínico y su resolución en una paciente con hernia de garengeot con apendicitis aguda

**REPORTE DEL(LOS) CASO(S)** Mujer 56 años, colecistectomizada, sin otros antecedentes relevantes, enflaquecida, 5 meses de evolución, aumento de volumen región femoral derecha, consulta por 24 hr de evolución de exacerbación del dolor habitual, se realiza TAC que muestra hernia complicada, con apéndice dentro del saco herniario. Se realiza abordaje inguinal derecho, se encuentra apéndice cecal como único contenido dentro del saco herniario, con signos de apendicitis aguda, se realiza apendicectomía y hernioplastia con malla de prolene. Diagnóstico se confirma con biopsia.

## HERNIA DIAFRAGMÁTICA POST-TRAUMÁTICA, EXPERIENCIA HOSPITAL BASE OSORNO.

Elías Ricardo Arroyo Alarcón, Daniel Eduardo Acevedo Pereira, Camila Paz Valenzuela Quintana, Jan Gerhard Baader De Solminihac, Pablo Sebastián González Bobadilla, Edgar Marcelo Devaud Jaureguiberry

Hospital Base San José De Osorno. Servicio De Cirugía. Universidad Austral De Chile

**INTRODUCCIÓN** La hernia diafragmática postraumática puede aparecer tras un traumatismo toracoabdominal contuso o penetrante. Suelen tener un curso clínico silente siendo diagnosticadas en forma incidental, cuando presentan síntomas respiratorios o secundarios a la incarceration de los órganos contenidos en la hernia.

**OBJETIVOS** Presentar la experiencia del Hospital Base Osorno en el diagnóstico y manejo de la hernia diafragmática postraumática.

**MATERIAL Y MÉTODO** Serie de casos, estadística descriptiva. Se evaluarán todos los pacientes operados por hernia diafragmática postraumática entre los años 2012-2018.

**RESULTADOS** Se analizaron 7 pacientes, 7 varones. 6 pacientes tenían antecedentes de traumatismo penetrante y 1 trauma contuso de alta energía. Todos los pacientes fueron diagnosticados en fase crónica, el tiempo promedio entre el trauma y el diagnóstico fue 32 meses (9-96). Todos los pacientes consultaron por síntomas digestivos, 3 presentaron cuadro compatible con obstrucción intestinal. Se abordaron 4 pacientes con laparotomía, 2 con toracotomía, se intentó abordaje por videotoracoscopía en 1 paciente que se convirtió a toracotomía. La hernia se localizaba en el hemidiafragma izquierdo en todos los casos. Se realizó reducción y cierre primario en todos los pacientes. Morbilidad postoperatoria apareció en 2 pacientes, uno desarrollo relajación diafragmática segmentaria sin repercusión ventilatoria y el segundo presentó dehiscencia de anastomosis colo-colina debido a necrosis de colon transversal estrangulado en la hernia.

**CONCLUSIONES** La hernia diafragmática postraumática es una entidad clínica infrecuente y de difícil diagnóstico. En fase crónica, existe un alto riesgo de incarceration de vísceras que generan síntomas digestivos o respiratorios que son los que permiten sospechar la lesión, siendo lo más frecuente que al momento del diagnóstico se encuentren complicadas, lo que coincide con lo reportado en esta serie.

## NEUMOPERICARDIO A TENSIÓN. REPORTE DE CASO

Elías Ricardo Arroyo Alarcón, Pablo Sebastián González Bobadilla, Jan Gerhard Baader De Solminihac, Camila Paz Valenzuela Quintana, Edgar Marcelo Devaud Jaureguiberry  
Hospital Base San José De Osorno. Servicio De Cirugía. Universidad Austral De Chile

**INTRODUCCIÓN** Neumopericardio se define como la presencia de gas en el saco pericárdico, cuya principal etiología es el trauma torácico. Es una condición infrecuente, con tasa de mortalidad que alcanza hasta 57%, debido a su progresión a neumopericardio a tensión (NPT) y taponamiento cardiaco secundario.

**OBJETIVOS** Presentar caso de NPT y su manejo en Hospital Base Osorno

**REPORTE DEL(LOS) CASO(S)** Varón, 20 años, sin antecedentes mórbidos consulta en servicio de urgencias debido a agresión por terceros. Al ingreso presenta con disnea, agitación, taquicardia, hipertensión, con herida cortopunzante paraesternal derecha de 1 cm y otra axilar izquierda de 3 cm con salida de parénquima pulmonar. Se instala pleurostomía izquierda por sospecha de neumotórax a tensión. TC de Tórax-abdomen-pelvis evidencia neumopericardio, neumotórax, derrame pleural bilateral y fractura del 6° arco costal izquierdo, sin neumoperitoneo. Evoluciona con taquipnea e ingurgitación yugular, lo que se interpreta como NPT. Se decide realizar ventana pericárdica subxifoidea. Abordaje mediante incisión subxifoidea disecando hasta identificar el saco pericárdico, dando salida a abundante espuma rosada. Se confecciona ventana pericárdica y se instala pleurostomía derecha. Se evalúa durante el intraoperatorio con endoscopia digestiva alta y broncoscopia que no evidencian lesiones. El paciente evoluciona favorablemente con pleurostomias de bajo debito que se retiran al 5° día, sin complicaciones.

## TRAUMA PANCREATODUODENAL POR ARMA DE FUEGO EN POBLACIÓN CIVIL: REVISIÓN DEL MANEJO DE 21 CASOS CONSECUTIVOS

Juan Carlos Aguayo Romero, José Miguel Campero Martínez, Simón Reyes Morales, Consuelo Santibáñez Peralta, Felipe Huidobro González, Joaquín Jensen Montt, Federico Oppliger Boettcher

Hospital Padre Alberto Hurtado (san Ramón). Servicio De Cirugía Adulto. Facultad De Medicina Clínica Alemana-universidad Del Desarrollo

**INTRODUCCIÓN** El trauma pancreatoduodenal (TPD) es infrecuente, con incidencia entre 4-12% en las laparotomías exploradoras por trauma. Su morbilidad varía entre 30-60% y su tasa de mortalidad entre un 6 a un 34%. Se presenta la experiencia en un centro de alta incidencia en lesiones por armas de fuego en población civil.

**OBJETIVOS** Describir y analizar los resultados perioperatorios de los pacientes con trauma pancreático y/o duodenal por arma de fuego, así como su morbimortalidad.

**MATERIAL Y MÉTODO** Serie de casos retrospectiva de pacientes operados por trauma penetrante abdominal por arma de fuego en el período 2008-2019, en el Hospital Padre Hurtado y cuyo hallazgo quirúrgico haya sido cualquier grado de trauma pancreático y/o duodenal. Estadística descriptiva de variables demográficas, operatorias, grado de lesión, tipo de reparación y mortalidad. Estadística analítica de las variables descritas y mortalidad. Se excluyen aquellos fallecidos prepabellón.

**RESULTADOS** Se operaron 21 pacientes con TPD, 16(76.1%) fueron hombres. La mediana de edad fue 24,5 años(15-48 años). La mayoría de los traumas duodenales y pancreáticos fueron grado III (66% y 57,1%, respectivamente). Las formas de reparación predominantes fueron duodenorrafia, exclusión duodenal y pancreatorrafia. El promedio de hospitalización fue 35,6 días, la media de cirugías de 2,6 por paciente y la fístula pancreatoduodenal la principal complicación (n=4, 19%). El 100% presentó otras lesiones abdominales y/o torácicas. La Mortalidad fue de 24%(n=5). El hemoperitoneo masivo y la lesión de grandes vasos se presenta como factor de riesgo de mortalidad estadísticamente significativo

**CONCLUSIONES** Las lesiones pancreatoduodenales por arma de fuego son frecuentes en nuestro medio, principalmente son hombres jóvenes con alta estadía hospitalaria y morbimortalidad. Aquellos con lesiones de grandes vasos tuvieron significativamente mayor mortalidad, explicado por las características letales de dichas lesiones. Los resultados de nuestra experiencia son compatibles con lo descrito en la literatura mundial y no hay reportes de estos casos en la literatura nacional.

## TRAUMA GENITAL EXTERNO POR ARMA DE FUEGO EN EL HOSPITAL PADRE HURTADO EN 3 AÑOS: CONSIDERACIONES QUIRÚRGICAS DE 3 CASOS

Juan Carlos Aguayo Romero, Consuelo Santibáñez Peralta, Alejandra Jensen Heresi, José Miguel Campero Martínez, Oscar Storme Cabrera

Hospital Padre Alberto Hurtado (san Ramón). Servicio De Cirugía Adulto/ Servicio Urología. Facultad De Medicina Clínica Alemana-Universidad Del Desarrollo

**INTRODUCCIÓN** Las lesiones por arma de fuego en genitales externos masculinos son infrecuentes, pero de consecuencias tanto funcionales como estéticas graves, y en su mayoría requieren exploración quirúrgica. En las experiencias publicadas, la primera exploración se realiza por el cirujano de urgencia o por residente, siendo el urólogo quién interviene en un segundo tiempo. Presentamos la experiencia del Hospital Padre Hurtado.

**OBJETIVOS** Describir y analizar los resultados perioperatorios de pacientes explorados quirúrgicamente por lesión de genitales externos por arma de fuego.

**MATERIAL Y MÉTODO** Serie de caso retrospectiva de pacientes varones mayores de 15 años con trauma de genitales externos por arma de fuego atendidos en la Urgencia del Hospital Padre Hurtado, en el período Junio 2016- Junio 2019. Se revisaron datos de atención de urgencia, protocolos operatorios y epicrisis. Se excluyeron aquellos con traumas genitales por otras causas y los no operados. Estadística descriptiva de variables demográficas, perioperatorias, días de hospitalización y mortalidad.

**RESULTADOS** Se exploraron 3 pacientes varones con trauma genital externo, media de edad 25,3 años (17,28 y 31 años). Se presentaron 1 lesión de pene, uretra, 3 lesiones testiculares y 1 lesión de cuerpo cavernoso. Un caso de trauma abdominal asociado (33.3%). Orquiectomía en 1 caso, exploración con incisión longitudinal a través del rafe en 1 caso, e incisión transversa sobre testículo comprometido en 2 casos. Se realizó exploración más cistoscopia por urólogo en segundo tiempo en 1 caso (33.3%). Media de hospitalización de 6 días. No hubo mortalidad.

**CONCLUSIONES** El trauma genital externo por arma de fuego es infrecuente y puede requerir la amputación de la estructura comprometida. Nuestra experiencia mostró orquiectomía en 1 caso. Todas las cirugías fueron realizadas por cirujano general y becado, y 1 caso requirió intervención por urólogo en un 2do tiempo quirúrgico. Son lesiones sin mortalidad en nuestra serie y no hay reportes nacionales de este tipo de lesiones en la literatura.

## ABORDAJE LAPAROSCÓPICO EN TRAUMA PENETRANTE TORACO-ABDOMINAL POR HERIDA DE BALA.

Sergio Riveros González, Ioram Israel Jacobovsky Rosenblitt, Juan Pablo Ramos Perkis, Pablo Achurra Tirado

Hospital Clínico Pontificia Universidad Católica De Chile. Unidad De Cirugía De Urgencias Y Trauma. En Conjunto Con: Complejo Hospitalario Dr. Sótero Del Río

**INTRODUCCIÓN** La exploración laparoscópica en cirugía de urgencia y trauma es controversial. Presentamos un paciente joven con herida penetrante toraco-abdominal en donde se realiza exploración laparoscópica con reparación de diafragma y rafia de pared gástrica posterior, con resultado favorable.

**OBJETIVO** El objetivo de este caso es mostrar video de laparoscopia exploradora en contexto de cirugía de trauma secundaria a herida penetrante toraco-abdominal, abriendo una ventana de oportunidad para la cirugía laparoscópica en contexto de trauma.

**CONTENIDO DEL VIDEO** Paciente de 17 años, sin antecedentes médicos relevantes, apendicectomía clásica. Ingres a reanimador secundario a trauma penetrante por arma de fuego toraco-abdominal izquierda. Sin compromiso de vía aérea ni ventilatorio, hemodinamia estable, bien perfundido, sin signos de sangrado activo, Glasgow 15. E-FAST negativo. Se solicita TAC-TAP que evidencia proyectil con ubicación intra-abdominal, sin otros hallazgos agudos. Se decide exploración quirúrgica. Laparoscopia exploradora evidencia hemo-neumotórax moderado, colapso pulmonar izquierdo total, lesión diafragmática izquierda, lesión curvatura mayor cara posterior del estómago. Reparación quirúrgica laparoscópica. Se instala drenaje tubular en relación a rafia gástrica. Paciente evoluciona de manera favorable, buen manejo del dolor, drenaje con débitos escasos, buena tolerancia oral, de alta al 2º día post-operatoria.



## PERFORACIÓN INTESTINAL SECUNDARIA A PRÓTESIS BILIAR MIGRADA

Matías Isaac Palma Torres, Martin Alonso Alanis Álvarez, Allan Ignacio Vera Kortmann  
Universidad De La Frontera.

**INTRODUCCIÓN** La colocación de prótesis biliares para patología biliar benigna y maligna es frecuente y de gran utilidad. La dislocación y migración de una prótesis biliar es un hecho raro y generalmente no causa complicaciones mayores.

**OBJETIVOS** Presentar un caso clínico de perforación intestinal secundaria a migración de una prótesis biliar.

**REPORTE DEL(LOS) CASO(S)** Mujer de 92 años con antecedentes de colangitis aguda tratada con colecistectomía y colangiografía retrógrada endoscópica con instalación de prótesis biliar hace dos meses. Ingres a urgencia derivada desde un hospital de la red asistencial por cuadro de 3 días de dolor abdominal en fosa ilíaca izquierda irradiado a dorso, manejado como pielonefritis aguda. Es derivada para evaluación quirúrgica por persistencia de dolor, alza en parámetros inflamatorios e injuria renal aguda. Se realiza tomografía computada de abdomen y pelvis observando líquido libre abdominal y neumoperitoneo, con migración de prótesis biliar y sospecha de perforación intestinal secundaria. Se realiza laparotomía exploradora evidenciando peritonitis difusa, prótesis biliar expuesta y perforación de íleon distal a 2 metros del ángulo de treitz. Se realiza aseo, resección de segmento de íleon distal y confección de ileostomía. Paciente evoluciona favorablemente y es dada de alta.

## **TRAUMA PENETRANTE CARDÍACO EN EL SERVICIO DE URGENCIAS DEL HOSPITAL DE URGENCIAS Y ASISTENCIA PÚBLICA (H.U.A.P). REVISIÓN DE 23 CASOS DE PACIENTES OPERADOS EN LA UNIDAD.**

Tomás Nicolás Cerón Guerra, Daniel Gutiérrez Véliz, Gabriela Marcela Medina Castillo, Patricio Olivares Pardo, Luis Aguilera González

Hospital De Urgencia Asistencia Pública Dr. Alejandro Del Río (Santiago, Santiago). Cirugía

**INTRODUCCIÓN** El trauma penetrante cardíaco es una patología con alta mortalidad ante la cual deben lidiar los cirujanos en los servicios de urgencia. El TPC afecta principalmente a hombres sanos de 30-45 años de edad y su principal mecanismo es el arma blanca seguido por los proyectiles de arma de fuego. La mortalidad global del TPC en el extra hospitalario es de 60-80%. A pesar de las nuevas tecnologías y el entrenamiento de los cirujanos que manejan el TPC, la mortalidad global oscila entre 27-65% entre las distintas series .

**OBJETIVOS** Analizar 23 casos, tomando en cuenta la edad de presentación, sitio frecuente de la lesión, abordaje quirúrgico y mortalidad intraoperatoria.

**MATERIAL Y MÉTODO** Estudio retrospectivo, periodo de Abril 2015 a Junio 2019. Criterios de inclusión: Todo paciente con trauma penetrante torácico con lesión cardíaca (23 pacientes), no se excluyeron pacientes. Se registran datos demográficos, sitio de lesión, abordaje quirúrgico y mortalidad intraoperatoria. Los datos se analizan según estadística descriptiva.

**RESULTADOS** Hubo 23 pacientes con TPC; 22 hombres. Las edades oscilan entre 20-48 años con una media de 32.8, de los cuales 8 presentaron lesiones de ventrículo derecho (34.78%), 7 de ventrículo izquierdo (30.43%), 3 aurícula derecha (13.04%), 4 aurícula izquierda (17.39%) y uno en Ápex (4.34%). El abordaje quirúrgico fue principalmente por toracotomía anterolateral izquierda (TALI) con 14 de 23 pacientes (60.89%) y dos fueron en contexto de Toracotomía de resucitación (14.2 %). La mortalidad intraoperatoria fue de 1 paciente (4.34%) afectando ventrículo derecho que corresponde al 12.5% de las lesiones de esta característica analizadas.

**CONCLUSIONES** Los resultados obtenidos son comparables con literatura actual. Pese a esto existen otros factores que determinarán la sobrevida del paciente, por lo que el manejo debe ser precoz, agresivo y oportuno.

## **ESTALLIDO ANAL CON SECCIÓN RECTAL COMPLETA SECUNDARIO A ACCIDENTE AUTOMOVILÍSTICO. REPORTE DE UN CASO.**

Carolina Novakovic Pinochet, Jan Gerhard Baader De Solminihac, Manuel Ignacio Avilés Parra, Enzo Canese Fuentes, Claudio Schulz Sáez

Hospital Base San José De Osorno. Servicio De Cirugía

**INTRODUCCIÓN**El trauma rectal es una entidad infrecuente, con una incidencia de 1-3%. La mayoría de estas lesiones son causadas por heridas penetrantes. Sin embargo, los mecanismos de alta energía también pueden llegar a producir un estallido anal.

**OBJETIVOS**Describir el caso de un paciente con estallido anal producto de accidente automovilístico operado en nuestro centro.

**REPORTE DEL(LOS) CASO(S)**Paciente hombre, 19 años, sin antecedentes mórbidos. Es derivado de urgencia a nuestro centro tras sufrir una caída en motocicleta. Ingresa al servicio de urgencia hemodinamicamente estable y se constata herida compleja en periné con compromiso anorrectal. Se realiza exploración quirúrgica en pabellón donde se evidencia una laceración rectal completa a nivel anorrectal con compromiso de todo el canal anal con desgarró circunferencial completo. Además, se realiza una colostomía por vía laparoscópica de colon sigmóides. Se repara el defecto del esfínter anal y se cubre el defecto con un colgajo de anodermo, glúteo y escroto. Evoluciona favorablemente dándose de alta a los 23 días. Actualmente en espera de estudio de funcionalidad del canal anal para definir su reconstitución de tránsito.

## EXPERIENCIA QUIRÚRGICA EN EL MANEJO DEL TRAUMA DUODENAL ENTRE 2014-2018 EN EL HOSPITAL BARROS LUCO TRUDEAU.

Felipe Castillo Henríquez, Camila Legua Valenzuela, Silvana Cabrera Cabello, Esteban Salvador Sepúlveda Chacón, Javier Reyes Illanes, Rodrigo Abularach Cuellar

Hospital Barros Luco Trudeau (Santiago, San Miguel). Cirugía.. Universidad De Chile.

**INTRODUCCIÓN** El trauma duodenal representa un desafío para el cirujano dadas las características anatómicas y fisiológicas del duodeno, además, al ser una lesión de baja frecuencia la experiencia en el manejo es escasa para la mayoría de los cirujanos. Lo anterior determina un retraso en su diagnóstico y el consecuente aumento en la morbimortalidad asociadas.

**OBJETIVOS** Comunicar la experiencia en trauma duodenal entre el año 2014 y 2018 en el Hospital Barros Luco Trudeau.

**MATERIAL Y MÉTODO** Diseño: Retrospectivo, corte transversal Muestra: pacientes ingresados a pabellón de urgencia con diagnóstico de trauma duodenal entre 2014-2018. Variables: se analizaron variables demográficas, clínicas, diagnósticas y de resolución. Análisis estadístico: descriptivo.

**RESULTADOS** Se encontraron 20 casos de trauma duodenal entre el 2014-2018, la totalidad de los casos correspondió a hombres, el rango de edad fue entre 16 y 63 años, con un promedio de 33,6 años. Las causas principales fueron heridas penetrantes por arma de fuego (60%) y arma blanca (20%). Un 90% presentó otras lesiones asociadas. El manejo quirúrgico varió desde duodenorrafia hasta operación de whipple. Un 60% requirió manejo en cuidados críticos y se reportaron 4 fallecidos.

**CONCLUSIONES** El trauma duodenal está asociado a una alta morbimortalidad perioperatoria. Las características anatómicas y fisiológicas de este conjunto de órganos, asociado al mecanismo de injuria, le confieren dificultad al manejo quirúrgico inicial, debiendo estar preparados para aplicar distintas técnicas quirúrgicas según el escenario y de las capacidades técnicas del equipo quirúrgico. El apoyo de la unidad de paciente crítico es fundamental.

## RESULTADOS CLÍNICOS POSTERIOR A CIRUGÍA DE HARTMANN DE URGENCIA. EXPERIENCIA DE 4 AÑOS EN HOSPITAL DE URGENCIA ASISTENCIA PÚBLICA

Daniel Gutiérrez Véliz, Daniel Alejandro Lazcano Ramírez, Gina Francesca Squella Bianchi, Francisco Moraga Vásquez, Mónica Belén Martínez Mardones

Hospital De Urgencia Asistencia Pública Dr. Alejandro Del Río (Santiago, Santiago). Servicio De Cirugía.

**INTRODUCCIÓN** La cirugía de Hartmann sigue siendo frecuente en los hospitales públicos de nuestro país, principalmente en el contexto de la urgencia. Es un procedimiento con una morbilidad no despreciable al igual que su reconstitución.

**OBJETIVOS** Evaluar de forma descriptiva la experiencia en cirugía de Hartmann en nuestro centro; sus causas, complicaciones, necesidad de reintervenciones, mortalidad y rangos de reconstitución de la cirugía.

**MATERIAL Y MÉTODO** Estudio de cohorte retrospectivo Criterios de inclusión: todos aquellos pacientes a los que se realizó cirugía de Hartmann en el Hospital de Urgencia Asistencia Pública entre el 1 de enero de 2016 y el 30 junio de 2019. No se excluyeron pacientes. Muestra no probabilística. El análisis estadístico descriptivo se realizó por medio del programa SPSS V-24 (IBM, Armonk, NY, USA).

**RESULTADOS** Un total de 48 pacientes fueron sometidos al procedimiento en estudio en el periodo descrito. El diagnóstico más frecuente fue diverticulitis aguda perforada 37.5% (18 pacientes), seguido por cáncer colorrectal complicado 18.8% (9 pacientes), vólvulo de sigmoides 16.7% (8 pacientes), trauma 16.7% (8 pacientes) y otras 10.4% (5 pacientes). Un 20.8% (10 pacientes) presentó complicaciones post operatorias leves (Clavien-Dindo I y II), 39.6% (19 pacientes) tuvieron complicaciones post operatorias moderadas- graves (Clavien-Dindo III y IV) y 6 pacientes (12.5%) fallecieron durante la hospitalización. Un 46.8% (22 pacientes) requirieron reintervención quirúrgica y de estas, 31.8% (siete pacientes) correspondieron a abdomen abierto, 22.7% (5 pacientes) necrosis de colostomía y 13.6% (3 pacientes) evisceración. Solo 16.7% de los pacientes fue reconstituido.

**CONCLUSIONES** La causa más frecuente de operación de Hartmann en nuestro medio fue la diverticulitis aguda perforada seguida por el cáncer colorrectal complicado. Esta cirugía en el ambiente de urgencia se asocia a elevada morbilidad y alta tasa de reoperaciones. En relación con la tasa de reconstituciones, continúa siendo muy baja en el sistema público.